This is a digital copy of a book that was preserved for generations on library shelves before it was carefully scanned by Google as part of a project to make the world's books discoverable online.

It has survived long enough for the copyright to expire and the book to enter the public domain. A public domain book is one that was never subject to copyright or whose legal copyright term has expired. Whether a book is in the public domain may vary country to country. Public domain books are our gateways to the past, representing a wealth of history, culture and knowledge that's often difficult to discover.

Marks, notations and other marginalia present in the original volume will appear in this file - a reminder of this book's long journey from the publisher to a library and finally to you.

Usage guidelines

Google is proud to partner with libraries to digitize public domain materials and make them widely accessible. Public domain books belong to the public and we are merely their custodians. Nevertheless, this work is expensive, so in order to keep providing this resource, we have taken steps to prevent abuse by commercial parties, including placing technical restrictions on automated querying.

We also ask that you:

+ *Make non-commercial use of the files* We designed Google Book Search for use by individuals, and we request that you use these files for personal, non-commercial purposes.

+ *Refrain from automated querying* Do not send automated queries of any sort to Google's system: If you are conducting research on machine translation, optical character recognition or other areas where access to a large amount of text is helpful, please contact us. We encourage the use of public domain materials for these purposes and may be able to help.

+ *Maintain attribution* The Google "watermark" you see on each file is essential for informing people about this project and helping them find additional materials through Google Book Search. Please do not remove it.

+ *Keep it legal* Whatever your use, remember that you are responsible for ensuring that what you are doing is legal. Do not assume that just because we believe a book is in the public domain for users in the United States, that the work is also in the public domain for users in other countries. Whether a book is still in copyright varies from country to country, and we can't offer guidance on whether any specific use of any specific book is allowed. Please do not assume that a book's appearance in Google Book Search means it can be used in any manner anywhere in the world. Copyright infringement liability can be quite severe.

About Google Book Search

Google's mission is to organize the world's information and to make it universally accessible and useful. Google Book Search helps readers discover the world's books while helping authors and publishers reach new audiences. You can search through the full text of this book on the web at `http://books.google.com/`

Über dieses Buch

Dies ist ein digitales Exemplar eines Buches, das seit Generationen in den Regalen der Bibliotheken aufbewahrt wurde, bevor es von Google im Rahmen eines Projekts, mit dem die Bücher dieser Welt online verfügbar gemacht werden sollen, sorgfältig gescannt wurde.

Das Buch hat das Urheberrecht überdauert und kann nun öffentlich zugänglich gemacht werden. Ein öffentlich zugängliches Buch ist ein Buch, das niemals Urheberrechten unterlag oder bei dem die Schutzfrist des Urheberrechts abgelaufen ist. Ob ein Buch öffentlich zugänglich ist, kann von Land zu Land unterschiedlich sein. Öffentlich zugängliche Bücher sind unser Tor zur Vergangenheit und stellen ein geschichtliches, kulturelles und wissenschaftliches Vermögen dar, das häufig nur schwierig zu entdecken ist.

Gebrauchsspuren, Anmerkungen und andere Randbemerkungen, die im Originalband enthalten sind, finden sich auch in dieser Datei – eine Erinnerung an die lange Reise, die das Buch vom Verleger zu einer Bibliothek und weiter zu Ihnen hinter sich gebracht hat.

Nutzungsrichtlinien

Google ist stolz, mit Bibliotheken in partnerschaftlicher Zusammenarbeit öffentlich zugängliches Material zu digitalisieren und einer breiten Masse zugänglich zu machen. Öffentlich zugängliche Bücher gehören der Öffentlichkeit, und wir sind nur ihre Hüter. Nichtsdestotrotz ist diese Arbeit kostspielig. Um diese Ressource weiterhin zur Verfügung stellen zu können, haben wir Schritte unternommen, um den Missbrauch durch kommerzielle Parteien zu verhindern. Dazu gehören technische Einschränkungen für automatisierte Abfragen.

Wir bitten Sie um Einhaltung folgender Richtlinien:

+ *Nutzung der Dateien zu nichtkommerziellen Zwecken* Wir haben Google Buchsuche für Endanwender konzipiert und möchten, dass Sie diese Dateien nur für persönliche, nichtkommerzielle Zwecke verwenden.

+ *Keine automatisierten Abfragen* Senden Sie keine automatisierten Abfragen irgendwelcher Art an das Google-System. Wenn Sie Recherchen über maschinelle Übersetzung, optische Zeichenerkennung oder andere Bereiche durchführen, in denen der Zugang zu Text in großen Mengen nützlich ist, wenden Sie sich bitte an uns. Wir fördern die Nutzung des öffentlich zugänglichen Materials für diese Zwecke und können Ihnen unter Umständen helfen.

+ *Beibehaltung von Google-Markenelementen* Das "Wasserzeichen" von Google, das Sie in jeder Datei finden, ist wichtig zur Information über dieses Projekt und hilft den Anwendern weiteres Material über Google Buchsuche zu finden. Bitte entfernen Sie das Wasserzeichen nicht.

+ *Bewegen Sie sich innerhalb der Legalität* Unabhängig von Ihrem Verwendungszweck müssen Sie sich Ihrer Verantwortung bewusst sein, sicherzustellen, dass Ihre Nutzung legal ist. Gehen Sie nicht davon aus, dass ein Buch, das nach unserem Dafürhalten für Nutzer in den USA öffentlich zugänglich ist, auch für Nutzer in anderen Ländern öffentlich zugänglich ist. Ob ein Buch noch dem Urheberrecht unterliegt, ist von Land zu Land verschieden. Wir können keine Beratung leisten, ob eine bestimmte Nutzung eines bestimmten Buches gesetzlich zulässig ist. Gehen Sie nicht davon aus, dass das Erscheinen eines Buchs in Google Buchsuche bedeutet, dass es in jeder Form und überall auf der Welt verwendet werden kann. Eine Urheberrechtsverletzung kann schwerwiegende Folgen haben.

Über Google Buchsuche

Das Ziel von Google besteht darin, die weltweiten Informationen zu organisieren und allgemein nutzbar und zugänglich zu machen. Google Buchsuche hilft Lesern dabei, die Bücher dieser Welt zu entdecken, und unterstützt Autoren und Verleger dabei, neue Zielgruppen zu erreichen. Den gesamten Buchtext können Sie im Internet unter `http://books.google.com` durchsuchen.

LANE MEDICAL LIBRARY STANFORD
2 45 0020 2461

LELAND·STANFORD·JVNIOR·VNIVERSITY

G11.38
B868

DIE ENTWICKELUNGSGESCHICHTE

DER

BURSA OMENTALIS

UND

ÄHNLICHER REZESSBILDUNGEN BEI DEN WIRBELTIEREN.

ENTWICKELUNGSGESCHICHTLICHE MONOGRAPHIEEN I.

DIE ENTWICKELUNGSGESCHICHTE

DER

BURSA OMENTALIS

UND

ÄHNLICHER REZESSBILDUNGEN BEI DEN WIRBELTIEREN.

VON

DR. IVAR BROMAN

PROFESSOR AN DER UNIVERSITÄT UPSALA.

MIT 650 FIGUREN IM TEXT UND AUF XX TAFELN.

WIESBADEN.

VERLAG VON J. F. BERGMANN.

1904.

Nachdruck verboten.
Übersetzungen, auch ins Ungarische, vorbehalten.

A 79370

STANFORD LIBRARY

Druck der kgl. Universitätsdruckerei von H. Stürtz in Würzburg.

Vorwort.

Auf fast allen wissenschaftlichen Gebieten wird heute viel gearbeitet und vielleicht noch mehr geschrieben, und dieses in einer nicht selten unnötigen Breite, so dass es schon schwer ist, sich in Kürze über das Wesentliche dieser Arbeiten zu orientieren. Hierbei sind zwar die sachlichen oder kritischen Referate, welche sich in den laufenden oder periodischen Zeitschriften finden, von wesentlichem Nutzen; jedoch können diese wiederum nicht so vollständig sein, dass ein gewissenhafter Forscher sich mit ihnen begnügen darf. Er muss, wenn er ein spezielles Thema bearbeiten will, immer zu den Originalarbeiten zurückgehen und oft mehrere Jahre auf das Aufsuchen und Studium der Literatur verwenden, ehe er sich der selbständigen Forschung ganz widmen kann.

Dieser Übelstand wird mit der Zeit dazu führen, dass in Zukunft auf gewissen Gebieten die Forscher die Literatur entweder nicht mehr bewältigen können oder vielleicht des grossen Umfanges wegen gar nicht mehr berücksichtigen werden und sich dann unter Umständen der Gefahr aussetzen, sogenannte „unnötige Entdeckungen“[1]) zu machen.

Hiergegen gibt es nach meiner Ansicht ein gutes und sicheres Mittel. Wir müssen öfter als bisher die Ergebnisse der Arbeiten, welche sich entweder in selbständigen Abhandlungen oder in den verschiedensten, oft nur in kleinen Kreisen gelesenen Zeitschriften finden, in einer vollständigen, mehr monographischen Arbeit sammeln. Hierdurch wird den zukünftigen Forschern ein bequemer Ausgangspunkt für weitere Untersuchungen gegeben.

Diese Überlegung bildet für mich die Veranlassung, eine Reihe „entwickelungsgeschichtlicher Monographieen“ in Angriff zu nehmen, deren erste Aufgabe diejenige sein soll, die früheren Untersuchungsresultate auf dem betreffenden Gebiete möglichst vollständig zu sammeln.

Um ein selbständiges Urteil über die einander oft direkt widersprechenden Ergebnisse früherer Autoren haben zu können, werde ich immer ausgedehnte

[1]) D. h. solche, welche schon früher gemacht worden sind.

Nachuntersuchungen machen und hoffe so, dass meine Monographieen zur Klärung der betreffenden Streitfragen beitragen werden.

Ferner werde ich wohl — wie jeder, der Nachuntersuchungen an einem noch grösseren Material macht, als das war, welches früheren Untersuchern zu Gebote stand — auch noch etwas Neues finden. Ich hoffe daher durch meine Monographieen der Wissenschaft zu nützen, indem ich noch vorhandene Lücken ausfüllen und durch Kombination von onto- und phylogenetischen Studien entwickelungsgeschichtliche Probleme der Lösung näher führen werde.

Wo ich vorhandene Lücken nicht ausfüllen konnte oder auf neue offene Fragen gestossen bin, glaubte ich mir ein Verdienst um die Wissenschaft zu erwerben, indem ich dieselben in einem besonderen Kapitel zusammenstellte, um damit eine Anregung zu ihrer baldigen Erforschung zu geben.

Voraussichtlich wird die Ausarbeitung jeder Monographie im allgemeinen mehrere Jahre in Anspruch nehmen. Dass ich die vorliegende Arbeit in relativ kurzer Zeit (in etwa anderthalb Jahren) habe vollbringen können, verdanke ich in erster Linie dem Umstande, dass unser Institut ungewöhnlich grosse Sammlungen vollständiger Schnittserien nicht nur von menschlichen, sondern auch von anderen Wirbeltierembryonen besitzt. Ich hatte es darum nicht nötig, viele Embryonen selbst zu mikrotomieren. Der Begründer dieser Sammlungen, Herr Professor J. Aug. Hammar, hat mir dieselben freundlichst zur freien Verfügung gestellt.

Ausserdem haben folgende Herren die Freundlichkeit gehabt, fertige Schnittserien verschiedener Wirbeltierembryonen zu meiner Verfügung zu stellen: Herr Professor E. Müller (3 menschliche Embryonen): die Herren Professoren Hj. Lindgren und C. M. Fürst (1 menschl. Embryo); Herr Professor R. Semon (zahlreiche Embryonen von Ceratodus); Herr Geheimrat O. Hertwig (Embryonen von Emys, Petromyzon und Forelle); Herr Professor Fr. Keibel (2 Krokodilembryonen) und Herr Privatdozent L. Neumayer (Embryonen von Forelle und Petromyzon).

Embryologisches Material (nicht mikrotomiert), welches ich für die vorliegende Untersuchung bearbeitet habe, habe ich ausserdem als Gabe von folgenden Herren bekommen: von Herrn Geheimrat R. Wiedersheim (Embryonen von Salamandrina perspicillata und Chelone midas); von Herrn Professor Fr. Keibel (Embryonen von Alytes obstetricans und Necturus maculatus); von Herrn Professor H. Virchow (Embryonen von Chrysemys picta); von Herrn Professor R. Krause (Embryonen von Tropidonotus natrix); von Herrn Privatdozent L. Neumayer (Embryonen von Anguis fragilis und Tarentola mauritanica); von Herrn Professor W. Leche (Embryonen von Krokodil, Tupinambis und Phocaena); von Herrn Professor J. W. Hultkrantz (einen reifen Embryo von Schimpanse); von Herrn Musei-Intendant E. Lönnberg (Walfischembryonen); von den

Herren Geheimrat W. Waldeyer, Professor E. Müller, Professor O. A. Lindfors, Dr. J. V. Beronius, Dr. J. Lönnberg und Dr. Isak Nilsson (menschliche Embryonen); von Herrn Förster Nils Berlin (Lemmus-Embryonen).

Mit Unterstützung von Anders Retzius'-Stipendium und von dem Regnellschen Fonds habe ich speziell für diese Arbeit vier Studienreisen nach Freiburg, Heidelberg, München und Berlin unternommen. An allen diesen Stellen wurde ich in freundlichster Weise von den respektiven Direktoren, den Herren Geheimrat R. Wiedersheim, Geheimrat M. Fürbringer, Professor Mollier, Geheimrat W. Waldeyer und Geheimrat O. Hertwig, in den betreffenden Anatomischen Instituten als Gast aufgenommen.

In Freiburg hatte ich in der ungewöhnlich vollständigen, von Herrn Geheimrat Wiedersheim begründeten Institutsbibliothek Gelegenheit, meine Literaturstudien in bequemster Weise fortzusetzen. Ausserdem stellte mir Herr Geheimrat Wiedersheim ein grosses und wertvolles komparativ-anatomisches Material zur freien Verfügung.

In Heidelberg wurde mir ebenfalls das reiche komparativ-anatomische Material des Anatomischen Instituts in gütigster Weise von Herrn Geheimrat Fürbringer zur unbeschränkten Verfügung gestellt.

In München hatte ich Gelegenheit, nicht nur das von Herrn Professor R. Semon zu meiner Verfügung gestellte Ceratodus-Material, sondern auch die makroskopische Anatomie der Selachii und der Cyclostomi zu untersuchen.

In Berlin wurde sowohl mein komparativ-anatomisches wie mein komparativ-embryologisches Untersuchungsmaterial vervollständigt. Herr Geheimrat Waldeyer stellte seltene grosse Amphibien und Reptilien, Herr Geheimrat O. Hertwig mehrere Embryonalserien zu meiner Verfügung.

Noch in der Ferne haben die Herren Geheimrat Fürbringer, Geheimrat Wiedersheim und Professor Semon meine Untersuchung durch wertvolle Materialsendungen gefördert.

Von dem hiesigen Regnellschen Fonds habe ich eine Unterstützung von 500 Kronen zum Materialeinkauf bekommen.

Eine beträchtliche Menge komparativ-anatomisches Material wurde mir freundlichst von Herrn Professor T. Tullberg zur Verfügung gestellt. Ausserdem haben Herr Professor W. Leche, Herr Professor E. Müller, Herr Professor J. Kollmann, Herr Professor F. A. Smith und Herr Ingenieur Karl Berlin meine Untersuchung durch komparativ-anatomisches Material unterstützt.

Herr Geheimrat Wiedersheim und Herr Professor E. Gaupp haben mir beim Literatursuchen wertvolle Hülfe geleistet. Herr Geheimrat Fürbringer hat freundlichst meine Hypothese über die Entstehungsursache der Recessus pneumato-enterici geprüft und mich darauf aufmerksam gemacht, dass ich in den Lungenfischen vielleicht ein wichtiges Beweismaterial finden könnte. Herr Geheimrat Waldeyer hat mir betreffs der von mir verwendeten Nomenklatur manchen wertvollen Rat gegeben.

. Herr Professor U. Quensel hat mir mehrmals Sektionsmaterial zur Verfügung gestellt.

Beim Korrekturlesen ist mir Herr Julius Kamke in Stockholm behülflich gewesen. Ausserdem hat Herr Dr. med. F. Hein in Berlin die Freundlichkeit gehabt, die Korrektur einzelner Kapitel zu lesen.

Die Originalzeichnungen des ersten Teiles dieser Arbeit stammen grösstenteils (Fig. 144—222, 226 - 232) aus der geschickten Hand unseres ehemaligen Präparators. Herrn Fridolf Lundberg, zum Teil (Fig. 224, 225, 233—237) sind sie von mir selbst gemacht worden. Bei der Anfertigung der Originalzeichnungen des zweiten Teiles habe ich von unserem jetzigen Präparator A. Halvardson gute Hülfe gehabt. Einzelne Figuren sind von Herrn Lundberg (Fig. 509, 522—526 und 528) und von Herrn cand. phil. G. Gjörloff (Fig. 562, 568—571 und 597) gezeichnet.

Die nach früheren Arbeiten reproduzierten Figuren habe ich grösstenteils selbst gezeichnet. Die übrigen sind zum Teil von meiner Schwester, Frl. Anna Broman, zum Teil von Herrn Lundberg gezeichnet. — Die reproduzierten Figuren sind im allgemeinen verkleinert. Mehrere sind sehr einfach gezeichnet und machen nur Anspruch darauf, als skizzierte Wiedergaben der Originalfiguren betrachtet zu werden. Durch diese Anordnung war es mir möglich, eine grössere Anzahl der von früheren Autoren gegebenen Figuren zu reproduzieren. Dies schien mir besonders wichtig zu sein, da ich der Überzeugung bin, dass man in einer monographischen Arbeit früheren Autoren nur dadurch volle Gerechtigkeit widerfahren lassen kann, dass man sie nicht nur in Wort, sondern auch in Bild so viel wie möglich zitiert.

Als einen der ersten Gönner dieser Arbeit betrachte ich meinen Verleger, Herrn J. F. Bergmann, dessen grosse Opferwilligkeit es möglich gemacht hat, die Arbeit so reich zu illustrieren. Er hat auch im übrigen nichts gespart, um die Ausstattung meiner Publikation so schön wie möglich zu gestalten.

Die Kosten wurden indessen sehr hoch, und wenn nicht die Schwedische Regierung, welche die Wissenschaft stets so sehr begünstigt, eine ansehnliche Subvention in Aussicht gestellt hätte, würde sich — bei der kleinen Auflage — der Buchladenpreis der Arbeit bedeutend höher gestellt haben.

Allen Gönnern dieser Arbeit meinen tiefgefühlten Dank!

Upsala, den 8. Februar 1904.

Ivar Broman.

Inhaltsverzeichnis.

Seite

I. Die Entwickelungsgeschichte der Bursa omentalis beim Menschen.

Frühere Untersuchungen 1
Zusammenfassung der Hauptergebnisse früherer Untersuchungen 108
Eigene Untersuchungen 121
Material und Untersuchungsmethode 121
Stadienbeschreibung 124
Übersicht über die Entwickelung der Bursa omentalis beim Menschen 172
Zusammenfassung 200

II. Komparative Anatomie und komparative Embryologie der Bursa omentalis.

Frühere Untersuchungen 204
Zusammenfassung der Hauptergebnisse früherer Untersuchungen 380
Mammalia 380
Aves 389
Reptilia 391
Amphibia 397
Pisces 402
Cyclostomi 403
Eigene Untersuchungen 403
Mammalia 403
Übersicht über die Entwickelung der Bursa omentalis und der Bursa infracardiaca bei den Säugetieren 421
Aves 427
Übersicht über die Entwickelung der Bursae omentales bei den Vögeln 439
Reptilia 446
I. Crocodilia 449
II. Chelonia 456
Übersicht 468
III. Ophidia 473
Übersicht 476
IV. Lacertilia 479
Gruppe A 479
Gruppe B 496
Gruppe C 510
Übersicht 512
Übersicht über die Entwickelung der Mesenterialrezesse bei den Reptilien 521

Seite

Amphibia 523
A. Gymnophiona 523
B. Anura 526
C. Urodela 531
Übersicht über die Entwickelung der Mesenterialrezesse bei den Amphibien 538
Pisces 541
A. Dipnoi 541
Übersicht 546
B. Teleostei 547
Übersicht 549
C. Ganoidei 549
D. Selachii 550
Übersicht 556
Cyclostomi 557
Übersicht 559
Leptocardii 559
Überblick über die Entwickelung der Mesenterialrezesse bei den Wirbeltieren 559
Über die Bedeutung und Funktion der Mesenterialrezesse 569
Über die Funktion des Omentum majus 571
Ergebnisse 575
Weitere Forschungsaufgaben 596
Nomenklatorische Bemerkung 601
Literaturverzeichnis 603
Nachtrag 609

I.

Die Entwickelungsgeschichte der Bursa omentalis beim Menschen.

Frühere Untersuchungen.

Schon den Anatomen des Altertums war die Existenz eines Omentum majus sowohl bei den Säugetieren im allgemeinen wie beim Menschen bekannt. Die von dem Omentum majus eingeschlossene Höhle, die Bursa omenti majoris, hat wahrscheinlich schon Hippokrates erkannt, denn er beschreibt dieses Oment unter einem pluralen Namen, was wohl auf ihre doppelten Blätter hindeutet (Riolan 1629). Deutlich wird die Bursa omenti majoris von Galenus beschrieben, welcher sie mit Wasser füllte, um sie besser beobachten und demonstrieren zu können (Riolan). Zu demselben Zwecke füllten spätere Anatomen die Bursa mit Luft, die sie durch ein künstliches Loch im Oment hineinblähten.

Das Omentum minus wurde erst viel später beschrieben. Zwar hatten mehrere ältere Anatomen (Vesal, Eustachius, Sylvius, Riolan, Spiegel, Highmor, Glisson, Bartholin u. a.) eine Verbindung zwischen Leber und Ventrikel erwähnt; aber eine ausführliche und richtige Beschreibung über diese Bildung wurde erst von Winslow (1718) gegeben. Dieser Autor ist auch der erste, welcher das nach ihm benannte Foramen epiploicum Winslowi beschrieben[1]) und die ganze Bursa omentalis erkannt hat.

Aus der betreffenden Abhandlung Winslows[2]) zitiere ich hier wörtlich folgendes: „Je finis par l'Epiploon. On se donne beaucoup de peine pour

[1]) „Nisi Duverneyo ea laus debetur, qui omnino per similem descriptionem dedit, si quidem, ex Ill. Archiatrorum Comitis testimonio, nihil ejus viri posthumis codicibus accessit." (Haller 1764.)

[2]) Winslow. Nouvelles observations anatomiques sur la situation et la conformation de plusieurs viscères. — Histoire de l'Académie royale des Sciences. Année 1715. Paris 1718. pag. 234.

démontrer sa conformation: on fait un petit trou à l'endroit que l'on croit le plus commode pour y introduire un tuyau, autour duquel on amasse et tient fortement une portion de cette membrane, pendant qu'on y souffle pour faire voire sa forme. Enfin quand on ne réussit pas comme on souhaite, ni à le gonfler tout-à-fait, ni à le conserver gonflé pendant quelques moments de démonstration, on en accuse sa délicatesse et sa grande facilité à se rompre. D'autres ont avancé qu'il est naturellement percé d'une infinité de petits trous semblables à des mailles d'un raiseau très fin; ce que le célèbre M. Ruysch a solidement refuté, ayant fait voir que ces trous sont causés par un trop rude maniment. Après que j'avois pris toutes les précautions possibles pour ne rien blesser, et que je voyois encore le vent s'échapper également, je me donnai un jour tout le loisir d'en chercher la cause. Je fus assez heureux de trouver une ouverture naturelle très considérable, et en même temps fort surpris de la voir située dans un endroit, sur lequel on passe très souvent sans y faire attention; sçavoir sous le grand lobe du Foye entre un ligament membraneux, qui lie le commencement du Duodenum conjointement avec le col de la vesicule du fiel au Foye, à côté d'une éminence qui est comme la racine du petit lobe de Spigelius, et un autre qui attache le Colon avec le Pancreas. Ces deux ligaments en s'unissant, laissent une ouverture environ de quatre ou cinq lignes de diamètre dans un enfant de quatre ou cinq ans, par lequel trou ladite éminence passe. J'y mis un gros tuyau pour souffler, et ayant bouché le reste de l'ouverture avec mes doigts, je fis gonfler entièrement l'Epiploon, qui prit la forme d'une bourse inégalement dilatée à cause des vaisseaux et des bandes graisseuses, qui le brident d'espace en espace, et le font paroître comme divisé en plusieurs lobes ou bosses. J'ai réiteré cette experience dans plusieurs sujets humains avec le même succès; et j'ai trouvé que toute la capacité de cette bourse n'est pas faite du seul Epiploon, mais aussi par la surface supérieure du Mesocolon, par la moitié de la convexité de l'arc du Colon, par celle de l'Estomac; et enfin par la membrane qui occupe l'intervalle de ces orifices, et qui est attachée tout le long du petit arc ou de la petite courbure de l'Estomac. J'appelle cette membrane le petit Epiploon, à cause de sa conformation qui ressemble beaucoup à celle du grand; et parce qu'il forme aussi en quelque manière une bourse, qui est comme une espèce de vestibule du grand sac épiploïque. Il est à observer que le petit sac épiploïque renferme la portion saillante du Foye, qu'on appelle le petit lobe de Spigelius. A l'égard de l'usage de cette ouverture de l'Epiploon, il y a lieu de croire que si quelque serosité s'amassoit dans sa capacité, elle pourroit couler par-là, principalement quand on est couché sur le Dos ou sur le côté droit".

Über die Entwickelung der Bursa omentalis liegen aus diesem Jahrt nur wenige und sehr unvollständige Beobachtungen vor.

Wrisberg (1764) erwähnt bei einem menschlichen Embryo (etwa drei Monate alt) das Omentum majus mit folgenden Worten[1]): „Omentum validum, variis pinguedinis particulis, croceae flauedinis, intertextum, tegit aliquam ventriculi partem, colon transuersum renem dextrum, et in latere dextro paullulum descendit. Periculum, frustraneo quam uis fecimus euentu, num inflari possit."

„Foetus quinque cum dimidio mensium: . . . Aliquam intestinorum tenuium partem omentum tenue flauescens tegit, inflari autem non potuit."

„Foetus deformis qvatvor mensium: . . . Situs ventriculi ita sese habet, vt curuatura minor cum cardia versus dextram, curuatura major cum omento majore inde dependente versus sinistram plagam, pars coeca versus superiora, et pylorus lateraliter paulullum ad inferiora dirigatur. Omentum majus ex omni ambitu curuaturæ majoris ortum elegantissime supra partem intestinorum tenuium producitur, 3 lineas circiter latum, 7 lin. longitudinem habens. Tubulo inter insertionem oesophagi et orificium pylori immisso, et flatu injecto, nitidissime hoc omentum inflatur, et 7 rosulas majores totidemque minores, cum mirabili vasorum rete exhibet, color cæteroquin flauus vti peritonæi et reliquorum viscerum. Ventriculus ipse paruus, collapsus, plane vacuus, in superficie quibusdam notatus maculis flauis, arctissime sibi annexum habet colon transuersum ope omenti majoris."

Roesslein (1783) schreibt über das omentum majus[2]): „In monstris plane defuisse, refert Friderici. In foetu quoque, cum nullam omnino pinguedinem contineat, omnesque simul membranæ admodum subtiles sint exile et subtilissimum instar telae aranearum est (Riolan, Marherr). Crediderunt hinc quoque nonnulli (Riolan, Arnaud), id in foetu non reperiri. Nos id semper deprehendimus, Kerkringius quoque inter tot, quot secuit foetus, nullum invenit, qui omento careret; hinc facile credendum, inquit, omnes foetus eo praeditos esse, et si quis forte occurrat, inter monstra, aut extra ordinem inter naturae miracula eum esse recensendum." — „Omentum quarto mense incipit adparere" (Haller).

Meckel (1817) ist der erste, welcher zusammenhängende Beobachtungen über die Entwickelung der Netze und der von ihnen begrenzten Kavität bei menschlichen Embryonen gemacht hat. Er schreibt darüber folgendes[3]):

„Das grosse Netz fehlt in den frühesten Perioden völlig. Im zweiten Monate erscheint es zuerst als eine kleine, scharfe Hervorragung am grossen Bogen des Magens, die sich allmählich, vorzüglich in ihrem unteren Teile, vergrössert, aber noch lange in keiner Berührung mit dem Quergrimmdarm oder

---

[1]) Wrisberg. Descriptio anatomica embryonis. Diss. Goettingæ 1764.

[2]) Roesslein. De differentiis inter foetum et adultum. Diss. Argentorati 1783.

[3]) Meckel. Bildungsgeschichte des Darmkanals der Säugetiere und namentlich des Menschen. — Deutsches Arch. f. d. Physiologie, herausgeg. v. Meckel. Bd. III. pag. 82—84.

seinem Gekröse ist. Im Anfange des dritten Monates sieht man zuerst deutlich, dass das untere Blatt von der Bauchspeicheldrüse entsteht, während das obere sich, wie immer, an den grossen Bogen des Magens heftet.

Die Bauchspeicheldrüse liegt also anfänglich höchst wahrscheinlich dicht am Magen, und ist in seine Substanz gewissermassen verwebt, gerade wie sie bei keinem wirbellosen Tiere vorhanden ist (wenn man nicht die, ausser den Gallengefässen vorhandenen Blinddärme am Magen vieler Insekten dafür ansehen will), entfernt sich hierauf von ihm und zugleich werden dadurch die beiden Blätter des Netzes voneinander gedrängt. Noch ist kein Quergrimmdarmgekröse vorhanden. Allmählich aber rückt der Grimmdarm aufwärts und, indem sich in demselben Maasse ein Quergrimmdarmgekröse bildet, geht anfänglich das Netz an dem oberen Rande seines unteren Blattes unter einem spitzen Winkel auf die Bauchspeicheldrüse über. Allmählich rückt das Netz, welches bisher ganz frei war, herab, und sein unteres Blatt verwächst von oben nach unten mit dem Quergrimmdarmgekröse, bis es zuletzt den Quergrimmdarm erreicht. Diese Verwachsung geschieht im vierten Monat, ist aber noch einige Zeitlang äusserst locker, so dass das Netz leicht vom Darm und Gekröse getrennt werden kann. Anfangs ist das Netz verhältnismässig weit stärker und fester, als späterhin, noch beim reifen Fötus ganz oder fast ganz ohne Fett.

Schon insofern sehr merkwürdige Entwickelungsverschiedenheiten, als auch bei den drei unteren Klassen der Wirbeltiere das Netz fehlt (Cuvier: Vergl. Anat. Bd. 3, pag. 643) und die, meines Wissens, noch von niemand angegeben worden sind, ungeachtet mich vielfältige Untersuchungen überzeugt haben, dass die angegebene Darstellung nicht auf individuellen Verschiedenheiten, sondern wirklich allgemeinen und fest bestimmten periodischen Veränderungen beruht. Besonders merkwürdig ist es, dass, wie ich mich durch Untersuchung des Hundes, der Katze, des Igels, des Hamsters, des Kaninchens, des Pferdes überzeugt habe, bei den meisten Säugetieren sich das ganze Leben hindurch das Netz zum Grimmdarm völlig in demselben Ortsverhältnisse findet, als beim menschlichen Embryo, sich bei mehreren gar nicht, bei anderen nur zu einem kleinen Teile an denselben haftet, so dass also auch diese, beim Menschen vorübergehende, Bildungsstufe einer bleibenden in der Tierreihe entspricht."

Auf Tafel I bildet Meckel das grosse Netz bei fünf menschlichen Embryonen (der 6.—14. Woche) ab. In Fig. 1—7 gebe ich diese Abbildungen wieder.

Johannes Müller (1830) bestätigte die Darstellung Meckels, dass das grosse Netz mit dem Mesocolon transversum sekundär verklebt wird. Er hatte Gelegenheit, noch jüngere menschliche Embryonen (aus der sechsten Schwangerschaftswoche) zu untersuchen und fand hierbei, dass der Magen ein wahres

Magengekröse, Mesogastrium besitzt. Diese Beobachtung betrachtet er als „den Schlüssel zur Bildungsgeschichte des grossen Netzes [1])."

Auf diesem Stadium liegt der Magen noch ganz senkrecht (Meckel, Kieser), „die grosse Kurvatur links, die kleine Kurvatur nach rechts gekehrt." . . . .„Seine Befestigung an die hintere Bauchwand ist auch noch eine senkrechte Falte, welche von der Mittellinie oder Wirbelsäule ausgeht, sich nach links gegen die grosse Kurvatur des Magens wendet und sich hier ansetzt, um mit ihren zwei Blättern den Magen zwischen sich zu nehmen. An dem oberen Teile der kleinen Kurvatur treten die Blätter wieder zusammen und bilden vereinigt eine Falte zur Leber [1])."

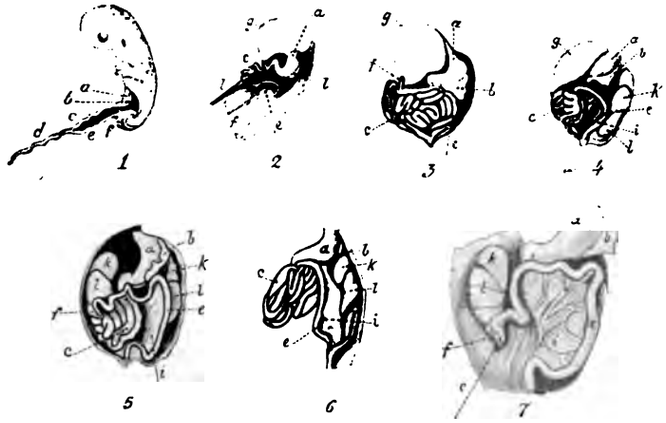

Fig. 1—7. (Nach Meckel, 1817.)

Fig. 1. Sechswöchentlicher, menschlicher Embryo. Fig. 2. Achtwöchentlicher Embryo. Fig. 3. Neun- bis zehnwöchentlicher Embryo. Die Leber linkerseits weggenommen. Fig. 4. Derselbe Embryo. „Der Magen ausserdem so in die Höhe geschlagen, dass der untere Rand nach vorn gekehrt ist und man das grosse Netz von oben und unten ganz frei von dem Dickdarm sieht." — Fig. 5. 11—12wöchentlicher Embryo; von vorn. Fig. 6. Derselbe Embryo von der Seite. „Netz noch nicht mit dem Dickdarm verbunden." — Fig. 7. 14wöchentlicher Embryo. Von vorn. — *a* Magen; *b* Netz; *c* Magendarm; *d* Darmblasenfaden; *e* Afterdarm; *f* Blinddarm; *g* Leber; *h* Harnblase; *i* Dickdarmgekröse; *k* Nebenniere; *l* Niere.

„Da nun der Ausgang dieses Magengekröses jetzt noch in der Mittellinie der hinteren Bauchwand ist, das Mesogastrium aber, um die grosse Kurvatur des senkrechten Magens zu erreichen, sich nach links wendet, so entsteht durch dieses Mesogastrium hinter dem Magen ein Beutel von halbmondförmiger Form, und zwar ein Beutel, dessen Eingang an dem unteren Teile der kleinen Kurvatur rechts ist, dessen vordere Wand der Magen selbst, dessen hintere Wand das Mesogastrium ist. Der Eingang in diesen Beutel des Mesogastriums unter der Leber, unter der Falte, welche vom oberen Teile der kleinen Kurvatur

[1]) J. Müller. Über den Ursprung der Netze und ihr Verhältnis zum Peritonealsacke beim Menschen, aus anatomischen Untersuchungen an Embryonen. — Meckels Archiv f. Anat. u. Phys. 1830. pag. 395.

an die Leber geht, ist noch sehr gross; er ist das spätere Foramen Winslowii. Nach oben wird dieser Eingang etwas bedeckt dadurch eben, dass das Peritoneum von der Gegend der späteren Fossa hepatis transversa faltenförmig als Ligamentum gastrohepaticum zur kleinen Kurvatur des Magens tritt, um sich über den Magen in die Blätter des Mesogastriums fortzusetzen [1])."

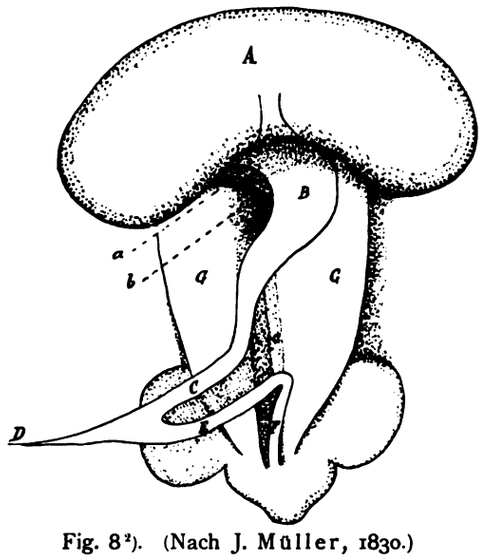

Fig. 8[2]). (Nach J. Müller, 1830.)

„Unterleibseingeweide eines 7 Linien grossen Fötus, ausserordentlich vergrössert."

A die Leber, „hier aufgehoben, dass man den Eingang in den hinter dem Magen befindlichen Peritonealbeutel sieht; *B* der noch senkrechte Magen;" *C* Dünndarm; *D* Ductus omphaloentericus; *E* rückkehrender Teil des Darmes, welcher in das gerade Endstück (*F*) übergeht; *a* Ligamentum gastrohepaticum, noch erst in der Anlage; *b* Eingang in den Beutel des Mesogastriums, von rechts aus hinter den Magen; *c* Mesenterium.

In den nächstfolgenden Stadien behält nach J. Müller der hinter dem Magen befindliche Beutel des Mesogastriums seine Form, nur wird der Eingang in diesen Beutel auf der rechten Seite unter der Leber kleiner, je mehr die von der Leber zur kleinen Kurvatur gehende Falte des Peritoneum sich herabzieht, der Pylorus aber sich mehr gegen die Leber aufrichtet und der Magen überhaupt aus seiner senkrechten Lage in eine schiefe übergeht. — Indem die grosse Kurvatur allmählich mehr zur unteren, die kleine Kurvatur zur oberen wird, und die Portio pylorica sich aufrichtet, verändert auch das Mesogastrium allmählich seine Insertion in die hintere Bauchwand und rückt aus der mittleren senkrechten mehr in eine schiefe Richtung nach links. Zugleich wird der durch das Mesogastrium gebildete Beutel da, wo er mit seinen Lamellen an die grosse Kurvatur des Magens tritt, unten etwas verlängert, und dieser von dem Magen aus sich verlängernde Teil des Beutels wird etwas runzlig. Dies ist der erste Ursprung des grossen Netzes, dass sich schon bei einem Fötus vorragend fand, der bis zu den Fussspitzen 1 Zoll 6 Linien mass. — Das grosse Netz ist also der sich herabsenkende Teil des beutelförmigen Mesogastrium.

---

[1]) J. Müller. Über den Ursprung der Netze und ihr Verhältnis zum Peritonealsacke beim Menschen, aus anatomischen Untersuchungen an Embryonen. — Meckels Archiv f. Anat. u. Phys. 1830. pag. 395.

[2]) Die Figuren 8—16 sind nach J. Müller: Über den Ursprung der Netze und ihr Verhältniss zum Peritonealsacke beim Menschen, aus anatomischen Untersuchungen an Embryonen, Meckels Arch. f. Anat. u. Phys. 1830, wiedergegeben.

Wenn sich nun endlich mit der Lageveränderung des Magens die Insertion des Mesogastrium aus der senkrechten Richtung schief nach links gewendet hat und zuletzt zum Teil quer wird, so rückt der in dem Peritonealbeutel des Mesogastrium und Netzes eingeschlossene Raum ebenfalls immer mehr nach der linken Seite und in die Quere, und es entsteht vollends der obere hintere

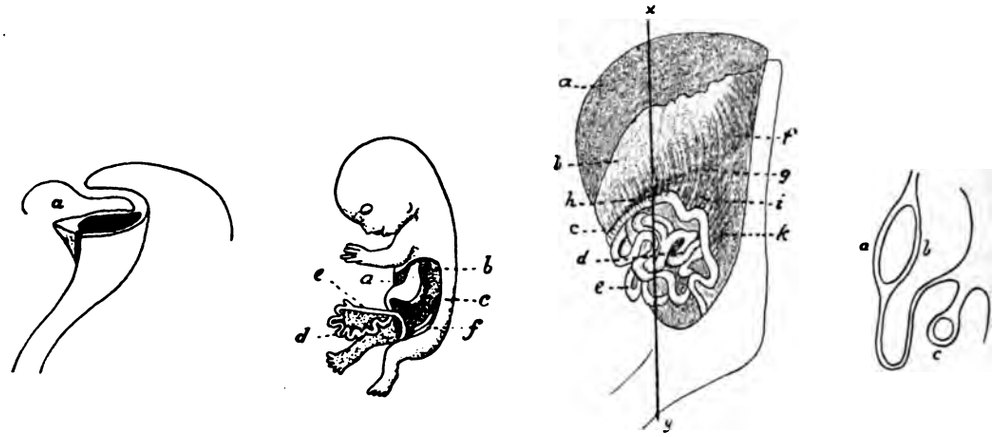

Fig. 9. Fig. 10. Fig. 11 A. Fig. 11 B.

(Nach J. Müller, 1830).

Fig. 9. „Ein idealischer Querdurchschnitt des Magens und Mesogastrium, um den Verlauf der Blätter des letzteren darzustellen." Embryo 7 Linien. — *a* „Der Peritonialbeutel des Mesogastrium hinter dem Magen, links blind, rechts offen."

Fig. 10. „Fötus von 1 Zoll, 3 Linien bis zum After, von der linken Seite geöffnet; die Leber ist grösstenteils entfernt. — *a* Magen; *b* Mesogastrium, noch fast ganz von der Mittellinie ausgehend und an die grosse Kurvatur des Magens tretend; *c* der von dem unteren Teile der grossen Kurvatur herabhängende Teil des beutelförmigen Mesogastrium oder der Anfang des grossen Netzes; *d* Dünndarm; *e* Dickdarm; *f* Genitalien und Wolffsche Körper."

Fig. 11 A. Unterleibseingeweide eines Fötus von 2 Zoll, 2 Linien bis zum After, 3 Zoll bis zu den Fussenden von der linken Seite. Vergrössert. „Die Insertion des Mesogastrium in der hinteren Peritonealwand ist ganz schief geworden." — *a* Leber; *b* das grosse Netz nach aufwärts geschlagen; *c* Colon transversum; *d* Colon descendens; *e* Dünndarm. Bei *hgf* die schief nach links aufsteigende Insertion des Netzes; bei *ik* die mehr quere Insertion des Mesocolon transversum. Bei *hg* berühren sich schon die Insertion des Netzes und die des Mesocolon transversum.

Fig. 11 B zeigt den Verlauf der Lamellen auf einem senkrechten Durchschnitte in der Richtung der Linie *xy* von Fig. 11 A. — *a* und *b* die beiden Lamellen des Netzbeutels, welche von der vorderen und hinteren Fläche des Magens kommen; *c* Colon transversum und Mesocolon transversum.

Peritonealraum hinter dem Magen, während dieser Raum früher ganz zur rechten Seite des beutelförmigen Mesogastrium war."

Bei einem menschlichen Fötus von 3 Zoll bis zu den Fussenden (Fig. 11) ist die Insertion des Mesogastrium in der hinteren Peritonealwand ganz schief geworden. — Noch sind das Mesogastrium oder grosse Netz und das Mesocolon transversum in keiner Kommunikation als mittelbar durch die hintere

Peritonealwand, in welche die Blätter des Mesogastrium und Mesocolon übergehen. Allein je mehr das Colon sich bogenförmig aufstellt und höher gegen den Magen hinaufrückt, der Peritonealbeutel des grossen Netzes oder Mesogastrium aber sich tiefer aussackt und seine schiefe Insertion in die hintere Peritonealwand herabrückt, kommen sich die Insertion des Mesogastrium oder grossen Netzes und die Insertion des Mesocolon transversum immer näher (Fig. 11 A). — Auf diese Art wird das zwischen der Insertion des Mesogastrium oder Netzes und des Mesocolon transversum liegende Stück der hinteren Peritonealwand immer kleiner und mehr und mehr als Fortsetzung der äusseren Lamelle des Netzbeutels herabgezogen, bis der Zwischenraum zwischen der Insertion des Mesogastrium oder grossen Netzes und das Mesocolon transversum gleich null wird. Diese Annäherung schreitet von rechts nach links vor, weil die Insertion des Mesogastriums eine nach links aufsteigende schiefe Linie ist. Die Annäherung erfolgt also, wie man aus Fig. 11 sieht, rechts am ersten, links später."

Betreffs der Art, wie der hintere oder aufsteigende Teil des Netzbeutels sich mit dem Mesocolon transversum und Colon transversum verbindet, hatte J. Müller zuerst „geglaubt, die obere Lamelle des früheren Mesocolon transversum würde auch in die tiefer herabsinkende hintere Wand des Netzbeutels herabgezogen, so dass zuletzt an die Stelle der früheren oberen Platte des Mesocolon transversum die innere Lamelle des Netzbeutels selbst rückte, und so der Zustand des Erwachsenen entstehe, wo die äussere Lamelle des Netzbeutels, das Colon transversum erreichend, in die untere Platte des Mesocolon transversum, die innere Lamelle des Netzbeutels vom Colon transversum in die obere Platte des Mesocolon transversum sich fortsetzt". — Durch Untersuchung von vier Embryonen vom dritten bis vierten Monate und noch mehreren älteren Embryonen konnte er sich indessen von der Richtigkeit der Meckelschen Beobachtung überzeugen, dass die obere Wand des Mesocolon transversum mit dem hinteren, oberen Teile des Netzbeutels verwächst, und dass die äussere Lamelle des Netzbeutels, welche von der vorderen Fläche des Magens kommt, dann über die untere Seite des Colon transversum in die untere Platte des Mesocolon überzugehen scheint, obgleich sie nur am Colon transversum verwachsen ist. Alle diese successiven Veränderungen sind auf den Durchschnittszeichnungen Fig. 12 bis 16 versinnlicht. Diese Abbildungen stellen den Verlauf der Lamellen der Netze und des Bauchfelles auf senkrechten Durchschnitten von der ersten Zeit bis zur letzten Veränderung dar.

A Magen, *B* Netzbeutel, *C* Colon transversum. Fig. 16A versinnlicht den Zustand der Lamellen beim Kinde, so lange der Netzbeutel noch hohl ist und aufgeblasen werden kann; Fig. 16B den Zustand der Lamellen beim Erwachsenen, wenn der Netzbeutel kollabiert und seine Wände unter sich verwachsen sind, so dass bloss der Peritonealraum hinter dem Magen, nicht aber mehr der Netzbeutel selbst vom Foramen Winslowii aus aufgeblasen werden

kann. — *D* ist die Leber; *E* Pankreas und Duodenum im Durchschnitt. — „Der Eingang in den hinteren oberen Peritonealbeutel, von welchem das grosse Netz der herabhängende Teil ist, wird beim Fötus mit der Entwickelung immer enger, bis er zuletzt das Foramen Winslowii ist."

„Bei den Säugetieren ist der Teil, welcher als Mesogastrium entsteht, noch beutelförmig als Netz verlängert; bei den übrigen Wirbeltieren bleibt er dagegen, was er ursprünglich ist, ein Teil des allgemeinen Gekröses (z. B. beim Salamander und beim Frosche). — Was beim Fötus des Menschen das noch sehr grosse Foramen Winslowii ist, ist bei den niederen Tieren ein ganz offener Zugang. Es scheint hieraus hervorzugehen, dass die niederen Tiere schon darum kein wahres Netz oder beutelförmiges Mesogastrium haben können, weil zur Bildung eines Beutels durch den Magen und das Mesogastrium gar keine Gelegenheit gegeben ist, indem der Magen nicht eine vordere und hintere Fläche hat, indem er ferner den Unterschied der Kurvaturen nicht mehr zeigt, und indem eine Abschnürung des Peritonealraumes hinter dem Magen schon darum nicht möglich ist, weil er senkrecht hängen bleibt, die Portio pylorica sich nicht aufrichtet und das Ligamentum gastrohepaticum zur Rechten einen ganz offenen Zugang unter der Leber lässt, der sich nicht zu einem Foramen Winslowii verengt."

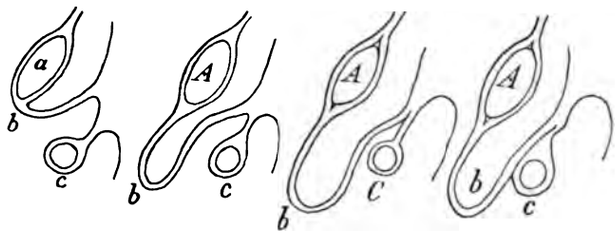

Fig. 12. Fig. 13. Fig. 14. Fig. 15.

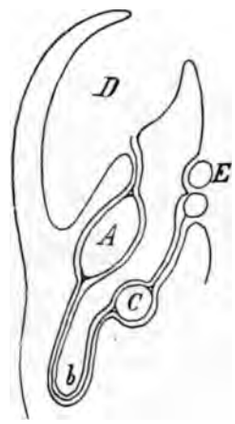

Fig. 16A.

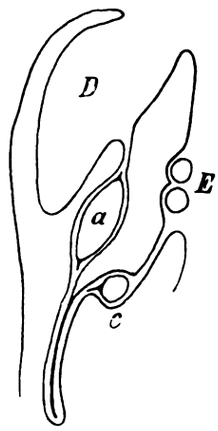

Fig. 16B.

Valentinus Hansen (1834) bestätigt nach Untersuchungen an Kalbsembryonen und menschlichen Föten des vierten und fünften Monats die Beobachtung Müllers, dass die Lamina posterior omenti majoris sich von rechts nach links mit dem Mesocolon transversum verbindet. Er glaubt aber nicht, dass durch diese Verschmelzung das hintere Blatt des Omentum majus direkt in das untere des Mesocolon transversum übergeht, so wie man es bis dann beim erwachsenen Menschen im allgemeinen beschrieben hatte. „Laminae

memoratae nonnisi laxe inter se cohaerent, et nullo tempore ita coalescunt, ut omenti majoris lamina posterior immediate in mesocoli inferiorem transeat, sed semper inter mesocoli inferiorem et ventriculi involucri posteriorem tres peritonaei laminae sibi invicem contiguae jacent.

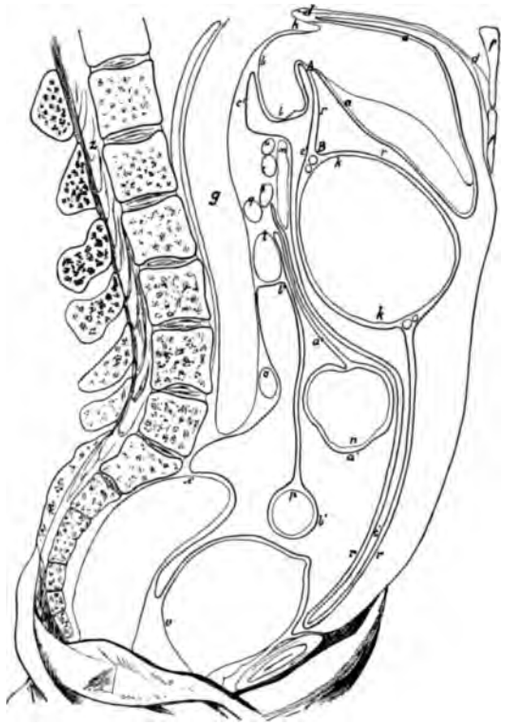

Fig. 17[1]). (Nach Hansen, 1834.)

Medianschnitt vom erwachsenen Menschen.

a Leber; *b* Lobus Spigelii; *c* Fossa hepatis transversa; *f* Sternum; *g* Vena cava inf.; *h* Vena hepatica; *k* Ventrikel; *l* Duodenum; *m* Pankreas; *n* Colon transversum; *o* Art. iliac. comm. dext.; *p* Intestinum tenue; *s* Art. mes. inf.; *t* Vena portae; *u* Art. lienalis; *v* Vesica urinaria; *x* Rectum; *z* Columna vertebr.; *r* äussere Wand des Omentum majus; *c'* Sacculus Winslowii; *AB* Omentum minus; *a'* Mesocolon transversum; *b'* Mesenterium.

§ 72. Ad hanc meam sententiam comprobandam haec argumenta admodum gravia et idonea videntur:

I. Conglutinationem memoratam non solum in pluribus foetibus humanis quarti quintique mensis plane separare potui, verum etiam in uno foetu humano pollicum fere quinque a capite usque ad pedem omnino sejunctam reperi ita, ut omentum majus una cum ventriculo non solum elevari et ad superiora reflecti posset, verum etiam colon transversum proprio mesocolo admodum longo gauderet, quod in columna vertebrarum in omenti laminam posteriorem transiit. Vide (tab. III fig. 6) Fig. 19. Eadem separatio plane mihi successit cura sed non vi adhibita in longe majoribus foetibus humanis, imo bis in neonatis, ubi peritonaeum majori solita tenacitate instructum fuit. Nullam autem peritonaei perforationem sed separationem tantum laminarum conglutinatarum me effecisse, et visus et hocce experimentum docuere. Separatione etenim facta, et tubuli ope in foramen Winslowii inducti aëre immisso totum omentum majus efflare et a colo replicare potui, et nihilominus mesocolon transversum plane integrum et in columna vertebrarum in omenti duabus e laminis adhuc conflatam esse certior fierem, per vulnus parvulum retro ventriculum inflictum tubulum inter parietem omenti ex-et internum induxi, et inflando laminam posteriorem omenti a posteriori sacculi Winslowiani sejunctam luce clarius perspexi.

[1]) 18 sind verkleinert, Fig. 19 in natürlicher Grösse nach V. Hansen (Peri- et physiologia) wiedergegeben.

II. In adultis admodum macilentis una cum Ill. Arnold, omentum majus a mesocolo separare multa cum sedulitate tentatus sum. In quibus quamvis usque ad columnam vertebrarum eam separationem nunquam nobis prospere contigisse libenter confiteor, attamen sine peritonaei laesione per sat magnum spatium eam bono cum successu instituimus, et non solum mesocolon integrum ejusque laminam superiorem una serie cum inferiori continatum vidimus, verum etiam omentum integrum reprimus. Aëre etenim per foramen Winslowii immisso sacculus Winslowianus usque infra ventriculum intumuit, et ventriculus ipse elevatus est.

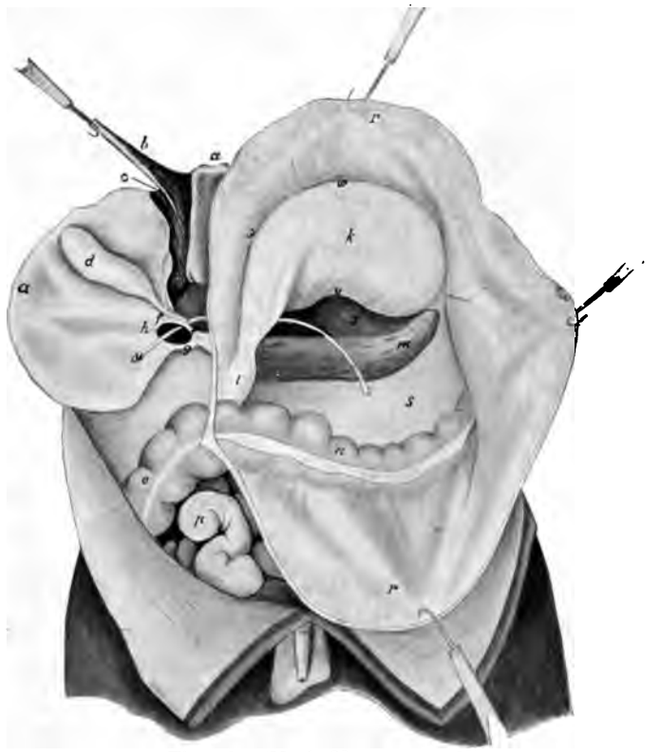

Fig. 18. (Nach Hansen, 1834.)

Abdominalhöhle eines neugeborenen Kindes.

a Leber, aufgehoben; *b* Lig. teres hepatis; *c* Fossa pro vena umb.; *d* Vesica fellea; *f* Lig. hepatico-duodenale; *g* Lig. hepatico-renale; *h* Foramen Winslowii; *k* Ventrikel, aufgehoben; *l* Duodenum; *m* Pankreas; *n* Colon transversum; *o* Colon ascendens; *p* Intestinum tenue; *q* Bauchwände; *r* Omentum majus oder Sacculus Winslowii, geöffnet; *s* hintere Körperwand; *u* Sonde, durch das Foramen Winslowii in das Sacculum Winslowii gestochen; *v* Curvatura minor; *w* Curvatura major ventriculi.

III. Eandem sententiam etiam Meckel p. 658 et Haller p. 368 hisce verbis adjuvare videtur: „Ad duodenum nunquam (omentum majus) pervenit, certe in meis numerosissimis exemplis.“ Ejusdem opinionis veritatem et Henricus p. 494—497 et Hensing p. 32, 34 et 35 pluribus defendunt argumentis. Imo Hensing in Hall. p. 408 haec dicit: „Verum enim vero lusum naturae esse, nec ad statum referri posse naturalem quando paries omenti posterior ab externa tunica coli transversi proveniat, experientia illis dictitabit, qui structuram hujus membranae saepius perscrutantur.“

IV. In mammalibus, quae omnium animalium sola omento gaudent, mesocoli lamina superior plane ab omenti posteriori separata reperitur, imo in nonnullis altius omentum in columna vertebrarum inseritur, quam mesocolon. Hanc separationem Meckel in arch. p. 83 in cane, fele, erinaceo, criceto, cuniculo et equo,

Vesalius Hensingio testante in Hall. p. 408 in cane et simia, et ego in vulpe et simiis duabus, hac de causa apertis observavi. In cane vero uno, quem alium ad finem secui, ut in homine, omenti laminam posteriorem cum mesocoli superiori conglutinatam reperi, sed facillime sejungere potui, quin ullo loco peritonaeum laeserim. His praemissis et probatis in mammalibus quanquam omni dubitatione ablata in homine eadem ratione rem se habere non sit concludendum; attamen in reliquorum serie argumentorum id quoque haud contemnendum esse censeo [1]).“

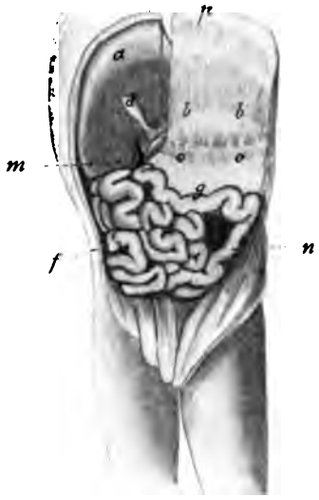

Fig 19. (Nach Hansen, 1834.)
Menschlicher Fötus, 5 Zoll.
a Leber, aufgehoben; *b* Ventrikel, aufgehoben; *d* Gallenblase; *f* Dünndärme; *g* Colon transversum: *n* Colon descendens; *m* Foramen Winslowii; *o* Insertionsstelle des Mesocolon transversum an der hinteren Körperwand, wo es in das hintere Blatt des Omentum majus übergeht; *p* Omentum majus, aufgehoben.

Hennecke (1836) fand bei einem etwa dreimonatlichen, menschlichen Embryo betreffs der Relation zwischen Omentum majus und Mesocolon transversum dieselben Verhältnisse, welche J. Müller (1830) in Fig. 4 A, Taf. XI (siehe Fig. 11 A) abgebildet hatte. Diesen Befund deutet er auch in derselben Weise wie Meckel, Müller und Hansen; also als Zeichen einer anfangenden, sekundären Verwachsung zwischen Omentum majus und Mesocolon transversum.

Über die späteren Entwickelungsstadien (worüber er allerdings keine eigene Untersuchungen gemacht zu haben scheint) schreibt er folgendes: „Initio quidem concretio illa adhuc est tenerrima, ut dirimi etiam possit, postea autem ubi usque ad colon transversum ipsum progressa est, id non jam fieri potest. In adultis vero admodum macilentis Hansenio etiam contigit, ut solveret ex parte. In adultis tum laminae omenti in colo ipso inseri vel colon transversum includere videntur, sed videntur tantum. Etenim jam Haller, Hensing et nuperrime Hansen hoc non fieri evicerunt. Saccus omentalis, qui in foetu apparet macilentissimus atque inter ventriculum et intestina convolutus, magis magisque sese expandit atque usque ad tempus pubertatis sensim magnitudine atque obesitate crescens altius in abdomen descendit, donec penitus effiguratus est. — In homine aliquod tempus, postquam natus est, omenti parietes adhuc diremti sunt, ita ut per foramen **Winslowii, etiam tum apertum**, in sacci formam efflari possit. Posthoc autem parietes infra colon transversum tela cellulosa concrescunt et plus minusve pinguedinis tunc secernitur.“

„Omentum colicum appendicibus epiploicis simillimum esse puto, imo maximam appendicem epiploicam, cujus membrana in laminam externam sacci omen-

[1]) Valentinus Hansen. Peritonaei humani anatomia et physiologia. Diss. Berolini 1834.

talis — transit; quare originis ejus rationem a ceteris appendicibus epiploicis haud differre posse, crediderim.

Omentum minus, quum ligamentum inter hepar et ventriculum sit, eodem tempore, quo organa haec duo a se recedunt, efformetur necesse est. Hepar oritur intussusceptione e tubo intestinali adhuc simplicissimo, sicut ceterae omnes glandulae cum tractu intestinali cohaerentes. Tubus intestinalis ac hepar ab initio vestita sunt una eademque membrana serosa, quae prout organa illa magis magisque a se recedunt, sub forma duarum laminarum, ligamentum gastrohepaticum sive omentum minus formantium, coit. Quod ligamentum, quamdiu ventriculus adhuc perpendicularis jacet, etiam perpendicularem situm habeat necesse est; ut vero hic paulatim obliquum et horizontalem situm adipiscitur, etiam ligamentum gastrohepaticum eum situm accipit, qua in re brevius et latius evadit (Hansen) et rimam Winslowianam magis magisque coarctat[1])."

Hennecke hebt die bemerkenswerte Analogie zwischen den verschiedenen Entwickelungsstadien des menschlichen Omentum und den bleibenden Verhältnissen bei verschiedenen Tieren hervor. So sind z. B. bei Solidungula, Ruminantia und Ferae das Omentum majus und das Mesocolon transversum immer getrennt. Anfangende Verwachsung zwischen diesen Teilen findet man bei einigen Raubtieren und bei Quadrumana. Bei den Säugetieren bildet das Mesogastrium eine Bursa omentalis, aber bei anderen Vertebraten behält es das Aussehen eines gewöhnlichen Mesenteriums bei.

Huschke (1844) beschreibt eine Bursa omenti minoris und eine Bursa omenti majoris, welche durch ein Septum bursarum omentalium oder Ligamentum gastropancreaticum voneinander abgegrenzt werden. Dieses Ligament ist eine sichelförmige, mehr oder minder vorspringende Falte des Bauchfelles, welche die linken Kranzgefässstämme des Magens enthält und „von der Kardia an der hinteren Magenfläche nach rechts schief herab zur vorderen Fläche des Pankreas und zur hinteren Fläche des Duodenum läuft[2])." An der vorderen Fläche des Pankreas hat das Lig. gastropancreaticum eine rundliche Öffnung, das Foramen omenti majoris, „wodurch die beiden Netzbeutel miteinander kommunizieren und in welche die Spitze des Spigelschen Lappens hereinragt."

Entgegen Hansen betont Huschke, dass der Netzbeutel anfangs „bis an das spitze, am rechten Grimmdarm herablaufende Ende des Omentum colicum Halleri fortgeht." Er hatte mehrmals diesen Teil von der Bursa omentalis aus aufblasen können. — Schon nach dem ersten Lebensjahre verwachsen aber die Wände dieser Omentpartie. — Einige Jahre nach der Geburt verwachsen auch weiterhin die beiden Netzwände untereinander.

---

[1]) Hennecke. De functionibus omentorum in corpore humans. Diss. Gottingæ 1836.

[2]) Huschke. Lehre von den Eingeweiden und Sinnesorganen des menschlichen Körpers. — v. Sömmerings Handbuch vom Baue des menschlichen Körpers. Leipzig 1844. pag. 201.

„Das grosse Netz ahmt die Magenvergrösserung nach und entspricht selbst der Form des Magens." Seine Verwachsung mit dem Mesocolon und dem Colon transversum, welche schon während des Fötallebens stattfindet, ist „die Folge der hohen Lage des letzteren und seiner schwachen Bewegung."

Betreffs der Relation des Omentum majus zu dem Mesocolon transversum schliesst sich Huschke der von Haller, Meckel, J. Müller und Hansen ausgesprochenen Auffassung an, dass das Omentum majus beim Erwachsenen nur mit der oberen Fläche des Mesocolon transversum verklebt ist und also nicht das Colon transversum umfasst, so wie es Froriep u. a. geschildert hatten.

Bochdalek jun. (1867) fand, dass das zuerst von Phöbus (1833) beschriebene Lig. pleuro-colicum (sollte richtiger Lig. phrenico-colicum heissen!) in Wahrheit dem grossen Netze angehört[1]). Bei mehreren Embryonen (sowohl bei jüngeren bis zu sechs Wochen abwärts, als auch bei älteren bis zu fünf und sechs Monaten aufwärts) suchte er vergebens nach diesem Ligament. Später fand er jedoch bei einem fünf Monate alten Fötus die erste Anlage dieses Ligamentes. Eine Fortsetzung der Bursa omentalis ist anfangs in dem Ligament zu sehen. Die Vasa lienalia verlaufen „nicht in, sondern vielmehr dicht hinter dem Magenmilzbande, welches letztere allein die kurzen Magengefässe enthält."

Der Fundus ventriculi hat links von der Cardia herab bis gegen den Beginn des Lig. gastrolienale keine Peritonealbekleidung, sondern ist mit dem linken Lumbalteil des Zwerchfells fest verbunden.

Bochdalek schliesst sich der Ansicht Frorieps an, dass die hintere Wand des Omentum majus das Colon transversum umschliesst und so das Mesocolon transversum bildet; denn bei Neugeborenen konnte er das Omentum majus nicht ohne Läsion von dem Mesocolon transversum lospräparieren.

Er bestätigt (entgegen Hansen und E. H. Weber) die Beobachtung Huschkes, dass die Bursa omentalis sich bei Neugeborenen auch in das Omentum colicum Halleri fortsetzt.

Bei einem zehn Wochen alten Embryo fand er ein stark entwickeltes Septum bursarum omentalium (Huschke). In der rechten Partie des Omentum majus konnte er bei diesem Embryo kein Lumen nachweisen. — Das Mesocolon transversum war sehr kurz. — Er ist der Ansicht, dass das Duodenum „durch Zerrung infolge Wachstums" seine Peritonealbekleidung teilweise verliert. Diese wird nach rechts gezogen und bekleidet dann die vordere Fläche der rechten Niere.

Die Bursa omenti majoris besteht beim Neugeborenen aus drei Abschnitten: einem mittleren, einem rechten (im Omentum colicum Halleri gelegen) und einem linken (dem Lig. phrenico-colicum entsprechend), welche durch Scheidewände mehr oder weniger vollständig voneinander abgeschlossen sind.

[1]) Bochdalek jun. Über den Peritonealüberzug der Milz und das Ligamentum pleuro- rch. f. Anat., Phys. u. Med., 1867, pag. 565.

Aus der oben (pag. 4–9) zitierten Darstellung J. Müllers hebt Toldt (1879) drei Punkte als irrtümlich hervor[1]:

1. Das Mesogastrium hört nicht am Anfang des Dünndarms auf, sondern erstreckt sich noch auf das Duodenum hin.

2. Die Insertion des Mesogastrium an der hinteren Bauchwand verschiebt sich nicht in schiefer Richtung nach links, sondern bleibt stets in der Mittellinie des Leibes; es gibt hier nur eine scheinbare Insertionsverschiebung, welche „auf eine partielle Verklebung mit dem parietalen Peritoneum der hinteren Bauchwand zurückgeführt werden muss."

3. Die äussere Lamelle des Netzbeutels, welche von der vorderen Fläche des Magens kommt, geht bei dem entwickelten Menschen nicht in die untere, sondern in die obere Platte des Mesocolon transversum über. Dieselbe Bemerkung hatten indessen früher auch Henecke (1836) und Koelliker (1879)[2]) gemacht).

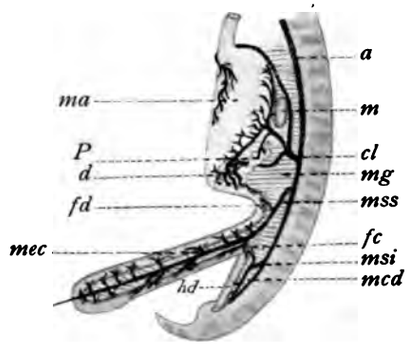

Fig. 20[3]). (Nach Toldt, 1879.)

Schematische Darstellung des Gekröses eines 6 wöchentlichen Embryo. Das Mesogastrium konnte seines gekrümmten Laufes wegen nicht in der wahren Gestalt dargestellt werden. „Auch die Gefässramifikationen in ihm sind ganz willkürlich, nach dem späteren Ramifikationsschema eingezeichnet."

Mg Mesogastrium; *mec* gemeinschaftliche Gekrösanlage für den Dünndarm und für den vorderen Dickdarmabschnitt; *mcd* Anlage des Gekröses für den hinteren Dickdarmabschnitt; *a* Aorta; *cl* Art. coeliaca; *mss* Art. mesent. sup.; *msi* Art. mesent. inferior.

Bei zwei sechswöchentlichen menschlichen Embryonen (von 2,3 cm Scheitel-Steisslänge) fand Toldt die Flexura duodeno-jejunalis ohne Gekröse, knapp der Wirbelsäule anliegend. „Hingegen besitzt das Duodenum ein verhältnismässig langes Gekröse, welches an der konkaven Seite der Schlinge haftet, und nach aufwärts hinter den Magen ziehend ohne Unterbrechung in das eigentliche Magengekröse übergeht. Aus seiner hinteren Fläche zweigt sich das Ligamentum hepato-duodenale ab, welches in seinem Verlaufe nach rechts und oben die hintere Seite des oberen Duodenalstückes überkreuzt. Das Magengekröse erhebt sich von der Medianlinie der hinteren Leibeswand, zieht frei zwischen der Bauchwand und der hinteren Fläche des Magens nach links und setzt sich ohne eine wahrnehmbare Falten- oder Wulstbildung an der grossen Kurvatur an. Beim Erheben des Magens von links her

[1]) Toldt. Bau und Wachstumsveränderungen der Gekröse des menschlichen Darmkanales. — Denkschriften d. k. Akad. d. Wissensch. Wien 1879.

[2]) Kölliker (1879) sagt hierüber folgendes: „Nur in einem Punkte hat sich J. Müller getäuscht, indem er nämlich annahm, dass später die hintere Platte des Netzes das Colon transversum ganz zwischen seine Lamellen nehme und so direkt ins Mesocolon sich fortsetze, was nicht der Fall ist, Verhältnisse, die ich besonders betone, da immer noch in mehreren Handbüchern der Anatomie die alte Lehre vorgetragen wird." (loc. cit. pag. 844.)

[3]) Fig. 20—25 sind nach Toldt („Bau und Wachstumsveränderungen des menschlichen Darmkanales." — Denkschriften d. k. Akad. d. Wissensch., Wien 1879) wiedergegeben.

liegt es ganz knapp der hinteren Fläche desselben an, und kann man auch so den Zusammenhang mit dem Duodenalgekröse ganz klar erkennen. — Das Mesogastrium, von der grossen Kurve des Magens abgelöst, jedoch mit dem Duodenum in Verbindung belassen, zeigt sich als eine nicht überall gleich dicke Bindegewebsplatte, innerhalb deren das Pankreas, die Anlage der Milz und einzelne Blutgefässramifikationen zu erkennen sind. Das Pankreas füllt mit seinem verdickten rechten Anteile (dem Kopfe) schon jetzt die Konkavität der Duodenalschlinge fast vollkommen aus und erstreckt sich von hier aus, dünn ausgezogen, in die hinter dem Magen gelegene Region des Mesogastrium und bleibt in seiner ganzen Ausdehnung vollkommen von dem Gewebe des letzteren umschlossen. Die Abknickung des Kopfes um die rechte Seite der Arteria mesenterica superior ist bereits sehr deutlich zu erkennen. — Die Anlage der Milz erscheint als eine Anhäufung kugeliger Zellen an einer länglichen, nicht scharf begrenzten Stelle des Mesogastrium, unweit der Insertion desselben an die grosse Magenkurve." — Die Form des Mesogastrium lässt sich am besten an dem herausgenommenen Objekt übersehen. Es besitzt eine ganz kurze Haftlinie an der Wirbelsäule, entfaltet sich aber rasch zu einer relativ breiten Platte, welche in ihrem Verlaufe zweimal der Fläche nach abgebogen ist. Der oberste Teil desselben liegt der linken Hälfte der hinteren Bauchwand an und hält nahezu die frontale Richtung ein. Der mittlere Teil, welcher an die Pars pylorica des Magens zieht, ist nach abwärts und etwas nach vorne gewendet, der unterste Teil aber nach rechts und vorne in die Aushöhlung der Duodenalschlinge. Es besitzt sonach das Mesogastrium annähernd die Gestalt eines entfalteten Fächers, dessen freien Rand man S-förmig eingebogen hat."

Die Gestaltung des Gekröses in der ersten Hälfte des dritten Fötalmonats beschreibt Toldt nach Untersuchungen an zwei menschlichen Embryonen von 4,8 cm Länge. Betreffs der uns hier interessierenden Frage schreibt er folgendes: „Der Magen nimmt bereits eine Lage ein, welche annähernd dem bleibenden Zustande entspricht. Das Mesogastrium hat sich nicht nur der Volumzunahme des Magens gemäss vergrössert, sondern ist an der grossen Kurve desselben weiter vorgewuchert, und es ist bereits zur Ausbildung der Bursa omentalis gekommen. An dieser ist die Trennung in zwei Abteilungen, in den rechten kleinen, und in den linken grossen Netzbeutel schon gegeben, ja es erscheint die Abgrenzung derselben noch viel schärfer ausgesprochen, als an dem erwachsenen Individuum. — Der grosse Netzbeutel breitet sich links von der Wirbelsäule aus und lässt sich als eine zusammengefallene Blase bezeichnen, welche nur nach rechts hin eine Öffnung besitzt. Sie ist allenthalben frei beweglich, nur die hintere Umrandung ihrer Öffnung riert an der Wirbelsäule."

dung der Blase ist das nach links ausgebuchtete Mesogastrium, r Magen selbst sich anschliesst. Die hintere Wand der

Blase enthält den Körper des Pankreas, nach links hin die Milz und im übrigen die Ramifikationen der Arteria coeliaca. Die Umrandung der vor der Wirbelsäule gelegenen Öffnung der Blase wird vorne durch die kleine Magen-

Fig. 21 A. (Nach Toldt, 1879.) Fig. 21 B.

Schematisierte und vergrösserte Querschnitte durch den Rumpf eines menschlichen Embryo in der Region des Mesogastrium. Sie stellen das Verhältnis des Mesogastrium zur Lamina parietalis peritonei dar, wie es zu Anfang des dritten Monates sich findet, bevor noch eine Verklebung zwischen beiden eingetreten ist. Bei A fällt der Schnitt in die Höhe des Pankreas, bei B etwas über dasselbe.

om Omentum minus; *ne* Nebenniere; *l* Leber; *ma* Magen; *mi* Milz; *p* Pankreas. Der Raum zwischen den beiden punktierten Linien entspricht dem Vorraume des Netzbeutels, der mit * bezeichnete Raum dem eigentlichen Netzbeutel.

kurve, rückwärts durch die an der Wurzel des Mesogastrium prominierende Plica gastro-pancreatica gebildet. — Nun öffnet sich diese Blase nicht direkt in den grossen Bauchraum, sondern zunächst in einen Vorraum, den kleinen Netzbeutel; dieser ist nach rückwärts durch das parietale Peritoneum der hinteren Bauchwand, nach vorne durch das kleine Netz begrenzt, und ist hinter dem freien Rande des letzteren dem Ligamentum hepato-duodenale, durch das Winslowsche Loch von dem grossen Bauchraum her zugänglich."

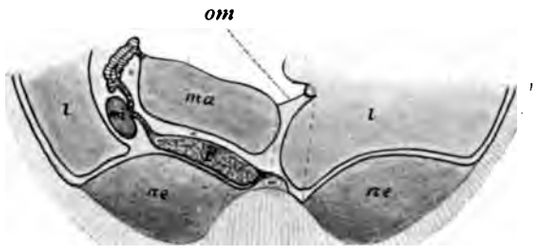

Fig. 22. (Nach Toldt, 1879.)

Schematisierter und vergrösserter Querschnitt durch den Rumpf eines menschlichen Embryo aus dem Ende des dritten Monates, also der Zeit, zu welcher das Mesogastrium im Bereiche des Körpers der Bauchspeicheldrüse bereits fixiert ist. Der Schnitt trifft die letztere in schiefer Richtung. — Bezeichnungen wie für Fig. 21 angegeben ist.

„Dieser nach rechts gelegene Vorraum des grossen Netzbeutels hat somit zu dem Mesogastrium gar keine Beziehung und ist auch seiner Bedeutung nach von dem grossen Netzbeutel wesentlich verschieden. Während der grosse Netzbeutel eine von dem Magen und dessen Gekröse hergestellte, einfache Spalte darstellt, welche als solche keinen Inhalt besitzt, ist der kleine Netzbeutel durch einen Teil der Leber ausgefüllt und ist daher nach allen Dimensionen des Raumes entwickelt. Der kleine Netzbeutel ist im

wahren Sinne des Wortes ein Teil der grossen Peritonealhöhle, welcher ein Eingeweide enthält und wenigstens von einer Seite unmittelbar durch das parietale Peritoneum begrenzt ist; hingegen liegen die Wandungen des grossen Netzbeutels in dem in Rede stehenden Entwickelungsstadium völlig frei in dem grossen Peritonealraum, sind selbst Inhalt desselben und haben mit der Wandbekleidung des Bauchraumes nichts zu tun. — Das wesentliche an diesen Verhältnissen bleibt nun während der weiteren Wachstumsperioden, sowie auch beim ausgewachsenen Menschen dasselbe. Was sich ändert, ist, abgesehen von der räumlichen Ausdehnung nur, dass später ein Teil der hinteren Wandung des grossen Netzbeutels, d. i. des Mesogastrium an die Rumpfwand fixiert wird, während ein anderer Teil durch enorme Flächenausbreitung sich zum grossen Netze gestaltet. — Es ist nun noch zu bemerken, dass nicht das ganze Mesogastrium in den Netzbeutel einbezogen wird, sondern, dass der unterste Teil, welcher dem Duodenum angehört, infolge der Wendung dieses letzteren nach rechts eine gewisse Selbständigkeit erlangt und sich, abgesehen davon, dass es den Kopf des Pankreas einschliesst, nach Art eines gewöhnlichen Gekröses zu diesem Darmstücke verhält."

Aus der zweiten Hälfte des dritten Embryonalmonats untersuchte Toldt drei Embryonen, welche resp. 5,6, 6,2 und 6,8 cm lang waren. Aus seiner Beschreibung entnehme ich folgendes:

„Das kleine Netz erscheint als eine homogene, flach gespannte Platte, und ist schief von hinten und links nach vorne und rechts gerichtet. — Das grosse Netz erscheint in situ als ein gefalteter, der grossen Magenkurve entlang verlaufender Saum, lässt sich aber durch vorsichtiges Aufblasen vom Winslowschen Loche her zu einer zarten Blase entfalten, und in diesem Zustande in allen seinen Verhältnissen deutlich übersehen. — Von der Insertionslinie an der grossen Magenkurve erstreckt sich die Wand der Blase nach links, wendet im linken Hypochondrium nach rückwärts um, und legt sich weiter medianwärts ziehend der hinteren Bauchwand an. Bei dem Versuche, die Blase von der hinteren Bauchwand abzuheben, zeigt sich, dass dies nur teilweise gelingt, und zwar so, dass, entsprechend der oberen Hälfte des Magens, wo dieser der vorderen Fläche der linken Nebenniere aufliegt, das Mesogastrium frei bis an die Medianlinie verfolgt werden kann, wie dies in den früheren Embryonal-Perioden der Fall war. — Hingegen haftet die Wandung der Netzblase in ihren unteren Partien an der Basis der Nebenniere und noch eine Strecke weit über deren medialen Rand hinauf, sowie auch entsprechend dem Körper des Pankreas an der hinteren Bauchwand an. — Der Kopf des Pankreas liegt in dem freien Gekröse des Duodenum, der grössere Teil des Körpers haftet samt der Netzplatte der hinteren Bauchwand an, das linke Ende des Körpers (Cauda) reicht aber noch in den freien Teil der Netzplatte herein und zieht bis ganz nahe an die Milz hinauf. Die letztere erscheint als ein länglicher schmaler Anhang an

oberen, seitlichen Zirkumferenz der Netzblase. Das Ligamentum hepato-

duodenale geht schräg hinter dem oberen Stück des Duodenum weg nach abwärts, verschmilzt mit der hinteren Fläche des Duodenalgekröses, lässt sich aber deutlich bis an die Wurzel desselben verfolgen. — Hinter dem Ligamentum hepato-duodenale öffnet sich das Winslowsche Loch, dessen Umrandung nach unten hin noch zum Teil durch das Gekröse des Duodenum gebildet wird. Die Plica gastro-pancreatica ist scharf ausgeprägt."

Das Mesogastrium hat also auf diesem Stadium eine gewichtige Veränderung erfahren. „Während dasselbe in der ersten Hälfte des dritten Monats noch einzig und allein in der Mittellinie des Leibes seine Haftlinie hatte und der linken Hälfte der hinteren Rumpfwandung ganz frei anlag, erscheint es zu Ende des dritten Monates teilweise an dieselbe fixiert, und mit ihm ist ein Teil des Pankreas ebenfalls an der hinteren Bauchwand befestigt." Toldt ist der bestimmten Meinung, dass diese Veränderung der Insertion des Mesogastrium nicht, wie J. Müller geglaubt hatte, durch eine wirkliche Verschiebung entsteht, sondern dadurch, dass eine von der Mittellinie und von der Gegend des Pankreas ausgehende und allmählich nach links und oben fortschreitende Verklebung des Mesogastrium mit dem parietalen Peritoneum der hinteren Bauchwand stattfindet. „Wenn man nämlich den freien Teil des Mesogastrium bis an die schiefe Haftlinie vorsichtig erhebt, so erkennt man mit Hilfe der Loupe, dass an dieser Linie nicht ein unmittelbarer Übergang des parietalen Bauchfelles in das Mesogastrium stattfindet, sondern dass in dem Winkel, welchen beide einschliessen, sich ein äusserst zartes Gewebe in feinsten Streifen ausspannt. Durch leichtes Streichen mit einem Sondenknopf kann man die Haftlinie des Mesogastrium immer näher gegen die Wirbelsäule rücken, indem man seine Verbindung mit dem parietalen Bauchfell löst; erst in der Medianlinie findet die Sonde einen Widerstand. — Man kann in dieser Weise das Mesogastrium samt dem Pankreas und der über diesem verlaufenden Milzarterie in genau denselben Zustand versetzen, welcher ihm zu Anfang des dritten Monats eigen ist."

Bei Embryonen aus der ersten Hälfte des vierten Monats (Toldt untersuchte drei solche Embryonen, deren Länge 8,3—9,5 cm war) „zeigt das Mesogastrium keine wesentliche Veränderung gegenüber der früheren Periode; nur ist zu bemerken, dass die Falten, in die es entlang der grossen Magenkurve gelegt ist, besonders an dem pylorischen Teile stark ausgeprägt erscheinen, und dass dementsprechend der Netzbeutel im aufgeblasenen Zustande erheblich weiter herabreicht, als dies in der früheren Periode der Fall war. Die hintere Wand des Netzbeutels ist über dem Pankreas in etwas grösserer Ausdehnung als früher an die hintere Rumpfwand angeheftet, während sie von dem unteren Rande des Pankreas nach abwärts, Fläche an Fläche dem Gekröse des queren Colonstückes anliegt, ohne jedoch mit demselben an irgend einer Stelle verklebt zu sein. Die Kontinuität dieses Anteiles des Mesogastrium mit dem Duodenalgekröse ist nicht zu verkennen. Dieses letztere ist in der Konkavität

des Zwölffingerdarmes ausgespannt, liegt in seinem oberen Teile frei der Leber an, während sein unterer Teil, namentlich dort, wo das Ligamentum hepatoduodenale aus ihm hervorgeht, durch lockeres Gewebe an der hinteren Bauchwand angelötet ist. Der Kopf des Pankreas, als Inhalt des Duodenalgekröses, ist mit dem oberen Teile des Zwölffingerdarmes zwar etwas beweglich, doch nach abwärts hin bereits an der hinteren Rumpfwand fixiert. — An dem Mesogastrium hat die Verklebung mit der hinteren Rumpfwand weitere Fortschritte gemacht, indem ein grösserer über dem Pankreas gelegener Teil desselben bereits fixiert ist. Es ist jedoch noch immer sehr leicht, diese Adhäsion durch ein stumpfes Instrument bis an die Wirbelsäule zu lösen und das Mesogastrium samt dem Körper des Pankreas völlig frei zu machen, ohne dieses oder das parietale Bauchfellblatt zu zerstören. Genau dasselbe gilt von dem Gekröse des Zwölffingerdarmes, so weit dessen hintere Fläche bereits angeklebt ist."

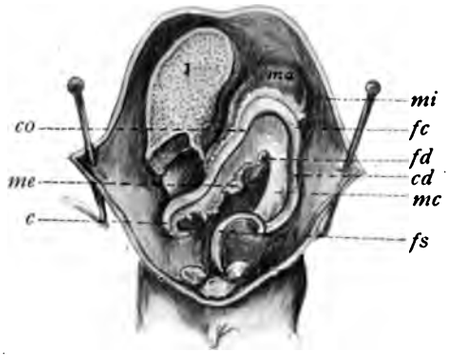

Fig. 23. (Nach Toldt, 1879.)

Bauchhöhle eines Embryo aus der ersten Hälfte des vierten Monates. Vergrösserung etwa 2mal.

c Cöcum; *cd* Colon descendens; *co* Colon; *fc* Flexura coli lienalis; *fd* Flexura duodenojejunalis; *fs* Flexura sigmoidea; *l* Leber; *ma* Magen; *mc* Mesocolon; *me* Mesenterium des Dünndarms; *mi* Milz.

Fünf Embryonen aus der zweiten Hälfte des vierten Monats wurden von Toldt untersucht. Bei einem Embryo von 11,2 cm Länge „erscheint das grosse Netz als eine ansehnliche Platte, welche sich von der grossen Magenkurve aus sowohl links als auch vorne über die Schlingen des Jejunum hinbreitet und mit ihrer oberen (vorderen) Fläche allenthalben die konkave Fläche der Leber berührt. — Rechterseits begrenzt sich das Netz mit einem geraden etwa 3 mm neben der Medianebene und dieser parallel laufenden Rande, dessen oberer Endpunkt an das obere Querstück des Duodenum fällt. Das Netz besteht aus zwei vollständig voneinander abhebbaren Platten, welche in dem oben erwähnten Rande ineinander übergehen. Die hintere (untere) Platte ist mit der oberen Fläche des Mesocolon transversum verschmolzen, und zwar bis nach vorne an den Ansatz des Darmes; auf diesen selbst erstreckt sich die Verschmelzung nicht. Auch die am meisten nach links gelegene Partie des Colon transversum liegt frei der unteren Fläche des Netzes an. — Nach links hin verfolgt, zieht das grosse Netz zuerst an den Hilus der neben dem Fundus ventriculi gelegenen Milz (Ligamentum gastro-lienale), und von da aus nach rückwärts, wo es sich bald an das Peritoneum der hinteren Bauchwand anlegt und mit diesem verklebt. Das Pankreas haftet mit der ganzen Länge seines Körpers und Schweifes ebenfalls der hinteren Bauchwand an. Das Gekröse des Duodenum hat sich genau so erhalten, wie in der früher be-

schriebenen Periode. — Der Körper des Magens erscheint beträchtlich verlängert und der pylorische Teil etwas nach vorne gerückt. Die kleine Kurvatur umkreist den stark nach links und unten vortretenden Spiegelschen Leberlappen; das kleine Netz erscheint infolgedessen erheblich verbreitert."

Bei den vier anderen Embryonen aus dieser Entwickelungsperiode zeigten sich in betreff der Adhäsionen des Dickdarmgekröses einige Differenzen. Bei einem derselben beschränkte sich die Verklebung des Mesocolon transversum mit der hinteren Netzlamelle auf die dem Pylorus zunächst gelegene Partie; bei einem anderen dieser Embryonen war die Verklebung des Mesocolon transversum mit dem Netze eine fast vollständige.

Das Mesogastrium hat (also) während dieser Entwickelungsperiode „an Flächenausdehnung bedeutend gewonnen, jedoch ist es in der Längendimension auffallend stärker gewachsen, als nach der frontalen Richtung. Insbesondere erscheint der unterhalb der Milz gelegene und an der unteren Hälfte der grossen Kurvatur sich anheftende Anteil als grosses Netz weit nach abwärts ausgezogen." Das Gekröse des Duodenum hat „an dieser hochgradigen Flächenvermehrung keinen Anteil genommen", es „erscheint nun in einer Flucht mit der hinteren Lamelle des grossen Netzes gelagert." „Der hintere Abschnitt des Mesogastrium erscheint linkerseits bis nahe gegen den Hilus der Milz an die hintere Rumpfwand angelötet, so dass der Körper und der Schweif des Pankreas vollständig an der hinteren Rumpfwand fixiert ist. Die schon von Meckel konstatierte Verklebung des grossen Netzes mit dem Mesocolon transversum schreitet von oben nach unten und von der Mitte nach links vor. Sie ist es zunächst, welche das Pankreas in Beziehung zum Mesocolon transversum bringt und die Veranlassung gibt, dass das letztere von nun an aus dem unteren Rande des Pankreas hervorzugehen scheint."

Während des fünften Embryonalmonats (aus dieser Entwickelungsperiode untersuchte Toldt eine grössere Anzahl von Embryonen, deren Länge von 13 bis 20 cm variierte) entsteht das Ligamentum pleuro-colicum (Lig. phrenico-colicum), eine Bildung, welche — wie schon Bochdalek jun. an jüngeren Kindern richtig erkannt hat — aus dem grossen Netze hervorgeht. Die Entstehungsursache dieses Gebildes ist nach Toldt folgende: „Die Anheftung der hinteren Netzplatte an das Mesocolon transversum schreitet, wie oben berührt wurde, von rechts nach links fort und erstreckt sich endlich bis an die Flexura coli lienalis, woselbst sie auch auf den oberen Umfang der Darmwand übergeht. Zu derselben Zeit erfolgt die Anklebung des obersten Teiles des Mesocolon descendens an die Rumpfwand. Das grosse Netz heftet sich nun über der so fixierten Flexura coli lienalis auch noch weiter an die linke Bauchwand an, bald in der Höhe des Zwerchfellursprunges, bald etwas tiefer, je nach der Lage der Flexur. Hebt man die seitliche Rumpfwand etwas ab, so erscheint das Ligamentum pleuro-colicum als eine mehr oder weniger vortretende, vom Mesocolon an die seitliche Rumpfwand gespannte

Falte, über welcher der untere Pol der nun schon ziemlich herangewachsenen Milz gelegen ist.“ Indessen variierte die betreffende Bildung sehr und in zwei Fällen war sogar keine Andeutung eines Ligamentum pleuro-colicum gegeben.

Aus der zweiten Hälfte der Fötalperiode untersuchte Toldt mehrere Embryonen von 24 bis 48 cm Länge. Über die Umbildungen des ursprünglichen Mesogastrium hebt er folgendes hervor:

„An dem ursprünglichen Mesogastrium haben sich infolge der in den früheren Fötalperioden abgelaufenen Wachstumsvorgänge drei nach Lage und Verbindung verschiedene Abschnitte herausgebildet. Der erste Abschnitt ist aus dem der Ausgangslinie des eigentlichen Magengekröses, somit der Wirbelsäule, nächstgelegenen Teile hervorgegangen und ist linkerseits an der hinteren Bauchwand fixiert. Er erscheint nun als ein Teil des Peritoneum parietale, hilft die hintere Wand des Netzbeutels bilden und enthält den Körper und den Schweif der Bauchspeicheldrüse; sein unterster Teil ist zur hinteren Platte des grossen Netzes ausgewachsen und mit dem Mesocolon transversum verklebt. Der zweite Abschnitt setzt sich aus dem ersten nach abwärts und rechts fort; er ist das Gekröse des Duodenum. Der dritte Abschnitt endlich hat sich aus dem, dem Magenansatze des Mesogastrium nächstgelegenen Teile herausgebildet und ist die vordere Platte des grossen Netzes mit dem Ligamentum gastro-lienale und dem Ligamentum pleuro-colicum. — In betreff des ersten Abschnittes ist nur zu erwähnen, dass er mit der Verbreitung der hinteren Rumpfwand an Flächenausdehnung zunimmt. — Eine wichtige Veränderung geht an dem Gekröse des Duodenum vor sich. Schon in der früheren Periode war dasselbe an seiner hinteren Fläche teilweise mit dem parietalen Bauchfelle verklebt und an seiner vorderen Fläche war die Flexura coli hepatica und der entsprechende Teil des Dickdarmgekröses angeheftet. Vom Ende des fünften Monats an schreitet die Adhäsion der hinteren Fläche rasch nach aufwärts fort, so dass im sechsten Monat in der Regel schon fast das ganze Duodenum mit seinem Gekröse und dem Kopf des Pankreas an der hinteren Rumpfwand festhaftet. Davon ausgenommen ist nur der unmittelbar an den Pylorus grenzende Teil des Darmes. — Der dritte Abschnitt des Mesogastrium, das grosse Netz, zeigt während des sechsten Monats gegenüber den vorhergehenden, keine erheblichen Unterschiede. Im siebenten Monate aber dehnt es gewöhnlich seine Ansatzlinie an dem Colon transversum über die Flexura hepatica weg bis auf die vordere Fläche des Colon ascendens aus; es entsteht dadurch das Omentum colicum Halleri. Dasselbe reicht am Ende des Fötallebens verschieden weit herab, in einzelnen Fällen sogar bis an den Blinddarm. Dabei kann mitunter die nach rechts gewendete Platte desselben mit dem parietalen Peritoneum an der vorderen Fläche der Niere selbst bis über die seitliche Bauchwand hin verlötet sein. — Mit der Ausbildung des Omentum colicum Halleri entsteht zugleich eine

Ausbuchtung des Netzbeutels nach rechts und unten, welche erst längere oder kürzere Zeit nach der Geburt durch Verklebung der beiden Platten allmählich wieder verödet. — Nicht gerade selten begegnet man zu Ende der fötalen Entwickelung partiellen Adhäsionen des grossen Netzes an der konkaven Fläche der Leber. Dieselben haben jedoch nichts gemein mit dem Ligamentum hepato-colicum, sondern sind als abnorme, wenn auch nicht als pathologische Zustände zu betrachten. Sie, sowie die oben erwähnten Anlötungen des Omentum colicum Halleri geben Zeugnis von der grossen Neigung der Netzplatten, mit benachbarten Gebilden sich zu verkleben. — Das Ligamentum pleuro-colicum erscheint in dieser Wachstumsperiode gewöhnlich nicht mehr ausschliesslich als eine Formation des grossen Netzes, sondern es beteiligt sich an seiner Zusammensetzung mehr oder weniger eine Falte des parietalen Bauchfelles."

Die Entwickelung der Netze während des extrauterinen Lebens beschreibt Toldt nach Untersuchungen von 60 Kindesleichen aus den ersten Lebensmonaten und 54 Leichen aus dem 1.—20. Lebensjahre.

Die Verlötung des ursprünglichen Mesogastrium „schreitet nach der Geburt noch weiter nach links fort, bis sie endlich auch in den allermeisten Fällen auf die Milz übergreift." — „Weitere hierher gehörige Vorgänge sind die teilweisen Verwachsungen der Wandungen des Netzbeutels unter sich. Zuerst und gewöhnlich schon im ersten Lebensjahre erfolgt eine solche Verwachsung in der Gegend der Flexura coli hepatica an der Stelle, wo das Omentum colicum Halleri beginnt; es wird dadurch der Raum, den die beiden Platten dieses letzteren einschliessen, von dem Netzbeutelraume abgeschlossen. Das Omentum colicum selbst ist bei Kindern mitunter sehr gross, in mehreren Fällen bis an den Blinddarm herabreichend und mit der lateralen Bauchwand eine ansehnliche Strecke weit verlötet. Verschmelzungen seiner beiden Platten, sei es nur partiell oder vollständig, sind schon im ersten Lebensjahre sehr häufig."

„Früher oder später erfolgt dann eine Verödung des Netzbeutelraumes in der Gegend der Milzpforte. Durch diese wird erst jenes Verhältnis der Arteria lienalis zu dem Ligamentum gastro-lienale herbeigeführt, welches von den meisten Autoren als der gewöhnliche Befund hingestellt wird. Es werden an dem Ligamentum gastro-lienale zwei Lamellen beschrieben, zwischen denen das Endstück des Stammes und die ersten Äste der Milzarterie eingeschlossen sind. Für die Embryonalzeit und für die ersten Jahre des Kindesalters trifft dies aber keineswegs zu, denn jener Teil des grossen Netzes, welcher allein auf den Namen Ligamentum gastro-lienale Anspruch machen kann, jener nämlich, welcher von der grossen Magenkurve bis an die Milzpforte sich erstreckt, enthält in den genannten Altersperioden nur die Arteriae gastricae breves und die Arteria gastro-epiploica sinistra. Das Endstück der Arteria lienalis und ihre erste Ramifikation liegt hingegen in

jenem Teile des Mesogastrium, welcher sich vom Pankreas zur Pforte der Milz hinzieht und die hintere Wand des Netzbeutels bilden hilft. Dieser Teil ist bis gegen das Ende des Fötallebens gewöhnlich an die hintere Bauchwand fixiert, wächst aber kurz vor oder nach der Geburtsreife wieder frei aus und verschmilzt erst später von der Milzpforte her mit dem seitlichen Teile des Ligamentum gastro-lienale. So kommt es, dass im ausgewachsenen Zustande die Verzweigung der Milzarterie und ein grösserer oder kleinerer Teil ihres Endstückes an dem Ligamentum gastro-lineale fixiert erscheinen. — Erst im späteren Kindesalter kommt es zu gegenseitigen Verwachsungen der Platten des grossen Netzes an den verschiedensten Stellen und in äusserst variabler Ausdehnung, zur Verlötung der vorderen Netzplatte mit dem Colon transversum u. s. w. Die Anheftung eines Teiles der hinteren Magenwand in der Gegend des Pylorus ist sicher ebenfalls als eine sekundäre Verlötung aufzufassen."

Das Omentum minus fand sich bei Embryonen aus der 8.—11. Woche als ein ziemlich gleichmässiges, zwischen den Ansatzstellen ausgespanntes, nur im Bereiche des Ligamentum hepato-duodenale verdicktes Plättchen. Die besonders bei Kindern deutlich zu beobachtende Trennung des Ligamentum hepato-gastricum in einen oberen, aponeurosenähnlichen Bezirk, die Pars condensa (Toldt) und einen unteren, zarten, durchsichtigen Teil, die Pars flaccida (Toldt) „findet man bereits am Anfang des vierten Embryonalmonates deutlich ausgesprochen, wenngleich die beiden oberen Abschnitte zu dieser Zeit an Dicke und Durchsichtigkeit verhältnismässig wenig differieren".

Bei sechswöchentlichen menschlichen Embryonen besteht das kleine Netz aus einer bindegewebigen Verbindung des Ductus venosus Arantii mit dem kleinen Magenbogen. Und bei einem vierwöchentlichen Embryo zeigte es sich, dass diese bindegewebige Verbindungsbrücke nichts anderes war als eine kaudale Fortsetzung des hinteren Herzgekröse.

Die erste Anlage des kleinen Netzes ist also als eine Fortsetzung des Mesocardium posticum zu betrachten.

In der vierten Fötalwoche ist das Gekröse „ein dünnes, nicht überall gleich breites Plättchen, welches die Darmwand in ihrer ganzen Länge mit der hinteren Rumpfwand verbindet. — Im Bereiche des Magengekröses spaltet sich das Plättchen sofort nach seinem Abgange von der Leibeswand in zwei ganz getrennte, selbständige Blätter, von denen das rechts gelegene zur hinteren Seite der Leber, das andere schief nach links gestellte zum Magen sich begibt, oder mit anderen Worten: es hat das Magengekröse eine gemeinschaftliche Ausgangslinie mit einem an die Leber sich heftenden gekrösartigen Plättchen". (Toldt konstatiert hier nur dieses Verhältnis, ohne es weiter zu verwerten.)

Die der Gekrösplättchen besteht zu dieser Zeit aus dicht aneinan grösstenteils rundlichen, mitunter aber auch spindelförmig ausg ien denen nur in äusserst geringer Menge eine homo-

gene Zwischensubstanz eingelagert erscheint. — Die Kerne dieser Zellen sind verhältnismässig gross, von kugeliger ellipsoidischer oder auch unregelmässig eckiger Gestalt. — Die Anordnung der Zellen ist durch die ganze Dicke des Gekrösplättchens eine durchwegs gleichmässige. — Von der Haftstelle des Gekrösplättchens an dem Darm setzen sich die beschriebenen Zellenmassen ohne irgend eine Unterbrechung und ohne Veränderung ihrer Gestalt und Anordnung in die Wandung des Darmrohres fort und formen in derselben eine Schichte, welche nach innen an das Epithel, nach aussen an die endotheliale Umhüllung des Darmes grenzt. Sie bilden somit auch die Anlage für den ganzen bindegewebigen Teil der Darmwand. Die freien Oberflächen des Gekrösplättchens sind mit einer kontinuierlichen Lage von Zellen bekleidet, deren Form nicht allenthalben dieselbe ist. Streckenweise sind sie von ganz exquisit zylindrischer Gestalt und in ihrer Anordnung einem Zylinderepithel durchaus ähnlich; an anderen Stellen, zumeist in der Nähe des Darmrohres, ist ihre Gestalt eine annähernd kubische, oder sie erscheinen auch von der Oberfläche her einigermassen abgeflacht; nirgends aber finden sie sich in Gestalt jener dünnen Plättchen, in welcher sie uns in den späteren Entwickelungsstadien als ausgebildete Endothelzellen entgegentreten.

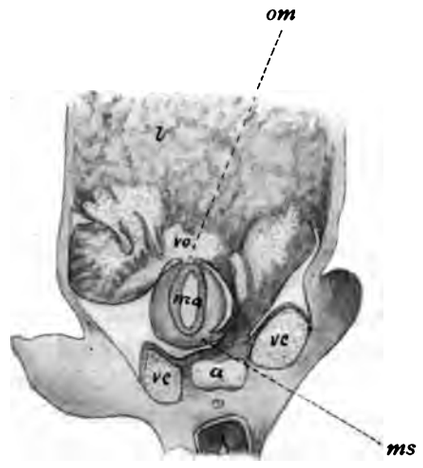

Fig. 24. (Nach Toldt, 1879.)

Querschnitt durch den Leib eines menschlichen Embryo aus der vierten Woche. Vergrösserung 23 mal.

a Aorta; *l* Leber; *ma* Magen; *ms* Mesogastrium; *om* Omentum minus; *vc* Vena cardinalis; *vo* Vena omphalomesenterica.

„In der sechsten Embryonalwoche ist der Bau des Gekröses noch im wesentlichen derselbe." Die rundlichen Zellen sind aber jetzt spärlicher, die spindelförmigen hingegen in überwiegender Zahl vorhanden. Die schon in dem vorigen Stadium als einfache Endothelzellenröhrchen existierenden Gefässe haben an Zahl und Grösse zugenommen und sind mit einer einfachen oder doppelten Lage von langgestreckten, zumeist zirkulär angeordneten Zellen verdickt. Die Zellen, welche die Oberfläche des Gekrösplättchens bekleiden, sind zumeist ganz platt, nur der Stelle des Kernes entsprechend mit einer buckelförmigen Erhebung versehen. Doch findet man sie auch jetzt noch an einzelnen, wie es scheint, ganz unregelmässig verteilten Stellen von entschieden würfelförmiger Gestalt.

In der achten Woche fällt an Querdurchschnitten des Gekröses stellenweise bereits eine bestimmte Gruppierung der Bindegewebselemente auf. Dieselbe tritt dadurch in die Erscheinung, dass ein Teil der unmittelbar unter dem Endothel gelegenen Zellen mit ihren Längsdimensionen entlang der Oberfläche des

Gekröses gelagert ist, und dass in der Umgebung der grösseren Blutgefässe eine annähernd kreisförmige Anordnung derselben die Regel ist. Besonders auffallend ist die Gruppierung der Zellen zu regelmässigen Reihen in jenem Teile des Mesogastrium, welcher das Pankreas umschliesst, sowohl im ganzen Umfang des letzteren, als auch zwischen den einzelnen Drüsenformationen. — In der nun reichlicher gewordenen Zwischensubstanz treten bereits ganz vereinzelte feinste Bindegewebsfibrillen hervor. Die Endothelzellen der Oberfläche besitzen durchwegs die Gestalt ganz flacher Schüppchen. — Querdurchschnitte des Gekröses von elfwöchentlichen Embryonen zeigen schon an den meisten Stellen eine deutliche Schichtung des Bindegewebes. Dieselbe wird dadurch hervorgebracht, dass die mittleren Partieen des Querschnittes, in welchen Gefässe und Nerven eingebettet sind, von den seitlichen, vollkommen gefässlosen Partieen sich scharf abheben. Diese letzteren, aus 4—6 Lagen von lang ausgezogenen, der Oberfläche parallel gestellten und dicht aneinander gefügten Spindelzellen bestehend, und an der freien Fläche von den platten Endothelzellen bedeckt, stellen den Bauchfellüberzug des Gekröses dar. Die mittlere Partie, der Membrana propria mesenterii entsprechend, ist ausgezeichnet durch die teils rundliche teils spindelförmige Gestalt der zelligen Elemente, durch die mehr ungleichmässige Anordnung und lockere Fügung derselben, durch eine grössere Menge von formloser Zwischensubstanz und endlich durch die grosse Zahl von eingelagerten Blutgefässen. — In der ersten Hälfte des vierten Monates tritt die Schichtenbildung an Querschnitten des Gekröses durchwegs sehr prägnant hervor, indem die Membrana propria allerorts sich beiderseits scharf von dem Peritonealüberzug abhebt. Sie besitzt gegenüber den peritonealen Schichten eine beträchliche Dicke, so dass sie beispielsweise an dünnen Stellen des Gekröses 0,11—0,14 mm Dicke ergibt, während die Bauchfellschicht nicht mehr als 0,01 mm erreicht. Gegenüber dem vorher beschriebenen Entwicklungsstadium fällt weiter die erhebliche Menge von feinfibrillärer Grundsubstanz auf, welche allenthalben, insbesondere aber in der Umgebung der grösseren Blutgefässe zwischen den zelligen Elementen eingelagert ist. In betreff der Verteilung der Blutgefässe ist zu bemerken, dass die grösseren derselben stets in der Mitte der Membrana propria, die kleinen aber mehr seitlich, und zwar häufig ganz nahe dem Bauchfellüberzuge eingebettet sind. —

Die so allmählich entstandene geschichtete Beschaffenheit des Darmgekröses lässt sich durch alle weiteren Stadien des embryonalen und postembryonalen Wachstums nachweisen. — Die ersten Vorläufer des Fettgewebes „finden sich sowohl in den Gekrösen als auch im grossen Netze schon bei Embryonen aus dem fünften Monate, und zwar in Gestalt vereinzelter zwischen den Bindegewebselementen da und dort eingestreuten Zellen, welche sich ganz scharf von den wahren Bindegewebselementen unterscheiden". Sie sind unter anderem charakterisiert durch ihre besondere Grösse. — „Zur typischen Entwickelung gelangt das Fettgewebe im Darmgekröse des Menschen erst vom Ende des

achten Embryonalmonates an und erscheint zunächst in Gestalt vereinzelter, länglicher, von der Wurzel gegen den Darmansatz an Zahl und Grösse abnehmender Läppchen, die zum Teil entlang kleineren Blutgefässen zu Reihen geordnet sind. Sie sind fast durchgehends nahe den Grenzflächen der Membrana propria eingelagert." --

„Untersucht man das grosse Netz an Embryonen verschiedenen Alters und an neugeborenen Kindern, so findet man, dass es nicht wie das Darmgekröse oder die beiden anderen Abschnitte des Mesogastrium, die oben beschriebene Schichtenbildung zeigt, sondern dass es im wesentlichen den Bau des ursprünglichen Gekrösplättchens behält, d. h. es besteht aus einer einfachen Bindegewebslage, welche beiderseits mit Endothel bedeckt ist. Die fibrillären Elemente erscheinen in dieser Bindegewebslage verhältnismässig spärlich, um so spärlicher, je weiter von den Haftlinien des Netzes entfernt man die Stücke zur Untersuchung auswählt. Eine Ausnahme besteht nur in der nächsten Umgebung der Blutgefässe, denen entlang stärkere Züge von Bindegewebe als eine Art von Gefässscheiden zur Entwickelung kommen. Aber auch hier ist eine Andeutung von Schichtenbildung, eines doppelblätterigen Baues, zu keiner Zeit des embryonalen Lebens und ebensowenig in den späteren Wachstumsperioden vorhanden. Es hat somit die allgemein gebräuchliche Supposition, dass jede Gekrösplatte aus zwei Lamellen bestehend angesehen werden müsse, gar keine positive Unterlage. Hingegen scheint es mir ganz zweifellos, dass die Bindegewebslage des grossen Netzes, da sie sich aus der einfachen bindegewebigen Anlage des Mesogastrium herausgebildet hat, als das Analogon der Membrana mesenterii propria betrachtet werden müsse, und dass es an ihr, entsprechend den abweichenden Wachstums- und Funktionsverhältnissen zur Differenzierung einer besonderen bindegewebigen Peritonealschichte niemals komme. Die letztere ist daher nur durch die Endothellage repräsentiert." — Die vielfache Durchbrechung[1]) der ausgebildeten Netzplatten ist nach Toldt „die Folge einer ihrer Flächenausdehnung parallel gehenden Rarefikation des Gewebes an jenen Stellen, welche zwischen den stärkeren Bindegewebszügen gelegen sind. Was an den Netzplatten während des postembryonalen Wachstums an Masse gewinnt, sind, abgesehen von der allmählichen Zunahme des Fettgewebes, die Blutgefässramifikationen mit den sie unmittelbar begleitenden Bindegewebszügen. Infolge des allgemeinen Längenwachstums dieser nehmen die zwischen ihnen gelegenen Partieen der Netzplatten an Flächenausbreitung weit mehr zu, als der lokalen Massenentwickelung des Gewebes entspricht, und dadurch kommt es zur Rarefikation dieses letzteren. — Die der Hauptsache nach in zwei aufeinander

[1]) Ranvier (1874) hatte über die Entstehung dieser Durchbrechungen (die beim Fötus und beim Neugeborenen noch nicht zu sehen waren) die Hypothese ausgesprochen, dass sie als „produits au début par l'action perforante des cellules lymphatiques qui vivent à l'état de liberté dans la cavité péritonéale, se fixent sur la membrane, la pénètrent et la traversent," zu betrachten waren, welcher Hypothese Toldt indessen nicht beitreten kann.

senkrechten Richtungen verlaufenden feinsten Bindegewebsfäserchen weichen dabei auseinander und gewinnen so eine drahtnetzartige Anordnung. Damit ist die Maschenbildung in der bindegewebigen Grundlage vorbereitet. — An dem Endothel äussert sich der bezeichnete Wachstumsmodus dadurch, dass die Zellen stellenweise mit ihren Rändern auseinanderrücken, so dass anfangs spaltenähnliche, später mehr rundliche Zwischenräume zwischen ihnen entstehen (Fig. 25). — Haben dann die Zwischenräume zwischen den Endothelzellen eine gewisse Grösse erreicht, so erfolgt zunächst in der Mitte der ersteren ein Schwund der bindegewebigen Grundlage und damit die Bildung einer durchgreifenden Lücke.



Fig. 25. (Nach Toldt, 1879.)

Endothellage des grossen Netzes von einem sechs Wochen alten Kinde. Hartnacks Syst. IX, Ocul. 3.

Die Bildung durchgreifender Lücken beginnt an dem grossen Netze des Menschen schon in den ersten Wochen nach der Geburt, doch treten sie zu dieser Zeit nur an ganz beschränkten Stellen und nur ziemlich spärlich auf. Später mehren sie sich zunächst an diesen Stellen, so dass hier die gitterförmige Beschaffenheit des ausgewachsenen Netzes schon zutage tritt, während anderwärts erst der Beginn der Durchbrechung zur Beobachtung kommt. Bei Kindern vom ersten bis vierten Lebensjahre kann man somit sehr leicht alle Phasen der Lückenbildung an demselben Objekte verfolgen. — Ganz dasselbe, was eben über das grosse Netz angeführt wurde, gilt auch für den Aufbau der Pars flaccida des kleinen Netzes und für die in demselben zu beobachtenden Wachstums-Erscheinungen. Zu erwähnen wäre nur, dass die Entstehung perforierender Lücken in derselben in eine etwas spätere Zeit fällt. Bis in das fünfte Lebensjahr findet man die Pars flaccida wenn auch teilweise sehr verdünnt, so doch an keiner Stelle durchbrochen. Erst mit dem sechsten oder siebenten Lebensjahre treten an einzelnen zerstreuten Stellen die ersten, noch spärlichen Lückenbildungen auf.

His (1880) erwähnt in seiner Beschreibung von zwei 4wöchentlichen Embryonen („A. und B." Körperlänge: 7,5 und 7 mm) die Anlage des Omentum minus und den Recessus superior sacci omenti mit folgenden Worten[1]):

„Die Rückfläche der Leber trägt zur Aufnahme des Magens und des Duodenums eine Längsrinne. Durch einen kurzen Verbindungsstreifen, die Anlage des Omentum minus, hängt sie mit den genannten Teilen zusammen; in dem

[1]) His. Anatomie menschlicher Embryonen. Leipzig 1880.

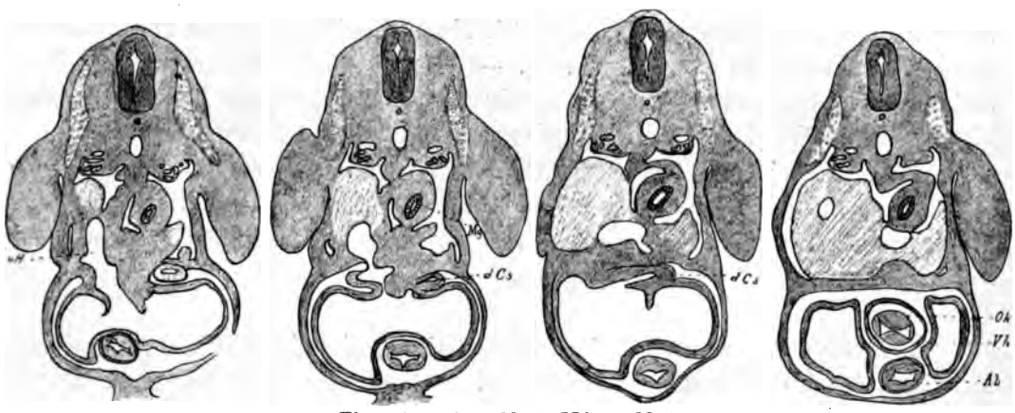

Fig. 26—29[1]). (Nach His, 1880)

Querschnitte des Embryo B (7 mm), $^{15}/_{1}$.

Mg Magen; *uH* untere Hohlvene; *dCs* Ductus Cuvieri sin.; *Ok* Ohrkanal; *Vh* Vorhof.

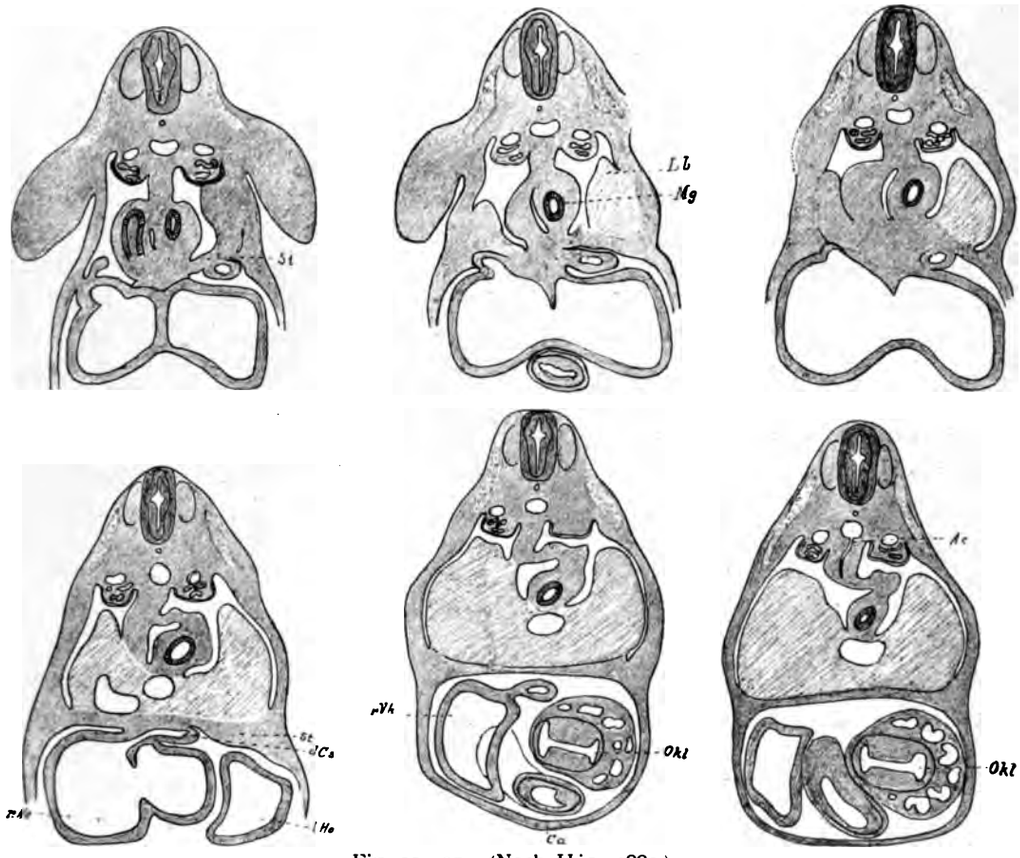

Fig. 30—35. (Nach His, 1880.)

Querschnitte des Embryo A (7,5 mm), $^{15}/_{1}$.

St Septum transversum; *Mg* Magen; *Lb* Leber; *dCs* Ductus Cuvieri sin.; *lHo* linkes, *rHo* rechtes Herzohr; *Okl* Ohrkanal; *Ac* Art. coeliaca.

[1]) Fig. 26—35 sind nach His (Anatomie menschlicher Embryonen) verkleinert wiedergegeben.

unteren, vom Duodenum abgehenden Teil dieses Gebildes tritt der kurze Gallengang in die Leber ein (loc. cit. pag. 62). — Bemerkenswert ist die Falte, welche rechts vom Omentum minus selbständig vom Magengekröse bezw. von der hinteren Bauchwand aus an den Spiegelschen Lappen herantritt.

Diese Falte ist offenbar bestimmt, späterhin die Vena cava aufzunehmen; in Verbindung mit dem oberen Ende des Omentum minus begrenzt sie den Recessus superior des Saccus omentalis und ihr unterer Rand ist die Grenze des Foramen Winslowi". (loc. cit. pag. 65.)

Zörner (1881) stellt in seiner Dissertation[1]) die Literatur über „Bau und Entwickelung des Peritoneum" zusammen. Betreffs der Entstehung der Bursa omentalis spricht er folgende Auffassung aus, welche von seinem Lehrer, Prof. Welcker immer betont wurde:

Die Bursa omentalis entsteht als ein Recessus der rechten Wand des Mesogastrium und zwar dadurch, dass die Leber kaudalwärts wächst. „Durch ihren Ausführungsgang bleibt sie mit dem Zwölffingerdarm und der rechten Wand des Gastroduodenalgekröses in steter Verbindung, zieht durch ihr Wachstum die rechte Wand des Mesogastrium nach rechts hervor und bildet so eine Art Recessus dieser Wand. Die Falte der rechten Gekrösplatte wird noch vergrössert durch die Drehung der grossen Magenkurvatur nach links, namentlich aber durch die Querstellung des Magens". — „Letzterem Vorgange verdankt allein die Bursa omenti majoris ihr Dasein, welche als eine Aussackung des ganzen Mesogastrium anzusehen ist". Das Zustandekommen der Bursa omenti minoris dagegen „ist ganz allein abhängig von der Entwickelung der Leber"; diese Bursa „würde auch ohne die Drehung des Magens nach links und die dadurch bedingte Wendung des Mesogastrium nach dieser Seite vorhanden sein".

Betreffs der Insertions-Verschiebung des Mesogastrium will Zörner der Ansicht Toldts nicht beipflichten. Er glaubt, dass die Verschiebung eine „durch Wachstumsdifferenzen bedingte Lageveränderung" ist (wobei „nicht nur die Querstellung des Magens, sondern auch noch andere Umstände, z. B. das Wachstum des Zwerchfells, der Bauchwand und der Nieren eine Rolle gespielt haben könnten"). — Auch die Verbindung des Omentum majus mit dem Mesocolon transversum ist nach Zörner nicht durch Verwachsung entstanden, sondern dadurch „dass an der Berührungsstelle eine Wachstumshemmung eintrat, während alle anderen Teile der beiden Gebilde gleichmässig weiterwuchsen"; durch den Zug, „welchen das herabhängende Netz und das wachsende Colon transversum auf die Falte üben oder vielleicht auch durch das überwiegende Wachstum des Colon transversum und seines Mesenterium gegenüber dem des grossen Netzes" verschwindet die Peritonealfossa zwischen dem Omentum majus und dem Mesocolon transversum ganz und gar.

[1]) Zörner. Bau und Entwickelung des Peritoneum. Halle 1881.

Betreffs der Lückenbildung im Omentum majus schliesst sich Zörner der von Toldt gegebenen Darstellung an. — Die Verwachsung der beiden Blätter des Omentum majus betrachtet er als eine direkte Folge der Lückenbildung. — Das Verstreichen des Duodenalgekröses ist „auf Wachstumsdifferenzen zurückzuführen, bei welchen hauptsächlich die Vergrösserung der rechten Niere und die Flächenausdehnung der rechten Leibeswand eine Rolle spielen".

Anderson (1883) untersuchte einen menschlichen Embryo (one and a half inches long). Bei diesem „the small sac (= die Bursa omentalis) was formed, and the stomach was not only placed longitudinelly but the small curvature was turned forwards. Now, this, if it means anything, shows that the small sac is not produced by the stomach being drawn over to the right side a circumstance on which J. Müllers explanation largely rests[1])." — Anderson ist darum der Meinung, dass die Bursa omentalis als eine von der grossen Peritonealkavität anfangs vollständig unabhängige Spalte im Mesogastrium entsteht, welche erst sekundär mit der Bauchhöhle in Kommunikation tritt. „If we begin", sagt er, „with the intestin attached by a continuous mesogastrium very short and broad, the weight of the liver and the attachment of this viscus to the stomach and duodenum will cause a considerable amount of friction between the former and the abdominal wall, and give rise to a cavity which grows with the growth of the stomach, and be more extensive the more extensive the movements of the stomach itself. Such parts of the mesogastrium as happen to be attached to the more movable parts of the stomach will become greatly elongated and attenuated, and extend through a considerable part when the liver is very large. The more fixed parts of the stomach experience a forward movement, which forms the pyloric end in front of the cardiac end, but this afterwards becomes less marked, and by the traction of the hepatic vessels and duct upon the fold, and an extension of the sac, a communication is established between the small and the great sacs. In this way a small bursa becomes a large sac."

Bei einem Exemplar von Phocoena melas fand Anderson eine Bursa omentalis, die ohne Kommunikationsöffnung mit der Bauchhöhle war. In diesem Falle hatte keine Berstung stattgefunden, weil die Vasa hepatica und der Gallengang nicht so stark wie beim Menschen nach vorn gezogen worden waren.

Bei einem menschlichen Embryo von 5,6 mm Länge bildet Fol (1884) die Anlage der Bursa omentalis in Frontalschnitten ab (Taf. XVII, Fig. 5—8). Im Text erwähnt er sie aber nur mit folgenden Worten[2]): „A droite de l'estomac,

[1]) R. J. Anderson. The arrangement of the peritoneum in man and other animals. — The Dublin quaterly Journal of medical science. Vol. 76, pag. 180.

[2]) Fol. Déscription d'un embryon humain de cinq millimètres et six dixièmes. — Recueil zoologique suisse. Tome I, pag. 383.

le mésentère forme un repli profond et assez prolongé (fig. 36—39) que His a du reste décrit chez ses embryons de 7 mm."

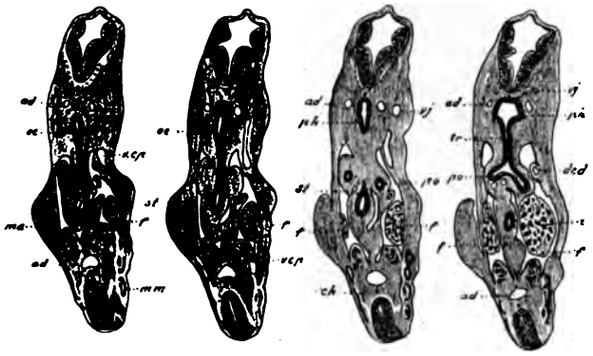

Fig. 36—39[1]. (Nach Fol, 1884.)

Frontalschnitte eines menschlichen Embryo von 5,6 mm Länge. Schnittdicke 20 μ. Vergr. 10 mal. *ad* aortes descendantes; *ch* chorde dorsale; *dcd* conduit de Cuvier de droite; *f* foie; *i* intestin; *ma* membre antérieur; *mm* myomères; *oe* oesophage; *ph* pharynx; *po* poumon; *st* estomac; *vcp* veine cardinale postérieure; *vj* veine jugulaire.

Lockwood (1884) untersuchte an mehreren menschlichen Embryonen (von der zehnten Embryonalwoche ab) die Relationen zwischen dem Omentum majus und Mesocolon transversum[2]):

Fig. 40. (Nach Lockwood, 1884.) *s* Stomach; *o* Omentum; *c* Colon; *mc* Mesocolon; *m* mesentery.

„Starting on the assumption that the colon is in reality between the ascending layers of the great omentum, and that the transverse mesocolon consists of only two layers of peritoneum, a great many embryos (human) have been examined in order to endeavour to explain hour the change occurs; the change being this, that the colon loses its mesentery (fig. 41—43) and gets between the layers of the omentum (fig. 40). In embryos an inch and a half long, and somewhere about the tenth week of intra-uterine life, it was found that the cœcum had passed round the abdomen as far as the right side. These embryos therefore possess a left and a transverse colon. Both of these portions of the gut have a considerable mesentery. The great omentum may be seen without difficulty close to the greater curvatur of the stomach. Its posterior or ascending layers pass back direct to the spine. It seems unnecessary to say that at present they have no connection with the transverse colon. The under layer of the omentum, after reaching the spine, turns down again to become continuous

[1]) Fig. 36—39 sind nach Fol (Déscription d'un embryon humain de 5,6 mm, Rec. zool. suisse, T. I) etwas verkleinert wiedergegeben.

[2]) Lockwood. The development of the great omentum and transverse mesocolon. — Journal of Anat. and Phys. Vol. 18, 1884.

with the upper layer of the transverse mesocolon (fig. 41). — A deep peritoneal fossa — exists between the under surface of the omentum and upper surface of the transverse mesocolon. The importance of this fossa is very great, as it will be seen later on that most interesting changes occur in its walls; it is the point towards which attention should be especially directed.

Embryos of a larger size, $2^1/_2$ inches long, and probably between the third and fourth months of intra-uterine life, were next examined. A considerable change has occurred in the relations of the great omentum and transverse mesocolon. The former is still seen hanging from the greater curvatur of the stomach; it has increased in length, but not very much. The posterior or ascending layer can no longer be traced back to the spine. It extends a short distance towards the posterior wall of the abdomen, and then turns forwards to become continuous with the superior layer of the mesocolon. From this it follows that the superior layer of the mesocolon no longer reaches the spine (fig. 42). The inferior layer of the transverse mesocolon presents no peculiarity, but merely passes from the under surface of the mesocolon back to the vertebral column. It is evident that the mesocolon has lost a part of its superior layer of peritoneum. In embryos nearly $3^1/_2$ inches long, and apparently between the fourth and fifth months of gestation, further changes have taken place. The great omentum has increased very little in length. It is still placed immediately beneath the curve of the stomach, and considerably above the transverse colon. There is no evidence that any process of adhesion is taking place. Indeed, the colon and omentum are quite apart. A very great change has nevertheless occurred. The ascending or posterior layer of the great omentum only extends a very short way towards the spine (fig. 43), and then turns down wards again over the colon. This brings about that the peritoneal fossa between the under surface of the omentum and upper surface of the transverse mesocolon has almost disappeared. It further happens that the colon is almost between the ascending layers of the great omentum and has lost its mesentery. — In larger embryos the small fossa, seen in fig. 41–43, quite disappears, and when this has occurred the peritoneum has the arrangement formerly described, viz., that as the ascending layers of the great omentum ran back to the spine they formed the transverse mesocolon, wich, therefore, consisted of only two layers. It may be remarked that the fossa within the omentum and mesocolon persists



Fig. 41—43[1]). (Nach Lockwood, 1884.)
s Stomach; *c* Colon; *f* peritoneal fossa; *v* vertebral column.

[1]) Fig. 40—43 sind nach Lockwood (The development of the great omentum and transverse mesocolon. — Journ. of Anat. and Phys., Vol. 18, 1884) verkleinert wiedergegeben.

longest towards the left side. In embryos and foetuses the stomach is much more vertical than in the adult. From this it follows that the colon is nearer the pyloric than the cardiac end of the organ. The omental fossa is therefore wider towards the cardiac end, and takes longer to become obliterated.

If these observations are correct, it seems quite possible for the transverse colon to become closely related to the omentum without the intervention of any process of adhesion. Merely the withdrawing of the fold of peritoneum between the under surface of the omentum and upper surface of the mesocolon is sufficiant to bring this result to pass; and more, for it at once places the transverse colon between the layers of the omentum. It still remains to be discussed how the fossa becomes obliterated, how the peritoneum which forms it gets drawn out. It would be a simple explanation to say that the peritoneum forming the fossa has been pulled out by the growth of the great omentum — in fact, that the serous membrane forming the fossa has now to form part of the omentum. This may be partially true, but an examination of many embryos shows that, as a rule, the omentum does not grow very much before birth. Its increase in size does not seem large enough to remove all the serous membrane forming the fossa. The growth of the colon itself may be a factor. About the time the fossa is being removed the colon is increasing in size. In the youngest embryos there is no distinction between large and small gut as far as calibre is concerned. As growth progresses the colon becomes a receptacle for meconium, and its proportionate size is very great. It does not seem hard to believe that this increase may be one of the forces at work in the removal of the peritoneum forming the fossa."

Ravn (1888) hebt hervor, dass der von His an Querschnitten menschlicher Embryonen abgebildete Recessus superior saccus omenti sich hier bedeutend mehr kranialwärts erstreckt als beim erwachsenen und zwar so, dass das obere Ende des Recessus in gleicher Höhe mit dem unteren Ende der rechten Lunge liegt. Selbst hatte er nur Gelegenheit gehabt einige ältere menschliche Embryonen (der jüngste war etwa 20 Wochen alt) und junge Kinder zu untersuchen. Bei diesen konnte er keine Schleimscheide um die Ventralseite des unteren Ösophagus-Endes (so wie er es beim Kaninchen gefunden hatte) entdecken. Er nimmt indessen an, „at recessus superior sacci omenti hos mennesket anlægges på samme måde og oprindeligt strækker sig lige så höjt op som hos kaninen, men at dernæst hele dens överste parti, nemligt den del, der ligger ovenfor cardia, og som hos kaninen bliver tilbage som den beskrevne stimskede, fuldstaendigt oblitererer hos mennesket [1])."

[1]) Ravn. Om dannelsen of skillevaeggen mellem bryst-og bughulen hos pattedyrsfostre. Diss. Kopenhagen 1888.

Bei einem 10 mm langen menschlichen Embryo beschreibt Phisalix (1888) die Anlage der Bursa omentalis folgendermassen[1]):

„Le mésentère stomacal mérite une déscription spéciale, en raison de la présence dans son intérieur d'une fente qui deviendra plus tard l'arrière cavité des épiploons (*rpp* fig. 14 = fig. 45). — Pour se rendre compte du mode de formation de cette fente, il faut, remonter au développement du foie. C'est dans l'épaisseur de la lame fibro-intestinale que l'organe apparaît en avant dans un renflement spécial de cette lame que les recherches de Kölliker ont mis en évidence; ce renflement hépatique de la lame fibro-intestinale est sondé en

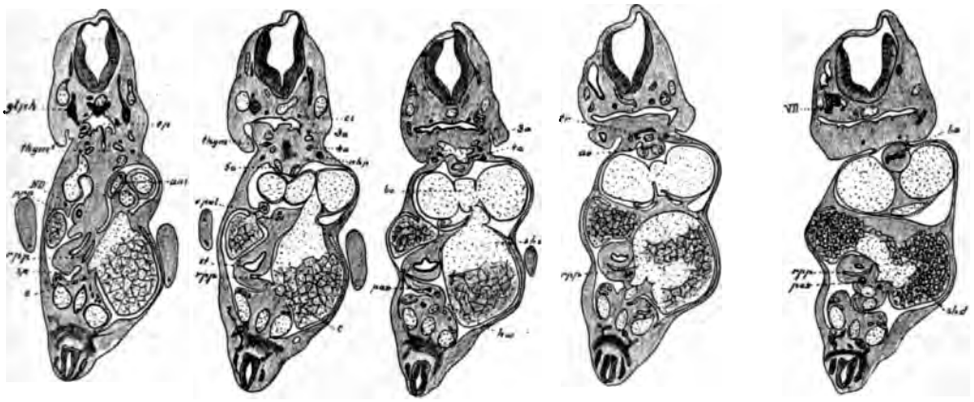

Fig. 44. Fig. 45. Fig. 46. Fig. 47. Fig. 48.

(Nach Phisalix, 1888)

Fig. 44—48[2]). Frontalschnitte eines menschlichen Embryo von 10 mm Länge. Vergrösserung $^6/_1$.

3a, 4a, 5a. *3, 4, 5* arc aortique; *ao* tronc aortique; *avi* artère vitello-intestinale; *ba* bulbe artériel; *bo* trou de Botal; *c* veine cave inférieur; *ci* carotide interne; *glph* glosso pharyngien; *hw* hiatus de Winslow; *ND* nerf phrénique; *nhp* nerf hypoglosse; *ppp* cavité pleuro-péritoneal; *rpp* arrière-cavité des épiploons; *shd* sinus hépatique latéral droit; *shs* sinus sus-hépatique; *sp* rudiment de la rate; *st* estomac; *tr* glande thyroïde; *thym* thymus; *pas* pancreas supérieur.

haut à la lame pariétale pour constituer le diaphragme. Le lobe droit du foie s'accroît rapidement en arrière dans l'épaisseur de la lame fibro-intestinale, et vient se loger dans une gouttière dorsale entre le corps de Wolf et la paroi du corps. En haut il arrive au contact des lobules pulmonaires. Le lobe gauche, au contraire, pour ainsi dire rudimentaire, n'occupe qu'une faible portion de la lame fibro-intestinale en avant de l'estomac (voir fig. 15, 16 et 17).

Le lobe droit est donc suspendu au mésentère, à droite de l'estomac, par une large surface d'attache qui s'étend depuis l'aorte en arrière jusqu'au diaphragme en avant (voir fig. 12 à 18). C'est par ce ligament hépatique que la

---

[1]) Phisalix. Étude d'un embryon humain de 10 millimètres. — Archives de Zoologie expérimentale et générale. II. Série. Tome 6. pag 279.

[2]) Fig. 44—48 sind nach Phisalix (Étude d'un embryon humain de 10 mm. Arch. de Zool. exper. et génér. II. Série. T. 6) verkleinert wiedergegeben.

veine cave inférieure (*c*, fig. 14 = fig. 45) pénètre dans l'organe en haut et à un niveau inférieur, le canal cholédoque avec la veine porte (voir fig. 19 et 21). Comme il est facile de le voir sur les figures, l'estomac ne peut se développer que du côté gauche dans l'espace laissé libre par le lobe gauche du foie. En se portant ainsi en avant et à gauche, il exerce sur le mésentère une traction qui, en raison de la résistance qu'oppose le lobe droit du foie, produit dans l'épaisseur de la lame fibro-intestinale une fente parallèle à la courbure de l'intestin (voir *rpp*, fig. 13, 14).

Cette fente commence en haut par une lumière étroite (fig. 12), s'agrandit à mesure que l'on descend et que l'estomac se dévie davantage, puis se termine par un cul-de-sac en forme de croissant au niveau du pylore (voir r. p. p., fig. 20). Cette fente partage le mésentère en deux lames, une gauche épaisse, qui contient l'intestin et suit toutes ses déviations, et une droite très mince, qui s'accole à la face interne du lobe hépatique. Cette fente serait complètement indépendante de la cavité péritonéale, si les deux lames mésentériques restaient intactes. Mais par suite de la deviation progressive de l'estomac vers la gauche, la lame gauche est de plus en plus tirée à gauche, tandis que la lame droite, distendue par l'énorme développement du foie, finit par se rompre au point de moindre résistance, entre le point d'attache du foie à l'intestin d'une part, et à la région dorsale de l'autre; entre le canal cholédoque et la veine porte en avant et la veine cave en arrière. C'est là, en effet, que l'on retrouve chez l'adulte l'hiatus de Winslow (*h w*, fig. 16 = fig. 46).

Cette scission du mésentère et la cavité secondaire qui en resulte a lieu à peu près de la même manière chez les Sélaciens, et si l'on compare ce qui se passe chez l'homme avec ce que j'ai décrit dans l'embryon d'Acanthias vulg (thèse de Paris, 1885), on verra qu'il y a une grande analogie entre les deux formations. Cependant ce mode de formation de l'arrière-cavité des épiploons, quoique très vraisemblable, puisqu'il a lieu chez les Sélaciens, reste toutefois à l'état d'hypothèse chez l'homme, et il faudrait, pour résoudre la question, l'étudier sur des embryons beaucoup plus jeunes."

An der citirten Stelle[1]) schreibt Phisalix (1885) folgendes:

Embryon (d'Acanthias) de 20 à 25 mm. — „La bande de mésoblaste située dans la concavité du duodénum entre celui-ci et le mésentère proprement dit est partagée en deux portions inégales par une fente située à gauche de la ligne médiane. La portion droite dans laquelle on voit la section des canaux pancréatiques, (*P*, fig. 49) tapissés d'épithélium cylindrique, se continue directement avec le mésentère. La portion gauche, beaucoup plus étroite forme, en se rattachant au mésentère un repli épaissi qui semble constitué par un sou-

[1]) Phisalix. Recherches sur l'anatomie et la physiologie de la rate chez les Icthyopsidés. Thèse de Paris. 1885.

lèvement de la lame gauche du mésentère (voir fig. 49, *R*). La coupe, située à O^{mm}, 3 plus bas, ne montre plus la fente mésoblastique, mais encore la section des tubes pancréatiques ainsi que le repli mésentérique, qui se détache comme un mamelon dans la cavité péritonéale gauche. C'est à ce niveau que naît de l'aorte l'artère qui se dirige horizontalement vers le pancréas et la rate et qui leur est commune (voir fig. 50, *asp*). Ce mamelon — n'est, en effet, pas autre chose que le rudiment de la rate."

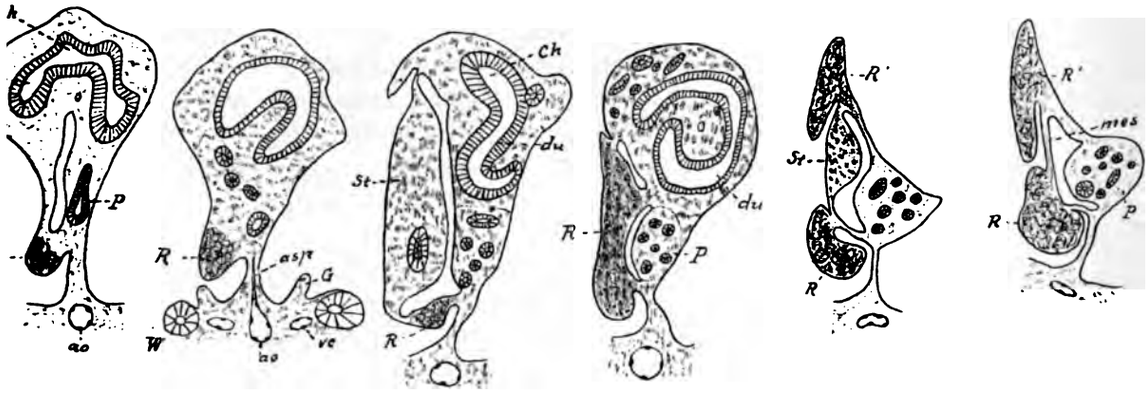

Fig. 49. Fig. 50. Fig. 51. Fig. 52. Fig. 53. Fig. 54.

(Nach Phisalix, 1885).

Fig. 49 u. 50[1]). Querschnitte des Mesenterium eines 25 mm langen Embryo von Acanthias vulgaris. *Ao* Aorta; *asp* Arteria lienalis; *ch* Ductus choledochus; *du* Duodenum; *G* „éminences génitales"; *P* Pankreas; *R* Milz; *W* Urnierengang; *vc* Vena cardinalis.

Fig. 51 und 52. Querschnitte eines 35 mm langen Acanthiasembryo.

Fig. 53 und 54. Querschnitte eines 45 mm langen Acanthiasembryo.

St Magen.

Auch bei Acanthias-Embryonen von 35 mm (Fig. 51 und 52) und 45 mm Länge (Fig. 53 und 54) bildet er ähnliche Bindegewebslücken ab, ohne sie jedoch weiter zu beschreiben.

In einer 10 Jahre später als die oben (pag. 15) referierte Abhandlung erschienenen Arbeit kommt Toldt (1889) zu der uns hier interessierenden Frage zurück[2]).

Beachtenswert findet er „die Fähigkeit des grossen Netzes zu umfänglich wucherndem Flächenwachstum, und zu sekundären, mehr oder minder ausgebreiteten Anwachsungen an benachbarte Teile. (Hierauf gründen sich u. a. die

---

[1]) Fig. 49—54 sind nach Phisalix (Recherches sur l'anatomie et la physiologie de la rate chez les Icthyopsidés. Thèse de Paris 1885) wiedergegeben.

[2]) Toldt. Die Darmgekröse und Netze im gesetzmässigen und im gesetzwidrigen Zustand. — Denkschriften der kais. Akad. d. Wiss. Bd. 56. Wien 1889. pag. 1.

normalen Beziehungen des Netzes zu dem Ligam. pleuro-colicum und hepato-colicum, das Omentum colicum Halleri, die Verlötungen einzelner Abschnitte des Netzes unter sich, oder auch mit der hinteren Wand des Magens und die ziemlich häufigen partiellen Anheftungen des Netzes an die Leber, an die vordere Bauchwand, an das Dünndarmgekröse u. s. w.)."

Nach den bisher gemachten Untersuchungen der Netze im gesetzwidrigen Zustand zu urteilen, „scheint beim Menschen die sekundäre Anlötung des Mesogastrium an die hintere Rumpfwand niemals gänzlich zu unterbleiben, d. h. das Mesogastrium scheint sich niemals vollkommen frei zu erhalten, wie dies vielfach bei Säugetieren die Regel ist, und wie es beim Menschen hinsichtlich der übrigen Gekrösabschnitte ab und zu vorkommt. In der Gegend des Pankreas-Körpers, also in der Umgebung der grossen Blutgefässstämme, scheint die sekundäre Anheftung unter allen Umständen einzutreten." Dagegen kann (in Fällen von Mesenterium commune) „die Verbindung des grossen Netzes mit mit dem Colon und Mesocolon transversum vollkommen fehlen, oder auf kleine Strecken beschränkt sein." — „Die Bedingungen hierfür liegen in aussergewöhnlichen Lagebeziehungen des Magens zu dem Dickdarm." — „Immer aber kommt in den genannten Fällen dieser Verbindung, so weit sie vorhanden ist, ganz unzweifelhaft die Eigenschaft einer Verwachsung (Verlötung) der einander zugewendeten Flächen des Netzes und des Darmgekröses zu."

„Die Einsicht, dass die normale Verbindung des grossen Netzes mit dem Mesocolon transversum nicht anders als durch eine Verwachsung der einander zugekehrten Flächen derselben zu stande kommt, und dass die untere (hintere) Fläche des Mesocolon transversum mit dem grossen Netze nichts zu tun hat, schien in letzterer Zeit unter den Anatomen mehr und mehr an Boden zu gewinnen, doch wird die Verbreitung einer klaren und sachgemässen Anschauung über dieses Verhältnis, sowie überhaupt über die Gekrösverhältnisse, noch immer wesentlich dadurch behindert, dass man sich von der alten, schablonenmässigen Vorstellung, dass die Gekröse Bauchfellduplikaturen seien, also aus zwei gegeneinander verschiebbaren Blättern (Platten) bestehen, welche den Darm zwischen sich fassen sollen, nicht frei machen kann. Mit diesen Platten hantieren nun einzelne Autoren (z. B. A. Nuhn, Lockwood) in ihrer Vorstellung, als ob sich dieselben an dem von ihnen eingeschlossenen Darme oder an der Bauchwand auf und abrollen könnten, wie man dies etwa mit einem Handtuch an dem Handtuchständer tun kann. Aber auch Anatomen ersten Ranges sind noch in neuerer und neuester Zeit in den verhängnisvollen Fehler verfallen, der Darstellung der Gekröse und Netze wissentlich „Fiktionen" zu grunde zu legen, aus denen sich dann mit Notwendigkeit unklare und den Tatsachen nicht entsprechende Schilderungen ergeben mussten. Ich nenne in dieser Beziehung zuna[illegible]nd den neuesten Bearbeiter von Henles „Grundriss" Fr. [illegible]lt sich hinsichtlich der Art der Verbindung des grossen [illegible]ndarmgekröse eines eigenen Urteils und beschränkt

sich darauf, die schematischen Darstellungen J. Müllers zu reproduzieren, deren letzte auch noch in der von Merkel bearbeiteten dritten Auflage des „Grundrisses“ Aufnahme gefunden hat. Der Widerspruch, der zwischen jenen schematischen Darstellungen und den eigenen Wahrnehmungen J. Müllers besteht, ist schon wiederholt erörtert worden. Während dieser Forscher durch Untersuchungen an Embryonen die von J. F. Merkel entdeckte Tatsache der Anwachsung des grossen Netzes an die obere Fläche des Mesocolon transversum bestätigen konnte, versinnbildlicht er in seinen Diagrammen die mit jener Tatsache unvereinbare Vorstellung, dass das grosse Netz sich von der oberen Fläche des Mesocolon transversum um den Quergrimmdarm herum auf die untere Fläche desselben und von da weiter auf die hintere Rumpfwand fortsetze. Diese von Galenus an bis auf unsere Tage immer wieder mit neuen Varianten gelehrte Vorstellung liegt auch den schematischen Darstellungen bei Froriep, Lauth, Rüdinger, Sappey, Hoffmann u. a. zu grunde.

Bei Hyrtl finden sich die alte und die neuere Anschauung in ungelöstem Widerspruche nebeneinander. Er schreibt (p. 747): „Im Menschen dagegen verwächst der zurücklaufende Teil des Omentum majus mit der oberen Platte des Mesocolon transversum, oder beide Blätter des Omentum umfassen das Colon transversum und gehen somit in die beiden Blätter des Mesocolon transversum über.“ Auch Gegenbaur legt seiner Beschreibung der Gekröse und Netze die Anschauung zu grunde, dass dieselben nichts anderes als Duplikaturen des Bauchfelles seien. — Was speziell die Beziehung des grossen Netzes zu dem Mesocolon transversum betrifft, so scheint Gegenbaur darüber nicht im Klaren zu sein, denn er schreibt (p. 523): „Allmählich tritt das Mesocolon des letzteren (d. i. des Colon transversum) in engere Verbindung mit der hinteren Wand des Netzbeutels, so dass es den Anschein hat, als ob jenes Colon-Stück in dessen hintere Wand eingeschlossen wäre. So ward es früher angenommen, und neuere Angaben (C. B. Lockwood) lauten wieder dahin, dass das Colon transversum nicht bloss scheinbar, sondern wirklich zwischen den beiden hinteren Platten des Netzbeutels liege.“ — „Ich (= Toldt) kann nicht verhehlen, dass es mir einigermassen befremdlich erscheint, dass Gegenbaur auf die durchaus spekulativen, durch keine anatomische Tatsache gestützten Ausführungen Lockwoods Gewicht legt, während er die Ergebnisse gewissenhafter Untersuchungen anderer ausser aller Berücksichtigung lässt.“

„Einen ganz anderen Standpunkt nimmt Koelliker ein. — Bezüglich des Mesogastriums hat er schon lange die Ergebnisse der Untersuchungen Meckels, d. i. die Verwachsung desselben mit der oberen Fläche des Mesocolon transversum bestätigt und vertreten. Nur in bezug auf die Verschiebung der Haftlinie des Mesogastrium stimmt die Anschauung Koellikers mit den Ergebnissen meiner früheren Untersuchungen nicht überein. Er sagt darüber (pag. 358): „Mir scheint, dass Lageveränderungen durch Wachstumsverhältnisse zur Erklärung genügen“, während ich gefunden hatte, dass die Haftlinie des Mesogastrium sich

infolge allmählicher, von der Mittellinie nach links hin fortschreitender Anwachsung desselben an das ursprünglich frei vorliegende Peritoneum parietale der hinteren Bauchhöhlenwand verschiebe. Es beruht auf einem Missverständnisse, wenn Koelliker sagt, dass nach meiner Annahme das Magengekröse mit dem das Pankreas enthaltenden Duodenalgekröse verwachse. — In rein akademischer Weise hat Zoerner die Lehre Koellikers von der Wachstumsverschiebung der Haftlinien der Gekröse weiter ausgeführt, ohne sie doch irgendwie durch Tatsachen zu begründen. — Von Autoren, welche meinen Darstellungen vollkommen zugestimmt haben, kann ich Henke, His, Hertwig, Tarenetzky und Schiefferdecker nennen." — —

Die Beweise, „welche dartun, dass die Verbindung des Mesogastrium mit dem Mesocolon und Colon transversum nicht anders als durch gegenseitige Verwachsung zu stande kommt und jede Beziehung des Netzes zur unteren Fläche des Mesocolon transversum vollständig ausgeschlossen ist", fasst Toldt in folgender Weise zusammen:

a) Es ist eine Tatsache, „dass die Gekröse bei den Säugetieren und bei dem Menschen zu keiner Zeit des Lebens — — — aus zwei gegeneinander verschiebbaren Blättern bestehen. Dasselbe gilt von den Netzen". — Das Gekröse ist in den ersten Stadien eine einheitliche gefässführende Bindegewebsplatte (Membrana mesenterii propria), welche an ihren freien Oberflächen von einer Epithelschichte bekleidet wird. Nur die letztere gehört der Auskleidung des Cöloms, d. i. dem Bauchfelle an, und im Anschlusse an sie entwickeln sich weiterhin auch die Bindegewebsschichten des Bauchfellüberzuges des Gekröses. Die Membrana mesenterii propria gehört im Gegensatze dazu nicht der Wandung des Cöloms, d. h. dem primären parietalen Bauchfelle an, sondern ist eine Mesodermbildung, welche sich dorsal um die Wand der Aorta herum in die Mesoderm-Anteile der Rumpfwand fortsetzt und ventral in die Mesoderm-Anteile der Darmwand unmittelbar übergeht. Es ist demgemäss nicht statthaft, die Gekröse mit dem Bauchfelle in eine Linie zu stellen, und wie dies häufig geschieht, die Gekröse einfach als Bildungen des Bauchfelles aufzufassen. Die Gekröse sind vielmehr Inhaltsteile des Cöloms, eine mesodermatische Verbindungsbrücke zwischen der Darmwand und der Rumpfwand, welche, wie alle Organe des Bauchraumes dort, wo sie freie Flächen bietet, von dem Bauchfell bekleidet wird. Sie können daher ihrer Entstehung, ihrem Baue und ihrer Bedeutung nach nicht den wahren Bauchfellfalten an die Seite gestellt werden, welche in der Tat durch Abhebung des Bauchfelles von der Rumpfwand entstehen und zum Teil transitorischer Natur sind, oder etwa auch künstlich an der Leiche erzeugt oder verlängert werden können. Ich nenne als solche beispielsweise die Vorratsfalten an der Harnblase, die Plicae vesico-umbilicales, das sogenannte Ligamentum intestini coeci, das Lig. hepato-renale u. s. w."

b) Dass die Verbindung des Netzes mit der oberen Seite des Mesocolon nsversum „durch allmähliche, von oben nach unten fortschreitende Verwach-

sung beider zu stande kommt", beweist die Tatsache, „dass man zu einer gewissen Zeit wegen der anfänglichen Lockerheit dieser Verwachsung das Netz von dem Colon und Mesocolon leicht abtrennen" kann (Meckel, J. Müller, Koelliker u. Toldt). — „Ebenso glatt kann man aber in einer etwas späteren Entwickelungsepoche das angelötete Mesogastrium in dem Bereiche des Pankreas und oberhalb desselben von dem primären Peritoneum parietale der hinteren Rumpfwand ablösen." — Indessen gesteht Toldt, „dass die Beweiskraft dieser (Ablösungs-) Versuche vorwiegend eine subjektive ist".

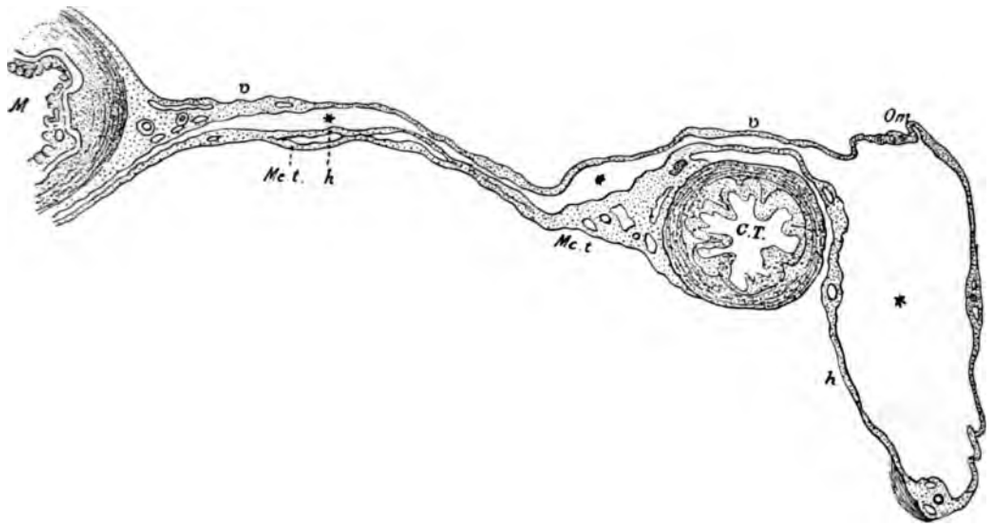

Fig. 55[1]. (Nach Toldt, 1889.)

„Sagittaler Durchschnitt durch den Magen, das Colon und Mesocolon transversum und das grosse Netz eines menschlichen Embryo aus dem Ende des vierten Monates, ungefähr 25 mal vergrössert."

v Vordere, *h* hintere Platte des grossen Netzes (*Om*); *Mct* Mesocolon transversum; * Innenraum des Netzbeutels. *M* Magen; *Ct* Colon transversum.

c) „Man kann den Vorgang der Verwachsung auch durch mikroskopische Beobachtung nachweisen. — — In Fig. 55 sieht man den vorderen Anteil des grossen Netzes von dem Magen ausgehend, frei vor dem Mesocolon und Colon transversum vorbeiziehen, weiterhin in den hinteren Anteil umbiegen, welcher dann an der Vorderseite des Colon transversum vorbeizieht, um mit dem distalen Ende des Mesocolon transversum zu verschmelzen. Die Verwachsung ist in diesem Falle, an dieser Strecke eine so vollständige, dass es auch bei starken Vergrösserungen nicht gelingt, eine Grenze zwischen Netz und Mesocolon zu entdecken. Verfolgt man aber den Durchschnitt des Mesocolon in proximaler Richtung, so kommt man bald an eine Stelle, an welcher das Mesocolon von

[1]) Fig. 55 und 56 sind nach Toldt (Die Darmgekröse und Netze im gesetzmässigen und gesetzwidrigen Zustand. — Denkschr. d. k. Akad. d. Wiss. Wien. Bd. 56, 1889) wiedergegeben.

dem hinteren Anteile des Netzes durch spaltförmige Lücken getrennt erscheint. Zwischen den Spalten und eine Strecke weit diesseits und jenseits derselben gibt ich dies Anlagerung beider Teile noch durch eine feine Grenzlinie zu erkennen. Derartige Spaltbildungen findet man an verschiedenen Präparaten an verschiedenen Stellen des Mesocolon und in verschiedener Zahl und Grösse. Ich wüsste denselben keine andere Deutung zu geben, als dass sie einer örtlichen Unterbrechung der Verwachsung entsprechen. — An Präparaten von

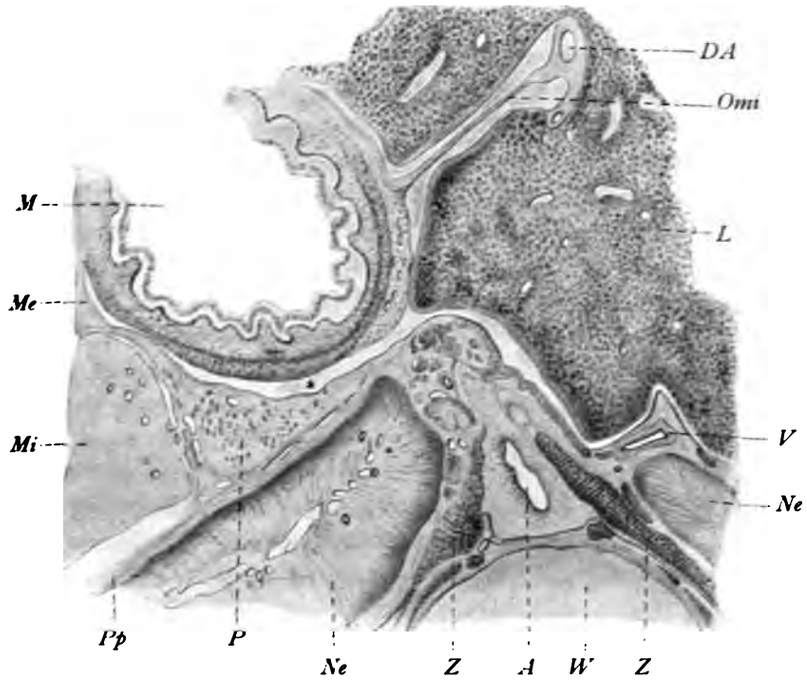

Fig. 56. (Nach Toldt, 1889.)

„Aus einem wagrechten Durchschnitt durch den Rumpf eines menschlichen Embryo aus dem Ende des vierten Monates, ungefähr 20mal vergrössert."

L Lobus Spigelii der Leber; *V* Vena cava inferior; *W* Wirbelkörper; *DA* Ductus venosus Arrantii; * Innenraum des Netzbeutels; *A* Aorta; *M* Magen; *Me* Mesogastrium; *Mi* Milz; *Ne* Nebenniere; *Omi* Omentum minus; *P* Pankreas; *Pp* Peritoneum parietale; *Z* Zwerchfell.

etwas jüngeren Embryonen habe ich in dieser Weise die verschiedenen Stufen der Verwachsung nachweisen können."

„In Fig. 56 ist ein wagerecht durch den Rumpf geführter Durchschnitt abgebildet, welcher den Magen, die Milz, die Leber, die Nebennieren und von dem Mesogastrium jenen Abschnitt getroffen hat, welcher das linke Ende des Pankreas in sich schliesst. Man sieht, wie das Pankreas sowohl an der vorderen als an der hinteren Seite von dem Gewebe des Mesogastrium umgeben wird und wie mit diesem auch das interstitielle Bindegewebe des Pankreas allenthalben in unmittelbarem Zusammenhange steht. Das Mesogastrium selbst er-

scheint mit dem vor der Nebenniere gelegenen primären Peritoneum parietale teilweise verwachsen, teilweise aber noch durch Spalträume von demselben geschieden." — — —

„Die mikroskopische Untersuchung tut also zweifellos dar, dass gewisse — Teile der Gekröse, als Ganzes an das primäre Peritoneum parietale anwachsen, und dass von einer Verkürzung oder Verschiebung eines hinteren Blattes dieser Gekröse (wie dies noch vielfach angenommen wird) nicht die Rede sein kann. Dass die Epithelbekleidung der Gekröse und des Bauchfelles an den Verwachsungsstellen verloren geht, ist selbstverständlich (es giebt ja auch andere Örtlichkeiten im Körper, an welchen ähnliches vor sich geht und von niemandem bezweifelt wird, z. B. am Gaumen, an den äusseren Genitalien des Mannes u. s. w.). Ebenso ist klar, dass die Übergangslinien der epithelialen Bekleidung von dem parietalen Bauchfelle auf die Gekröse und die Haftlinien der letzteren infolge der Verwachsung eine veränderte Lage erhalten, aber der wesentliche Bestandteil der Gekröse, die Membrana propria mesenterii samt ihrem Inhalte, bleibt erhalten, es wird aus einem freien ein fixiertes Gekröse, aus einem frei beweglichen Darmstück ein angewachsenes." —

d) „Ein weiterer Beleg für die Anwachsung des grossen Netzes an die obere Fläche des Mesocolon transversum liegt in der verschiedenen anatomischen Beschaffenheit der oberen und unteren Fläche des letzteren. Während dasselbe an der unteren Seite sowohl bei Neugeborenen wie bei erwachsenen Menschen in der Regel eine ganz glatte, gleichartige Oberfläche besitzt, und die Verzweigungen der Gekrösgefässe deutlich durchscheinen, nicht selten sogar erhaben vortreten lässt, erscheint das Mesocolon an der oberen, dem Netzbeutelraume zugewendeten Seite lockerer gefügt, reichlicher mit feinen Gefässchen durchsetzt, und bei erwachsenen Personen in ähnlicher Weise wie das Netz mit Fettgewebe durchsetzt. Die Gekrösarterien scheinen gar nicht oder doch undeutlicher durch, als wie an der unteren Seite (je nach der Ausbildung des Fettgewebes). Besonders hervorzuheben ist aber, dass an der oberen Seite des Mesocolon transversum zwei bis drei feine, langgestreckte, mit den eigentlichen Gekrösgefässen nicht zusammenhängende Arterien, je von einer Vene begleitet, verlaufen, deren Zugehörigkeit zu dem grossen Netze ausser Zweifel steht. Diese Arterien entspringen aus einer am unteren Rande des Pankreas, teilweise noch in der Substanz des letzteren, also in dem Mesogastrium, von rechts nach links verlaufenden Arteria pancreatica (Zweig der Art. gastro-duodenalis), ziehen ganz oberflächlich an der oberen Seite des Mesocolon transversum nach abwärts bis an den Darm, gehen aber nicht in die Wand desselben ein, sondern setzen sich in den freien Teil des grossen Netzes fort Ab und zu findet man eine solche Arterie auch aus der Art. gastro-epiploica sinistra abzweigen. Diese Arterien stehen nicht in Verbindung mit dem Gefässsystem des Colon transversum, sondern sind ihrem Ursprung und Verlauf nach wahre Netzarterien: gewöhnlich kann man sie auch in einzelnen Strecken ihres Verlaufes in

feinen Fältchen von dem Mesocolon abheben. So regelmässig sie an der oberen Seite des Mesocolon transversum zu finden sind, so konstant fehlen sie an der unteren Seite desselben. Wenn nun die Verwachsung des grossen Netzes mit der oberen Seite des Mesocolon transversum in keiner anderen Weise nachgewiesen werden könnte, so wäre sie schon durch die Anwesenheit und durch das Verhalten dieser Netzarterien bezeugt, während die Unabhängigkeit der unteren Seite dieses Gekrösanteiles durch die Abwesenheit von Netzarterien eine weitere Stütze erhält."

e) „Eine weitere Beleuchtung erhalten die Beziehungen des grossen Netzes zu dem Mesocolon transversum durch die vergleichende Heranziehung der bezüglichen Verhältnisse an Säugetieren." Bei erwachsenen Affen z. B. kommen „alle nur denkbaren Abstufungen der Verbindung des Colon und Mesocolon mit dem Netze" vor.

f) Auch gewisse abnorme Lagen und Verbindungen der Därme und der Darmgekröse „liefern deutliche Belege für das Vorkommen und für die Bedeutung von Verwachsungen gewisser Gekrös- und Darmabschnitte".

Broesike (1891) untersuchte 50 Embryonen von $1^1/_2$ Monaten bis gegen Ende der Schwangerschaft[1]). — Er bestätigt die Angabe, dass die Bursa omentalis durch die Lokomotion des Ventrikels entsteht. Schon im dritten Monat kann man die Bursa aufblasen und dabei beobachten, dass ihre Wände überall frei sind, d. h. dass die hintere Wand nur in der Medianlinie der hinteren Rumpfwand, die vordere nur an der grossen Kurvatur des Magens befestigt ist.

Betreffs der sekundären Verlötungen schliesst er sich den Toldtschen Schilderungen an. Es ist diese Verlötung keine Hypothese, denn man kann bei stumpfer Präparierung von Embryonen (so wie Toldt angegeben hat) direkt beobachten, dass eine Verschmelzung stattgefunden haben muss. — Broesike fand an der Verwachsungsgrenze „einen weisslichen linearen Streifen, welcher dadurch entstanden war, dass sich die beiden verschmolzenen Peritonealplatten an dieser Stelle etwas getrübt" hatten. Dieser „Verlötungsstreifen" verschwindet später, wenn die Verlötung einige Zeit existiert hat.

Über die Ursache, warum die physiologischen Verlötungen nur an einzelnen Stellen vorkommen, hatte Treitz (1857) die Vermutung ausgesprochen, dass vielleicht eine vermehrte Reibung eines Darmstückes an einer benachbarten scharfen Peritonealfalte oder auch irgend einer freien Peritonealfläche hierbei eine gewisse Rolle spielen könnte. Broesike gibt diese Möglichkeit aber nur für Erwachsene zu; für Embryonen kann sie nicht in Betracht kommen, „da hier weder die Darmperistaltik noch die wechselnde Ausdehnung des Darmes durch Kotmassen noch die Bauchpresse als kausale Momente für eine derartige Reibung in Frage kommen können".

[1]) Broesike. Über intraabdominale (retroperitonale) Hernien und Bauchfelltaschen nebst einer Darstellung der Entwickelung peritonealer Formationen. Berlin 1891.

Nach Treitz war es auch möglich, dass „eine überflüssige Ausstülpung des Bauchfelles, nach dem alle Bewegung und die normale Sekretion in derselben aufgehört" hatte, „auf dem Wege der Verwachsung und Obsolescenz isoliert und entfernt" wurde, „wie man diesen Vorgang am Proc. vaginalis peritonei, am Netzbeutel, oft auch an der Winslowschen Spalte u. s. w. zu sehen gewohnt ist, ohne eine Peritonitis im Sinne der Pathologie annehmen zu müssen". Toldt hatte eine ähnliche Ansicht ausgesprochen. Auch Broesike ist der Meinung, „dass die Bedingungen für eine physiologische Verlötung dann am günstigsten sein werden, wenn die betreffenden Teile möglichst unbeweglich nebeneinander liegen. Indessen ist damit allein nichts erklärt, denn schliesslich liegen beim Embryo fast während seiner ganzen Entwickelung noch eine ganze Anzahl von anderen Baucheingeweiden, so z. B. die obere Leberfläche und das Zwerchfell unbeweglich nebeneinander, ohne zu verschmelzen. Andererseits wird man den beiden Platten des Omentum majus für das extrauterine Leben wohl zweifellos eine gewisse Beweglichkeit gegeneinander zusprechen müssen, denn jeder Kontraktion des Magens wird die vordere Netzplatte, bei jeder Kontraktion des Colon transversum die hintere mehr oder weniger verzogen. Trotz alledem pflegen die beiden Platten nur in Ausnahmefällen nicht miteinander verwachsen zu sein. Es müssen somit bei diesen physiologischen Verwachsungen noch andere Momente mitwirken, auf deren Bedeutung uns die Tatsache hinweist, dass wir so häufig an der Verlötungsgrenze eine Trübung des Peritoneums konstatieren können. Diese Trübung ist zweifellos die Folge einer formativen Reizung an der Verlötungsstelle". — — „Ich möchte also meinen, dass eine physiologische Verlötung zweier Baucheingeweide dann erfolgt, wenn ihre dicht aneinander liegenden und wenig gegeneinander beweglichen Peritonealüberzüge unter der Einwirkung eines stärkeren formativen Reizes stehen, welcher zu einer bindegewebigen Neubildung und zu einer Transformation oder Abstossung des Peritonealepithels führt. — Eine derartige partielle formative Reizung des Peritonealüberzuges könnte nun aber entweder mit einem zeitweiligen beschleunigten Wachstum des betreffenden Organteiles (Darmstückes oder dgl.) Hand in Hand gehen oder auf andere Weise zu stande kommen."

Über die Genese des For. Winslowii kann nach Broesike keine Meinungsverschiedenheit herrschen Es entsteht dadurch, dass das Omentum minus allmählich eine frontale Stellung einnimmt. — Verwachsungen dieses Loches sind „besonders in vorgerückterem Lebensalter viel häufiger vorhanden, als man von vornherein glauben möchte".

Mall (1891) untersuchte betreffs der Entwickelung der Bursa omentalis einen menschlichen Embryo von 7 mm Länge. Aus seiner Beschreibung interessiert uns hier folgendes[1]):

[1]) Mall. Development of the lesser peritoneal cavity in birds and mammals. — Journal of Morphology. Vol. 5. pag. 165.

„Fig. 57 shows the gastric diverticulum — — „The marked constriction of the connection of the diverticulum with the pleuro-peritoneal cavity already marks the foramen of Winslow. A transverse section through the foramen of Winslow is shown in Fig. 58. The section strikes the coeliac axis as it arises from the aorta. The dotted line indicates the course of the hepatic artery a few sections deeper. It passes to the aboral side of the foramen, and on the median side

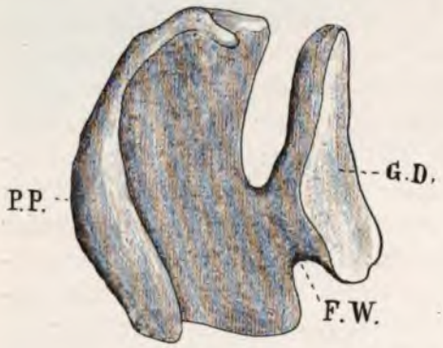

Fig. 57 [1]).

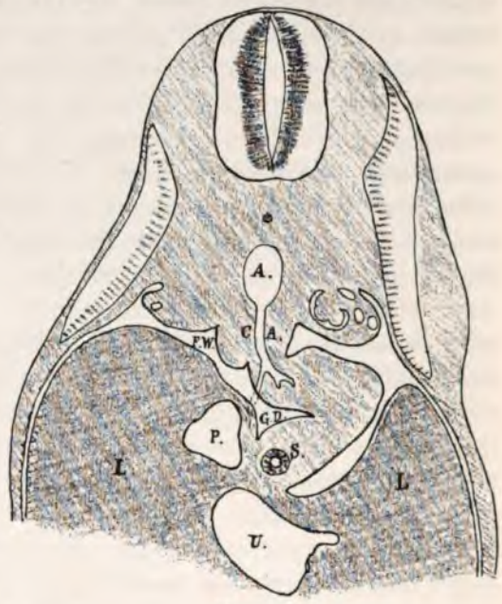

Fig. 58.

(Nach Mall, 1891.)

Fig. 57. „Corrosion preparation of the gastric diverticulum of a human embryo 7 millimetres long. Enlarged 44 times."

PP pleuro-peritoneal cavity; *FW* foramen of Winslow; *GD* gastric diverticulum.

Fig. 58. Enlarged 50 times.

A Aorta; *CA* coeliac axis; *S* Stomach; *GD* gastric diverticulum; *FW* foramen of Winslow; *P* portal vein; *U* umbilical vein; *L* liver.

of the vein the relations which are retained in the adult." Truncus coeliacus „arises from the aorta, just opposite the fourth dorsal vertebra".

Pérignon (1892) bespricht in seiner Dissertations-Abhandlung über die Entwickelung des Peritoneum[2]) auch einige uns hier interessierenden Verhältnisse.

Das eigentliche Mesogastrium wird nach links, das Mesoduodenum nach rechts disloziert. Die Plica arteriae hepaticae markiert die Grenze zwischen Mesogastrium und Mesoduodenum.

Bei einem menschlichen Embryo aus der ersten Hälfte des dritten Monats geht das Mesogastrium von der Mittellinie der dorsalen Körperwand aus. Das

[1]) Fig. 57 und 58 sind nach Mall (Development of the lesser peritoneal cavity in birds and mammals. — Journal of Morphology. Vol. 5. pag. 165) wiedergegeben.

[2]) Pérignon. Étude sur le Développement du Péritoine dans ses rapports avec l'évolution tube digestif et de ses annexes. Thèse. Paris 1892.

Foramen Winslowii wird begrenzt: ventralwärts vom freien Rand des Omentum minus, kranialwärts von der Leber, dorsalwärts von der Leber und der hinteren Körperwand. Kaudalwärts existiert noch keine eigentliche Grenze, weil das Duodenum noch nicht an der hinteren Körperwand fixiert ist. — Das Omentum majus ist auf diesem Stadium nur wenig markiert.

Das Omentum minus hat schon Mitte des dritten Monats seine definitive Form angenommen. — Nach Farabeuf ist es die zwischen Art. linealis und Art. hepatica gelegene Partie des Mesogastriums, welche sich zum Omentum majus entwickelt. Pérignon betrachtet diese Partie als einen Locus minoris resistentiæ, der am leichtesten ausgedehnt werden kann. — Entgegen Flower glaubt Pérignon, dass das Omentum majus erst, nachdem der Magen seine ursprüngliche sagittale Richtung verloren hat, auszubuchten anfängt.

Die Lageveränderung des Magens kann es nicht sein, welche die Insertionsveränderung des Mesogastrium verursacht; denn Pérignon sah bei einem Embryo den Magen in seiner definitiven Lage und das Mesogastrium mit sagittaler Insertion. — Nach eigenen Untersuchungen an 65 Embryonen (von 5 bis 50 cm Länge) und 15 Kinderleichen schliesst er sich der Ansicht Toldts an, dass diese Insertionsverschiebung durch Verwachsung des Mesogastriums mit der hinteren Körperwand entsteht.

Das Pankreas liegt als Grenze zwischen der Anlage des Omentum majus und dem Mesogastrium im engeren Sinn, das mit der dorsalen Körperwand verwächst. — Diese Verwachsung, die er erst bei 7 cm langen Embryonen beobachten konnte, fängt in der Pankreas-Gegend an und schreitet von hier aus nach links und kranialwärts.

Die Grösse des Omentum majus kann bei Embryonen von etwa demselben Stadium sehr verschieden sein. So fand er bei einem Embryo von 7,5 cm ein Oment, das 5 mm weit von der Curvatura major abhing, während es bei einem 8 cm langen Embryo in derselben Richtung nur 1 mm mass. — Während des vierten Monats erreicht die Verwachsung des Mesogastriums an der hinteren Körperwand ihre definitive Grösse. Nur bei 2 Embryonen von resp. 9 und 9,5 cm Länge war sie noch zur Pankreas-Gegend beschränkt.

Die Verwachsung des Omentum majus mit dem Mesocolon transversum fängt nach Pérignon schon Ende des dritten Monats an und hat Anfang des fünften Monats ihre definitive Grösse erreicht. — Das Omentum colicum Halleri entsteht schon Ende des fünften Monats (bei 16—16,5 cm langen Embryonen). Seine Grösse variiert stark. — Das Ligamentum phrenico-colicum (schlechter Lig. pleuro-colicum genannt) fand Pérignon schon bei einem 15,5 cm langen Embryo. Die Entstehung dieses Ligamentes aus dem Omentum majus (welche schon Bochdalek und später Toldt richtig erkannt hatten) war hier ganz besonders deutlich, denn das Oment hatte sich hier, die Flexura coli sinistra überspringend, an der Körperwand fixiert. — Bei einem 2 Jahre alten Kind persistierte in diesem Ligament noch ein Teil der Bursa omenti majoris.

Betreffs der Perforationsöffnungen des Omentum majus schliesst sich Pérignon der von Baraban ausgesprochenen Meinung an, dass sie als pathologische Bildungen zu betrachten sind; er hatte nämlich bei 3 Erwachsenen Omente gefunden, welche weder Perforationsöffnungen noch Verklebungen zwischen den beiden Peritonealblättern zeigten und glaubt, dass dieser Befund — obwohl selten — als physiologisch zu betrachten ist.

Er bestätigt die Beobachtung Bochdaleks, dass ein grosser Teil des Fundus ventriculi mit dem Zwerchfell direkt verbunden ist und also keine seröse Bekleidung hat. Pérignon findet es glaubhaft, dass dieses Verhalten dadurch entstanden ist, dass an dieser Stelle das Lumen der Bursa omentalis obliteriert hat. Einen solchen Obliterations-Vorgang direkt beweisende Beobachtungen hatte er jedoch an dieser Stelle nicht machen können.

Die Bursa omenti minoris hatte Pérignon bisweilen teilweise atrophiert oder aber in kleineren Räumen abgeteilt gefunden. Das Foramen Winslowii war bisweilen ganz geschlossen. Mit Rogie hält er aber diese Verhältnisse für pathologisch.

Normalerweise wird das Foramen Winslowii während des Fötallebens verkleinert und zwar dadurch, dass das Duodenum und das Mesoduodenum allmählich mit der dorsalen Körperwand verschmelzen.

Endres (1892) bestätigt die Beobachtungen Toldts über die Verwachsungsprozesse des Mesenterium gastro-duodenale[1]). Bei einem dreimonatlichen Embryo wies der bereits ansehnliche Netzbeutel Verschmelzungen mit dem Peritoneum parietale der hinteren Rumpfwand auf; „und zwar dort, wo durch Erhabenheiten, sei es am Netzbeutel selbst, sei es an der hinteren Rumpfwand, die Ursache für grössere Druckverhältnisse geschaffen ist. Es bezieht sich dies vorerst auf den Körper des Pankreas — — — und auf die Basis der Nebenniere (Tarenetzky)". — — — Bei einem fünfmonatlichen Embryo hat diese Verwachsung an Ausdehnung gewonnen. „Sie schreitet dabei von der Mittellinie des Körpers nach links und oben und nach links und unten vor . . . . In letzterer Hinsicht kommt es zur Vereinigung des grossen Netzes mit dem Mesocolon transversum und bei weiterem Vorschreiten des Verschmelzungsprozesses über die Flexura coli sin. auf die linke Rumpfwand zur Bildung des Ligamentum pleuro-colicum (Tarenetzky)." — Das Duodenalgekröse ist mit der hinteren Rumpfwand verlötet; ausgenommen hiervon ist zum grossen Teil das Gekröse der Pars. horiz. sup. —

Bei einem 6–7 wöchentlichen Embryo ist schon die Plica arteriae hepaticae als eine nach rechts und oben konvexe Falte zu sehen. „Die Entstehung dieser Plica art. hep. ist in ihrer Ursächlichkeit auf die Bewegung einzelner Darmabschnitte resp. der bezüglichen Gekröse zurückzuführen. Magen und

[1]) Endres. Anatomisch-entwickelungsgeschichtliche Studien über die formbildende Bedeutung des Blutgefässapparates unter besonderer Berücksichtigung der damit verbundenen mechanischen Einflüsse. — Arch. f. mikr. Anat. Bd. 40. pag. 435.

Duodenum, wie das zugehörige Gekröse, anfänglich in der Sagittalebene gelegen, werden nach entgegengesetzter Richtung verlagert, ersterer gegen die linksseitige hintere Rumpfwandhälfte, letzteres gegen die rechtsseitige. Es nimmt nun in demselben Grade, als sich die soeben genannte Verlagerung vollzieht, die Konvexität der Plica arteriae hepaticae zu." —

Diese Plica bildet „die Grenze zwischen dem Gebiete des Omentum majus (wozu auch ein grosser Teil des Gekröses der Pars horiz. sup. duod. gehört) und dem Gekrösanteil des mittleren und unteren Duodenalschenkels."

Klaatsch (1892) sondert den Entwickelungsgang der menschlichen Mesenterialbildungen in drei Perioden [1]). „Die erste findet ihr Ende, wenn die Embryonen etwa die Länge von 5—6 cm erreicht haben, die zweite nicht lange vor der Geburt bei etwa 20 cm Länge. Daran schliesst sich die dritte, welche bis zur Erreichung des fertigen Zustandes beim Erwachsenen zu rechnen ist."

Aus der ersten Periode standen ihm nur sehr wenige brauchbare Objekte zu Gebote. Er nimmt daher die Literaturangaben von Toldt und Joh. Müller zu Hilfe.

Aus der Beschreibung Toldts (vgl. pag. 15) von dem 2,3 cm langen Embryo hebt Klaatsch hervor, dass eine Omentalbildung des Mesogastriums noch gänzlich zu fehlen scheint. Bezüglich der Leber hebt Klaatsch ebenfalls hervor, „dass sich ein bedeutender Teil derselben rechterseits zwischen Duodenum und Cölomwand einschob. Inwieweit dieser Teil dem Lobus descendens entspricht, lässt sich nicht entscheiden, da Toldt nichts über die Vena cava inferior berichtet. Mit dem Duodenum soll dieser Teil nicht „irgendwie verbunden" gewesen sein." — „Über die dorsale Anheftung der Leber und die Scheidung von Brust- und Bauchhöhle macht Toldt keine Angaben, ebensowenig über das ventrale Lebergekröse oder Lig. suspensorium. Bezüglich des ventralen Darmgekröses zwischen Leber und Darm (des Lig. hepatoentericum) findet sich nur eine kurze Notiz über das Lig. hepato-duodenale, ohne dass des Foramen Winslowii Erwähnung geschieht.. Diese Lücke, welche namentlich bezüglich der distalen Begrenzung des Foramen Winslowii sich fühlbar macht, hebt indessen die Möglichkeit keineswegs auf, den frühen embryonalen Zustand des Menschen in Parallele zu setzen mit dem fertigen Zustand anderer Mammalia. Dies gestatten einige mit völliger Sicherheit aus dem Tatbestand sich ergebende Momente."

„Die charakteristische Gestaltung des Duodenum und seine Fixierung an der dorsalen Cölomwand lehren die Existenz eines Ligamentum hepato-cavoduodenale. Die innige Beziehung dieses Teiles des Lig. hepato-entericum zur Ausbildung des Duodenum und seiner Festhaftung an die Gegend der Vena cava ist vergleichend-anatomisch so klar erwiesen, dass die Konstatierung des Endzustandes genügt, um auf den Faktor zurückschliessen

1) Klaatsch. Zur Morphologie der Mesenterialbildungen am Darmkanal der Wirbeltiere. — Morphol. Jahrbuch. Bd. 18. pag. 385 und 609.

zu können. Es steht zu erwarten, dass eine genauere Untersuchung günstiger Objekte die in Rede stehende Mesenterialbildung dartun wird, zumal ich sie bei etwas älteren Embryonen in der typischen Weise fand (s. unten)."

„Die Verkürzung des Lig. hepato-cavoduodenale und damit des ihr verbundenen Mesoduodenum scheint beim menschlichen Embryo in eine sehr frühe Periode verlegt zu sein. Damit stehen andere Punkte in Einklang. Bereits in diesem frühen Stadium ist die Radix mesenterii vorhanden, obwohl die Dünndarmschlingen noch nicht entwickelt sind. In anderen Punkten ist ein niederer Zustand erhalten geblieben. So in der jedenfalls noch sehr geringen Entfaltung der Omentalbildung. Leider fehlen die Angaben über die Milzfalten. Es steht zu erwarten, dass ein Lig. recto-lienale sich wird nachweisen lassen. — Überblicken wir den Zustand des 2,3 cm langen menschlichen Embryo im ganzen, und vergleichen ihn mit niederen erwachsener Tiere, so ergibt sich, dass er im wesentlichen den Urzustand der Säugetiere wiederholt, wie ich ihn oben entwickelt habe. Er gibt denselben so treu wieder, wie das überhaupt von ontogenetischen Rekapitulationen erwartet werden kann. Was als sekundäre Abweichungen zu beurteilen ist (Nabelschleife, Fehlen von Dünndarmschlingen und Omentum majus), kann nicht zweifelhaft sein."

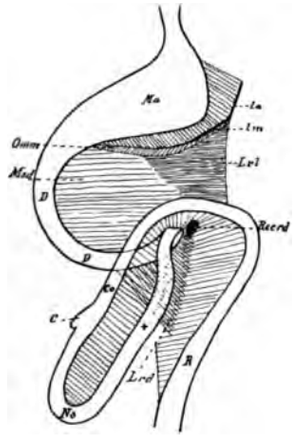

Fig. 59[1]).

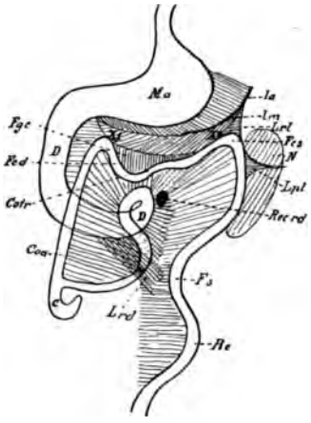

Fig. 60.

(Nach Klaatsch, 1892.)

Fig. 59. Schema des Darmkanales eines menschlichen Embryo von ca. 3 cm Länge.

Ma Magen; *Omm* Omentalrand; *Msd* Mesoduodenum; *D* Duodenum; *Co* Colon; *C* Cöcum; *R* Rectum; *Lrd* Lig. recto-duodenale; *Lrl* Lig. recto-lienale; *Recrd* Recessus recto-duodenalis; + Stelle reichlicher Schlingenbildungen (der Übersichtlichkeit wegen als einfache Schlinge gezeichnet).

Fig. 60. Schema des Darmkanales eines 5 cm langen menschlichen Embryo.

Fcd Flexura coli dextra; *Coa* Colon ascendens; *Cotr* Colon transversum; *Lpl* Lig. pleuro-colicum; *N* Niere; *Fcs* Flexura coli sin. — Die übrigen Bezeichnungen wie für Fig. 59.

An dieses Stadium schliesst sich unmittelbar dasjenige von einem ca. 3 cm langen Embryo an, welches Joh. Müller beschrieben hat. — „Die Veränderungen dieses Stadiums zeigen die Rekapitulationen dessen, was man in erwachsenen Zuständen bei Carnivoren in verschiedenen Etappen verfolgen kann.

[1]) Fig. 59—69 sind verkleinert nach Klaatsch („Zur Morphologie der Mesenterialbildungen am Darmkanal der Wirbeltiere." — Morph. Jahrbuch. Bd. 18) wiedergegeben.

Beim Menschen werden diese Stufen schnell durchlaufen und leiten über zu dem folgenden Stadium, welches Toldt an 4,8 cm langen Embryonen beobachtete."

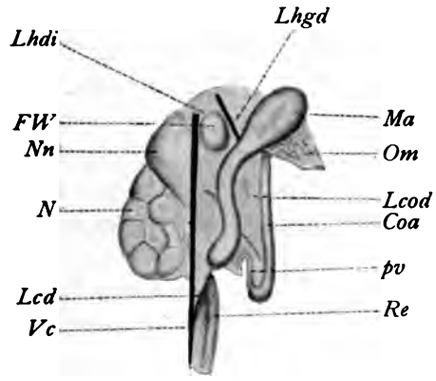

Fig. 61.

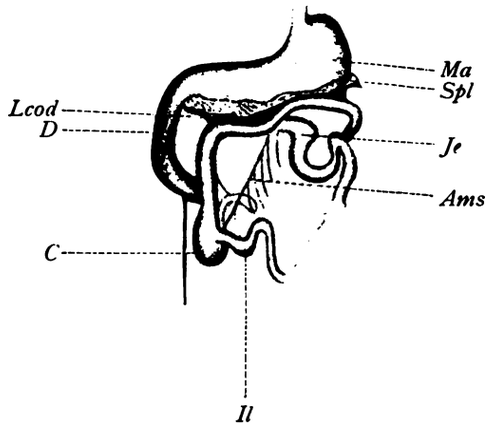

Fig. 62.

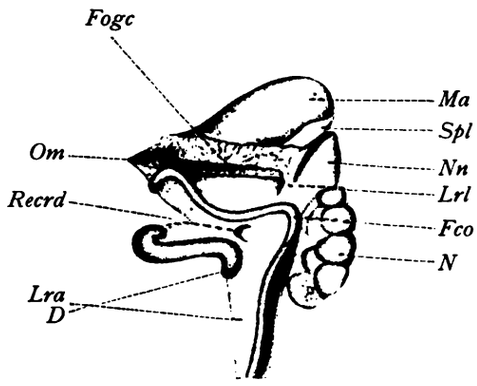

Fig. 63.

Fig. 61—63. (Nach Klaatsch, 1892.) Ansichten des Situs peritonei eines menschlichen Embryo von 5 cm Scheitelsteisslänge. $^5/_1$.

Fig. 61. Ansicht von der rechten Seite. Duodenum noch ganz frei sichtbar. Lig. cavo-duodenale *(Lcd)*. — *Lcod* Lig. colico-duodenale; *Lhdi* Lig. hepato-duodenale inferius; *Lhgd* Lig. hepato-gastro-duodenale; *FW* Foramen Winslowii; *Vc* Vena cava inf.

Fig. 62. Ansicht von der ventralen Seite. Anschluss des Colon ascendens ans Mesoduodenum und der Flexura coli dextra ans Omentum. Duodenum noch zum grössten Teil unbedeckt. Colon transversum noch zum grössten Teil nicht ans Omentum angeschlossen. Zwischen beiden die tiefe Fossa gastro-colica.

Fig. 63. Ansicht von der linken Seite. Ausbildung der Flexura coli sinistra *(Fco)* ins Lig. rectolienale *(Lrl)* hinein und Anbahnung des Anschlusses des Colons ans Omentum im Bereich der Milz *(Spl)*.

„Ein nur wenig älteres Stadium (5 cm) konnte ich an einem wohl erhaltenen Objekte prüfen. Ihm sind die Abbildungen Fig. 61—63 entnommen. Die Textfigur 60 gibt ein schematisches Bild des Darmkanales. — Das Foramen

Winslowii ist relativ weit. Das Lig. hepato-gastroduodenale bietet das gewöhnliche Bild und ist von Toldt genau beschrieben. An der distalen Peripherie des Loches steigt die Art. coeliaca auf. Von dieser distal gelangt man in den Bereich des Lig. hepato-cavoduodenale und der rechten Mesoduodenumplatte. Die Höhe der aus beiden Teilen gebildeten Platte entspricht ungefähr dem Durchmesser des Duodenum; letzteres liegt also hier keineswegs der Cölomwandung an. Am meisten erinnern diese Teile an die Verhältnisse bei Arktopitheken. Von der Umbiegungsstelle des Duodenum erstreckt sich das distale Ende des Lig. hepato-cavoduodenale in derselben Weise wie bei allen anderen Säugetieren abwärts mit ventralem freien Rande und läuft in die rechte Fossa iliaca längs der Vena cava aus. Dem Lig. hepato-duodenale inferius entsprechen leichte Falten, welche von der distalen Peripherie des Foramen Winslowii zur Niere, Nebenniere und Leber verlaufen und welche die späteren Ligg. hepatorenale und duodenorenale repräsentieren. — Die Omentalbildung ist vollständig entwickelt. Die Milz liegt im Omentalrand und lässt deutlich die drei Lappen, den Lobus posterior als kleinen Höcker erkennen." —

Gegen den Pylorus zu gelangt das Colon in die Nachbarschaft des Omentum majus und beginnt bereits sich mit ihm in Verbindung zu setzen Textfig. 60 x_1). Dadurch, dass das Colon zuerst am Mesoduodenum und dann von dort aus kontinuierlich weiter nach links am Mesogastrium Befestigung gewinnt, ist der Schlüssel für das Verständnis des Anschlusses des Colons ans Omentum majus gegeben. Diesen Punkt hat keiner der früheren Autoren richtig gewürdigt. — Bei dem 5 cm langen Embryo ist nur an einer ganz kurzen Strecke der Anschluss erfolgt. Im Bereich des späteren Colon transversum, dessen gewundener Verlauf sehr deutlich an die „Prosimierschlinge" erinnert, bleiben Mesocolon und Mesogastrium völlig gesondert. Sie bilden die proximale und distale Begrenzung einer tiefen Grube, die links vom Lig. colico-lienale, rechts von der Anschlussstelle des Colons ans Mesogastrium begrenzt wird und deren Grund gebildet wird von der Omentalgrenze, in welcher wie gewöhnlich die Pars lienalis des Pankreas — nunmehr als Cauda dieser Drüse zu bezeichnen — verläuft. Diese Grube ist die Fossa gastro-colica, welche bei Cebus sich zeitlebens erhält. — Im Bereiche der Milz erfolgt der Anschluss des Colons ans Omentum (Textfig. 60 x_2) an einer beschränkten Stelle."

Aus der zweiten Periode der menschlichen Ontogenese untersuchte Klaatsch zahlreiche Objekte und konnte im allgemeinen die Befunde Toldts bestätigen. „Der absteigende Teil des Duodenums wird vom Colon ascendens verdeckt, welches sich nun vor die rechte Niere lagert. Bei 15 cm langen Embryonen findet sich das Cöcum ungefähr am distalen Ende der rechten Niere. So nimmt das Colon ascendens das Lig. hepato-cavo-duodenale ein und der distale Zipfel dieses Bandes, welcher noch im vorigen Stadium von der Umbiegungsstelle des Duodenums ausging, verbindet jetzt das Cöcum mit der Gegend der Teilungsstelle der

Vena cava inferior. — Von dem sichtbar bleibenden Teil des Duodenum — seiner „Pars transversa superior“ — geht die in diesem Stadium von Toldt ausdrücklich erwähnte Plica duodenorenalis aus.“ —

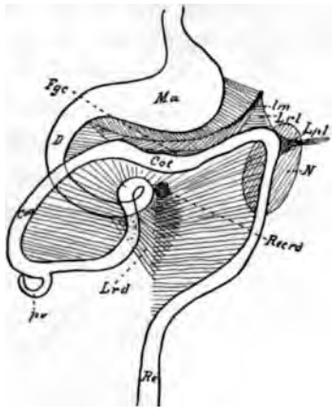

Fig. 64.

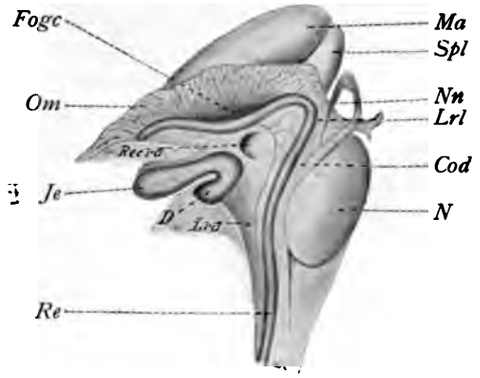

Fig. 65.

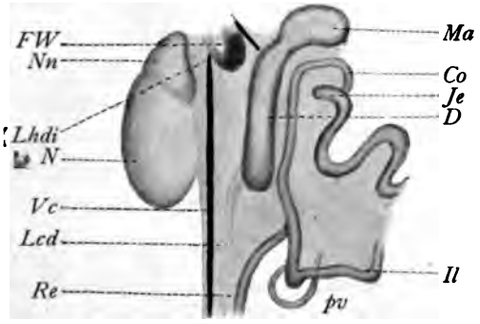

Fig. 66.

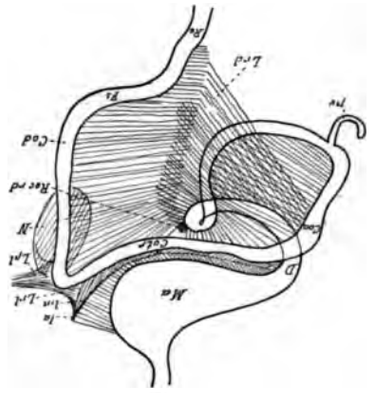

Fig. 67.

(Nach Klaatsch, 1892.)

Fig. 64. Schema des Darmkanales eines 8 cm langen menschlichen Embryo. Betreffs der Buchstabenbezeichnung siehe Fig. 59.

Fig. 65 u. 66. Situs peritonei eines menschlichen Embryo von 9 cm Länge. $^3/_1$. — Fig. 65. Ansicht von links. Anschluss der Flexura coli sin. ans Omentum. Rest einer Fossa gastro-colica *(Fogc)*. — Fig. 66. Ansicht von rechts. Auflagerung des Colon ascendens aufs Duodenum.

Fig. 67. Schema des Darmkanales eines 11 cm langen menschlichen Embryo. Betreffs der Buchstabenbezeichnung siehe Fig. 59.

„Der Anschluss des Colon transversum ans Omentum majus vollzieht sich vollständig. Derselbe kommt so zu stande, dass die Fossa gastro-colica (cf. Textfig. 64) allmählich sich verflacht und Mesocolon und Mesogastrium sich an einander legen. Lockwood hat diesen Vorgang in ganz richtiger Weise beschrieben. Toldt berücksichtigt nicht den Anschluss beider Mesenterien auf der linken Seite. Dieser vollzieht sich durch proximale Ausdehnung der Flexura

coli lienalis ins Lig. recto-lienale hinein, wodurch Colon und Milz sich einander derartig nähern, dass der Enddarm schliesslich das Omentum erreicht. In der Nähe dieser Stelle erhält sich am längsten ein Rest der Fossa gastro-colica. Derselbe wird oft noch bei älteren Embryonen angetroffen, wie denn sehr bedeutende individuellen Schwankungen in allen Veränderungen des Situs beim Menschen hervortreten."

„Bezüglich des Tatsächlichen, das Toldt über den Anschluss des Colons ans Omentum vorbringt, stimme ich ihm vollständig bei. Wie überall an Stellen, wo ein Darmteil sich an das Gekröse eines anderen allmählich anschliesst, finden sich die oben vielfach erwähnten Unregelmässigkeiten der Anschlussstelle

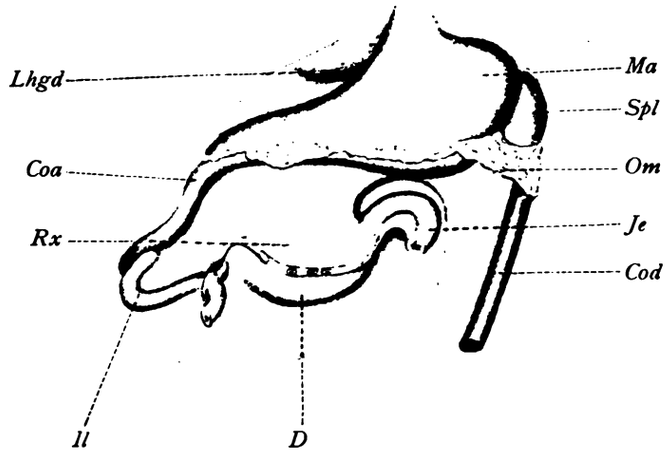

Fig. 68.

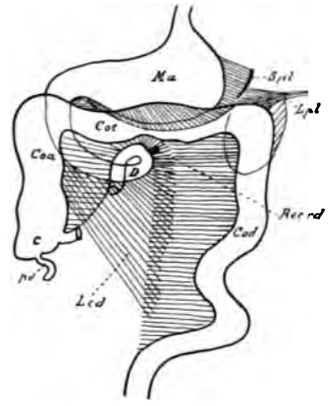

Fig. 69.

(Nach Klaatsch, 1892.)

Fig. 68. Menschlicher Embryo von 14 cm Länge. 5/1. — Der Mitteldarm ist von der Flexura duodeno-jejunalis an bis zum letzten Abschnitt des Ileum entfernt. Man sieht die durchschnittenen Stellen und zwischen beiden die Gekrösplatte des Jejuno-ileum mit den Durchschnitten der Art. jejunales et ileae *(Rx)*. Verlauf des Duodenum unter der Radix. Kürze des Colon ascendens und schräge Lage desselben. Der Anschluss des Colons ans Omentum ist erfolgt.

Fig. 69. Schema des Darmkanales vom Neugebornen. Über die Bezeichnungen siehe Fig. 59.

in Form von Falten und Gruben. Auch dort wo scheinbar der Anschluss gänzlich vollzogen ist, zeigt die mikroskopische Untersuchung noch Lücken und Spalträume zwischen Mesocolon und Omentum. An einer Schnittserie, die ich einem 10 cm langen Embryo entnahm, traf ich viele solche Spalten und kann daher die Toldtschen ausführlichen Angaben und Abbildungen (Toldts Taf. VI Fig. 9) durchaus bestätigen. Auch zwischen Duodenum und Colon traf ich eine beträchliche Lücke. Diese Bilder schliessen direkt an die Befunde an, die ich bei Affen im erwachsenen Zustand erwähnte. — Die Reduktion des Lumens zwischen Mesocolon und Omentum geschieht allmählich. Dies findet seinen Ausdruck darin, dass an der einen Stelle derselbe erfolgt sein kann, während er an der anderen noch nicht erreicht ist."

Betreffs der dritten Entwickelungsperiode verweist Klaatsch auf die ausführlichen Angaben Toldts. — Er hebt u. a. hervor, dass das Übergreifen des Colons auf den Bereich des Lig. hepato-duodenale inferius das von den Autoren mehrfach erwähnte Lig. hepato-colicum hervorgehen lässt.

In einer dritten, gegen Klaatsch gerichteten Abhandlung[1]) verteidigt Toldt (1893 : 1) seine Auffassung über die Verbindung zwischen dem Omentum majus und dem Mesocolon transversum.

Mit der Lockwoodschen „Abwickelungshypothese," welche Klaatsch acceptiert hatte, ist die Anwesenheit der von Toldt beschriebenen, rings umschlossenen Spalträume zwischen Omentum majus und Mesocolon transversum in keiner Weise vereinbar. Diese Spalträume sind nur als Unterbrechungen der normalen Verwachsung zwischen diesen Teilen zu deuten. „Übrigens ergibt sich ein schlagender Beweis gegen diese Hypothese auch aus dem Verhalten des Pankreas. Wenn die schematischen Zeichnungen Lockwoods der Wahrscheinlichkeit entsprechen würden, so müsste sich der Bauchfellüberzug des Mesogastrium von der hinteren Fläche des Pankreas abwickeln und diese letztere sich sozusagen nackt der dorsalen Rumpfwand anschliessen; das Pankreas, sowie die an ihm verlaufenden Milzgefässe müssten hinter das primäre Peritoneum parietale, in den Retroperitonealraum zu liegen kommen. Dies geschieht nun, wie Durchschnitte gehärterter Objekte klar zeigen, keineswegs, sondern es legt sich das Mesogastrium, wie allenthalben, so auch in der Gegend des Pankreas, einschliesslich seines dorsalen Bauchfellüberzuges an das primäre Peritoneum parietale an, um mit diesem zu verwachsen (vergl. Fig. 71—73); das Pankreas und die Milzgefässe bleiben nach wie vor in der Membrana propria des Mesogastrium und der dorsale Bauchfellüberzug des letzteren bildet im Verein mit dem primären Peritoneum parietale eine kontinuierliche Bindegewebsplatte, welche das Pankreas und die Milzgefässe von den Gebilden des Retroperitonealraumes trennt. Da die in Rede stehende Verwachsung nicht unmittelbar neben der Wurzellinie des Mesogastrium ihren Ausgangspunkt nimmt, sondern zuerst in einiger Entfernung von derselben auftritt, so bleibt zeitweilig an ihrer linken Seite ein freier Raum zwischen Mesogastrium und Peritoneum parietale, der vollkommen dem Recessus intersigmoideus analog ist, sich jedoch nicht lange erhält."

Die speziellen anatomischen Verhältnisse des Winslowschen Loches (welches mit dem Foramen hepato-entericum der Säugetiere nicht in eine und dieselbe Kategorie gesetzt werden darf) und seine Entstehung beim Menschen beschreibt Toldt ausführlich in folgender Weise:

„Beim erwachsenen Menschen stellt sich das Foramen Winslowii typisch als eine bogenförmige, im Mittel etwa 2 cm lange Spalte dar,

[1]) Toldt. Über die massgebenden Gesichtspunkte in der Anatomie des Bauchfelles und der Gekröse. — Denkschriften d. k. Akad. d. Wiss. Wien 1893. pag. 63.

welche das Tuberculum caudatum der Leber umkreist (Vergl. die schematische Abbildung Fig. 74). Sie wird ventral von dem Ligamentum hepato-duodenale und dorsal von dem Peritoneum parietale, oder näher bezeichnet, von der hier noch an die Rumpfwand angeschlossenen und von dem parietalen Bauchfell be-

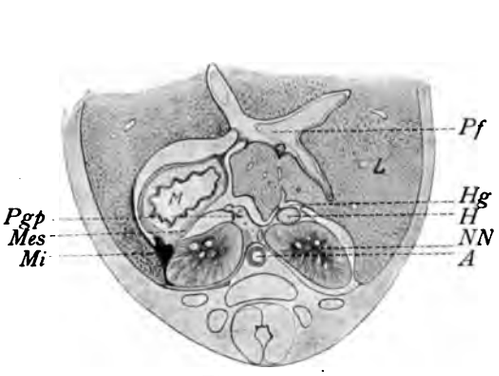

Fig. 70[1]).

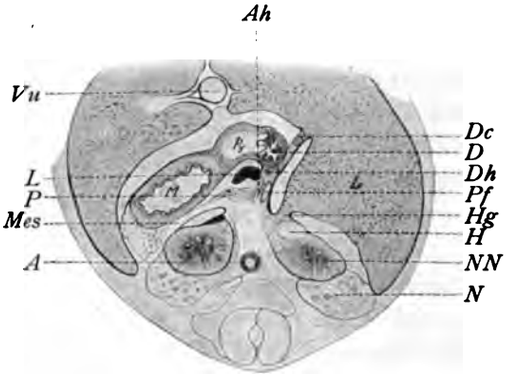

Fig. 71.

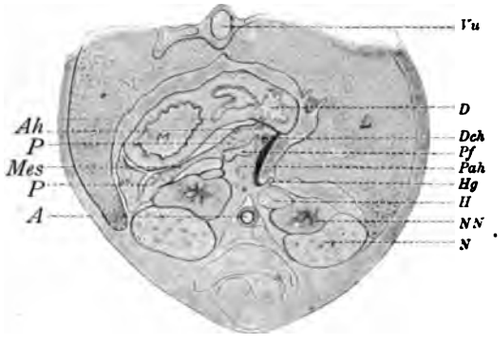

Fig. 72.

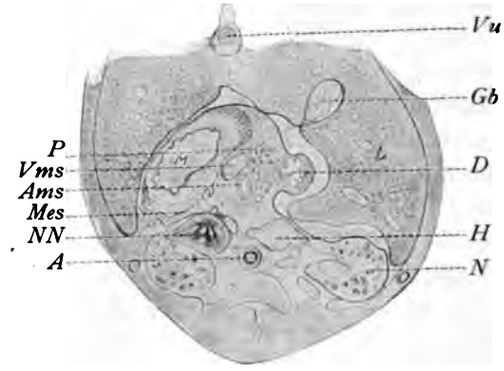

Fig. 73.

(Nach Toldt, 1893: 1.)

Fig. 70—73. Querschnitte durch den Rumpf eines menschlichen Embryo aus der neunten Woche. 5/1. *A* Aorta; *Ah* Arteria hepatica; *Ams* Art. mesenterica sup.; *D* Duodenum; *Dc* Ductus cysticus; *Dch* Duct. choledochus; *Dg* Dünndarmgekröse; *Di* Dickdarm; *Dv* Ductus venosus (Arantii); *G* Geschlechtsdrüse; *Gb* Gallenblase; *H* Hohlvene (untere); *Hg* Hohlvenengekröse; *L* Leber; *M* Magen; *MD* Mesoduodenum; *Mes* Mesogastrium; *Mi* Milz; *Mr* Mesorectum; *N* Niere; *NN* Nebenniere; *Om* Omentum minus; *P* Pankreas; *Pah* Plica arteriae hepaticae; *Pf* Pfortader; *Pgp* Plica gastro-pancreatica; *Py* Pylorischer Teil des Magens; *V* Vorraum des Netzbeutels; *Vms* Vena mesent. sup.; *Vu* Vena umbilicalis.

kleideten Vena cava inferior begrenzt. Distal kommt die Spalte an der proximalen Anwachsungsgrenze des Duodenum, also an der Pars horizontalis superior desselben zum Abschluss. Die beiden Endpunkte der Spalte sind proximal ge-

[1]) Fig. 70—73 sind verkleinert, Fig. 74—77 in natürlicher Grösse nach Toldt („Über die massgebenden Gesichtspunkte in der Anatomie des Bauchfelles und der Gekröse. — Denkschr. k. Akad. d. Wiss. Wien 1893. pag. 63) wiedergegeben.

wendet; der eine derselben ist durch den Ansatz des Ligamentum hepato-duodenale an die Leberpforte gegeben und liegt daher an der ventralen Seite des Tuberculum caudatum. Der andere Endpunkt der Spalte entspricht dem Anschluss der dorsalen Leberfläche an das die Hohlvene bedeckende Peritoneum parietale; dieser Anschluss erfolgt an der dorsalen (zugleich proximalen) Grenze des schief distal nach rechts gerichteten Tuberculum caudatum, an der Stelle, wo die Hohlvene die für sie bestimmte Furche der Leber betritt. Zwischen diesen beiden Endpunkten der Spalte ragt das Tuberculum caudatum mit freier, konvexer Fläche vor und gibt der Spalte ihre bogenförmige, proximal konkave Gestalt." —

„Eine Einengung erfährt das Winslowsche Loch u. a. nicht selten dadurch, dass sich die Anwachsung der Leber an das Peritoneum parietale sekundär auf die dorsale Fläche des Tuberculum caudatum ausbreitet, womit natürlich auch eine Veränderung der Gestalt der Spalte — der Verlust der Bogenform derselben — verbunden ist. Ebenso kann überdies die ventrale Fläche des Tuberculum caudatum mit dem Ligamentum hepato-duodenale und mit dem Duodenum verwachsen, so dass das Winslowsche Loch vollkommen verschlossen sein kann.

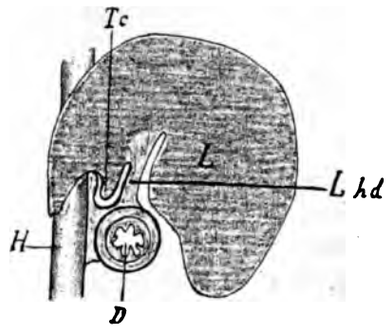

Fig. 74. (Nach Toldt, 1893 : 1.)
Schema eines sagittalen Durchschnittes durch die Leber im Bereiche des Winslowschen Loches. Dasselbe umkreist das Tuberculum caudatum *(Tc)*. *Lhd* Lig. hepato-duodenale.

„Vergleicht man mit diesen Verhältnissen den Befund am neugeborenen, reifen Kind, so ergibt sich, dass bei diesem das Winslowsche Loch annähernd dieselbe Form besitzt, dass es aber stets verhältnismässig weiter ist, und zwar deshalb, weil sein distaler Umfang bis an die Pars descendens duodeni reicht, indem das obere Querstück des Duodenum noch nicht, oder doch nicht vollständig an der dorsalen Bauchwand befestigt ist. Die proximale Umrandung des Winslowschen Loches wird dorsal durch den freien Rand des Hohlvenengekröses gebildet, welches als dünne Falte an der medialen Seite der Nebenniere ausläuft. — Vollkommenen Verschluss des Winslowschen Loches habe ich bei Neugeborenen nur in vereinzelten Fällen beobachtet, und zwar zumeist als Begleiterscheinung höhergradiger Anomalien des Mesogastrium. — Was nun die Bildungsgeschichte des Winslowschen Loches betrifft, so steht sie zunächst mit der primitiven Gestaltung des Hohlvenengekröses in Beziehung. Dasselbe ist beim Menschen von seiner ersten Anlage an relativ kurz, d. h. es erstreckt sich distal nicht über den ganzen Bereich der Leber, sondern endet schon in der Höhe des Magens mit einem freien Rande. Dies ist aus den Abbildungen bei His (1880) Taf. II, Fig. 36 und 37 und Taf. V, Fig. 78 und 79 deutlich zu ersehen. Dasselbe zeigen die Abbil-

dungen Ravns (1889) Taf. X, Fig. 12 und 13 für das Kaninchen. Beide Autoren bezeichen diesen freien Rand übereinstimmend als die proximale Grenze des Foramen Winslowii (His, p. 65, Ravn p. 141). Hochstetter hatte schon vor dem Erscheinen der Arbeit Ravns dieselbe Beobachtung beim Hühnchen und beim Kaninchen gemacht und sie in demselben Sinne gedeutet." — An zwei Schnittserien von ausgezeichnet konservierten menschlichen Embryonen aus der vierten Woche konnte Toldt „die freie Endigung des Hohlvenengekröses in vollkommener Übereinstimmung mit den Hisschen Abbildungen auf das klarste" erkennen. „Auch in den darauffolgenden Entwickelungsstadien behält das Hohlvenengekröse dieselben Beziehungen zur Leber bei, insbesondere erfolgt ganz bestimmt keine relative Verlängerung seines distalen freien Randes. Zum Beweise dessen gebe ich die Abbildungen von vier Durchschnitten aus einem wohlerhaltenen mikrotomierten menschlichen Embryo aus der neunten Woche, an welchen das freie Ende des Hohlvenengekröses genau das entsprechende Verhalten zeigt wie an den vierwöchentlichen Embryonen."

„In Fig. 70 (Schnitt No. 575) erscheint das Hohlvenengekröse breit an der dorsalen Leberfläche festgeheftet. In Fig. 71 (Schnitt No 594), in Höhe des Pylorus, ist das Hohlvenengekröse bereits beträchlich verschmälert und etwas verlängert, um in Fig. 72 (Schnitt 598) als freies Fältchen auszulaufen. In dem drittnächsten Schnitte ist das Hohlvenengekröse schon vollständig verschwunden, d. h. es zieht das Peritoneum parietale glatt vor der Hohlvene weg, wie dies auch alle darauffolgenden Schnitte zeigen, von welchen ich Fig. 73 (Schnitt No. 698) beispielsweise ausgewählt habe. Diese Abbildungen zeigen überdies (in voller Übereinstimmung mit den Schnittserien der vierwöchentlichen Embryonen), dass das Hohlvenengekröse keinerlei Beziehungen zu dem Zwölffingerdarm und zu dem Zwölffingerdarmgekröse. besitzt, und dass es namentlich nicht, wie Klaatsch voraussetzt, mit seinem distalen Anteil in das Zwölffingerdarmgekröse übergeht, sondern vielmehr vor der Vena cava frei in das Peritoneum parietale der dorsalen Rumpfwand ausläuft. Auch in späteren Entwickelungsstufen kommt bei menschlichen Embryonen ein weiteres Auswachsen des Hohlvenengekröses oder eine Verbindung desselben mit dem Zwölffingerdarmgekröse ganz bestimmt nicht vor."

„Alle Ausführungen, welche Klaatsch auf direkte Beziehungen des Hohlvenengekröses zum Duodenum oder zum Duodenalgekröse aufbaut, entbehren daher hinsichtlich des Menschen jeglicher tatsächlichen Unterlage und ein Ligamentum hepato-duodenale oder cavo-duodenale, welches im Sinne dieses Autors von dem Hohlvenengekröse ableitbar wäre, kann beim Menschen nicht bestehen."

„Darf es so als sichergestellt betrachtet werden, dass der proximale Rand des Foramen Winslowii von allem Anfang an durch den freien distalen Rand des Hohlvenengekröses gegeben ist, so bedarf noch die Bildung seiner distalen Begrenzung einer näheren Erörterung. Diese

erfolgt erst in einem viel späteren Zeitpunkte, und zwar unter ganz bestimmten Übergangsstufen."

„Zur Illustration der dabei in Betracht kommenden Vorgänge mögen Fig. 75, 76 und 77 dienen. Denselben sind menschliche Embryonen aus dem Anfang, aus der Mitte und aus dem Ende des vierten Monates zu grunde gelegt, welche durch Alkohol in steigender Konzentration erhärtet worden waren und aus welchen dann die ganze Leber entfernt wurde. Die proximale Begrenzung des Winslowschen Loches ist dadurch zerstört worden. Sie fällt in Fig. 75 und 77 annähernd an die Stelle, an welcher der Verweisstrich zu *H* endet. Fig. 75 (aus dem Anfang des vierten Monates) zeigt in der Ansicht von der rechten

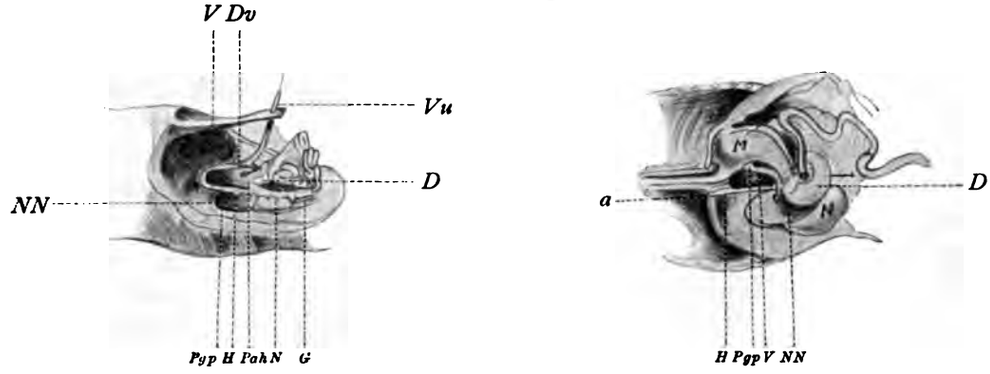

Fig. 75. (Nach Toldt, 1893: 1.) Fig. 76.

Fig. 75. Bauchraum eines menschlichen Embryo aus dem Anfang des vierten Monates (7,5 cm Körperlänge), nach Entfernung der Leber in der Ansicht von rechts her gezeichnet. Die Vena umbilicalis ist durch eine eingeführte Borte gestützt und der Nabel mittelst eines Hautstreifens mit der Haut der Brustgegend in Verbindung gelassen. 1/1

Fig. 76. Bauchraum eines menschlichen Embryo aus der Mitte des vierten Monates (8,5 cm Körperlänge), nach Entfernung der Leber und des Jejuno-Ileum samt dem vorderen Dickdarmabschnitte in der Vorderansicht gezeichnet. 1/1. — Die untere Hohlvene ist durch die Linie *a* gekennzeichnet und hinter das Duodenum eine Nadel von unten her eingeführt.

Seite her den Vorraum des Netzbeutels. Der Zugang desselben wird ventral von dem Ductus venosus *(Dv)*, dorsal von der Hohlvene *(H)* begrenzt. In der Mittellinie mündet er an dem distalen (ventralen) Rande der Plica gastropancreatica *(Pgp)* in den Netzbeutel; distal läuft er zwischen dem Duodenum und der an der medialen Seite der Nebenniere immer tiefer sich einsenkenden Hohlvene in den Bauchraum aus. Fig. 76 (aus der Mitte des vierten Monates) zeigt den Vorraum in der Ansicht von vorn, nach Abtragung des kleinen Netzes und des Ductus venosus. Jejunum und Ileum, sowie der angrenzende Teil des Dickdarmes sind entfernt worden. Der distale Anteil des Vorraumes ist von dem Duodenum *(D)* bedeckt, welches aber bis zu der durch die von unten eingeführte Sonde markierten Linie von der hinteren Bauchwand durch einen Fortsatz der Leber getrennt war, so dass also der Vorraum des Netzbeutels auch hier ventral und medial von der Hohlvene in offener Kommuni-

kation mit dem Bauchraum gestanden ist. (In Fig. 73 entspricht die Bucht zwischen Duodenum und Hohlvene dieser Kommunikationsstelle.) In Fig. 77 (aus dem Ende des vierten Monates) ist der Vorraum wieder in der Ansicht von der rechten Seite her dargestellt. Noch immer öffnet er sich nach unten, aber die Anwachsung des unteren Querstückes des Duodenum und des Duodenalgekröses ist bereits bis nahe an die Hohlvene herangerückt, so dass die Kommunikation des Vorraumes mit dem unteren Bauchraum nur mehr durch eine enge Furche vermittelt wird. — Wenn sich dann die Anheftung des Duodenum bis auf die Pars descendens ausbreitet, so schliesst sich das Winslowsche Loch distal endlich vollends ab, und je mehr diese Anheftung der Pars descendens proximal fortschreitet, um so mehr verengt sich das Winslowsche Loch durch das Vorrücken seiner distalen Begrenzung, bis es endlich in den ersten Kindesjahren, wenn auch das obere Querstück des Duodenum an die Rumpfwand angeheftet wird, seine bleibende Umrahmung erhält."

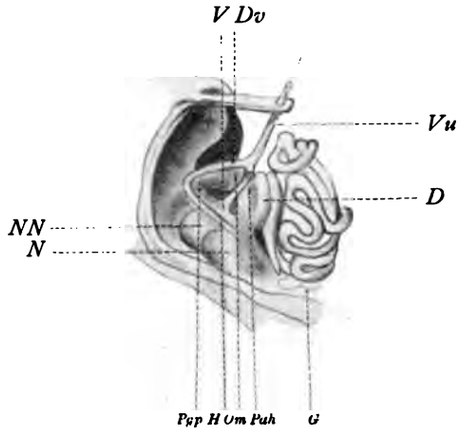

Fig. 77. (Nach Toldt, 1893 : 1.)

Bauchraum eines menschlichen Embryo aus dem Ende des vierten Monates (11 cm Körperlänge). Präpariert wie Fig. 75. 1/1.

„Es ist nun die wesentliche Tatsache hervorzuheben, dass der nach rechts hin offene Zugang zum Netzbeutel auch in frühen embryonalen Entwickelungsstufen des Menschen, vor der Bildung des Winslowschen Loches und vor der Abgrenzung des Vorraumes eine scharfe distale Umrahmung besitzt. Diese ist gegeben durch eine Gefässfalte, welche von der Stelle des Tripus coeliacus ausgehend sich an die dorsale Fläche des Duodenalgekröses anschliesst, und sich mit einem proximal konkaven, freien Rand gegen den Vorraum des Netzbeutels begrenzt (Fig 75 und 77, *Pah*). Diese Falte leitet die Arteria hepatica und das Lebernervengeflecht von der dorsalen Rumpfwand zum Duodenalgekröse, beziehungsweise zum Ligamentum hepatoduodenale. Ich will für sie, ihres vorwiegenden Inhaltes wegen die Bezeichnung Plica arteriae hepaticae gebrauchen. Sie wurde schon von Bochdalek jun. als Teil des Septum bursarum omentalium beschrieben und wird von Klaatsch wiederholt unter dem Namen Plica arteriae coeliacae erwähnt und als die distale Begrenzung des Winslowschen Loches bezeichnet (pag. 629, 642, 654). Neuestens wird diese Falte auch von H. Endres behandelt und ihre Entstehung dadurch erklärt, dass derjenige Teil des Mesogastrium, welcher das Duodenalgekröse bildet, nach der rechten Seite hin verlagert wird."

„Wenn wir, was ich als selbstverständlich erachte, dabei bleiben, als Foramen Winslowii nach altem Gebrauche jene oben beschriebene Öffnung

zu bezeichnen, durch welche beim erwachsenen Menschen der Vorraum des Netzbeutels mit dem Bauchraum in Kommunikation steht, wenn wir also den Begriff des Foramen Winslowii nicht ganz wesentlich verschieben wollen, so ist es schon zufolge der Lage der Plica arteriae hepaticae ganz klar, dass diese mit dem Winslowschen Loche nichts zu tun hat; denn sie wurzelt in der Mittellinie des Leibes, also nicht an der lateralen, sondern an der medialen Seite des Vorraumes, an der Grenze dieses gegen den Netzbeutel; sie läuft weiterhin in die ventrale Wand des Vorraumes aus, in frühen embryonalen Stadien nur wenig von der Medianebene nach rechts hin ablenkend. Sie bildet daher mit ihrem Wurzelstücke im Anschluss an die Plica gastro-pancreatica die Grenzmarke zwischen dem Netzbeutel und dem Vorraum, begrenzt aber andererseits im Anschluss an das Ligamentum hepato-duodenale und mit dem freien Rand des Hohlvenengekröses ein Foramen hepato-entericum, welches sich aber nicht direkt in den Bauchraum, sondern zunächst in den Vorraum des Netzbeutels öffnet. Wenn dann späterhin das Duodenalgekröse sich mehr und mehr in die frontale Richtung einstellt und gleichzeitig damit das Ligamentum hepato-duodenale eine kleine Verschiebung nach rechts erfährt, weicht auch die Richtung der Plica arteriae hepaticae und so auch das Foramen hepato-entericum weiter nach rechts ab. An der ventralen Seite des letzteren tritt dann die stärker anwachsende Pfortader mehr und mehr in den Vordergrund."

„An Leichen erwachsener Menschen, deren Peritonealverhältnisse vollkommen normal sind und bei welchen das Fettgewebe nicht allzu reichlich ausgebildet ist, findet man die Plica arteriae hepaticae noch deutlich ausgeprägt. Trägt man nämlich an einer solchen Leiche die Pars flaccida des kleinen Netzes ab und eröffnet so von vorn her den Vorraum des Netzbeutels, so überblickt man sofort die erwähnte Gefässfalte und ihre Beziehung zu dem Ligamentum hepato-duodenale. Sie geht von dem oberen Rande des Pankreas aus, genau von derselben Stelle, an welcher sich die Plica gastro-pancreatica erhebt, wendet sich in leicht konkavem Bogen nach rechts und schliesst sich an der medialen Grenze des Ligamentum hepato-duodenale der dorsalen Fläche dieses letzteren an. Sie haftet daher an der distalen und ventralen Wand des Vorraumes, umgreift den Spigelschen Leberlappen, hat aber keine Beziehung zu dem Winslowschen Loch. Durch sie ist das früher bestandene Foramen hepato-entericum angedeutet."

„Eine sehr instruktive Beleuchtung erfährt dieses Verhältnis an einem mir vorliegenden Präparate von einem erwachsenen Weibe mit Mesenterium commune, an welchem das ganze Duodenum samt seinem Gekröse frei beweglich geblieben, d. h. nicht an die Rumpfwand angeheftet ist. Hier findet sich kein typisches Foramen Winslowii, sondern der Vorraum des Netzbeutels läuft nicht nur nach rechts, sondern auch distal, vor der Vena cava inferior mit weiter Öffnung in den Bauchraum aus. So kommt das embryonale Foramen hepato-entericum deutlich zur Erscheinung. Es stellt eine Spalte dar, welche

von der Mittellinie der dorsalen Rumpfwand ausgehend, an der dorsalen Seite des Ligamentum hepatoduodenale schräg nach rechts zur Leberpforte aufsteigt. Wird sie ausgespannt, so zeigt sie eine ovale Form und die Grösse eines Hühnereies. Ihre proximale Umrahmung entspricht der des Winslowschen Loches; ihr distaler Rand liegt in der Mittellinie und wird von der Plica arteriae hepaticae gebildet. Bringt man das Duodenum in seine normale Lage und fügt es der dorsalen Rumpfwand an, so erhält man auch distal den normalen Abschluss des Vorraumes und den Umriss des typischen Winslowschen Loches."

„Aus alledem geht unzweifelhaft hervor, dass die Kommunikationsöffnung, mittelst welcher der Netzbeutelraum bei menschlichen Embryonen bis gegen die Mitte der Fötalperiode in den Bauchraum ausmündet, nicht dem Winslowschen Loch des Erwachsenen gleichkommt, sondern eine Durchgangsstufe zur Bildung desselben darstellt; und es ist sehr bezeichnend, dass sich bei allen Säugetieren, bei welchen es nicht zur Festhaftung des Duodenum an die dorsale Rumpfwand kommt, die Ausmündung des Netzbeutelraumes in den Bauchraum sich bleibend unter derselben Form eines Foramen hepato-entericum erhält, unter welcher sie sich in der Ontogenese des Menschen vorübergehend darstellt."

„Weder beim Menschen, noch bei Säugetieren ist aber aus der Ontogenese irgend ein tatsächlicher Anhaltspunkt zu entnehmen, welcher die Auffassung Klaatschs, dass diese Kommunikationsöffnung durch Perforation eines Ligamentum hepatoentericum entstehe, auch nur im geringsten gerechtfertigt erscheinen lassen könnte. Vielmehr besteht die Tatsache, dass das ventrale Darmgekröse bei Mensch und Säugetieren von vornherein mit dem Ligamentum hepato-duodenale ein freies Ende nimmt, und dass dadurch der Grund zu dem Bestand einer präformierten Lücke zwischen diesem und dem Hohlvenengekröse gegeben ist, vollkommen aufrecht. Die Tatsache selbst ist — in den ursprünglichen Beziehungen der Vena omphalo-mesenterica zu dem kleinen Magenbogen und zu der Vena umbilicalis bedingt. Ich glaube nicht, dass die Meinung Klaatschs, dass dies eine „alte Annahme" sei, welche infolge seiner Hypothesen „hinfällig werde" (pag. 639), den Beifall der Fachgenossen finden wird."

Über die Ursache der Flächenverwachsung einzelner Darm- und Gekrösabschnitte an die dorsale Rumpfwand sagt Toldt (1893:2) in einem auf der Anatomen-Versammlung in Göttingen gehaltenen Vortrag[1]):

„Ich bekenne offen, dass ich dafür nur gewisse Voraussetzungen anzuführen weiss, der eigentliche Grund der Verwachsung erscheint mir vollkommen in Dunkel gehüllt. Als notwendige Voraussetzungen dürfen die innige Anlagerung der Peritonealflächen, also bestimmte Lagebeziehungen und ein sehr geringes Maass von Verschiebbarkeit des betreffenden Gekrösabschnittes gegen-

[1]) Toldt. Über die Geschichte der Mesenterien. — Verhandl. der anat. Gesellschaft in Göttingen 1893. pag. 1.

über der Bauchwand bezeichnet werden; für den letzteren Umstand scheint die relative Starrheit der dorsalen Rumpfwand ein begünstigendes Moment zu bilden."

„Als die unmittelbare Ursache der gesetzmässigen Anwachsungen hat Brösike eine „partielle formative Reizung" des Bauchfelles annehmen zu dürfen geglaubt, welche entweder durch ein zeitweilig beschleunigtes Wachstum des betreffenden Darmstückes, oder auf irgend eine andere Weise zu stande komme. Ich glaube nicht, dass uns diese Annahme um einen Schritt vorwärts gebracht hat. Denn solange wir nicht wissen, worin diese formative Reizung besteht — die mikroskopische Untersuchung bietet dafür keinen Anhaltspunkt — bedeutet dieselbe kaum mehr als die Anerkennung der Fähigkeit, oder einer gewissen Tendenz des Bauchfelles, unter bestimmten Umständen mit anliegenden Peritonealflächen zu verwachsen. Diese Fähigkeit ist aber nicht nur durch die gesetzmässigen Verwachsungen im Embryo, sondern auch durch verschiedentliche sekundäre Anheftungen der Gekröse und insbesondere des Netzes, welche sich noch in späteren Lebensepochen vollziehen, hinreichend festgestellt."

Über die Geschichte des grossen Netzes und des Netzbeutels gibt Toldt folgenden Überblick:

„Die Entstehung und Bedeutung des grossen Netzes ist dem Wesen nach durch Joh. Müller aufgedeckt worden. Seither hat man erfahren, dass beim Menschen nicht das ganze Mesogastrium in der Bildung des grossen Netzes aufgeht. Nicht beteiligt an der Bildung des Netzes ist erstens jener Anteil des Mesogastriums, welcher das Duodenalgekröse bildet und zweitens jener Anteil, welcher, von der Mittellinie der dorsalen Rumpfwand ausgehend sich links an das Peritoneum parietale der letzteren anlagert uud mit diesem verwächst. Dieser letztere ist also jener Abschnitt, welcher von der Wurzellinie bis an den Hilus der Milz reicht und den Körper und Schweif des Pankreas nebst dem Stamm der Arteria und Vena linealis in sich schliesst; ich habe ihn als den axialen Teil des Magengekröses bezeichnet. Dem grossen Netze liegt also beim Menschen nur der periphere Teil des eigentlichen Magengekröses zu Grunde, d. h. jener Anteil, welcher zunächst der Ansatzlinie an dem grossen Magenbogen sich ausbreitet."

„Das Wesen der Netzbildung selbst beruht in dem sehr raschen und im Verhältnis zu allen anderen Gekrösabschnitten weitaus überwiegenden Flächenwachstum des erwähnten Teiles des Mesogastriums, welchem aber nicht ein entsprechendes Dickenwachstum und eine entsprechende Neubildung seiner Gewebsbestandteile parallel geht. Die Bindegewebsbündel der Membrana mesenterii propria erscheinen vielmehr mit dem Fortschreiten des Wachstums verhältnismässig immer spärlicher, rücken weiter auseinander und lösen sich teilweise in ihre Fibrillen auf. Diese formen dann ein Gitterwerk mit rundlichen oder rechteckigen Maschenräumen, welche sich mehr und mehr erweitern und beiderseits nur von der Epithellage überbrückt werden. Mit der zunehmenden Flächenaus-

[illegible] gewordenen Epithel- [illegible] grosse Lücken, [illegible] einer [illegible] Einbuchtung der [illegible] grösser gewordenen [illegible] Bindegewebsbalken umgeben werden. So entsteht der eigentümlich reticulierte Bau [illegible] Er beginnt [illegible] von der Zeit der Geburtsreife an, und nicht [illegible] Bildung [illegible] Einstülpung [illegible] Zur Bildung be- [illegible] Einstülpungen des Peritonealüber- [illegible] Mesogastrium [illegible] Für die ältere [illegible] [illegible] Anlage des Gegen- [illegible] [illegible] [illegible]

„Die Netzbildung an sich ist auch keineswegs in ursächlichem Zusammenhang mit der Entstehung des Netzbeutels; denn diese ist die unmittelbare Folge der Wendung des grossen Magenbogens nach der linken Seite; dadurch ist die links geschlossene Bucht zwischen Magen und Mesogastrium hergestellt, lange bevor an dem letzteren eine Spur des netzförmigen Baues wahrzunehmen ist. Ebenso bildet das Mesogastrium beispielsweise bei dem gefleckten Salamander eine deutlich ausgesprochene Bursa, ohne dass es an irgend einer Stelle den geweblichen Charakter des Netzes angenommen hätte."

„Die Formbildung des Netzes und des Netzbeutels will ich übergehen und nur bemerken, dass ich die Festheftung des axialen Teiles des Mesogastriums an die dorsale Rumpfwand und die schon von Fr. Meckel erkannte Verwachsung des Netzes mit der ventralen Fläche des Mesocolon transversum als eine feststehende Tatsache betrachte. Die Gründe dafür habe ich vor einigen Jahren ausführlich auseinandergesetzt."

„Die Öffnung des Netzbeutels liegt in der Mittelebene des Leibes und führt in den Vorraum. Sie entspricht genau der ursprünglichen Wurzellinie des Mesogastriums und wird durch die senkrecht von dem oberen Rande des Pankreas zur Cardia aufsteigende Plica gastro-pancreatica gekennzeichnet. Von demselben Punkte aus erhebt sich in der Mittellinie eine zweite, schon an dem 8—9 Wochen alten menschlichen Embryo wohl ausgeprägte Falte, die Plica arteriae hepaticae, deren freier Rand einen proximal konkaven Bogen beschreibt. Diese Falte hält sich aber nicht an die Mittelebene, sondern wendet sich im Aufsteigen nach rechts, um sich der dorsalen Fläche des Ligamentum hepato-duodenale, d. i. dem am meisten nach rechts gelegenen Teil des kleinen Netzes anzuschliessen. So bildet die schräg verlaufende Plica arteriae hepaticae in frühen Entwickelungsstufen die distale und zum Teil zugleich die ventrale Grenze eines Raumes, welcher ventral durch das kleine Netz, dorsal durch das Peritoneum parietale und proximal durch die Verbindung der Leber mit dem Zwerchfell umschlossen wird. Dieser Raum wird durch einen Teil der Leber ausgefüllt und ist der primitive Vorraum des Netzbeutels. Seine weite Öffnung in den Bauchraum wird proximal durch das frei vortretende Ende des Hohlvenengekröses, distal durch die Plica arteriae hepaticae umrahmt und grenzt sich dorsal entlang der Hohlvene ab. Diese Öffnung führt an der dorsalen Seite des noch freien Duodenums in den Bauchraum. Erst dadurch, dass die Pars descendens duodeni sich samt ihrem Gekrösanteil, von unten nach oben fortschreitend, mehr und mehr an die dorsale Rumpfwand anheftet und damit auch das Ligamentum hepato-duodenale weiter nach rechts verschoben wird, erhält der Vorraum seine bleibende Ausdehnung und das Winslowsche Foramen epiploicum seine definitive distale Begrenzung und seine typische Form und Lage. Die hier nur in ganz kurzen Zügen geschilderte Bildungsgeschichte des Foramen epiploicum ist nach keiner Richtung hin mit der von Klaatsch vorgebrachten Anschauung in Übereinstimmung zu bringen, dass das Foramen

epiploicum eine sekundär entstandene Perforationsöffnung in einer das ventrale Darmgekröse mit dem Hohlvenengekröse verbindenden Membran darstelle. Die diesbezüglichen Verhältnisse bei Amphibien und Reptilien, welche Klaatsch als vorbildlich für die Entstehung des Foramen epiploicum des Menschen hinstellt, sind aber noch bei weitem nicht hinreichend aufgeklärt, und der genannte Autor selbst hat nicht den Versuch gemacht zu erforschen, ob seine Membrana hepato-enterica bei jenen Tieren, welchen sie zukommt, ontogenetisch eine primäre Bildung ist oder ob sie durch sekundäre Verschmelzung des Hohlvenengekröses mit dem ventralen Gekröse des Magens entsteht. Ebensowenig hat er den Nachweis erbracht, dass auch nur in einem einzigen Falle seine Membrana hepato-enterica im Laufe der individuellen Entwickelung tatsächlich eine Perforation erleide. Es liegt daher auch vom phylogenetischen Standpunkte kein annehmbarer Beleg vor, dass das Foramen epiploicum als Perforationsöffnung aufgefasst werden müsse."

In einer Entgegnung an Toldt erklärt Klaatsch (1893), dass er die „Abwickelungstheorie" Lockwoods gar nicht acceptiert hatte. Er hatte nur hervorheben wollen, dass Lockwood „die Bildung der Fossa gastro-colica" oder mit anderen Worten „den von zwei verschiedenen Punkten aus erfolgenden Anschluss des Colons ans grosse Netz" besser als Toldt erkannt hatte[1]). Dieser Anschluss beginnt nicht, wie Toldt behauptet „unterhalb des grossen Magenbogens" sondern am Pylorus, „wozu sich dann als etwas Besonderes der linke Anschluss des Colons im Bereich der Milz gesellt."

Klaatsch hebt hervor, dass er der erste ist, welcher gefunden hat, dass das Foramen epiploicum beim Menschen nicht mit der Kommunikationsöffnung des Netzbeutels (mit dem freien Bauchraum) bei Amphibien und Reptilien übereinstimmt.

Diese Kommunikationsöffnung, die er „als eine sekundäre Unterbrechung des Lig. hepato-entericum aufgefasst" hatte, nannte er das Foramen hepato-entericum. „Das Foramen Winslowii hingegen," setzt Klaatsch fort, „habe ich als eine ursprünglich im Lumen der Bursa hepato-enterica bestehende Kommunikationsöffnung dargetan, welche erst nach ausgedehntem Schwunde des Lig. hepato-entericum distal vom Ductus choledochus zur Oberfläche gelangt, und nun an Stelle des Foramen hepato-entericum die Kommunikation der Bursa mit dem übrigen Cölom vermittelt. Nur die proximale Begrenzung haben beide Öffnungen gemeinsam. Die distale Begrenzung des Foramen hepato-entericum ist bei den meisten niederen Säugetieren noch sehr deutlich als Lig. hepato-duodenale inferius erhalten, so dass hier leicht der Unterschied beider Öffnungen demonstriert werden kann."

[1]) Klaatsch. Zur Beurteilung der Mesenterialbildungen. Entgegnung an Herrn Prof. Toldt. - Morphol. Jahrb. Bd. 20. pag. 398.

„Es gibt also ein For. hepato-entericum der Säugetiere neben einem For. Winslowii der Säugetiere. — Nur das Foramen hepato-entericum darf mit den eben erwähnten Defekten in Parallele gesetzt werden, nicht aber das Foramen Winslowii. Da hierin meine ganze Beweisführung gipfelte, so kann ich, was das For. Winslowii anbetrifft, den folgenden Sätzen Toldts ganz beistimmen: „Keineswegs aber darf mit diesen Defekten, wie Klaatsch will, das For. Winslowii und das For. hepato-entericum der Säugetiere in eine und dieselbe Kategorie gesetzt werden." Dass ich dies bezüglich des For. Winslowii gewollt hätte, ist eine willkürliche Veränderung meiner ganz ausdrücklich klargelegten Resultate, dass es aber bezüglich des Foramen hepato-entericum anzunehmen ist, muss ich nach wie vor aufrecht erhalten. Wenn ich in diesem Punkt Unrecht habe, so muss der Nachweis erbracht werden, dass das Foramen hepato-entericum der Amphibien eine präexistente Bildung ist. — Mit positiven Gründen tritt Toldt hierfür keineswegs ein." —

Da Klaatsch das Foramen hepato-entericum bei solchen Anuren, welche es im erwachsenen Zustande fast stets haben *(Bufo)*, in jüngeren Stadien vollends vermisste, so ist er der bestimmten Meinung, dass das For. hepato-entericum bei diesen Tieren eine sekundäre Bildung ist. „Da Toldt an der grossen Variabilität des Foramen bei Anuren Anstoss nimmt, so würde auch die Untersuchung noch früherer Stadien zu keinem sicheren Ergebnis in seinem Sinne führen. Viel naheliegender wäre es gewesen, mich auf die Urodelen zu verweisen und bei diesen den Nachweis zu verlangen, dass sie auch in Jugendzuständen kein For. hepato-entericum besitzen. Um einem solchen Einwand gerecht zu werden, habe ich Larven von Tritonen und Salamandra maculosa daraufhin untersucht. Das Resultat stimmte mit dem erwachsenen überein. Es fand sich kein Foramen. Ich werde jedoch die Untersuchung auf noch jüngere Tiere ausdehnen. — Nach allem sehe ich keinen Grund meine früheren Anschauungen über das For. hepato-entericum zu modifizieren."

„Toldt benutzt seine embryologischen Befunde, um zu zeigen, wie unrichtig meine Annahme sei, einem Lig. hepato-cavo-duodenale beim Menschen eine Rolle bei der Ausbildung des Situs zuzuschreiben. — Ich wies das Lig. hepato-cavo-duodenale als eine bei allen Amphibien, Reptilien und Säugetieren bestehende Bildung nach. Ursprünglich einen Teil der Bursa von rechts her begrenzend, erleidet das Lig. hepato-cavo-duodenale Reduktionen und es bleibt von ihm hauptsächlich derjenige Teil erhalten, welcher die Umbiegungsstelle des Duodenums an die dorsale Rumpfwand der Gegend der Vena cava entsprechend fixiert. Diese bei allen niederen Säugetieren mit einem scharfen freien Rande auslaufende Platte kann man an jedem frischen Objekt ohne weiteres erkennen. Auch bei den Affen ist es leicht zu sehen, und um dies zu illustrieren, habe ich den Situs eines Hapale rosalia, von der rechten Seite her gesehen, auf Fig. 78 dargestellt."

„In gleicher Weise tritt es auch beim menschlichen Embryo auf, und eine Vergleichung der Fig. 79 mit der Fig. 78 wird ohne weiteres die typische Übereinstimmung des menschlichen Embryo mit den Arktopitheken zeigen. Natürlich ist das Lig. cavo-duodenale weniger voluminös und etwas kürzer als beim erwachsenen Tier." —

„Wie Toldts eigene Beobachtungen lehren, wird beim menschlichen Embryo relativ früh ein Zustand erreicht, welcher dem erwachsenen Verhalten

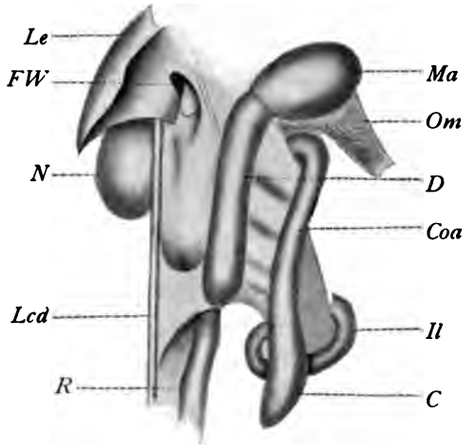

Fig. 78[1]).

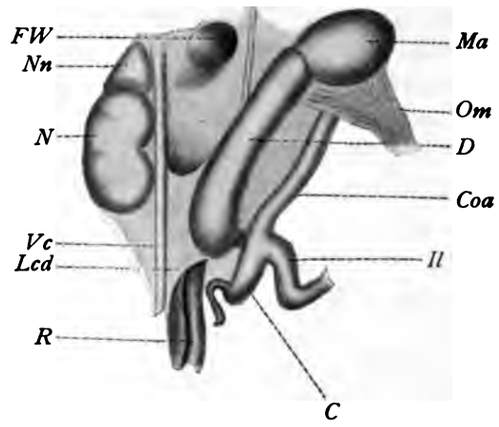

Fig. 79.

(Nach Klaatsch, 1893.)

Fig. 78. Hapale rosalia (erwachsen) $^2/_3$. „Ansicht des Duodenums von der rechten Seite, um das Lig. cavoduodenale zu zeigen."

Fig. 79. Menschlicher Embryo von 9 cm Scheitelsteisslänge. „Ansicht des Duodenums von der rechten Seite, um das Lig. cavoduodenale zu zeigen, von dem Toldt behauptet hatte, dass ich (Klaatsch) es beim Menschen nicht nachgewiesen hätte. Eine Vergleichung von Fig. 79 mit Fig. 78 zeigt die Übereinstimmung des Menschen mit dem Arktopitheken in allen wesentlichen Punkten." Vergrösserung 4 : 1.

Ma Magen; *D* Duodenum; *Il* Ileum; *C* Cöcum; *Rc* Rectum; *Coa* Colon ascendens; *Le* Leber; *N* Niere; *Nn* Nebenniere; *Vc* Vena cava inferior; *Lcd* Lig. cavoduodenale; *FW* Foramen Winslowii; *Om* Omentum.

der niederen Säugetiere gleicht. Für die Frage nach der Entstehung des Lig. cavo-duodenale können daher beide kein Material liefern. Dass in diesen späten embryonalen Stadien des Menschen sich noch Beziehungen des Duodenums zum „Hohlvenengekröse" ausbilden sollten, ist eine Erwartung, die mir gänzlich fern liegt. Habe ich doch schon den 3 cm langen Embryo mit dem erwachsenen Carnivorenzustand parallelisiert. Auch hier wieder wird Toldt von der falschen Ansicht geleitet, als halte ich das Lig. cavo-duodenale für einen Teil des Hohlvenengekröses. Jene von der Hohlvene frei in die Bauchhöhle auslaufende

[1]) Fig. 78—79 sind verkleinert nach Klaatsch („Zur Beurteilung der Mesenterialbildungen." — Morph. Jahrb. Bd. 20) wiedergegeben.

Falte, welche Toldt auf seinen Querschnitten des neunwöchentlichen Embryo als Hohlvenengekröse bezeichnet (Fig. 72 *Hg*), ist nach meiner Deutung ein Teil des Lig. hepato-entericum. Wollte Toldt über diese ersten Zustände Neues beibringen und meinen Anschauungen erfolgreich entgegentreten, so musste er entweder viel frühere menschliche Stadien, oder, was mehr Erfolg verspricht, frühe Embryonalstadien niederer Säugetiere als Objekt wählen. Dasselbe gilt auch für die ersten Zustände des For. hepato-entericum. Ob ein Verschluss desselben bei Säugetierembryonen sich wird nachweisen lassen, ist fraglich, aber nach Martins Mitteilungen über die Wiederkäuer denkbar. Ein negatives Resultat würde nichts für Toldt und nichts gegen mich beweisen, denn dass in Reduktion begriffene Mesenterialstrecken embryonal gar nicht mehr angelegt zu werden brauchen, hat auch Toldt eingesehen, wie seine im Anschluss zu Goette gemachten Bemerkungen über Petromyzon beweisen."

Bei einem beinahe 3 mm langen, menschlichen Embryo *(Lf)* habe ich (1895) die frühzeitige Anlage der Bursa omentalis und einen dieser entsprechenden linken Peritonealrecessus mit folgenden Worten beschrieben [1]). „In gleicher Höhe mit dem oberen Rande des Septum transversum gehen zwei auf dem Querschnitte halbmondförmige, mit der Konkavität medianwärts gerichtete Peritonealtaschen aus (Fig. 80 *Rs* u. *RR.*), von denen die linke nur von geringer Länge ist (0,06 mm); die rechte (Fig. 81 *Rs*) ist dagegen von relativ bedeutender Länge (0,19 mm) und erstreckt sich vom unteren Teile des Ösophagus und mit diesem parallel bis zur gleichen Höhe mit dem unteren Teile der Lungenanlage, den sie vom Ösophagus abgrenzt. Auf den Schnitten, wo diese beiden Taschen vorkommen, sieht man sie vorn in der Mittellinie nur durch einen sehr schmalen Isthmus geschieden, welcher das den Verdauungskanal umgebende Mesoderm mit dem Septum transversum verbindet. Hinten sind sie dagegen durch das dorsale Mesenterium ziemlich weit voneinander entfernt."

„Als eine Fortsetzung der lateralen Begrenzung der rechten Peritonealtasche verläuft am hinteren Teile der ventral-medialen Wand der Höhle beinahe senkrecht abwärts eine Leiste (Fig. 81 *Pvc*) die, wenn der Darm nach seiner linksseitigen Deviation in die Mittellinie zurückkehrt, mit dem dorsalen Mesenterium desselben verschmilzt. Diese Falte ist es, die von Ravn, zufolge der späteren Bedeutung derselben, den Namen „Vena-cava-folden" (Plica venae cavae) erhalten hat."

„Die Beobachtungen, welche dieser Verfasser in betreff der eben erwähnten Taschen bei Embryonen von Kaninchen und Mäusen gemacht hat, die ungefähr auf demselben Stadium wie *Lf* gestanden, werden beim Menschen durch die eben beschriebenen Verhältnisse völlig bestätigt. His hat allerdings (z. B.

---

[1]) Broman. Beschreibung eines menschlichen Embryo von beihahe 3 mm Länge mit spezieller Bemerkung über die bei demselben befindlichen Hirnfalten. — Morphologische Arbeiten herausgegeben von Schwalbe. Bd. 5. pag. 202.

bei den Embryonen A und B) einen zur Rechten befindlichen Peritonealrecessus beobachtet, welcher dem bei *Lf* entspricht und dem er den Namen Recessus superior sacci omenti gegeben hat, dessen Mündungsstelle in die Peritonealhöhle das spätere Foramen Winslowii ist, aber die entsprechende Bildung zur Linken habe ich in keiner Beschreibung von menschlichen Embryonen erwähnt

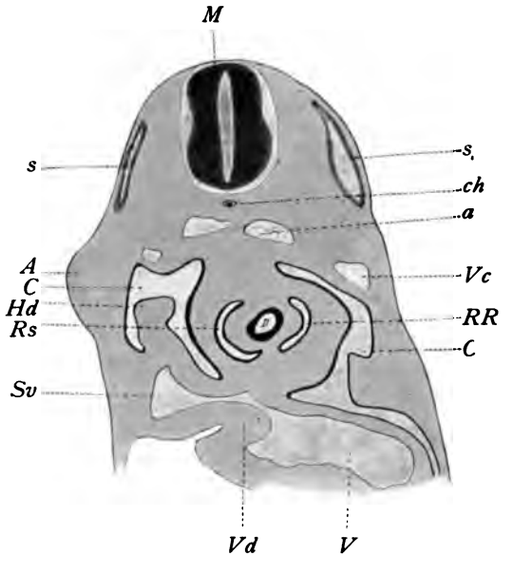

Fig. 80. 50/1.

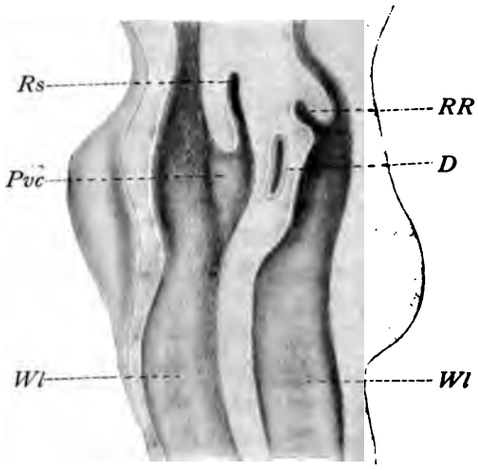

(Verfasser, 1895.) Fig. 81. 48/1.

Fig. 80. Querschnitt eines 3 mm langen menschlichen Embryo in der Höhe der Ventrikelanlage *(D)*.

a Aortae descendentes; *A* Armanlage; *ch* Chorda dorsalis; *C* Cölom; *Hd* rechter Leberlappen; *s* Hautmuskelplatte; *sv* Sinus venosus; *V* Herzvorhof; *Vd* Valvula decrescens; *Rs* Recessus sup. sacci omenti; *RR* der Ravnsche Recess.

Fig. 81. Die hintere Körperwand desselben Embryo. Das Mesenterium und die lateralen Körperwände sind frontal abgeschnitten.

Wl Wolffsche Leiste; *Pvc* Plica venae cavae; *D* Darm; *Rs* Recessus superior sacci omenti; *RR* der Ravnsche Recessus.

gesehen. Die schon relativ geringere Grösse derselben macht es auch glaublich, dass dieser Recessus nur ein vorübergehendes, kurzes Dasein hat und bei so weit entwickelten Embryonen wie z. B. den Hisschen Embryonen A und B (7,5 u. 7 mm), oder dem Mallschen Embryo schon ganz und gar verschwunden ist."

Swaen (1897) untersuchte die Entwickelung der Bursa hepato-enterica (= omentalis) bei 6 menschlichen Embryonen von 3,8 mm bis 45 mm Länge[1]).

[1]) Swaen. Recherches sur le Développement du Foie du Tube digestif de l'Arrière-cavité du Péritoine et du Mésentère. II. Journal de l'Anat. et de la Physiol. Bd. 33.

Aus seiner Beschreibung interessiert uns besonders folgendes:

Embryon I 3,8 mm (entspricht 10 bis 11 Tage alten Kaninchenembryonen).

„A la hauteur de la paroi inférieure du sinus veineux, dans le feuillet droit de la choison mésentérique se présente un cul-de-sac coelomique, arrondi, qui y pénètre de droite à gauche jusqu'au voisinage de la paroi épithéliale du tube digestif. Ce cul-de-sac est délimité par un épithelium prismatique, un peu stratifié, assez épais. Or, dans cette région, les deux faces de la cloison mésentérique ont un revêtement d'épithélium prismatique et au niveau du cul-de-sac hépato-entérique l'épithélium s'épaissit, se stratifie, et c'est lui qui, en se développant dans la profondeur, s'engage dans le tissu conjonctif sous-jacent."

„C'est dans la partie antérieure de la cloison mésentérique que se forme ce cul-de-sac épithélial, et il se trouve ainsi délimité en arrière par le restant de la cloison qui semble ainsi soulevée en un bourrelet saillant derrière lui. Si l'on suit l'ensemble de ces dispositions vers le haut, on voit le bourrelet s'accentuer et l'épithélium du cul-de-sac s'engager dorsalement dans l'épaisseur de la cloison de façon à y ébaucher une gouttière délimitée d'une part par la face latérale droite de la cloison mésentérique et d'autre part par ce bourrelet devenu crête longitudinale. Seulement le processus en est encore à ses débuts et la gouttière n'est qu'ébauchée par un prolongement, une crête compacte de l'épithélium qui délimite le cul-de-sac hépato-entérique. C'est donc certainement un bourgeonnement épithélial, se faisant dans la profondeur, dans le tissu conjonctif sous-jacent, qui constitue le début de la gouttière hépato-entérique. C'est donc très probablement aussi à l'activité du développement de l'épithélium qu'est due à la formation du cul-de-sac inférieur initial."

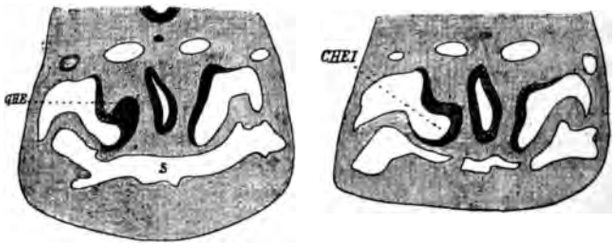

Fig. 82 [1]. Fig. 83.
(Nach Swaen, 1897.)

Querschnitte des Embryo I (3,8 mm). 40/1.
GHE Gouttière hépato-entérique; *CHEI* Cul-de-sac inférieur de la cavité hépato-entérique; *S* Sinus veineux.

„Chez cet embryon se trouve donc formé le cul-de-sac inférieur de la cavité hépato-entérique et l'on y assiste aux débuts de la gouttière qui le prolongera vers le haut."

„Il est à remarquer que l'extrémité de la crête épithéliale se trouve à 0 mm 12 de l'extrémité inférieure de l'ébauche de l'appareil respiratoire et qu'il n'ya aucune trace d'ailes pulmonaires dans la cloison mésentérique au voisinage de cette dernière."

Die Lücke zwischen diesem Stadium und dem nächstfolgenden sucht Swaen durch früher publizierte Beschreibungen von menschlichen Embryonen auszu-

[1]) Fig. 82—107 sind verkleinert nach Swaen (Recherches sur le Développement du Foie etc. — Journal de l'Anat. et de la Phys. Bd. 33) wiedergegeben.

füllen. In den von His über Embryo *Lr* (4,2 mm) gegebenen Schnitt-Abbildungen findet er betreffs der Bursa omentalis folgendes: „Dans la partie supérieure de cette cloison, au-dessus du point où la veine omphalo-mésentérique droite s'en sépare, on voit apparaître la cavité hépato-entérique, et l'on y reconnaît nettement le cul-de-sac inférieur et la gouttière qui lui fait suite vers le haut. Sur les figures de His on voit nettement le cul-de-sac inférieur pénétrer sous forme de gouttière transversale, de droite à gauche, à l'intérieur du mésentère dorsal (fig. 20b à 21a pl. XI, *Lr*). — Vers le haut cette gouttière transversale change de direction et s'engage d'avant en arrière, et de droite à gauche, dans le revêtement latéral droit du tube digestif, c'est-à-dire dans la portion moyenne de la cloison, le long du tube épithélial. Dans sa partie inférieure, elle s'engage ainsi jusque dans le mésentère dorsal; plus haut elle ne pénètre pas autant en arrière et ne dépasse plus le tube épithélial dans ce sens (fig. 19b, 19c et 18d, pl. XI). Cette gouttière longitudinale se trouve délimitée par le revêtement de la face latérale droite du tube digestif en dedans, par une crête longitudinale en dehors. A son extrémité supérieure, elle devient de moins en moins profonde, de même que la crête devient moins saillante, et sur cet embryon elle n'aboutit pas encore à une cavité complète. — Chez l'embryon *Lr* de His se trouvent donc formés le cul-de-sac inférieur, la gouttière hepato-entérique et le prolongement caudal du méso-latéral."

Weiter referiert er die von mir gegebene Beschreibung über Embryo *Lf*. Meinen Befund von einem Recessus auch an der linken Seite des Mesenteriums bezeichnet er als eine „chose remarquable", deren Bedeutung er indessen dahingestellt sein lässt. Zuletzt macht er über meine Beschreibung folgende Bemerkung: „Il ne parle pas du cul-de-sac inférieur de la cavité hépato-entérique. Il est cependant probable qu'il existe chez cet embryon, car nous le trouvons chez les embryons plus jeunes et plus âgés de His."

Bei His' Embryo R (*NL* 5 mm) findet Swaen folgendes:

„Le mésentère dorsal, à une petite distance de son insertion postérieure semble plié vers la gauche sans qu'il y ait la moindre raison à cette plicature: ne faudrait-il pas plutôt voir dans cette disposition la première apparition de la crête épiploïque dans laquelle pénètre de droite à gauche le cul-de-sac inférieur de la cavité hépato-entérique? (fig. 58 à 56 pl. XII *R*.) — Sur cet embryon il est impossible de suivre vers le haut le restant de la cavité hépato-entérique, les coupes supérieures n'ayant pas été reproduites ou présentant une orientation peu convenable pour cette étude." —

In den von His gegebenen Abbildungen über die Embryonen A und B findet Swaen zahlreiche Ähnlichkeiten mit Kaninchen-Embryonen, 11½ bis 12½ Tage alt. „Dans la zone C (fig. 34, 33 et 80–82), le mésentère dorsal, très développé vers la gauche y forme une crête épiploïque dans laquelle pénètre le cul-de-sac inférieur de la cavité hépato-entérique, ce dernier se présente comme une gouttière verticale et frontale qui s'engage de droite à gauche

dans le mésentère dorsal en arrière du tube digestif; il amène ainsi très simplement la formation d'un mésogastre dorsal. — Dans la zone D[1]) (fig. 79 et surtout 36, 35), le bord postérieur de l'estomac s'engage plus profondément dans la partie postérieure de la cloison, la rotation de l'organe vers la gauche se manifeste et la crête épiploïque devient de moins en moins saillante. Enfin le cul-de-sac inférieur de la cavité hépato-entérique, se continue dans la gouttière longitudinale de cette cavité. Celle-ci pénètre d'avant en arrière dans la portion moyenne de la cloison circonscrivant la paroi latérale droite de l'estomac. — De cette facon, par suite du mouvement de rotation de l'estomac entraînant un léger changement de direction de la gouttière hépato-entérique, se constitue le mésogastre dorsal et persiste le prolongement caudal du méso-latéral. — Enfin dans la zone E (fig. 37 pl. II, fig. 76 et 78 pl. V) la cavité hépato-entérique est complète."

„Le mouvement de rotation de l'estomac est plus accentué, son calibre est plus considérable et l'on constate beaucoup mieux comment la cavité hépato-entérique creusée dans le revêtement latéral droit du tube digestif l'accompagne dans son mouvement de rotation et amène la division de la cloison mésentérique de façon à constituer un mésogastre dorsal et un méso-latéral. Ici aussi, comme chez le lapin, on peut distinguer à la cavité hépato-entérique une portion médiane sagittale et une portion latérale gauche, transversale ou frontale. De plus il y a à distinguer à la paroi latérale droite de cette portion médiane de la cavité une portion antérieure formée par la face interne du lobe droit et une portion postérieure que constitue le méso-latéral. — Nous retrouvons de même ici, à l'extrémité supérieure de cette zone (fig. 38, pl. II) la grande courbure de l'estomac fortement déviée vers la gauche et la cavité hépato-entérique réduite à sa portion médiane et sagittale: il n'y a pas non plus ici de mésogastre dorsal malgré la déviation accentuée de la grande courbure de l'estomac. — Nous ajouterons, pour en finir avec ces embryons que le recessus supérieur de la cavité hépato-entérique remonte le long de l'oesophage jusque en dedans du tube pulmonaire droit (fig. 72 à 74, pl. V de l'atlas de His)."

Embryon II (10 millimètres de long).

Zone E[1]). — „Cette zone est caractérisée par la présence de la cavité hépato-entérique complète. Or, ici, cette cavité est surtout développée le long de l'oesophage. Elle se présente comme une fente courbe à concavité interne et postérieure qui contourne sa face antéro-latérale droite. Elle occupe l'épaisseur de la cloison mésentérique qui unit le tube oesophagien à la face dorsale du foie d'une part, à la face interne du poumon droit d'autre part. Cette cavité remonte le long de l'oesophage jusqu'au-dessous de l'origine de la bronche

[1]) Um das Studium der betreffenden Organe und ihrer sekundären Verschiebungen zu erleichtern, teilt Swaen „la cloison mésentérique" in drei Regionen (A, B und CDE). Zone A ist die kaudale, Zone B die mittlere und Zone CDE die kraniale Region. Die Unterabteilungen der letztgenannten Region werden dadurch charakterisiert, dass sie verschiedene Abteilungen der Bursa hepato-enterica enthalten: Zone C enthält „le cul-de-sac inférieur", Zone D „le gouttière" und Zone E „la cavité hépato-entérique complète".

cardiaque. Vers le bas, elle se prolonge le long de l'extrémité supérieure de l'estomac, mais à peine sur une étendue de 1/10 de millimètre. Et ce n'est que cette partie inférieure, si peu considérable, qui appartient à la zone E qui nous occupe (fig. 84 *Che*). -- Dans cette zone, l'extrémité inférieure de l'oesophage et l'extrémité supérieure de l'estomac, déjà portées dans la moitié gauche de la cavité abdominale, sont délimitées en dedans par la cavité hepato-entérique, qui a conservé sa forme de fente courbe à concavité gauche. Elle est assez large et située dans le plan médian sagittal. — Le méso-latéral, confondu avec le mésentère dorsal le long de son bord postérieur, s'insère, par son bord antérieur, sur la face dorsale du lobe droit du foie à une certaine distance du mésentère ventral, à l'union de la face interne et de la face postérieure de celobe." —

„Si nous comparons la zone E actuelle à ce qu'elle était chez les embryons A et B de His, nous constatons que de notables modifications se sont produites. Nous pouvons les résumer en disant que l'on n'y retrouve plus la portion transversale de la cavité hépato-entérique et le mésogastre dorsal qui la délimite. La partie de l'estomac en rapport avec ce dernier, a en effet été refoulée vers le bas, repoussée dans la zone D et cela par l'oesophage qui s'est allongé. Cette observation ne fait que confirmer ce que dit His de l'allongement de l'oesophage chez les embryons de cet âge."

„*Zones D et C.* La gouttière hépato-entérique contournant toute la face latérale droite et supérieure de l'estomac s'étend jusqu'à sa grande courbure et se trouve circonscrite en arrière par le mésogastre dorsal bien développé (fig. 86 et 87). Cependant dans la partie supérieure de la zone D, la gouttière hépato-entérique pénètre de moins en moins profondément derrière l'estomac ét s'arrête ainsi à une distance de plus en plus grande de la grande courbure; elle se continue insensiblement dans la cavité hépato-entérique de la zone E (fig. 85 et 86). Le mésogastre dorsal n'apparaît donc qu'à l'extrémité supérieure de la zone D et s'insère sur la paroi postérieure de l'estomac suivant une ligne oblique en bas et à gauche qui gagne peu à peu la grande courbure (fig. 86 et 87). — Le prolongement caudal du méso-latéral contenant la veine cave dans son épaisseur, s'insère à la paroi dorsale immédiatement à droite du mésentère dorsal; une rainure médiane les sépare (fig. 85—87 *MlP*, *Vci*)."

„Si nous comparons les zones D, C, actuelles à ce qu'elles étaient chez les embryons A et B de His, nous constaterons que les modifications qui s'y sont produites s'expliquent aisement par l'accroissement de l'estomac, par son mouvement de rotation plus accusé, et enfin par son mouvement de descente. Ce dernier, amené par l'allongement de l'oesophage, a reporté dans la zone D la partie de l'estomac antérieurement située dans la zone E (comparer fig. 85—87 aux fig. 37 et 38 de l'atlas de His)."

„*Zone B.* — Le mésogastre dorsal s'étend de la paroi dorsale au bord gauche, ou grande courbure, du gastro-duodénum; il est très large, déborde la

grande courbure vers le gauche, et, constituant la crête épiploïque, circonscrit, avant de gagner son insertion, le fond du cul-de-sac hépato-entérique inférieur engagé dans cette crête (fig. 87). — Ce dernier passe actuellement, sous forme

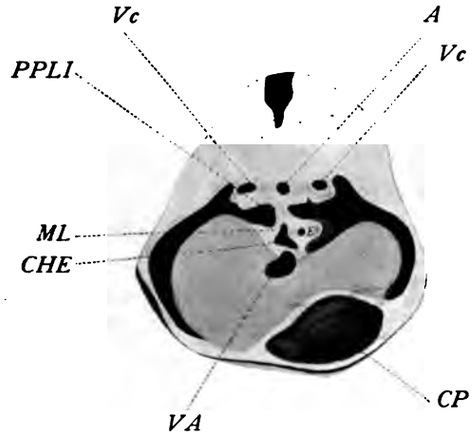

Fig. 84.

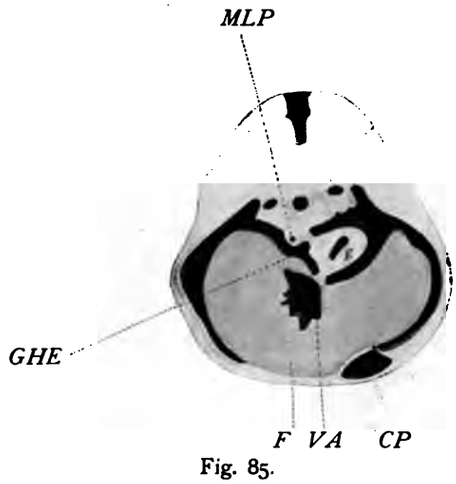

Fig. 85.

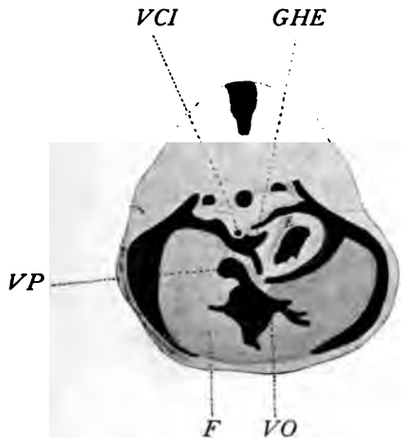

Fig. 86.

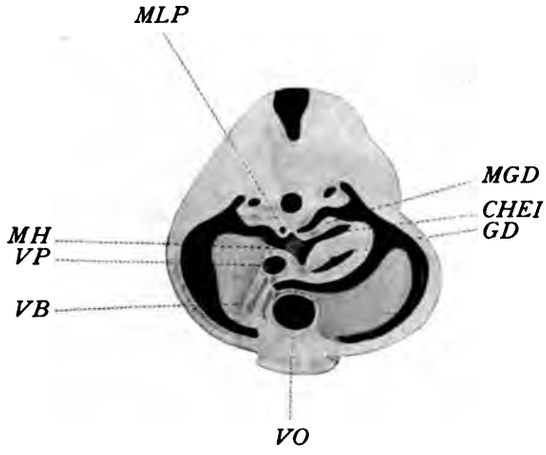

Fig. 87.

(Nach Swaen, 1897.)

Fig. 84—87. „Photographies de différents segments transversaux de l'embryon II (10 mm) reconstitué par la méthode de Born.

A Aorte; *CHE* Cavité hépato-entérique; *CHEI* Cul-de-sac inférieur de cette cavité; *CP* Cavité péricardique; *F* Foie; *GHE* Gouttière hépato-entérique; *E* Estomac; *GD* Gastroduodénum; *ML* Méso-latéral; *MLP* Prolongement caudal du méso-latéral; *MH* Méso-hépatique et bord supérieur du méso-duodenum; *MGD* Mésogastre dorsal; *PPLI* Paroi pleurale inférieure; *VA* Canal d'Arantius; *VB* Vésicule biliaire et tube cystique; *VC* Veine cardinale; *VO* Veine ombilicale; *VP* Veine porte."

d'une fente transversale, dans le mésentère dorsal, derrière l'extrémité inférieure du lobe droit du foie, derrière la veine porte et le tube digestif. Il a donc progressé vers le bas et s'arrête maintenant un peu au-dessus du pancréas de

façon a délimiter dans le plan médian le bord supérieur libre du méso-duodénum. Ce bord est ici délimité absolument comme chez l'embryon de lapin (de treize jours et demi), parce que, à sa gauche, la cavité hépato-entérique se prolonge encore vers le bas dans un cul-de-sac inférieur que nous retrouverons plus tard (fig. 87 et 88). Le prolongement caudal du méso-latéral a progressé vers le bas jusque dans cette région."

Zone A. Bei einem Vergleich mit 12½ Tage alten Kaninchenembryonen, konstatiert man, „que, chez l'embryon humain aussi, une crête épiploïque se développe le long de la face latérale gauche du méso-duodénum, que dans cette crête s'engage le pancréas dorsal, qu'il y pénètre ensuite le cul-de-sac inférieur de la cavité hépato-entérique qui la divise en deux feuillets; l'un, dorsal, contenant le pancréas, se continue vers le haut dans le méso-gastre dorsal; l'autre, ventral, reste en continuité avec la grande courbure du gastro-duodénum."

Fig. 88.
(Nach Swaen, 1897.)
Querschnitt des Embryo II (10mm). Vergrösserung etwa 10mal.
Mv Mésentère ventral. Die übrigen Bezeichnungen wie für Fig. 84—87 angegeben wurde.

Embryon III (13 millimètres).

„*Zone E.* Cette zone, beaucoup plus étendue maintenant, doit être subdivisée en deux parties, une supérieur et une inférieure. La cavité hépato-entérique est en effet actuellement séparée de son recessus supérieur par une soudure qui s'est produite entre ses deux parois sur une longueur de 0 mm 2 environ, dans la région des parois pleurales inférieures. — Au niveau de cette interruption de la cavité hépato-entérique, le mésentère dorsal se continue de chaque côté dans les parois pleurales inférieures. — La partie inférieure de la zone E est caractérisée par la présence de la cavité hépato-entérique dans l'épaisseur de la cloison. Mais sur une longueur de 0,54 millimètre, c'est-à-dire dans toute la région supérieure de la cloison mésentérique, cette cavité n'est représentée que par sa partie médiane et sagittale et les dispositions que nous avons décrites comme caractérisant la zone E chez l'embryon de 10 mm de longueur se retrouvent actuellement ici. Cette zone n'avait auparavant que 0,1 mm de long tandisque, actuellement elle a acquis une longueur de plus de ½ mm, 0 mm 540. Les caractères de la zone E se sont en effet étendus aux deux zones sousjacentes D et C et donnent ainsi la même conformation à la région supérieure entière de la cloison mésentérique" (fig. 90).

„Le bord inférieur du méso-latéral s'est développé vers le bas, unissant ainsi la plus grande partie de son prolongement caudal à la face dorsale du lobe droit du foie."

„Les dispositions caractéristiques de la zone E s'étant propagées vers le bas aus zones D et C, c'est dans la zone B seulement que brusquement la

portion sagittale médiane de la cavité hépato-entérique se continue vers la gauche dans sa portion transversale et détermine ainsi la formation du méso-gastre dorsal. — Or au bas de la région supérieure EDC, que nous venons

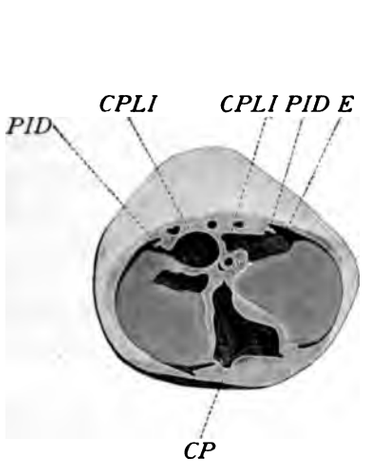

Fig. 89.

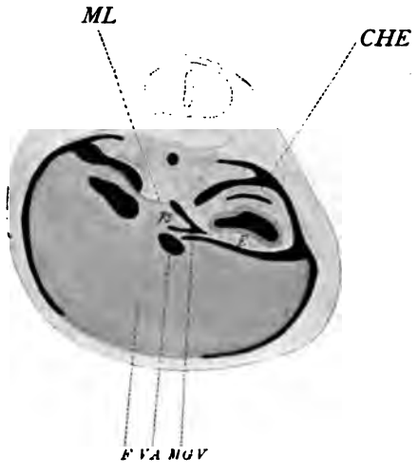

Fig. 90.

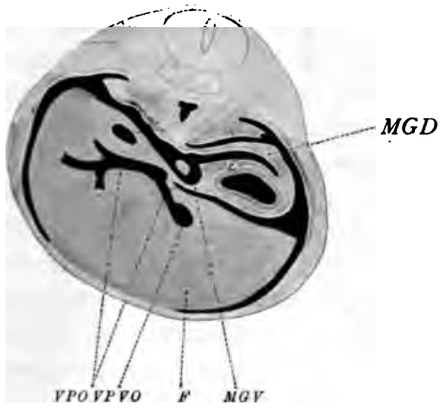

Fig. 91.

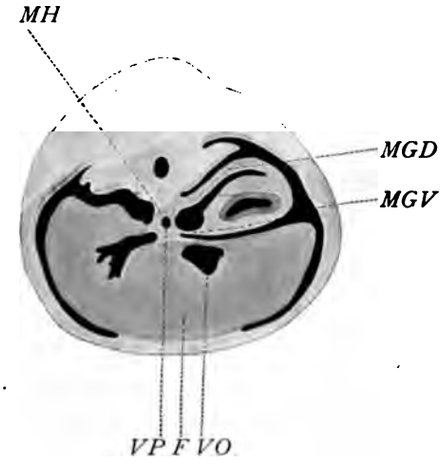

Fig. 92.

(Nach Swaen, 1897.)

Fig. 89—92. Querschnitte des Embryo III (13 mm). Vergrösserung etwa 10mal.

CPLI Extrémité inférieure de la cavité pleurale; *MGV* Méso-gastre ventral; *Pid* Pilier dorsal de la membrane pleuro-péritonéale. — Die übrigen Bezeichnungen wie für Fig. 84—87 angegeben wurde.

de décrire, cette portion transversale de la cavité hépato-entérique réapparaît déjà dans la paroi postérieure de l'estomac (Voir fig. 90)."

„Mais, isolée dans cette paroi conjonctive, délimitée en dedans et en dehors, elle s'y montre sous la forme d'une fente transversale ne communiquant pas avec la portion médiane antéro-postérieure. En réalité la portion transversale

de la cavité hépato-entérique de la zone B, se prolonge donc vers le haut en un cul-de-sac supérieur qui remonte sur une longueur de 1/4 de millimètre environ (0,240 mm) dans le révêtement conjonctif de la paroi postérieure de l'estomac. Ce cul-de-sac, très étendu transversalement dans sa partie inférieure, diminue peu à peu d'étendue, tout en longeant la grande courbure de l'estomac et se termine par une extrémité aveugle à son voisinage."

„Quelle est la signification de ce cul-de-sac? Comment s'est-il produit? — Les rapports que présente l'estomac avec la cloison mésentérique, les changements survenus dans la situation et la direction du gastro-duodénum, semblent démontrer que la partie supérieure de l'estomac s'est considérablement allongée et a refoulé vers le bas le gastro-duodénum. Si cet allongement a porté uniquement sur cette partie de l'estomac qui, chez l'embryon de 10 mm, occupait la zone E de la cloison mésentérique, il serait assez difficile de le dire. Il faudrait admettre que cette partie de l'estomac serait devenue près de neuf fois plus longue (de 0,1 à 0,9 mm) et que cet allongement de l'estomac aurait entraîné celui de la cloison mésentérique. C'est là cependant, nous semble-t-il, l'explication la plus simple des dispositions actuelles. — Si nous acceptons cette interprétation et sie nous admettons de plus que cet allongement s'est produit un peu plus rapidement le long de la petite courbure que le long de la grande, alors nous comprendrons très bien la persistance de la paroi postérieure de l'estomac, du cul-de-sac supérieur qu'y a laissé la portion transversale de la cavité hépato-entérique. Nous comprendrons même ce fait qu'il remonte surtout le long de la grande courbure. Il suffit d'admettre que la petite courbure s'est allongée de 0,8 mm tandis que la grande s'est allongée de 0,560 mm."

„*Zone B* (fig. 91). Elle est considérablement modifiée et reduite dans ses dimensions longitudinales. — Le gastro-duodénum entier est refoulé actuellement dans la zone inférieure A, et l'on trouve ici l'extrémité inférieure de l'estomac. Enfin le cul-de-sac inférieur de la cavité hépato-entérique pénètre toujours de droite à gauche derrière le foie et l'estomac jusqu'à sa grande courbure. — Le méso-gastre dorsal y réapparaît et s'insère sur elle sans former de crête épiploïque. — Le bord inférieur du méso-latéral qui a progressé vers le bas s'arrête à la limite supérieur du méso-duodénum. — Son prolongement caudal, peu saillant, y a pris un notable développement, descend à droite de l'insertion pariétale du méso-gastre dorsal jusque dans la zone suivante. — Le bord supérieur libre du méso-hépatique circonscrit vers le bas l'hiatus de Winslow. — En avant, ce dernier a pour paroi l'extrémité antérieure de ce bord enveloppant la veine porte et la face dorsale du foie au-dessus de l'entrée de cette dernière à son intérieur. — La paroi dorsale du corps et la veine cave (représentant le prolongement caudal du méso-latéral) forment la paroi postérieure de l'hiatus. — Enfin son pourtour supérieur est actuellement formé par le bord inférieur du méso latéral et par le bord inférieur du lobule de Spigel qui fait saillir vers le bas au devant de lui."

Embryon IV („Un peu plus petit que le précédant, mais — plus avancé que lui dans son développement") zeigt für die uns interessierende Frage keine wesentliche Veränderungen vom vorigen Stadium.

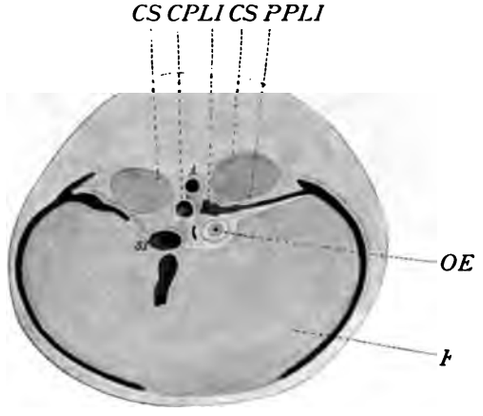

Fig. 93. (Nach Swaen, 1897.)
Querschnitt des Embryo IV an den kaudalen Enden *(CPLI)* der Pleurahöhlen. $^{10}/_{1}$.
Oe Oesophage; *Si* Sinus intermédiaire. Die übrigen Bezeichnungen wie für Fig. 84—87.

Embryon V. (Longueur totale, 18 mill. Longueur de ligne nucale $15\,^{1}/_{2}$ mill).

Cloison mésentérique. — *Zone E.* — „Dans la partie supérieure de cette zone la cavité hépato-entérique est interrompue sur une longueur de 0,2 millimètre à la hauteur des parois pleurales inférieures." —

„Dans la partie inférieure de la zone E, D, C, la cloison mésentérique est divisée en deux parties par la portion médiane de la cavité hépato-entérique. Cette dernière, longue de 0,6 millimètre, ne se continue dans la portion transversale de la cavité qu'à 0,15 millimètre au-dessus du bord supérieur du méso-hépatique; c'est-à-dire dans la zone B. Cependant le cul-de-sac supérieur de la portion transversale de la cavité hépato-entérique remonte dans le revêtement péritonéal de la paroi postérieure de l'estomac sur une longueur de 0,3 millimètre. Il se rétrécit toujours de bas en haut et se termine par une extrémité aveugle au voisinage de la grande courbure de l'estomac (fig. 96 *Che*). — Si l'on compare l'état de ces parties à ce qu'elles étaient chez l'embryon III, on constate qu'à part un léger allongement des organes il ne s'y est produit aucune modification essentielle. — Pourtant la forme de la portion médiane de la cavité hépato-entérique est changée par le développement du lobule de Spigel à son intérieur."

„*Zone B.* Le lobule de Spigel étant actuellement complètement formé et son bord inférieur étant arrivé au contact du bord supérieur du méso hépatique, cette zone B est réduite à la région de l'hiatus de Winslow (fig. 97 à 99). — La cavité hépato-entérique complète s'étend jusqu'à la grande courbure de l'estomac; la portion gauche transversale se continue dans la portion médiane. — L'extrémité inférieur du lobule de Spigel descend derrière la partie supérieure du tronc anastomotique veineux et son bord inférieur libre fait de même pour arriver à se mouler sur le bord supérieur libre du méso-hépatique. De la sorte la communication entre la cavité hépato-entérique et le restant du coelom est considérablement réduite. — Actuellement c'est une fente horizontale et transversale comprise entre le bord inférieur du lobule de Spigel d'une part et le

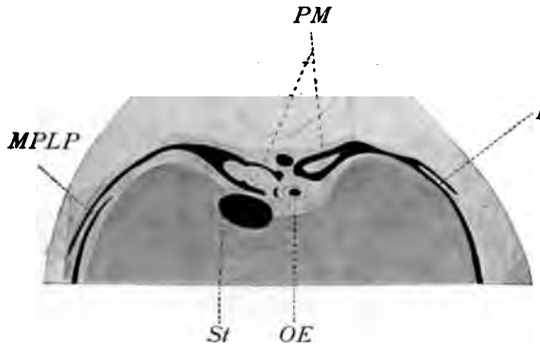

Fig. 94.



Fig. 95.

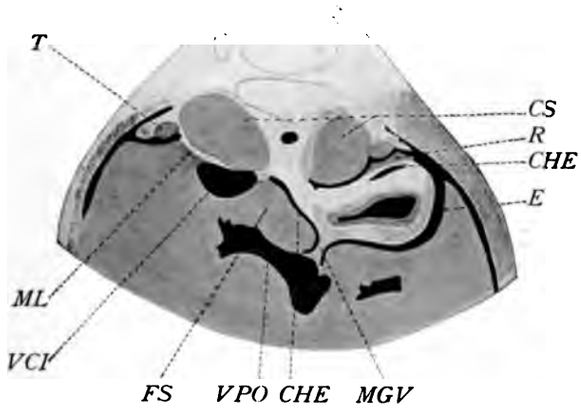

Fig. 96.

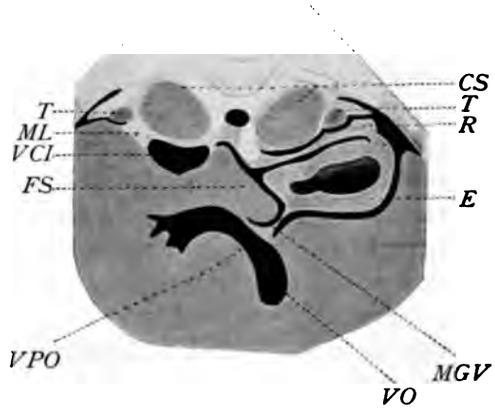

Fig. 97.

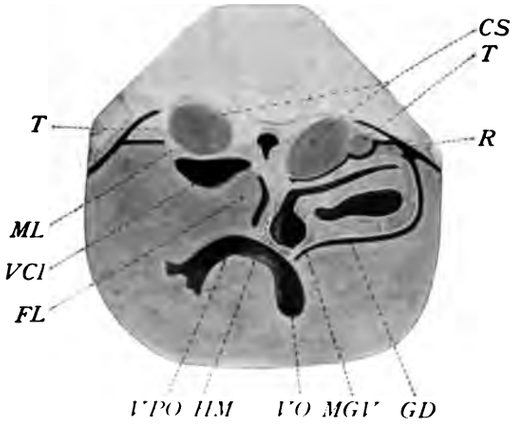

Fig. 98.

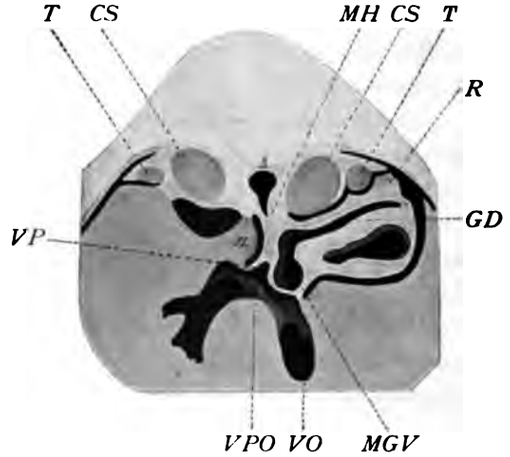

Fig. 99.

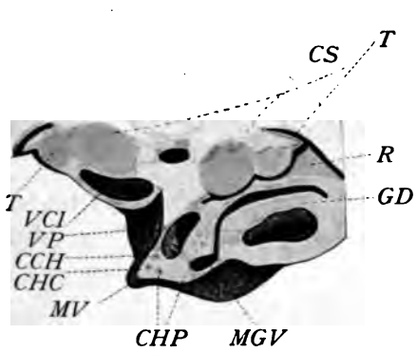

Fig. 100.

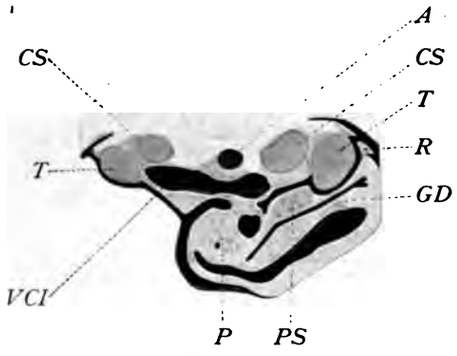

Fig. 101.

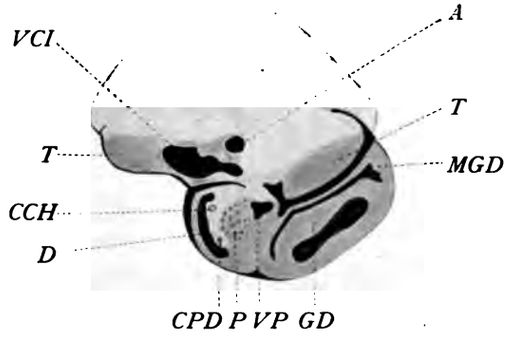

Fig. 102.

Fig. 94—102. (Nach Swaen, 1897.) Querschnitte des Embryo V (18 mm). Vergr. etwa 10mal. *PM* Poumon; *Oe* Oesophage; *MPLP* Membrane pleuro-péritonéale; *Pid* Pilier dorsal de cette membrane; *FS* Lobule de Spigel du foie; *R* Rate; *MGV* Méso-gastre ventral; *CCH* Canal choledoque; *CH* Canal hépatique; *CHC* Canal et tube cystique; *P* Pancréas; *CPD* Canal excréteur du Pancréas dorsal. Die übrigen Bezeichnungen wie für Fig. 84—87 angegeben.

bord supérieur du méso-hépatique d'autre part. En arrière elle est limitée par la continuation du bord supérieur du méso-hépatique dans la saillie médiane que forme à la paroi dorsale l'insertion du méso-gastre dorsal. En avant c'est la veine porte, en s'abouchant dans le tronc anastomotique veineux et en aboutissant à la face dorsale du lobe médian du foie avec l'extrémité antérieure du bord supérieur du méso-hépatique, qui circonscrit l'hiatus de Winslow. — Au-dessus de cette embouchure la paroi dorsale de l'anastomose veineuse prolonge vers le haut la paroi antérieure de l'hiatus. Vers la gauche cette fente se continue dans la portion transversale de la cavité hépato-entérique. — A droite elle se continue le long de la face latérale droite du méso hépatique et du méso-duodenum dans une fente que forme avec ces organes la face dorsale du foie. Cette fente s'ouvre en bas dans le restant de la cavité péritonéale" (fig. 99).

„*Zone A.* Dans cette zone le cul-de-sac inférieur de la cavité hépato-entérique s'engage profondement, à gauche du méso-hépatique et du mésoduodénum, derrière le gastro-duodénum jusqu'au de là de sa grande courbure; il est délimité en arrière par le méso-gastre dorsal fort étendu qui, partant de la face latérale gauche du méso-duodénum, ne gagne la grande courbure qu'après avoir circonscrit la cavité de la crête épiploïque (fig. 101, 102 *Mgd*)."

„Le bord inférieur du méso-latéral s'est étendu jusque dans la partie supérieure de cette zone le long de l'insertion dorsale du méso-hépatique et à sa droite."

Résumé et conclusions.

Cavité hépato-entérique et cloison mésentérique.

„1. La cavité hépato-entérique débute par la formation d'un cul-de-sac de l'epithélium coelomique dans le revêtement mésentérique de la paroi droite du tube digestif."

„Ce cul-de-sac, ouvert en dehors dans le restant du coelome se continue vers le haut dans une gouttière longitudinale pénétrant d'avant en arrière dans le même revêtement et en isolant ainsi une crête, le prolongement caudal du méso-latéral. Enfin cette gouttière elle-même se prolonge dans une fente qui divise la cloison mésentérique en deux portions, dont la droite constitue le méso-latéral."

„Ces différentes portions de la cavité hépato-entérique présentent bientôt, chez les embryons humains, des particularités inviduelles qui expliquent l'opinion généralement adoptée sur la formation du méso-gastre dorsal."

„Ainsi la cavité hépato-entérique est surtout développée dans sa portion pleurale ou pulmonaire future. La gouttière et le cul-de-sac inférieur de la cavité sont très longs, n'ont pas été observés ou ont été considérés comme amenés par une plicature du mésentère dorsal (embryons A et B de His)."

„Dans ces conditions, à leur niveau, c'est-à-dire dans la plus grande partie de son étendue, le méso-gastre dorsal pouvait, devait même être considéré comme se formant par la simple rotation du tube digestif autour de son axe longitudinal."

„Si cependant on étudie attentivement la formation de ce méso-gastre dans les différentes parties de la cloison mésentérique en rapport avec la cavité hépato-entérique, sa gouttière et son cul-de-sac inférieur, on sera amené à conclure qu'il n'y a dans ce processus aucune différence essentielle avec ce qui se passe chez les embryons de lapin et que, chez l'homme aussi, la formation préalable de ces culs-de-sac du coelome et leur accroissement ultérieur interviennent largement dans le développement du méso-gastre, du grand epiploon, de l'arrière-cavité du péritoine, etc."

„Dans le mouvement de rotation du tube digestif et dans la formation du méso-gastre, il y a, croyons-nous, à distinguer deux processus assez différents."

„Dans une première période, le processus qui porte le bord dorsal du tube digestif vers la gauche est dû a un développement inégal du tube épithélial et de son enveloppe. Ce qui le démontre, c'est la rotation manifeste du duodénum dans son méso (V. embryon de lapin et embryon humain No. I), c'est la disposition de la cloison mésentérique à l'extrémité supérieure de l'estomac chez les plus jeunes embryons et chez l'embryon I."

„Chez les embryons de lapin, en même temps que ce mouvement de rotation se produit, la cavité hépato-entérique et sa gouttière suivant la paroi droite du tube épithelial dans son changement de position, pénètrent ainsi dans la portion dorsale de la cloison mésentérique et amènent de la sorte la formation du méso-gastre dorsal."

„Chez l'homme, le même processus se passe au niveau de la portion inférieure de la cavité hépato-entérique et de l'extrémité supérieure de la gouttière, mais il est modifié plus bas à cause des conditions un peu différentes dans lesquelles il se passe. Au niveau de la gouttière et surtout du cul-de-sac inférieur de la cavité, le tube intestinal étant peu développé, la portion dorsale de la cloison mésentérique est beaucoup plus étendue dans le sens antéro-postérieur. C'est uniquement dans cette dernière que pénètre le cul-de-sac et la gouttière hépato-entérique, et vers la gauche, en regard d'elle, le mésentère dorsal se développe de façon a former une crête épiploïque très nette dans laquelle s'engage de droite à gauche le cul-de-sac coelomique."

„C'est ainsi du moins que nous croyons devoir interpréter les dispositions si particulières du mésentère dorsal que His a représentées dans les figures 36 à 33 pl. II et III; 79 à 82 pl. V; 58 et 56 pl. XII de son atlas. En ces points le mouvement de rotation du tube épithélial est très peu marqué et ne peut certainement expliquer la conformation que présente derrière lui le mésentère dorsal."

„Plus tard cette crête epiploïque continue à croître vers le bas et s'étend jusque le long de la face latérale gauche du méso-duodénum. Le pancréas dorsal peut ainsi s'y développer."

„En même temps, le cul-de-sac inférieur de la cavité hépato-entérique s'accroît avec cette crête, s'y engage et, en se prolongeant à gauche du méso-duodénum, amène deux résultats importants:

En premier lieu, la délimitation du bord supérieur du méso-duodénum. En second lieu, le prolongement du mésogastre dorsal le long de sa face latérale gauche et la présence du pancréas dorsal dans la paroi postérieur du cul-de-sac."

„Les rapports que présente le méso-duodénum avec le méso-gastre dorsal et la situation du pancréas dans ces portions du mésentère ne me semblent pas explicables par la simple rotation du tube digestif et ces changements de position."

„Le cul-de-sac inférieur de la cavité hépato-entérique, en pénétrant de droite à gauche dans le mésentère dorsal, puis en y descendant peu à peu, en isole le lobe droit du foie, la veine porte, le tube intestinal, et passe ainsi de la région antérieure de la cloison à travers la région moyenne jusqu'à l'extrémité supérieure de la zone A où il délimite le bord supérieur du méso-duodénum."

„Au-dessus de ce dernier le tube digestif n'est plus réuni à la paroi dorsale que par l'intermédiaire de la crête épiploïque et du méso-gastre dorsal."

„Dans une seconde période de ce développement, un nouveau facteur intervient. Une fois que le tube épithélial et son enveloppe mésentérique ont leur bord dorsal dévié vers la gauche, le développement, l'accroissement simple, égal, de ces parties amène la déviation de plus en plus accusée de ce bord et leur mouvement de rotation autour du bord ventral."

„Le mésogastre dorsal formé s'accroît alors de façon à suivre le bord dorsal du tube intestinal dans sa déviation."

„Quand l'allongement de l'oesophage et de l'extrémité supérieure de l'estomac s'y ajoute, il amène le changement de direction du gastro-duodénum et de la sorte s'effectuent la plupart des modifications observées dans la cloison mésenterique des embryons I à V."

„C'est ainsi que la scissure verticale qui, au début, isole la veine omphalo-mésentérique de la cloison mésentérique dans sa partie supérieure, descend au fur et à mesure que le tube digestif exécute son mouvement de rotation et isole ainsi sa face latérale droite de la veine porte et du lobe latéral du foie."

„De même ces changements expliquent très bien la formation du méso-hépatique et l'allongement du mésogastre ventral le long de sa face latérale gauche, etc."

„Cela n'empêche que la crête épiploïque persiste le long de la grande courbure du gastro-duodénum, au dessous de la rate et du pancréas, qu'elle continuera à croître plus tard et que la cavité hépato-entérique, en y pénétrant, amènera la formation et l'extension du grand épiploon." —

„L'extrémité supérieure du méso-latéral avec la portion voisine du mésentère dorsal, forme ici, comme chez le lapin, la paroi inférieure de la cavité pleurale droite. — L'oblitération de la cavité hépato-entérique dans cette région a pour résultat d'établir l'union entre la face postérieure du foie et la cloison mésentérique entière au niveau de l'extrémité inférieure de l'oesophage. — L'allongement notable de l'oesophage et de l'extrémité supérieure de l'estomac (zone E) entraîne l'accroissement vers le bas de la cloison mésentérique *sst* non modifiée, à gauche de la portion supérieure sagittale de la cavité hépato-entérique (bourse sous-hépatique). — La portion dorsale de cette cloison formera plus tard le ligamentum gastro-pancréatique de Huschke, sa portion ventrale constituant la partie supérieure (pars condensa Toldt) du ligament gastro-hépatique."

Embryon VI (longueur 4,5 cm).

Cloison mésentérique et cavité hépato-entérique.

„*Zone E.* Chez cet embryon VI, toute la partie supérieure de la cavité hépato-entérique est oblitérée et la partie du foie qui, chez l'embryon V, se trouvait en rapport avec cette portion de la cloison mésentérique (où cette oblitération n'occupait encore qu'une longueur de 0,2 de millimètre) (fig. XXVI, pl. VI), a pris actuellement un développement notable en longueur. Elle s'étend sans ligne de démarcation de l'embouchure du canal d'Arantius dans la veine cave inférieure jusqu'au point où cette dernière traverse le diaphragme pour gagner la cavité péricardique."

„*Zones D, C.* Plus bas, un peu au-dessous de l'embouchure du canal d'Arantius dans la veine cave inférieure, la cavité hépato-entérique reparaît et, en même temps qu'elle, le méso-latéral et la cloison mésentérique proprement dite."

„Cloison mésentérique proprement dite. Dans la partie supérieure de son étendue, la cavité hépato-entérique n'est guère modifiée et la cloison mésentérique s'étend de la paroi abdominale postérieure au sillon vertical médian (du canal d'Arantius) de la face postérieure du foie. Elle enveloppe dans ce trajet l'oesophage et plus bas l'estomac." —

"L'oesophage et la petit courbure divisent ainsi la cloison en portions dorsale, moyenne et ventrale. — La portion ventrale constitue le méso-gastro-hépatique et forme la pars condensa de ce dernier. — La portion dorsale de la cloison, moins étendue et plus épaisse, est inclinée en avant et à gauche, formant ainsi avec la ventrale un angle ouvert vers la droite dans lequel s'engage le lobule de Spigel (fig. 103). — Les deux parties de la cavité hépato-entérique (partie sagittale et partie frontale), que cette portion dorsale de la cloison sépare partiellement, se caractérisent maintenant nettement comme les deux culs-de-sac supérieurs de l'arrière-cavité du péritoine, l'un droit, le cul-de-sac hépatique, l'autre gauche, le cul-de-sac gastrique."

„Le premier, formé par la partie sagittale de la cavité hépato-entérique, est actuellement modifié par la saillie qu'y forme le lobule de Spigel et par le transport vers la droite de la veine cave inférieure. Ce dernier est dû au développement transversal de la paroi abdominal postérieure qui a écarté la veine cave du plan médian. Le cul-de-sac hépatique est actuellement délimité, à droite, par le lobule de Spigel et le méso-latéral contenant la veine cave inférieure; à gauche par la cloison mésentérique *sst* et une partie de la paroi abdominale postérieure comprise entre l'insertion dorsale de cette cloison et la veine cave inférieure" (fig. 103).

„Or les fibres musculaires du diaphragme ont actuellement envahi le tissu conjonctif de la paroi abdominale postérieure, et c'est le pilier droit du diaphragme qui, revêtu par le feuillet pariétal du péritoine, forme actuellement cette partie de la paroi gauche du cul-de-sac hépatique de l'arrière-cavité du péritoine."

„Dans sa partie supérieure le cul-de-sac remonte le long de l'oesophage en même temps que les piliers du diaphragme s'engagent dans la cloison mésentérique et contournent les faces latérales de ce dernier pour se réunir plus haut sur sa face antérieure."

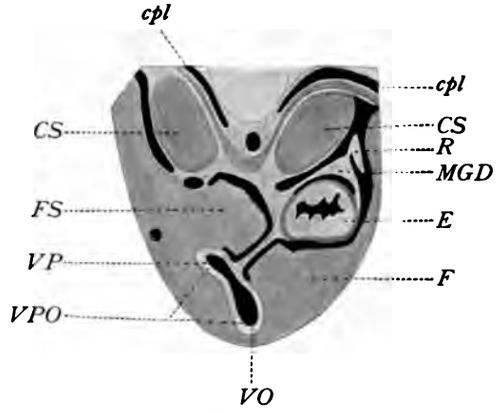

Fig. 103.

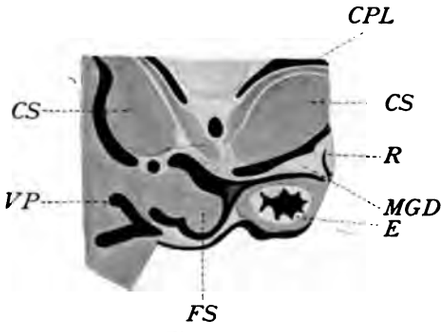

Fig. 104.

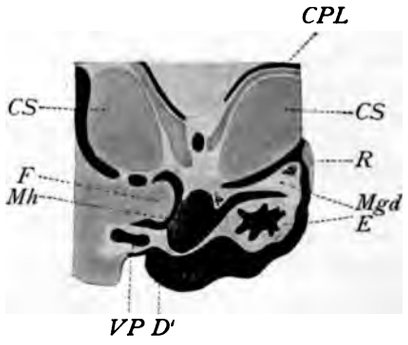

Fig. 105.

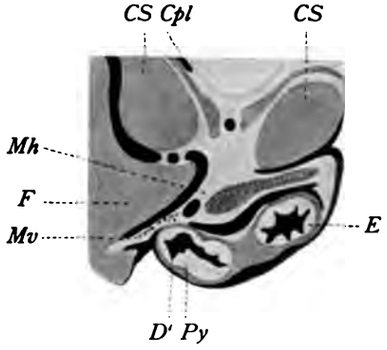

Fig. 106.

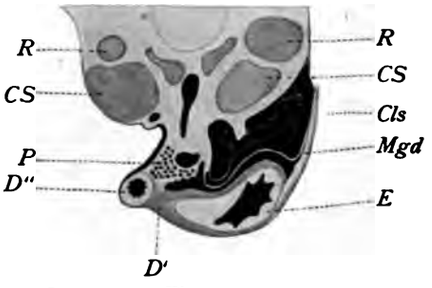

Fig. 107.

(Nach Swaen, 1897.)

Querschnitte des Embryo VI (45 mm). Vergrösserung etwa 6mal.

Cpl Cavité pleurale; *R* Rate; *Mh* Mésohépatique; *D* Duodénum; *D'* 1re Portion; *D''* 2e Portion; *P* Pancréas; *Mv* Mésentère ventral, extrémité inférre; *FS* Foie (Lobule de Spigel); *Cls* Côlon, angle splénique — Die übrigen Bezeichnungen wie für Fig. 84—87 angegeben wurde.

„Le cul-de-sac s'engage ainsi vers le haut entre le foie d'une part, l'oesophage et le pilier droit du diaphragme d'autre part, jusqu'au dessous du point où le canal d'Arantius aboutit à la veine cave. A ce niveau la face postérieure du foie est unie au diaphragme par la portion moyenne du ligament coronaire, et ce dernier constitue ainsi le fond du cul-de-sac hépatique."

„Cette portion du ligament coronaire a été produite par l'oblitération de la cavité hépato-entérique et la séparation du recessus supérieur."

„Le cul-de-sac gastrique (cul-de-sac supérieur de la portion frontale de la cavité hépato-entérique) remonte dans le revêtement séreux de la paroi postérieure de l'estomac sur une longueur de 0,68 mm. A son extrémité inférieure, il occupe toute la largeur de la paroi stomacale depuis la grande courbure en dehors, jusqu'au mésentère dorsal en dedans. Vers le haut, il se réduit de plus en plus de droite au gauche et se termine au voisinage de la grande courbure. La paroi postérieure de ce cul-de-sac gastrique se continue vers le bas dans le méso-gastre postérieur; elle doit donc être considérée comme le prolongement supérieur de ce dernier. Inséré d'une part sur la grande courbure, il s'insère suivant une ligne, oblique en bas et en dedans, qui aboutit vers le bas à la portion dorsale de la cloison mésentérique au niveau de la petite courbure" (fig. 103).

„De cette description il résulte qu'une bonne partie de la paroi postérieure de l'estomac ne constitue pas la paroi antérieure du cul-de-sac de l'arrière-cavité du péritoine. Cette partie de la paroi stomacale qui n'est pas en relation avec lui longe la petite courbure, s'élargit de bas en haut et finit par occuper toute l'étendue de la paroi postérieure de l'estomac au-dessus de l'extrémité supérieure aveugle du cul-de-sac hépato-entérique. Or, de cette extrémité au fond du grand cul-de-sac de l'estomac, la paroi postérieure de ce dernier s'étend sur une longueur de 0,67 mm."

„Le cul-de-sac gastrique ne remonte donc le long de la paroi postérieure de l'estomac que dans la moitié inférieure de son étendue (dans les zones E, D, C, bien étendu) et va en se rétrécissant de bas en haut, en s'écartant de plus en plus de la petite courbure et en longeant la grande."

„La limité inférieure de ces zones E, D, C est actuellement encore donnée par la communication des deux culs-de-sac, c'est-à-dire par la continuité de la portion sagittale avec la portion frontale de l'arrière-cavité du peritoine."

„En ce point la portion dorsale de la cloison mésentérique s'arrête et se termine par un bord libre concave assez épais dont les extrémités s'insèrent, l'antérieure, sur la petite courbure de l'estomac, la postérieure, sur la paroi abdominale postérieure. Cette extrémité postérieure se continue là vers le bas dans l'insertion dorsale du méso-gastre postérieur et semble ainsi prolongée par cette dernière jusqu'au bord supérieur du méso-hépatique."

„Le bord inférieur libre de la portion dorsale de la cloison mésentérique se trouve ici à 0,3 mm au-dessus du bord supérieur du méso-hépatique et constitue le bord libre du ligament gastro-pancréatique de Huschke."

„La zone B (fig. VIII) est comprise entre le bord inférieur de la portion dorsale de la cloison mésentérique en haut et le bord supérieur du méso-hépatique en bas. Dans cette zone, la portion sagittale de la cavité hépato-entérique se prolonge à gauche dans la frontale. L'extrémité inférieure du lobule de Spigel, fort développé et très saillante vers la gauche, s'engage même vers le bas dans le cul-de-sac inférieur de la portion frontale (tubercule papillaire) et rend ainsi impossible toute délimination même fictive des deux portions de l'arrière-cavité."

Zone A. — „Méso-gastre postérieur. Il est fort développé chez cet embryon et dans sa partie inférieure constitue maintenant les deux feuillets du grand épiploon."

„Dans la partie supérieure de cette région il enveloppe le corps et la queue du pancréas, longe la paroi abdominale postérieure, contre laquelle il est appliqué et se continue en dedans dans la face latérale gauche du méso-hépatique et du méso-duodenum, tandis que le corps du pancréas se continue dans les parties supérieure et moyenne de la tête de cette organe. A son extrémité gauche il s'amincit, entre en rapport avec le hile de la rate et s'insère sur la grande courbure de l'estomac."

„Dans sa partie inférieure, au dessous du corps et de la queue du pancréas, le méso-gastre postérieur devient brusquement mince et membraneux et constitue le feuillet postérieur du grand épiploon, bien développé chez cet embryon."

„L'insertion interne de ce feuillet longe d'arrière en avant le bord inférieur de la portion moyenne de la tête du pancréas, de façon à gagner ainsi la face latérale gauche de la portion descendante du duodénum. Dans ce trajet, le feuillet postérieur du grand épiploon s'insère au bord supérieur de la portion vasculaire inférieure et gauche du méso-duodénum immédiatement au dessus du mésocôlon transverse; de là il s'étend à gauche et en bas, derrière l'estomac, le pylore et l'origine de la première portion du duodénum jusque bien au delà de la grande courbure de l'estomac; il se réfléchit alors pour se continuer dans le feuillet antérieur du grand épiploon qui vient s'y insérer."

„Cette réflexion du feuillet postérieur dans l'antérieur circonscrit le fond du cul-de-sac inférieur gauche de la cavité hépato-entérique et constitue le bord externe et inférieur libre du grand épiploon. Ce bord, ainsi écarté de la grande courbure dans la plus grande partie de son étendue, s'en rapproche rapidement au niveau du pylore et le long du pourtour inférieur de la première portion du duodénum. Le long de ce dernier il aboutit encore à ce qui reste de la crête épiploïque, dans laquelle la cavité hépato-entérique n'a pas encore pénétré."

„Les deux feuillets du grand épiploon se confondent encore à ce niveau en une crête assez épaissse longeant le pourtour inférieur de la première portion du duodénum et insérée en dedans sur la face latérale gauche de la portion descendante. (fig. XI *Mgd*, Crép.)"

„Dans une grande partie de son étendue, le feuillet postérieur du grand épiploon se trouve étroitement accolé à la face supérieure de cette partie du mésocôlon qui s'insère au dessous d'elle à la même partie du méso-duodenum; il passe également au-dessus de la courbe splénique du côlon et de toute cette partie du côlon transverse qui longe la grande courbure de l'estomac et le pylore. Accolé au mésocôlon, il est soulevé avec lui par les anses intestinales qui s'engagent au dessous d'eux. Au voisinage même de leurs insertions méso-duodénales, la convexité de la courbe duodéno-jéjunale les soulève tellement que ces deux feuillets accolés circonscrivent une fosette dans laquelle s'engage cette convexité. Ce soulèvement des deux mésos a même entraîné leurs insertions méso-duodenales, car elles décrivent à ce niveau une courbe assez prononcée à convexité supérieure."

„Nous insistons sur cette disposition parce qu'elle rend compte en partie de l'accolement si intime de mésocôlon et du méso-gastre le long de leurs insertions méso-duodénales et parce qu'elle jette un certain jour sur le mode de formation possible de la fossette duodéno-jéjunale (fig. XI, pl. XIV *Mcl*, *Mgd*)."

„Jusqu'à présent nous n'avons pas encore parlé de l'hiatus de Winslow, ou plutôt de l'entrée, de la cavité hépato-entérique ou de l'arrière-cavité du péritoine."

„Tant que, chez les embryons humains, le bord inférieur du méso-latéral s'arrête au dessus du bord supérieur libre du méso-duodénum et du méso-hépatique, cette entrée peut être décrite comme présentant les limites suivantes:

„En haut le bord inférieur libre du méso-latéral, en arrière le bord antérieur de son prolongement caudal, en bas le bord supérieur libre du méso-duodénum ou du méso-hépatique. C'est le cas pour tous les jeunes embryons étudiés de I à IV."

„Mais quand, chez les embryons V et VI, le bord inférieur du méso-latéral descend plus bas que le bord supérieur du méso-hépatique, jusque le long de l'insertion dorsale de ce dernier et du méso-duodénum il n'en est plus de même: une partie inférieure nouvelle, sagittale, de la cavité hépato-entérique apparaît. Elle est délimitée en dedans et à gauche par le méso-hépatique et l'extrémité inférieure du mésentère ventral, tandis que le méso-latéral et la face interne du foie (comprise entre le sillon de la veine cave inférieure et l'insertion antérieure de méso-hépatique) forment sa paroi latéral droite (fig. 105 et 106, et fig. 98 à 100)."

„L'entrée de la cavité hépato-entérique se trouve reportée au-dessous du méso-hépatique, le long de sa face latérale, et se trouve juste au point où s'arrête l'extrémité inférieure du mésentère ventral."

„Dans cette région reparaissent donc de nouveau deux parties de l'arrière-cavité du péritoine: l'une droite sagittale que nous venons de décrire, et une gauche plutôt frontale, le cul-de-sac inférieur gauche, la cavité du grand épiploon. Ces deux parties sont séparées l'une de l'autre par le méso-hépatique et communiquent entre elles au dessus de son bord supérieur. Chez l'embryon V la portion sagittale est assez étendue en longueur; chez l'embryon VI elle l'est moins parce que le méso-hépatique est notablement raccourci."

„Cette disposition est réalisée d'une façon presque identique chez les embryons de poulet de cent vingt-quatre à cent cinquante heures."

Quelques observations sur les phases ultérieures du développement:

„Sur des embryons de 6 cm et de 6,5 cm de long que nous avons étudiés se retrouvent toutes les dispositions que nous venont de décrire chez les embryons de 3,6 à 4,5 cm."

„Seulement, comme Toldt l'a déjà signalé, une modification importante s'est produite: l'union, la soudure, de dedans en dehors du méso-gastre, contenant le corps du pancréas, avec le péritoine pariétal de la paroi postérieure gauche de l'abdomen."

„Cette union a une grande importance, elle donne une insertion fixe au feuillet postérieur du grand épiploon dans cette région. Elle va de plus marquer la limite entre le mésocôlon transverse et le mésocôlon descendant et déterminer ainsi l'insertion dorsale du premier le long du bord inférieur du corps du pancréas." —

Swaen bestätigt die Beobachtung von Jonnesco, dass beim Neugeborenen, „ni la portion abdominale de l'oesophage, ni le cardia, ni une grande partie du fond de l'estomac ne sont — en rapport avec le cul-de-sac de l'arrière-cavité." —

„Sur les embryons longs de 8,3 à 9,5 centimètres de longueur — la portion ascendante du duodénum, sa courbe à convexité inférieure, sa portion descendante et la plus grande partie de la face latérale droite du méso-duodénum et du méso-hépatique se soudent à la paroi abdominale postérieure. Ces unions s'établissent de bas en haut." —

„La crête épiploïque, — qui longe le pourtour inférieur de la première portion du duodénum et constitue l'extrémité droite du bord libre du grand épiploon, s'est accrue comme la portion de l'intestin qu'elle longe et s'étend maintenant directement du pourtour inférieur de la première portion du duodénum au bord supérieur de la portion vasculaire du méso-duodénum sur laquelle elle continue à s'insérer au-dessus du mésocôlon. — Au septième mois de la vie embryonaire, le cul-de-sac épiploïque de l'arrière-cavité pénètre dans cette crête épiploïque qui se développe vers le bas, et, de la sorte, le grand épiploon s'accroit vers la droite et constitue dans cette région l'omentum colicum Halleri dont Toldt a décrit la formation et les adhérences ultérieures." —

„L'entrée de l'arrière-cavité est — circonscrit en haut par le bord inférieur libre du tubercule caudé du lobule de Spigel relié à la veine cave inférieure par l'extrémité inférieure du méso-latéral, en arrière par la face antérieure de la veine cave revêtue du péritoine. (C'est le prolongement caudal du méso-latéral.) Le bord supérieur libre du méso-hépatique forme, d'autre part, le pourtour inférieur de l'hiatus et se prolonge en avant dans la gaine des vaisseaux, celle-ci monte dans le sillon transversé au devant du tubercule caudé du lobule de Spigel et complète ainsi le pourtour de l'hiatus. — Toldt a décrit le bord supérieur du méso-hépatique sous le nom de plica arteriae hepaticae. Mais n'ayant pas suivi le développement du méso-hépatique il considère la veine porte comme logée dans le méso-duodéno-hépatique et le repli de l'artère hépatique comme étendu de la paroi abdominale postérieure à ce dernier. Il circonscrit vers le bas l'entrée du cul-de-sac épiploïque de l'arrière-cavité du péritoine. — Chez l'adulte, dit-il, le repli de l'artère hépatique se comporte de même, circonscrit toujours cette entrée et n'a rien à faire avec l'hiatus de Winslow, puisqu'il gagne encore la face postérieure du ligament duodéno-hépatique à sa limite interne. — Or, chez un embryon de 6 centim. ½ de long — on voit nettement l'artère hépatique occupant le bord supérieur du méso se diriger directement d'avant en arrière et gagner le hile du foie au-dessous de la branche de division gauche de la veine porte, tandis que le tronc de cette dernière monte dans le méso obliquement vers la droite, de façon à gagner le côté droit de l'artère. — Quand chez le nouveau-né et chez l'adulte, le méso-hépatique s'est incliné vers la droite, cette disposition est encore exagérée et l'artère doit évidemment pénétrer dans le prétendu ligament hépato-duodénal à la limite interne de ce dernier. Il nous semble d'ailleurs que c'est la gaine vasculaire entière, entourant la veine porte, l'artère hépatique et le canal de ce nom, que l'on doit considérer comme constituant l'extrémité droite du méso-hépatique et le pourtour antérieur de l'hiatus de Winslow." —

„La formation du cul-de-sac inférieur gauche de la cavité hépato-entérique est très difficile à comprendre et à interpréter convenablement, quand on tient suffisamment compte de la situation du corps du pancréas engagé dans le méso-gastre dorsal et des changements de rapport qu'il doit présenter avec la tête, pour suivre le méso-gastre dans son recul vers le bas. — Ce qui le prouve, c'est l'ingénieux mécanisme décrit par Endres, que nos observations contredisent absolument. — Nous ne reprendrons pas ici la défense de la crête épiploïque, que M. Brachet et moi nous avons décrite et à laquelle nous faisons jouer un rôle important dans la formation de la cavité du grand épiploon. Nous ajouterons seulement qu'un de nos élèves, M. Brouha, a trouvé une crête semblable chez les embryons de poulet; que dans cette crête s'engage aussi d'avant en arrière, immédiatement à gauche du repli de l'artère hépatique de Ravn, un cul-de-sac postérieur de la cavité hépato-entérique et que ce cul-de-sac divise la crête en deux parties. Dans l'une se développe la gésier, l'autre

constitue plus tard son méso. Or la crête et le cul-de-sac qui y pénètre sont très développés déjà, alors que le gésier n'est encore qu'un tout petit diverticule de la paroi du tube digestif. Le cul-de-sac pénètre dans la crête bien au delà de ce diverticule." —

„Enfin nous appellerons encore l'attention sur la présence, chez les embryons IV, V et VI, d'un méso-hépatique occupant la partie supérieure du mésoduodénum et contenant non seulement l'artère hépatique, mais encore la veine porte. Nous avons vu plus haut pourquoi nous ne partageons pas l'opinion de Toldt sur les relations du repli de l'artère hépatique."

Erik Müller (1897) untersuchte bei menschlichen Embryonen von 17—50 cm Länge die Bursa omentalis und ihre Relationen zum Lobus Spigelii[1]). — Bei einem 17 cm langen Embryo „erhebt sich eine Bauchfellfalte nach oben, welche von vorne, von der hinteren Seite des Lig. hep.-duodenale entspringend, sich nach links hinten erstreckt und von der Arteria hepatica gebildet wird: die Plica art. hepaticae. Von der vertikalen Linie, die von dem hinteren Teile dieser Firste nach oben, zum Ösophagus, geht, entspringt das Lig. gastro-pancreaticum, um sich am unteren rechten Rand des Ösophagus und dem angrenzenden Teil der Curvatura minor zu befestigen. In dem Präparate sieht man sehr deutlich den unteren freien, sichelförmigen Teil des betreffenden Ligamentes. Die Plica art. hep. teilt den obengenannten Raum naturgemäss in einen rechten hinteren zwischen der Vena cava inf. und dem Ursprung des Lig. gastro-pancreaticum belegenen Teil — dem Recessus superior — der längs der Vena cava tief nach unten, zwischen dem Duodenum und der hinteren Bauchwand, in einer Bucht: das Vestibulum Bursae omentalis ausläuft, und in einem linken, vorderen Teil, welcher links von der Plica art. hepaticae belegen ist, von mir Recessus medius benannt wird und unter dem sichelförmigen Lig. gastro-pancreaticum mit der eigentlichen Bursa omentalis oder — wie sie nach der neueren Nomenklatur genannt wird — dem Recessus inferior kommuniziert."

Bei einem 20 cm langen Embryo waren das Vestibulum und der Recessus sup. gut abgegrenzt. „Nach links und unten von ihm hebt sich die sagittale Plica art. hep. vom Pancreas nach oben, um sich nach hinten, links und oben in die abgehobene Plica gastro-pancreatica fortzusetzen. Links von der Firste resp. ihrer Fortsetzung, dem Lig. gastro-pancreat. kommt man in einen kleinen, gut abgegrenzten Raum, welcher sich etwas nach links, hinter den Magen erstreckt. Seine untere, hintere Wand wird von dem ausgehöhlten Pankreas gebildet, seine vordere von dem Magen und dem kleinen Netz. Ich nenne diesen Raum den Recessus medius bursae omentalis. Das Positiv zu dieser Modellierung der hinteren Bauchwand findet man in der schon beschriebenen hinteren Leberfläche.

[1]) Erik Müller. Beiträge zur Anatomie des menschlichen Fötus. — Kongl. Svenska Vetenskaps-Akademiens handlingar. Bd. 29. Nr. 2.

Der scharfe, rechte, untere Leberrand mit dem Tuberculum caudatum nimmt die Furche zwischen dem Darmkonvolut und der Niere, resp. der Nebenniere ein. Die von unten sich aufhebende Plica arteriae hepaticae ruft die Einsenkung zwischen dem Tuberculum caudatum und dem Processus papillaris hervor. Von der Plica gastro-pancreatica rührt der Grenzsulcus zwischen dem Lobus Spigelii und dem Processus papillaris her. Jener füllt den Recessus sup. bursae omentalis aus, dieser die Grube, welche sich links von der Plica art. hep. hinter den Magen erstreckt und von mir Recessus medius genannt wird." —

„Die Peritonealbildung, welche als Lig. gastro-pancreaticum bezeichnet wird, ist nach der Formalinhärtung bei dem Fötus besonders schön erhalten. In seiner Lage zeigt sie Variationen, welche in der verschiedenen Aus-

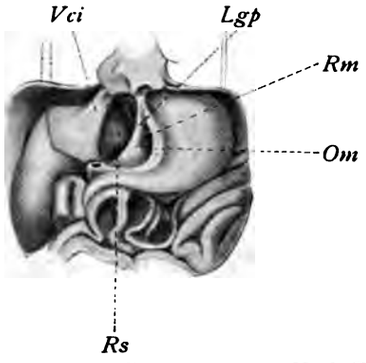

Fig. 108[1]).

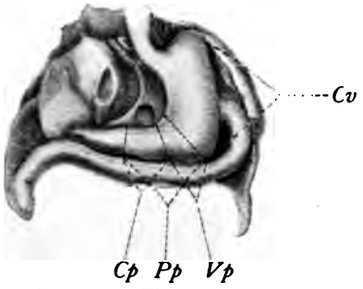

Fig. 109.

(Nach Erik Müller, 1897.)

Fig. 108. Die Magengegend eines menschlichen Embryo von 24 cm Länge, von vorn gesehen. Die Leber ist entfernt. — *Vci* Vena cava inf.; *Lgp* das emporgehobene Lig. gastro-pancreaticum; *Rm* Recessus medius bursae omentalis; *Om* das abgerissene Omentum minus; *Rs* Recessus superior Bursae omentalis.

Fig. 109. Ähnliches Präparat von einem 27 cm langen Embryo. — *Cv* Corpus ventriculi; *Pp* Pars pylorica; *Vp* Vestibulum pylori; *Cp* Canalis pylori.

bildung des Processus papillaris hepatis ihren Grund haben. Von der hinteren Fläche des unteren Ursprunges des Lig. hepato-duodenale geht eine erhabene Firste nach links und hinten, die ich Plica arteriae hepaticae nennen will. Längs der hinteren Bauchwand entspringt von dem hinteren Ende dieser Firste in einer vertikalen Linie bis an den Ösophagus eine Peritonealfalte, die sich nach links wendet und sich am unteren Ende des Ösophagus, der Cardia und dem am nächsten belegenen Teil der Curvatura minor so inseriert, dass das Lig. einen freien, sichelförmigen, nach unten gewendeten Rand erhält, unter welchem man hinter dem Magen in die eigentliche Bursa omenti gelangt. Das eigentliche Lig. gastro-pancreaticum ist also eine dreieckige Lamelle mit einem in der Mittellinie befestigten, einem links fixierten und einem

[1]) Fig. 108—111 sind nach Erik Müller („Beiträge zur Anatomie des menschlichen Fötus." — K. Svenska Vetenskaps-Akademiens handl. Bd. 29) wiedergegeben.

freien, sichelförmigen Rande. Diese Beschaffenheit tritt besonders deutlich hervor, wenn man den Magen von seiner Unterlage abhebt, wo sich dann dieses Ligamentum von der Curvatura minor frei zur hinteren Bauchwand hinüberspannt. Immer ist der Ursprung dieses Ligaments derselbe, das Verhältnis desselben zur Unterlage dagegen verschieden. Wenn der Processus papillaris wenig entwickelt ist, liegt er unter dem Omentum minus immer links von der Plica art. hep., die auf der Leber die obengenannte Grenzfurche zwischen dem

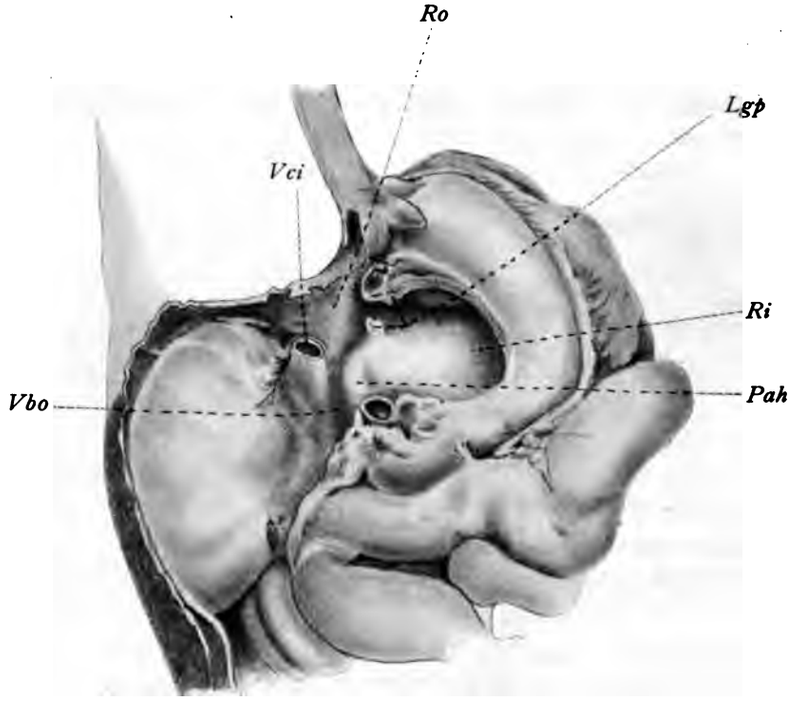

Fig. 110. (Nach Erik Müller, 1897.)

Embryo von 42 cm.

Vci Vena cava inf.; *Ro* Recessus superior; *Vbo* Vestibulum Bursae omentalis; *Pah* Plica art. hepaticae; *Lgp* Lig. gastro-pancreaticum; *Ri* Recessus inferior Bursae omentalis.

Proc. papillaris und den eigentlichen Lobus Spigelii hervorruft, presst aber den freien Teil des Lig. gegen die hintere Bauchwand, d. h. er nimmt eine Nische ein, die links von der Ebene durch die Plica art. hep. und den Ursprung des Lig. gastro-pancreaticum, vorne von dem Omentum minus, unten von dem Pankreas und hinten von dem freien Teil des Lig. gastro-pancreaticum gebildet wird und von mir Recessus medius Bursae omentalis genannt wird. Ein solches Verhältnis haben wir in Fig. 109."

„In Fig. 108 sind die Verhältnisse anders. Bei starker Entwickelung hält sich der Proc. papillaris nicht innerhalb der obengenannten Grenzen, sondern

er dringt hinter dem Magen hinein. In diesem Falle wird der freie Rand des Lig. gastro-pancreaticum emporgehoben und der betreffende Processus bekommt seinen Platz in einem Raume, welcher links von dem emporgehobenen Lig. gastro-pancreaticum liegt. Besonders instruktiv sind über diese Verhältnisse die Präparate, die man durch schichtenweise Präparation der Leber herstellt. Wenn man nämlich die Leber allmählich wegnimmt und nur die Porta hepatis, den Ductus venosus und das von ihm ausgehende Omentum minus behält, so bekommt man ein Bild, wie es die Fig. 13, Taf. 4 und Fig. 1, Taf. 10 zeigen.

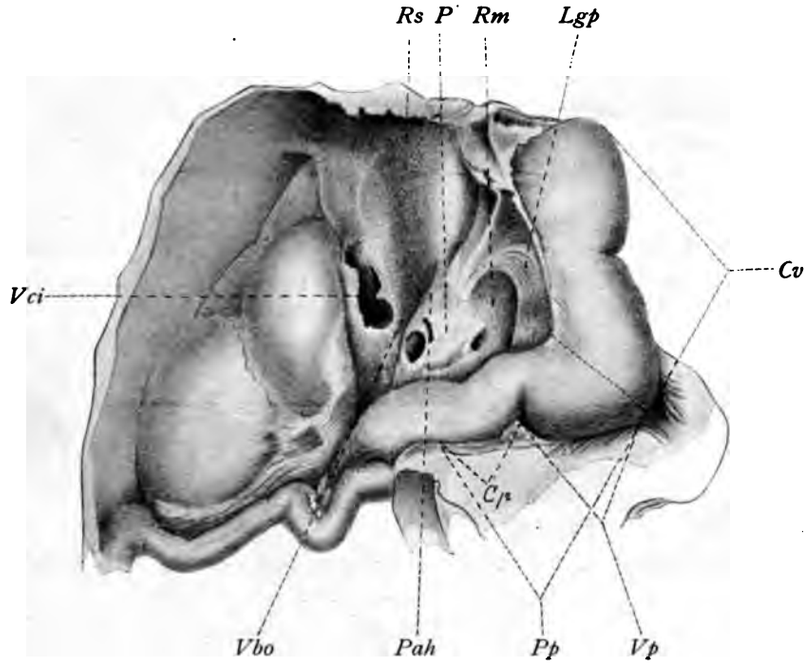

Fig. 111. (Nach Erik Müller, 1897.)

Embryo von 50 cm.

Rs Recessus superior; *P* Pankreas; *Rm* Recessus medius Bursae omentalis; *Cv* Corpus ventriculi; *Pp* Pars pylorica; *Vp* Vestibulum pylori; *Cp* Canalis pylori.

Links von dem Recessus sup. und dem Vestibulum bursae omentalis sieht man eine quere, ovale Öffnung, die in einen Raum hinter dem Omentum minus und dem Magen geht. Das querovale Loch wird von dem Lig. gastro-pancreaticum begrenzt; d. h. der untere Teil wird von der Plica art. hep. gebildet und der obere Schenkel ist der freie Teil des Lig. gastro-pancreaticum, welches von der hinteren Wand abgehoben ist und seine frontale Stellung in eine sagittale verändert hat. Dadurch hat es seinen vorderen Insertionspunkt verändert, es inseriert sich nämlich jetzt vorne in der Pars flaccida des Omentum minus nicht weit vom Ductus venosus, während es sich hinten, nach oben hin, direkt in die Pars condensa fortsetzt. Der links von diesem Loch belegene Raum ist in

frontaler Richtung etwas zugeplattet, grenzt vorne an das Omentum minus und den Magen und unten hinten an das Pankreas und das Zwerchfell."

Bei einem 42 cm langen Embryo zeigte die Bursa omentalis etwa dieselben Verhältnisse (Fig. 110) wie bei Embryo 24 cm (Fig. 108). Der Recessus medius geht ohne scharfe Grenze in den Recessus inferior über. — Dagegen waren bei einem Embryo von 50 cm (Fig. 111) diese beiden Rezesse sehr gut abgegrenzt in derselben Weise wie bei Embryo 27 cm (Fig 109) beschrieben wurde. — Das Pankreas hat während der Embryonalzeit kein Tuber omentale, sondern zeigt anstatt dessen eine Exkavation für den stark entwickelten Proc. papillaris hepatis.

Über die Entwickelung des Omentum majus und des Mesocolon hat Swaen (1899 : 1) eine zweite Arbeit publiziert. Er untersuchte diesmal vier menschliche Embryonen von 7 mm, 10 mm, 23 mm und 37 mm Körperlänge[1]).

Embryo 7 mm (Fig. 112—115). Im allgemeinen konnte Swaen die Beschreibungen His' und Malls von gleichalterigen Embryonen bestätigen; ausserdem fand er aber Einzelheiten, welche diese Autoren nicht erwähnt hatten.

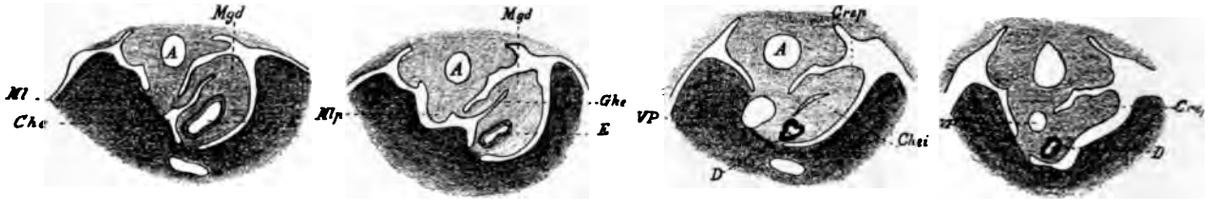

Fig. 112. Fig. 113. Fig. 114. Fig. 115.

Fig. 112—115[2]). (Nach Swaen, 1899 : 1.) Coupes transversales de l'embryon long de 7 mm. $^{14}/_{1}$. Bezeichnungen siehe Fig. 126.

Ich zitiere wörtlich folgendes:

„Cloison mésentérique et cavité hépato-entérique. — Le mouvement de rotation de l'estomac et de la portion du duodénum qui lui fait suite, a pour effet d'entraîner dans la portion dorsale de la cloison un développement notable vers la gauche. Chose remarquable, ce développement existe non seulement au niveau de la portion la plus dilatée du tube digestif, mais persiste et s'accentue même vers le bas, là où le tube épithélial, fort réduit de calibre, se rapproche de la ligne médiane pour pénetrer dans le méso-duodénum et n'occupe plus qu'une portion fort réduite de la cloison mésentérique (Voir fig. 113). Dans ces points, la saillie gauche du mésentère dorsal forme une crête anguleuse et volumineuse en arrière et à gauche du tube intestinal. — Or,

[1]) Swaen. Nouvelles recherches sur le développement du grand épiploon et des mésocôlons chez les embryons humaines. — Bulletin de l'Académie royale de Médicine de Belguique. IV. Série. — Tome XIII. pag. 147.

[2]) Fig. 112—126 sind verkleinert nach Swaen (siehe [1]) wiedergegeben.

en même temps que les portions dorsale et moyenne de la cloison mésentérique se développent ainsi, le cul-de-sac du coelome y engagé suit ce développement."

„De la sorte, le cul-de-sac inférieur de la cavité hepato-entérique est devenu une fente frontale pénétrant de droite à gauche dans la crête que forme inférieurement la portion dorsale de la cloison, dépasse fortement vers la gauche le tube épithélial, et divise cette crête en deux feuillets qui se continuent entre eux à gauche en délimitant le fond du cul-de-sac (Voir fig. 113). — Le feuillet postérieur, partant de la ligne médiane où il s'insère sur la paroi abdominale postérieure, s'étend frontalement vers la gauche, puis se recourbe pour se continuer dans le feuillet antérieur; ce dernier se dirige alors frontalement de gauche à droite pour gagner le bord gauche du intestinal. Ces deux feuillets constituent le méso-gastre postérieur. — Plus haut, le long de l'estomac, le cul-de-sac transversal inférieur du coelome se continue dans la gouttière hépato-entérique. Cette dernière a suivi la face latérale droite de l'estomac dans son changement de position; elle s'engage maintenant d'avant en arrière et de droite à gauche dans la portion dorsale de la cloison mésentérique jusqu'au voisinage de la grande courbure de l'estomac, et de cette façon, se constitue à ce dernier un méso-gastre dorsal, c'est-à-dire un méso tendu frontalement de la ligne médiane, où il s'insère sur la paroi abdominale postérieure, à la grande courbure de l'estomac à laquelle il aboutit plus ou moins directement en dehors. Ce méso-gastre dorsal prolonge naturellement vers le haut les feuillets du méso-gastre décrits au niveau de cul-de-sac inférieur du coelome (Voir fig. 113). — Enfin la portion supérieure du cul-de-sac coelomique, la cavité hépato-entérique complète, au niveau de l'estomac, se prolonge maintenant vers la gauche le long de sa paroi droite et postérieure, jusqu'au voisinage de la grande courbure. Ce prolongement gauche, dit frontal, de la cavité étend donc vers le haut la gouttière hépato-entérique et amène ainsi aussi la formation du méso-gastre dorsal dans la partie supérieure de son étendue (Voir fig. 112). — Dans cette région, le méso-latéral est à peine modifié; il en est de même de son prolongement caudal (Voir fig. 112 et 113). — Ce sont ces modifications de la cloison mésentérique que l'on interprète d'habitude comme amenées simplement par le mouvement de rotation du tube digestif dont le bord dorsal entraînerait vers la gauche l'insertion antérieure du mésentère dorsal."

„Nous n'insisterons pas de nouveau sur les raisons qui nous paraissent favorables à notre interprétation. Mais nous devons compléter notre description en signalant une particularité non encore observée chez l'homme et qui concerne la façon dont se comporte la crête du méso-gastre dorsal à son extrémité inférieure. Nous avons vu que, au niveau de l'extrémité supérieure du duodénum, cette crête, loin de diminuer, était au contraire fort développée et fort saillante à gauche et en arrière du tube épithélial. Quand ce dernier, revenu dans le plan médian, pénètre dans le méso-duodenum, elle se prolonge au-dessous de ce point, le long de la face latérale gauche du méso." —

„La crête epiploïque (Voir fig. 114 et 115) — longe le méso-duodenum sur une étendue de 0,36 millimètre. — Son bord libre, saillant à gauche, se prolonge vers le bas dans son pourtour inférieur et, par tout sa face interne, la crête se continue directement dans le tissu conjonctif de la face latérale gauche du méso-duodénum. Mais dans cette crête épiploïque, le cul-de-sac hépato-entérique ne se prolonge guère. Sur la ligne médiane, il est arrêté dans son extension vers le bas par la veine porte qui du méso-duodénum passe dans le foie. Le cul-de-sac hépato-entérique inférieur délimite ainsi dans le plan médian le bord supérieur libre du méso-duodénum. Cette délimitation est rendue très nette parce que, à gauche du plan médian, n'étant pas arrêté dans son mouvement de descente, il pénètre quelque peu dans la crête épiploïque, le long de la face latérale gauche du méso. — Chez l'embryon que nous avons étudié, le cul-de-sac s'engage dans la crête jusqu'à 0,05 millimètre au-dessous du bord supérieur libre du méso-duodénum (Voir fig. 114)."

„Ces observations faites sur l'embryon de 7 mm sont identiques à celles que Brachet et moi nous avons pu faire chez les embryons de lapins et confirment l'hypothèse que nous avons émise au sujet de la crête épiploïque chez les embryons humains. — La crête épiploïque et le méso-gastre dorsal sont bien développés longtemps avant que le pancréas n'y pénètre."

Embryo 10 mm, No. 2[1]). — „Les dispositions essentielles de l'estomac et de la première portion du duodénum sont réalisées en même temps que celles du méso-gastre et du grand épiploon."

„Le méso-gastre postérieur s'est développé en même temps que les portions du tube digestif auxquelles il aboutit; partant de la paroi abdominale postérieure dans le plan médian, il se dirige vers la grande courbure et s'y insère plus ou moins directement (Voir fig. 116 et 117)."

„Mais vers le bas, au niveau du méso-duodénum, là ou, chez l'embryon de 7 millimètres, le long de sa face latérale gauche, s'étendait la crête épiploïque, nous rencontrons actuellement des dispositions nouvelles. Dans cette crête a pénétré profondement le cul-de-sac inférieur de la cavité hépato-entérique; ce dernier, longeant la face latérale gauche du méso-duodénum, divise la crête en deux feuillets: un postérieur qui prolonge vers le bas le méso-gastre postérieur, et un antérieur qui se continue avec le précédant au fond et à gauche du cul-de-sac et qui, vers le haut, s'insère sur le pourtour inférieur et gauche de la première portion du duodénum et sur l'extrémité inférieure de la grande courbure de l'estomac. — Ces deux feuillets aboutissent en dedans à la face latérale gauche du méso-duodénum (Voir fig. 118 et 119)."

„Or, dans ce dernier, les pancréas se sont un peu développés, et le dorsal, par ce qui deviendra le corps et la queue de l'organe s'engage maintenant

[1]) Swaen (1897) hatte früher einen anderen menschlichen Embryo derselben Länge beschrieben.

obliquement en haut et à gauche, dans le feuillet postérieur de la crête épiploïque (Voir fig. 118 et 119). -- La pénétration du cul-de-sac hépato-entérique dans la crête épiploïque a naturellement été favorisée par l'inclination vers la gauche de la première portion du duodénum et sa sortie du méso-duodénum."

„La portion ventrale de la cloison mésentérique ou petit épiploon est restée très courte chez cet embryon et s'étend maintenant presque frontalement de gauche à droite, de la petite courbure de l'estomac et du bord droit et supérieur du duodénum aux parties suivantes; ce sont, en allant du haut en bas: le canal d'Arantius, l'anastomose de la veine porte et de la veine ombilicale, et la face latérale gauche du méso-duodénum au niveau de son extrémité

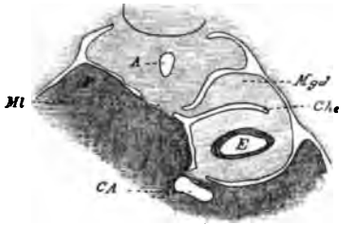

Fig. 116.

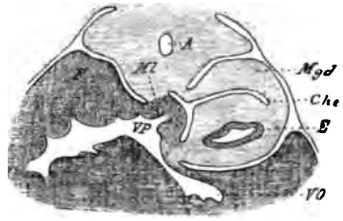

Fig. 117.

Fig. 118.

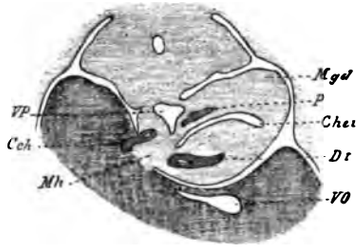

Fig. 119.

Fig. 116—119. (Nach Swaen, 1899: 1.) Coupes transversales de l'embryon long de 10 mm. $^{14}/_{1}$.

supérieure. Cette dernière insertion s'explique très bien par l'inclination du duodénum vers la gauche et sa sortie du méso (Voir fig. 116—119)."

„Le tissu hépatique du lobe latéral droit du foie, sur la face dorsale duquel il est inséré, a pénétré dans le tissu conjonctif du méso-latéral en repoussant vers le bas son bord inférieur (Voir fig. 116 et 117). -- La cavité hépato-entérique est donc devenue complète chez cet embryon dans toute l'étendue du méso-latéral, et à cette cavité on peut distinguer deux parties: une médiane et plutôt sagittale, limitée à droite par le méso-latéral et le lobe du foie qui l'a envahi (la partie du lobe droit qui la délimite est comprise entre le méso-latéral et le canal d'Arantius, auquel s'insère le petit épiploon); ce dernier limite la cavité en avant. Vers le haut, cette portion sagittale de la cavité se prolonge en un cul-de-sac supérieur le long de l'oesophage. Vers le bas, elle s'ouvre dans le restant du coelome au point où s'arrête le méso-latéral, le long

de la face latérale droite du bord supérieur du méso-duodénum. — Cette portion médiane de la cavité se continue vers la gauche dans une partie latérale et plutôt frontale qui longe la paroi postérieure de l'estomac et du duodénum et en isole le méso-gastre dorsal. C'est cette portion frontale qui, contournant le méso-duodénum, délimite nettement son bord supérieur libre et pénètre dans la crête épiploïque."

Embryo 23 mm. — „L'allongement de l'oesophage et du corps de l'estomac ont amené, dans la façon dont se comportaient l'extrémité inférieure de l'estomac et la première portion du duodénum, une modification déjà signalée par His et d'autres anatomistes, et que nous avons observée chez différents embryons de

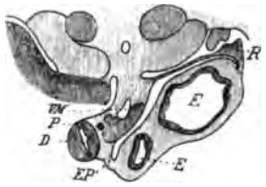

Fig. 120.

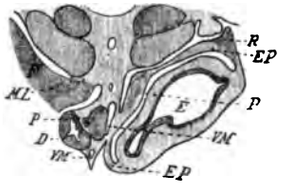

Fig. 121.

Fig. 122.

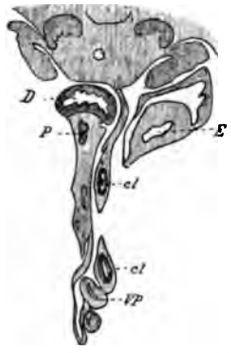

Fig. 123. (Nach Swaen, 1899: 1.)

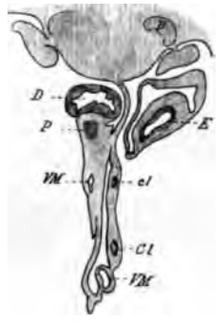

Fig. 124.

Fig. 120—124. Coupes transversales de l'embryon long 23 mm. 6/1.

cet âge. Ces portions du tube digestif sont refoulées à gauche du méso-duodénum dans la partie voisine de la cavité abdominale et y decrivent maintenant une courbe excessivement prononcée dont la convexité s'étend jusqu'à l'origine du mésentère (Voir fig. 124). La première portion du duodénum doit ainsi remonter en haut et à droite le long du méso-duodénum, pour finir enfin par y pénétrer au delà de la première courbure. La descente de ces parties a entraîné le déplissement complet de la crête épiploïque ou de l'épiploon, et ce dernier, inséré d'une part sur la convexité de cette énorme courbure, remonte presque directement le long de la face postéro-interne de ces organes, pour s'insérer d'autre part au méso-duodénum (Voir fig. 122—124)."

„Le méso-gastre postérieure, là où il contient le corps du pancréas, se continue avec la face latérale gauche du méso-duodénum là où le corps du

pancréas se continue dans la portion supérieure de la tête. Le grand épiploon s'insère à ce niveau au bord inférieur du corps du pancréas et de la partie supérieure de la tête (Voir fig. 120). — Plus en avant, il s'insère à la portion vasculaire du méso-duodénum, le long du bord inférieur de la partie moyenne de la tête du pancréas. On suit très bien cette insertion le long de la veine mésentérique dans son trajet descendant, alors qu'elle passe derrière la portion moyenne de la tête du pancréas pour gagner le côté gauche de sa partie inférieure (Voir fig. 121). — Arrivée ainsi à l'extrémité antérieure de la face latérale gauche du méso-duodénum, immédiatement au-dessous de la portion moyenne de la tête du pancréas, l'insertion du grand épiploon remonte. L'épiploon n'est plus représenté à ce niveau que par une membrane très courte, étendue du bord antéro-inférieur de la première portion du duodénum au méso-duodénum. L'insertion de cette membrane remonte sur l'extrémité antérieure de ce dernier, le long de la portion moyenne de la tête du pancréas et au-devant d'elle, immédiatement à gauche du duodénum, pour ne s'arrêter qu'au point où la paroi inférieure de la première portion du duodénum pénètre dans le méso (Voir fig. 120 et 121, *Ep*). — Cette insertion sinueuse du grand épiploon à la face latérale gauche du méso-duodénum, le long du bord inférieur de la portion moyenne de la tête du pancréas sur la portion vasculaire du méso, est d'abord oblique en bas et en avant; elle remonte ensuite le long de la portion glandulaire de ce méso, à gauche du duodénum. Telle quelle, elle persiste chez les embryons plus âgés et nous n'aurons plus à en parler qu'au moment où la courbe duodéno-jéjunale viendra la modifier légèrement."

"Entre l'ensertion de ce méso „(= Mesocolon)" et celle du grand épiploon sur la face latérale gauche du méso-duodénum, il y a une distance moyenne de 0,4 millimètre."

Embryo 37 mm. — „Chez cette embryon, le cardia et la première courbe du duodénum se sont écartés l'un de l'autre et la courbe inférieure de l'estomac et de la première portion du duodénum s'est considérablement redressée. Le méso-gastre avec le corps et la queue du pancréas, logés dans sa partie inférieure, a été relevé le long de la paroi postérieure de l'abdomen, et ces organes prolongent maintenant à gauche et en haut les parties supérieures et moyennes de la tête du pancréas, logées dans le méso-duodenum. Ce redressement du méso-gastre n'a en rien modifié l'insertion du grand épiploon. Mais ce dernier s'est notablement développé le long de la partie inférieure de la grande courbure de l'estomac et circonscrit maintenant un cul-de-sac très étendu de l'arrièrre-cavité du péritoine. Ce cul-de-sac se prolonge en dehors et au-dessous de la grande courbure de l'estomac. Au voisinage du pylore et au niveau de la première portion du duodénum, le grand épiploon a gardé ses dimensions plus restreintes. — Le méso-duodénum et le duodénum se sont notablement agrandis, et cela dans toutes les directions. — L'intestin grêle s'est encore allongé; ces circonvolutions, qui sont toutes logées dans la cavité ab-

dominale, en occuppent la partie gauche et inférieure. — En avant du bord inférieur du corps du pancréas, les deux feuillets, le grand épiploon et le mésocôlon, sont accolés l'un à l'autre et sont insérés l'un au-dessus de l'autre sur le méso-duodénum, suivant la courbe décrite le long du bord inférieur de la portion moyenne de la tête du pancréas. C'était d'ailleurs l'insertion du grand épiploon de l'embryon de 23 mm. L'insertion du mésocôlon est donc remontée le long du méso-duodénum, de façon à s'accoler à la précédente et, comme nous l'avons vu plus haut, ce relèvement de l'insertion a dû se faire sure une étendue de 0^{mm}, 40 au moins."

Fig. 125.

Fig. 126.

(Nach Swaen, 1899: 1.)

Coupes transversales de l'embryon long de 37 mm. 4/1.

„Liste des abréviations employées: *A* Aorte; *AM* Artère mésentérique; *CA* Canal d'Arantius; *CCh* Canal cholédoque; *Ch* Canal hépatique; *Che* Cavité hépato-entérique; *CHei* Cul-de-sac inférieur de cette cavité; *Cl* Côlon; *C* Coecum; *D* Duodénum; *DJ* Courbe duodéno-jéjunale; *EP* Grand épiploon; *E* Estomac; *F* Foie; *Ghe* Gouttière hépato-entérique; *I* Intestin grêle; *Mgd* Mésogastre postérieur; *Ml* Méso-latéral; *Mlp* Prolongement caudal du méso-latéral; *Mh* Méso-hépatique (partie supérieure du méso-duodénum); *P* Pancréas; *R* Rate; *VM* Veine mésentérique; *VO* Veine ombilicale; *VOM* Veine omphalo-mésentérique; *VP* Veine porte."

In einer dritten Arbeit behandelt Swaen (1899: 2) dasselbe Thema. Da dieser Aufsatz [1]) keine Ansprüche darauf macht etwas Neues zu bringen, sondern nur eine Zusammenfassung der Ergebnisse früherer Untersuchungen sein will, zitiere ich ihn hier nicht wörtlich, sondern beschränke mich darauf, die uns interessierenden Abbildungen und den Inhalt in noch stärker konzentrierter Form wiederzugeben.

Die Bursa hepato-enterica ist schon bei einem menschlichen Embryo von 3 mm Länge gebildet und zwar dadurch, dass das Cölomepithel durch Proliferation in das unterliegende Mesodermalgewebe einen Rezess in der rechten Seite der Mesenteriums gebildet hat. Einmal angelegt, vergrössert sich der Epithelrezess anfangs selbständig, später aber wahrscheinlich nur dadurch, dass die angrenzenden Organe zuwachsen und ihre Lage verändern.

Bei einem menschlichen Embryo von 5 mm Länge (24—25 Tage alt) ist der spindelförmige Magen schon nach links und der untere Teil des Duodenum nach rechts von der Median-Ebene disloziert worden. In gleicher Höhe mit

[1]) Swaen. Note sur la topographie des organes abdominaux et sur les dispositions du péritoine. — Bibliographie anatomique. T. VII. pag. 153.

Osophagus und Ventrikel sieht man in der rechten Seite des Mesenteriums eine Bursa hepato-enterica, welche sich in ganz derselben Weise verhält wie bei 10½ Tage alten Kaninchen-Embryonen (Fig. 127—129). — Am kaudalen Ende des Ventrikels streckt sich die Anlage der Bursa hepato-enterica nach links in das dorsale Mesenterium (Fig. 129, *Chei*). Kranialwärts verändert diese frontale Abteilung ihre Richtung und geht in eine sagittale Furche über, die an der linken Seite vom Ventrikel, an der rechten Seite von der kaudalen Verlängerung des „Mesolaterale" begrenzt wird (Fig. 128, *Mlp*). Diese sagittale Furche setzt sich kranialwärts in einen (auch sagittal gestellten) Rezess fort, der nach links vom kranialen Teil des Ventrikels und vom kaudalen Teil des Ösophagus, nach rechts vom eigentlichen „Mesolaterale" begrenzt wird und mit seinem kranial blind schliessenden Ende bis in die Nähe der rechten Lungenanlage reicht. Das Mesenterium wird also durch diesen Rezess in zwei Teile,

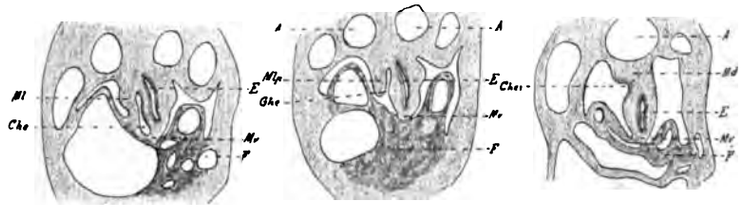

Fig. 127. Fig. 128. Fig. 129.

(Nach Swaen, 1899: 2.)

Fig. 127—129[1]). Coupes transversales d'un embryon de lapin de 10 jours et demi.

Fig. 127. Coupe passant par la cavité hépato-entérique complète *(Che)*. Fig. 128. Par la gouttière hépato-entérique *(Ghe)*. Fig. 129. Par le cul-de-sac inférieur de la cavité hépato-entérique *(Chei)*. — *A* aorte; *E* estomac; *F* foie; *Md* portion dorsale; *Mv* portion ventrale de la cloison mésentérique; *Ml* méso-latéral; *Mlp* prolongement caudal du méso-latéral.

das „Mesolaterale" und das Mesenterium in beschränktem Sinne, geteilt. Dorsalwärts verbindet sich das „Mesolaterale" mit dem eigentlichen Mesenterium, ventralwärts mit der Leber.

Auf dem Grunde dieser Verhältnisse teilt Swaen die Bursalage in drei Unterabteilungen:

1. eine untere, „Le cul-de-sac hépato-entérique, transversal, inférieur" (Fig. 129 *Chei*);
2. eine mittlere, „la gouttière hépato-entérique" (Fig. 128 *Ghe*); und
3. eine obere, „la cavité hépato-entérique" (Fig. 127 *Che*).

Das Lebergewebe dringt nun in das „Mesolaterale" und seine kaudale Prolongation hinein. Diese Bildungen werden hierdurch kaudalwärts verlängert und die Eingangsöffnung der Bursa hepato-enterica verkleinert. Hand in Hand hiermit werden sowohl die „gouttière" wie der „cul-de-sac" in eine vollständige

[1]) Fig. 127—143 sind verkleinert nach Swaen (Note sur la topographie des organes abdominaux et sur les dispositions du péritoine. — Bibliogr. anat. T. VII. pag. 153) wiedergegeben.

Kavität verwandelt. Gleichzeitige Lageveränderungen des Ventrikels und des Duodenum wandeln diese Kavität in die Bursa omentalis um.

Das Duodenum (und Mesoduodenum) ist durch den Gallengang an der Leber fixiert. In dieser Höhe bleibt das Mesenterium gerade ausgestreckt zwischen der dorsalen Bauchwand und dem Leberhilus; es stellt hier das von Swaen sogenannte Mesohepaticum dar (Fig. 134 und 139).

Bei einem menschlichen Embryo von 7 mm Länge ist das dorsale Mesenterium sehr stark, das ventrale aber nur schwach entwickelt. Der Magen und das obere Ende des Duodenum weichen jetzt mehr nach links ab und haben so rotiert, dass die dorsale Kante (die Curvatura major) jetzt nach links kehrt, die ventrale (die Curvatura minor) dagegen etwa dieselbe Lage wie früher einnimmt (Fig. 130, 131). — Diese Lageveränderungen des Ventrikels sind dadurch entstanden, dass dieses Organ sich in dorsoventraler Richtung und zwar besonders an der Curvatura major vergrössert hat. Hierbei verlängert sich auch das dorsale Mesogastrium beträchtlich nach links. Vielleicht ist diese Verlängerung des dorsalen Mesenteriums sogar als die Ursache der Ventrikel-Rotation zu betrachten, denn die Verlängerung des Mesenteriums nach links existiert auch kaudalwärts von dem eigentlichen Ventrikel (Fig. 131, 133), wo das Darmrohr nur einen kleinen Teil des Mesenteriums einnimmt. — An der linken Seite des Mesoduodenums entlang setzt sich das nach links ausgezogene Mesogastrium nach kaudalwärts 0,36 mm fort und bildet so die von Swaen sogenannte „Crête épiploïque" (Fig. 134), deren freier Rand nach links und kaudalwärts sieht. Diese „Crête épiploïque" kann nicht durch die Deviation des Verdauungsrohres entstanden sein, denn dieses liegt hier in der Medianebene.

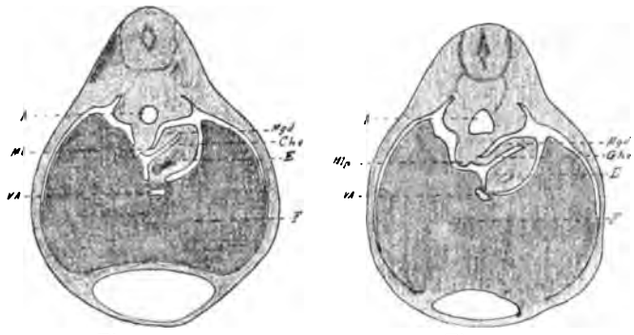

Fig. 130. Fig. 131.

(Nach Swaen, 1899 : 2.)

Fig. 130 u. 131. Coupes transversales d'un embryon humain mesurant 7 mm de longueur nucale.

Fig. 130. Coupe passant par l'estomac et la cavité hépato-entérique complète. Fig. 131. Par l'extrémité inférieure de l'estomac et par la gouttière hépato-entérique. — *Mgd* mésogastre dorsal; *VA* Canal veineux d'Arantius.

Bei diesem Embryo dringt „le cul-de-sac hépato-entérique inférieur" als eine frontale Spalte in „la crête épiploïque" hinein und teilt sie in zwei Blätter (Fig. 131). „La gouttière hépato-entérique" hat gleichzeitig mit dem Ventrikel eine Rotation ausgeführt und grenzt jetzt die dorsale Seite des Ventrikels vom dorsalen Mesogastrium ab. — Auch „la cavité hépato-entérique complète" verlängert sich nach links hinter dem Ventrikel (Fig. 130).

Das Mesolaterale hat sich kaum verändert. „Le cul-de-sac" und „la gouttière" stehen noch durch eine grosse Öffnung mit der Bauchhöhle in Verbindung. „Le cul-de-sac inférieur" streckt sich kaudalwärts bis zur Einmündungsstelle der Vena portae in die Leber; er wird in der Medianebene vom Mesoduodenum verhindert kaudalwärts hervorzudringen. Aber nach links vom freien, kranialen Rand des Mesoduodenum dringt er 0,05 mm tief in „la crête épiploïque" hinein. Diese wird dadurch in zwei Blätter gespaltet, und die Bildung des Omentum majus wird somit eingeleitet (Fig. 134).

Zu bemerken ist, dass „la crête épiploïque" und das dorsale Mesogastrium (hiermit versteht Swaen nur den frontalen Teil desselben) schon lange gebildet sind, ehe das Pankreas in sie hineindringt.

Die beschriebenen Veränderungen der Bursa hepato-enterica finden in gleicher Höhe mit dem Gastroduodenum statt. Kranialwärts geht der Magen

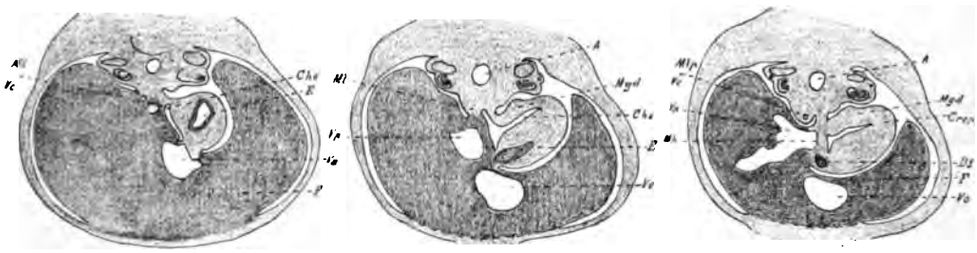

Fig. 132. Fig. 133. Fig. 134.

(Nach Swaen, 1899: 2.)

Fig. 132—134. Coupes transversales d'un embryon humain mesurant 9 mm de longueur nucale. $^{14}/_{1}$. Fig. 132. Coupe passant par la partie supérieure de la cavité hépato-entérique. Fig. 133. Par la partie inférieure de l'estomac. — *Vc* veine cave inf.; *Vo* veine ombilicale; *Vp* veine porte; *Crep* crête épiploïque; *D*^{1} Duodénum, 1re portion; *Mh* méso-hépatique.

allmählich in den Ösophagus über. In dieser Höhe hat die Bursa die Form einer sagittalen, etwas gebogenen (mit der Konkavität nach links) Spalte. Sie hat sich also hier nicht verändert.

Bei menschlichen Embryonen von 9—10 mm Länge (28—30 Tage alt) sind die wesentlichen Veränderungen des Mesogastrium und des Omentum majus schon fertig. Der Magen, erweitert nach oben und links, liegt jetzt schief mit dem Pylorus nach vorn, unten und rechts und mit der Curvatura major nach links. Die Rotation des Magens setzt sich auf das Epithelrohr des Duodenum fort, dessen hintere Wand nach links und unten gedreht wird. Die Lageveränderungen des Duodenum hängen zum Teil von ungleichem Wachstum ab, zum Teil aber auch von Veränderungen im Mesoduodenum.

Das Duodenum dringt in das Mesoduodenum von der linken Seite her hinein und zwar nicht an dessen kranialer Grenze, sondern 0,07—0,18 mm kaudalwärts davon. Dies hat seinen Grund darin, dass der Magen bei seiner Dislokation nach links und unten das Duodenum mitgezogen hat. Die obere

Partie des ursprünglichen Mesoduodenum streckt sich also jetzt von der dorsalen Körperwand nach vorn zur hinteren Leberfläche ohne das Duodenum mehr einzuschliessen. Dieser Teil des ursprünglichen Mesoduodenum belegt Swaen mit dem Namen des „Mesohepaticum."

Fig. 135.

Fig. 136.

(Nach Swaen, 1899 : 2.)

Fig. 135 und 136. „Coupes transversales d'un embryon humain mesurant 9 mm de longueur nucale. $^{20}/_{1}$. Elles passent toutes deux par le méso-duodénum et la crête épiploïque."

Bei einem 10 mm langen Embryo war die Kommunikationsöffnung der Bursa-Anlage noch gross. Bei einem anderen Embryo derselben Länge und bei einem 9 mm langen Embryo war dagegen das Mesolaterale kaudalwärts bis in die Nähe des Mesohepaticum gewachsen und das Foramen epiploicum dadurch ver-

Fig. 137.

Fig. 138.

Fig. 139.

(Nach Swaen, 1899 : 2.)

Fig. 137—139. „Coupes transversales d'un embryon humain mesurant 45 mm de longueur totale (vertex au coccyx). $^{4}/_{1}$.

La coupe 137 passe par le cul-de-sac sup. gastrique de l'arrière-cavité du péritoine *(Che)*. La coupe 139 par le méso-hépatique et la première courbe du duodénum D^{1} qui est accolé à sa face latérale gauche."

kleinert. Die Veranlassung hierzu ist von der Leber gegeben, deren Substanz in das Mesolaterale hineingewachsen ist. — Die Bursa-Anlage ist also bis zum oberen Rande des Mesohepaticum komplett geworden (Fig. 133).

Das Foramen epiploicum Winslowii wird jetzt begrenzt: nach links vom Mesohepaticum; nach rechts vom Mesolaterale und der Leberpartie, welche zwischen den beiden Insertionen dieser Mesenterien liegt.

Die Bursa omentalis bildet kranialwärts eine sagittale Spalte zwischen dem Mesolaterale und dem eigentlichen Mesenterium (Fig. 132). In dieser buchtet

die Ventrikel-Anlage nur nach links, ohne eine Rotation zu machen. Mehr kaudalwärts dagegen hat der Magen rotiert. Hier dringt die Bursa schnell hinter seiner dorsalen Wand. In dieser Höhe kann man zwei Bursa-Partieen unterscheiden: *A* eine sagittale Partie und *B* eine frontale (welche vom dorsalen

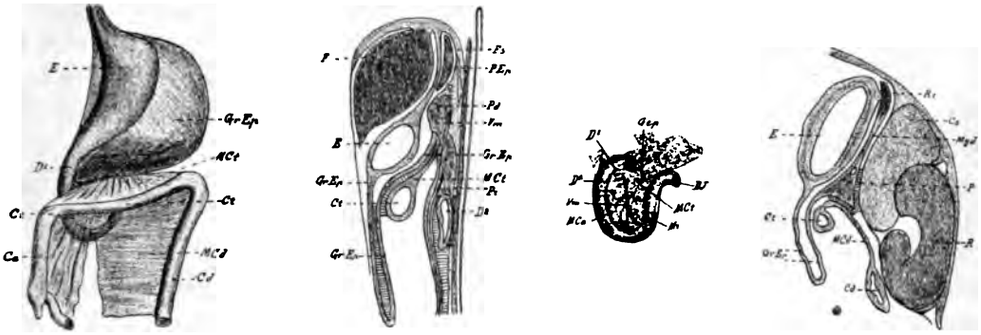

Fig. 140. Fig. 141. Fig. 142. Fig. 143.

(Nach Swaen, 1899:2.)

Fig. 140. „Schéma représentant les insertions mésoduodénales parallèles du grand épiploon et des mésos du côlon transverse et de l'angle splénique du côlon. L'estomac et le grand épiploon sont relevés; le côlon et le mésocôlon sont abaissés."

Fig. 141. „Figure demi-schématique combinée à l'aide de la coupe de Braun et d'une coupe médiane et sagittale de la collection de Liège: coupe médiane sagittale du tronc de l'adulte. Les hachures indiquent les soudures qui se sont produites entre différents feuillets du péritoine."

Fig. 142. „Schema représentant la face latérale gauche de la portion conjonctivo-vasculaire, inférieure du mésoduodénum. Les lignes pointilles indiquent les insertions du grand épiploon, mésocôlons ascendants et transverses et du mésentère."

Fig. 143. „Coupe sagittale latérale d'un embryon humain mesurant 6 cm et demi du vertex au coccyx."

A Aorte; *Am* artère mésentérique; *Ah* art. hépatique; *Ca* côlon ascendant; *Cch* canal cholédoque; *Ch* canal hépatique; *Che* cavité hépato-entérique; *Chei* cul-de-sac inférieur de la cavité hép.-ent.; *Ci* côlon initial; *Cd* côlon descendant; *Ct* côlon transverse; *Crep* crête épiploïque; *Cs* capsule surrénale; D^1 première portione du duodénum; D^2 deuxième portion du duodénum; D^3 troisième portion du duodénum; *DJ* courbe duodéno-jéjunale; *E* estomac; *F* foie; *FS* lobule de Spigel du foie; *GEp* et *GrEp* grand épiploon; *I* Intestin grêle; *Mca* mésocôlon ascendant; *Mct* mésocôlon transverse; *Mcd* mésocôlon desc.; *Mci* mésocôlon initial; *Md* mésentère dorsal et mésoduodénum; *Mgd* mésogastre dorsal; *Mi* mésentère sst ou proprement dit; *Ml* mésolateral; *Mv* mésentère ventral; *Pd* pancréas dorsal et portion supérieure de la tête du pancréas; *Pv* p. ventral; *PEp* petit épiloon; *Pi* portion inférieure de tête pancréas; *R* rein; *Rt* rate; *Va* canal d'Arantius; *Vb* vésicule biliaire; *Vc* veine cave inf.; *Vm* veine mésentérique; *Vo* veine ombilicale; *Vp* veine porte; *T* testicule."

Mesogastrium begrenzt wird) (Fig. 133). Die Partie *A* kommuniziert in der Höhe des Mesohepaticum mit der Bauchhöhle; die Partie *B* dringt an der linken Seite des Mesohepaticum in die „crête épiploïque" hinein (Fig. 134).

An dem oberen Teil der Partie *A* entlang ist der Magen mit der dorsalen Bauchwand durch ein sagittal gestelltes Mesenterium verbunden (Fig. 132). Dieses Mesenterium zeigt an der Stelle, wo die Partie *B* anfängt, einen kaudal-

wärts sehenden freien Rand, welcher sich nach vorn bis zur Curvatura minor erstreckt und die erste Andeutung des Ligamentum gastro-pancreaticum (Huschke) darstellt. — Bei älteren Embryonen (von 37 u. 45 mm Länge) liegt die Partie *B* mehr kranial (Fig. 137).

Das ventrale Mesenterium, welches das Omentum minus bildet, inseriert einerseits am unteren Teil des Ösophagus, an der Curvatura minor und an der ersten Portion des Duodenum; andererseits an der den Canalis Arranti enthaltenden dorsalen Leberfläche, an der Anastomose zwischen Vena portae und Vena ombilicalis und an der linken Seite des Mesohepaticum.

Die obere Hälfte des Mesoduodenum ist mit der „crête épiploïque" verbunden; die untere Hälfte nicht. Die obere Hälfte des Mesoduodenum teilt Swaen wieder in einer oberen Partie, das Mesohepaticum und einer unteren, welche die Pars descendens Duodeni und die Pankreas-Anlagen enthält (Fig. 135, 136).

Das Pancreas dorsalis entwickelt sich in die untere Partie der „crête épiploïque." Hier dringt die frontale Bursa-Partie hinein und teilt die „crête" in zwei Blätter, von denen das hintere das Pancreas dorsalis enthält (Fig. 135). Die das Pankreas nicht enthaltende Partie der „crête épiploïque" entwickelt sich bei dem Wachstum und den Lageveränderungen des Verdauungsrohres in entsprechendem Masse; sie verlängert sich hierbei kaudalwärts nach vorn vom Colon transversum und den Dünndärmen (Fig. 141 u. 143) und stellt die Anlage des Omentum majus dar. So sind die Verhältnisse bei einem 37 cm langen Embryo zu sehen.

Corpus und Cauda pancreatis können nach Swaen als Grenzmarke dienen zwischen dem eigentlichen Mesogastrium dorsale und dem hinteren Blatt des Omentum majus.

Swaen rechnet diese Pankreas-Partieen zum dorsalen Mesogastrium, weil sie gleich wie dieses in späteren Stadien mit der hinteren Körperwand verlötet werden.

Bei 6 cm langen Embryonen fängt die Verlötung im unteren Teil des Mesogastriums an. Die das Pankreas einschliessende Partie ist schon verlötet worden und gibt dadurch eine feste Insertion für das hintere Omentblatt (Fig. 143). Später verwächst auch die obere Partie des Mesogastriums mit der hinteren Bauchwand.

Zusammenfassung der Hauptergebnisse früherer Untersuchungen.

Die Existenz der Bursa omenti majoris war schon den ältesten Anatomen (Hippokrates, Galenus etc.) bekannt. Die Bursa omenti minoris wurde dagegen erst im Jahre 1718 von Winslow beschrieben. Auch die Eingangsöffnung der Bursa omentalis, das sogenannte Foramen Winslowi, wurde von ihm entdeckt.

Das Omentum colicum wurde zuerst von Haller und bald nachher (und wie es scheint unabhängig von Haller) von Lieutaud beschrieben und von dem Omentum majus gastro-colicum unterschieden.

Über die Entstehung der Bursa omentalis wusste man noch im Anfange des 19. Jahrhunderts nicht viel. Denn die Embryologen des 18. Jahrhunderts hatten sich darauf beschränkt, die Existenz eines Omentum majus bei älteren Embryonen zu konstatieren (Wrisberg, Haller, Kerkringius, Roesslein) oder zu leugnen (Arnaud u. a.).

Zusammenhängende Beobachtungen über unser Thema wurden erst 1817 von Meckel gemacht. Schon bei einem Embryo des zweiten Monats fand er die Anlage des Omentum majus „als eine kleine, scharfe Hervorragung am grossen Bogen des Magens". Er glaubte, dass dieses Omentum von der Magenwand seinen Ursprung herleitete, und dass das Pankreas bei seiner Entstehung eine grosse Rolle spielte. Die Bauchspeicheldrüse lag nämlich anfänglich „höchst wahrscheinlich dicht am Magen", „in seine Substanz gewissermassen verwebt"; und bei ihrer Entfernung von ihm wurden „dadurch die beiden Blätter des Netzes voneinander gedrängt". — Das anfangs ganz freie Omentum majus verwächst (nach Meckel) im vierten Embryonalmonat mit dem Mesocolon transversum von oben nach unten bis es zuletzt den Quergrimmdarm erreicht. Diese Verwachsung ist eine Zeitlang so locker, „so dass das Netz leicht vom Darm und Gekröse getrennt werden kann".

Johannes Müller machte 1830 die Entdeckung, dass bei sechswöchentlichen Embryonen auch der Magen ein wahres Mesenterium, ein Mesogastrium, besitzt und zwar sowohl ein dorsales Mesogastrium, das sich von der Mittellinie der hinteren Körperwand zur Curvatura major ventriculi erstreckt, als ein ventrales Mesogastrium, welches die Curvatura minor ventriculi mit der Leber verbindet. Diese Beobachtung betrachtete er selbst als den „Schlüssel zur Bildungsgeschichte des grossen Netzes." Dadurch dass die ursprünglich dorsalwärts sehende grosse Kurvatur des noch senkrechten Magens sich zuerst nach links wendet, entsteht nach J. Müller ein halbmondförmiger Beutel, dessen vordere Wand der Magen selbst, dessen hintere Wand das Mesogastrium dorsale ist (vgl. Fig. 9). Die Kommunikationsöffnung dieses Beutels mit der übrigen Bauchhöhle ist nach J. Müller anfangs sehr gross (vgl. Fig. 8 *b*). Wenn der Magen aber später aus seiner senkrechten Lage in eine schiefe übergeht und der Pylorus sich mehr gegen die Leber aufrichtet, wird diese Kommunikationsöffnung allmählich kleiner und wandelt sich so in das Foramen Winslowi um.

Diese Ausführungen Johannes Müllers über die Entstehung der Bursa omentalis wurden bald von den Anatomen allgemein acceptiert und sind noch heutzutage in den meisten modernen Lehrbüchern zu lesen. Und es darf dieses kein Wunder nehmen. War doch die früher rätselhafte Entstehung der

Bursa omentalis durch diese Schilderung mit einmal einfach und leicht verständlich gemacht!

Indessen haben spätere Untersuchungen dargetan, dass die Auffassung Johannes Müllers in wesentlichen Punkten entschieden unrichtig war. Durch die Lageveränderungen der Magenanlage erleidet nämlich die Bursa omentalis nur gewisse Formveränderungen; sie entsteht aber ganz unabhängig von diesen Lageveränderungen. Das richtige Verständnis dieser Tatsache wurde durch die von His (1880) gemachte Beobachtung angebahnt, dass es bei menschlichen Embryonen von etwa 7 mm Länge eine kaudalwärts offene Peritonealtasche an der rechten Seite des Mesogastrium gibt, welche einerseits von der Anlage des Omentum minus, andererseits von einer Falte begrenzt wird, die „rechts vom Omentum minus selbständig vom Magengekröse bezw. von der hinteren Bauchwand aus an den Spiegelschen Lappen herantritt" und offenbar dazu bestimmt ist, „späterhin die Vena cava aufzunehmen". His nennt diese Peritonealtasche „Recessus superior des Saccus omentalis" und bezeichnet ihre Eingangsöffnung als Foramen Winslowi (vgl. Fig. 26—35).

Bei einem menschlichen Embryo aus der vierten Woche hatte Toldt (1879) denselben Recessus beobachtet und auch abgebildet (siehe Fig. 24), hatte ihn aber nicht als eine Anlage der Bursa omentalis erkannt.

Die Entstehung dieses Recessus superior sacci omenti bezw. der ganzen Bursa omentalis wurde zunächst an Tierembryonen von Ravn, Hochstetter, Mall, Stoss, Butler, Brachet, Swaen u. a. studiert. Die Untersuchungen dieser Autoren führten zu dem oben erwähnten Ergebnis, dass die Bursa omentalis eine selbständige Bildung ist, welche durch die Lageveränderungen des Magens nur Formveränderungen erleidet. Dass dieses auch beim Menschen der Fall ist, wurde besonders von Swaen nachgewiesen.

Über die allererste Entstehung der Bursa omentalis herrscht unter den Autoren grosse Meinungsverschiedenheit. Die meisten sind der Ansicht, dass die Bursaanlage von Anfang an eine Kommunikationsöffnung mit der grossen Peritonealhöhle besitzt (Ravn, Hochstetter, Butler, Stoss, Toldt, Mathes, Brachet, Swaen u. A.). Andere dagegen glauben, dass die Bursaanlage zuerst allseitig geschlossen ist und sich erst sekundär durch eine Perforationsöffnung mit der eigentlichen Bauchhöhle in Verbindung setzt (Anderson, Phisalix, Klaatsch).

Zu der letztgenannten Auffassung waren die betreffenden Autoren in verschiedener Weise gelangt. — Anderson (1883) fand bei einem 3,8 cm langen menschlichen Embryo, dass, obwohl der Magen noch eine vertikale Stellung mit der Curvatura minor ventralwärts einnahm, eine Bursa omentalis existierte, die also nicht durch eine Magenrotation entstanden sein konnte. Nur auf diesem Befund gestützt nimmt er an, dass die Bursa omentalis — unabhängig von der grossen Peritonealhöhle — im Mesogastrium entsteht und zwar durch die Frik-

tion zwischen Leber, Magen und Körperwand. Dadurch dass später der Gallengang und die Vasa hepatica stark nach vorne gezogen werden, entsteht (nach Anderson) eine Spannung, welche zu einer Berstung der Bursawand führt und somit die Bursa omentalis mit der grossen Peritonealhöhle in Verbindung setzt.

Phisalix (1883) fand bei einem 10 mm langen menschlichen Embryo die Anlage einer Bursa omentalis, welche zwar schon mit dem grossen Peritonealraum kommunizierte (vgl. Fig. 44–48); da sie aber mit einer von ihm bei Selachiern (1885) beschriebenen Bursa (vgl. Fig. 49–54) offenbar analog war, glaubte er folgende Entstehungsweise auch betreffs des Menschen annehmen zu dürfen: Die Asymmetrie der Leber zwingt den Magen bei seiner Weiterentwickelung sich nach links und ventralwärts zu verschieben. Hierbei zieht der Magen an dem auch mit dem rechten Leberlappen verbundenen Mesogastrium, in welchem — da der betreffende Leberlappen nicht mitfolgt — eine allseitig geschlossene Lücke, eine Bursa, entsteht. Die linke Wand dieser Bursa wird bei der fortgesetzten Verschiebung des Magens immer mehr nach links gezogen; die rechte Wand wird durch das enorme Wachstum der Leber stark angespannt und berstet zuletzt an einer besonders schwachen Stelle. So entsteht nach Phisalix das Foramen Winslowi.

Klaatsch (1892), der die eben erwähnten Hypothesen von Anderson und Phisalix nicht gekannt zu haben scheint, ist bei seinen komparativ-anatomischen Untersuchungen über die Morphologie der Mesenterialbildungen zu einer ähnlichen Auffassung gekommen. Hierbei scheinen für ihn besonders folgende Gründe bestimmend gewesen zu sein.

1. Bei vielen Tieren (z. B. bei den urodelen Amphibien) und zwar bei solchen, welche nach Klaatsch einen primitiveren Standpunkt einnehmen, fehlt das Foramen Winslowi vollständig. Dagegen gibt es an anderen Stellen sowohl im dorsalen wie im ventralen Mesenterium Kommunikationsöffnungen, welche die Bursa omentalis mit der grossen Peritonealhöhle in Verbindung setzen Die Variabilität dieser Öffnungen (das Foramen Winslowi mitgerechnet) zeigt nach Klaatsch, „dass man es hier nicht mit fundamentalen Einrichtungen zu tun hat, sondern mit Bildungen, die, wenn auch an gewissen Prädilektionsstellen gebunden, bald hier, bald dort ganz sekundär durch Rarefikation des Peritoneums sich entwickeln."

2. Bei entwickelten Exemplaren von Bufo hatte Klaatsch konstant ein Foramen Winslowi gefunden; bei jüngeren Exemplaren desselben Tieres hatte er dagegen die betreffende Kommunikationsöffnung ebenso konstant vermisst.

Nach Toldt (1893 : 1) ist indessen die individuelle Variabilität des Foramen Winslowi bei den anuren Amphibien so gross, dass dieser Befund von Klaatsch seine Beweiskraft verlieren muss. Auch der unter I erwähnte Grund für die Auffassung, dass das Foramen Winslowi eine sekundäre Perforationsöffnung sei, verliert nach Hochstetter u. A. ihre Bedeutung durch die Beobachtung

(Hochstetter 1888: 3), dass bei jüngeren Salamanderembryonen primär ein Foramen Winslowi existiert, die sich erst später schliesst. — Trotz dieser Einwände hält indessen Klaatsch (1893) an seiner Ansicht fest.

Die Autoren, welche die Entwickelung der Bursa omentalis bei jungen Säugetierembryonen näher untersucht haben, sind alle darüber einig, dass das Foramen Winslowi hier von Anfang an existiert und also nicht mit den sekundären Perforationsöffnungen verglichen werden kann. Dagegen sind die Meinungen dieser Autoren über den Entstehungsmodus der betreffenden Peritonealtasche sehr verschieden.

1. Einige (Ravn 1888, Hochstetter 1888: 3) sind der Ansicht, dass der betreffende Peritonealrecessus dadurch entsteht, dass eine von der dorsalen Körperwand sich erhebende Peritonealleiste ventralwärts mit dem Mesocardium posticum oder mit dem Sinus venosus und mit dem rechten Leberlappen in kaudaler Richtung verwächst.

2. Andere (Stoss 1892, Brachet 1895) nehmen eine, sozusagen, mehr selbständige Entstehungsweise des Recessus an: Von der Stelle des Foramen Winslowi ab entsteht der Recessus durch aktive Einstülpung des Peritonealepithels.

Speziell betreffs des menschlichen Embryo ist Swaen (1897) der Meinung, dass die erste Bursaanlage dadurch entsteht, dass das Cölomepithel an der betreffenden Stelle besonders stark proliferiert und sich so in das unterliegende Bindegewebe hineinstülpt. Später vergrössert sich aber die Bursa dadurch, dass das Lebergewebe in die laterale Recessuswand und ihre an der dorsalen Rumpfwand haftende kaudale Prolongation hineinwächst. Die kraniale Begrenzung des Foramen Winslowi wird hierdurch kaudalwärts verschoben. Nachher vergrössert sich die Bursa im allgemeinen nur durch das Wachstum und die Lageveränderungen der angrenzenden Organe.

Die ausführlichsten Untersuchungen über die Entwickelung der Bursa omentalis speziell beim menschlichen Embryo verdanken wir Toldt und Swaen.

Schon bei einem 3,8 mm langen menschlichen Embryo fand Swaen (1897) die erste Anlage der Bursa omentalis in Form eines nach links gerichteten frontalen Blindsackes an der rechten Seite des dorsalen Mesogastrium (Fig. 83 *CHEI*). Dieser frontale Blindsack (Swaens „cul-de-sac inférieur" [vgl. Fig. 129 *Chei*]) setzte sich kranialwärts in eine sagittale Furche an der dorsalen Körperwand fort. Die Furche (Swaens „gouttière hépato-entérique" [vgl. Fig. 128 *Ghe*]) wurde nach links vom dorsalen Mesenterium, nach rechts von einer Falte (vgl. Fig. 128 *Mlp*) begrenzt, die Swaen die kaudale Verlängerung des Mesolaterale benennt, und welcher die Plica venae cavae oder das Hohlvenengekröse anderer Autoren (Ravn, Hochstetter) entspricht. Später entwickelt sich unmittelbar kaudalwärts von der rechten Lunge eine kaudalwärts offene, am Querschnitt sagittale Peritonealtasche (Swaens „cavité hépato-entérique complète [vgl. Fig. 127 *Che*]), welche links von dem

eigentlichen Mesenterium, rechts von einem hiervon isolierten Nebengekröse (Swaens „Mesolaterale" [Fig. 127 *Ml*]) begrenzt wird.

Die kaudale Fortsetzung dieses kranialen Blindsackes, die „gouttière hépato-entérique", verändert durch die Magenrotation ihre Richtung, so dass sie schon bei einem 7 mm langen Embryo frontal steht und also mehr als eine kraniale Fortsetzung des „cul-de-sac inférieur" aussieht (Fig. 113 und 131 *Ghe*).

Dieser „cul-de-sac inférieur" vergrössert sich links von der Medianebene kaudalwärts in eine Mesodermalmasse hinein, welche von Swaen mit dem Namen „la crête épiploïque" bezeichnet wird und als die erste Anlage des Omentum majus zu betrachten ist. Die „Crête épiploïque" (Fig. 114, 115 und 134 *Crep*) ist nach Swaen eine selbständige Bildung, welche nicht durch die Lageveränderungen des Verdauungsrohres entstanden sein kann. Denn in dieser Höhe liegt das Verdauungsrohr (Fig. 114 und 115 *D*, 134 *D'*) wieder in der Medianebene. In die „Crête épiploïque" wächst sekundär das dorsale Pankreas hinein. Wenn die Bursa omenti majoris sich hier kaudalwärts weiter vergrössert, kommt das dorsale Pankreas in ihre dorsale Wandung zu liegen (Fig. 135 und 139 *Pd*).

Bei den Verschiebungen des Magens nach links und kaudalwärts wird der Anfangsteil des Duodenum von dem eigentlichen Mesoduodenum gewissermassen und zwar nach der linken Seite hin isoliert. Diese Partie des Mesoduodenum, welche sich von der dorsalen Körperwand direkt zur Leber hin erstreckt und keinen Darm einschliesst nennt Swaen das „Mesohepaticum" (Fig. 134 *Mh*). Dem kranialwärts gerichteten freien Rand des Mesohepaticum entspricht etwa die Plica arteriae hepaticae von Toldt u. a. — Bei jüngeren Embryonen bildet dieser Rand die kaudale Begrenzung der Eingangsöffnung zur Bursa omentalis. Die kraniale Begrenzung wird vom Mesolaterale und die dorsale Begrenzung von der kaudalen Verlängerung des Mesolaterale gebildet. Bei älteren Embryonen (18—45 mm lang) verändern sich aber diese Verhältnisse. Der freie Rand des Mesolaterale verschiebt sich allmählich in kaudaler Richtung und liegt bei den erwähnten Stadien schon weiter kaudalwärts als das Mesohepaticum. So entsteht nach rechts von diesem das Atrium bursae omentalis; das Mesohepaticum liegt also jetzt im Inneren der Bursa omentalis und hat mit ihrer Eingangsöffnung nichts mehr zu tun.

Diese kaudale Vergrösserung des Mesolaterale ist schon bei menschlichen Embryonen von 10—13 mm Länge zu beobachten. Sie entsteht dadurch, dass die kaudale Verlängerung des Mesolaterale (= die Plica venae cavae) sich mit der dorsalen Leberfläche verbindet. Die „gouttière hépato-entérique" und zum Teil auch der „cul-de-sac inférieur" werden so in eine „cavité hépato-entérique complète umgewandelt.

In Übereinstimmung mit Ravn (1888) und Hochstetter (1888:3) ist Swaen der Meinung, dass das kaudale Ende der Bursa omentalis auch beim menschlichen Embryo abgeschnürt wird und später ganz obliteriert. Bei zwei

Embryonen von 13 resp. 18 mm Länge war diese Bursapartie schon abgeschnürt und bei einem 45 mm langen Embryo war sie gar nicht mehr zu sehen.

Aus Mangel an genügend jungen menschlichen Embryonen war es Toldt (1879) nicht möglich die erste Entwickelung der Bursa omentalis richtig zu beurteilen. So ist es zu verstehen, dass er die Auffassung Johannes Müllers, dass die Bursa omentalis der Magendrehung ihre Entstehung zu verdanken haben sollte, vollkommen acceptieren konnte. Später hat indessen Toldt (1893: 1) diese Auffassung in Übereinstimmung mit Ravns und Hochstetters Befunden an Tierembryonen modifiziert.

Die spätere Entwickelung der menschlichen Bursa omentalis (vom dritten Monat an) wurde von Toldt an einem sehr reichen Material verfolgt. Er fand, dass nicht nur der Magen (Joh. Müller), sondern auch das Duodenum ein dorsales Mesenterium besitzt. Nur die Flexura duodeno-jejunalis ist nach Toldt von Anfang an ohne Gekröse. Dieses Mesoduodenum verschwindet aber wieder fast vollständig und zwar dadurch, dass seine rechte (später: dorsale) Fläche mit der dorsalen Körperwand verlötet[1]). Diese Verlötung fängt schon am Ende der ersten Hälfte des Fötallebens an und schreitet in kranialer Richtung fort, so dass schon in dem sechsten Monat „fast das ganze Duodenum" (mit Ausnahme von seinem kranialsten Teil) „mit seinem Gekröse und dem Kopf des Pankreas an der hinteren Rumpfwand festhaftet". Erst nach der Geburt lötet sich aber das obere Querstück des Duodenum in der definitiven Ausstreckung an der hinteren Rumpfwand fest; und erst hierdurch erhält das Foramen Winslowi seine definitive kaudale Begrenzung.

Toldt bestätigt die Angabe Johannes Müllers, dass das dorsale Mesogastrium zuerst von der Mittellinie der dorsalen Körperwand ausgeht, und dass diese Insertionslinie sich erst später (in der zweiten Hälfte des dritten Monats) nach der linken Seite hin verschiebt. Diese Insertionsverschiebung ist indessen nach Toldt nur eine scheinbare, welche durch Verlötungen zwischen der Bursawand und der dorsalen Körperwand entsteht. Die ursprüngliche Insertionslinie bleibt also in der Mittellinie und verschiebt sich nicht — so wie Johannes Müller, v. Koelliker und Zoerner angenommen hatten — nach links hin durch ungleiches Wachstum der dorsalen Körperwand. — Die betreffende Verwachsung ist zuerst bei menschlichen Embryonen von 5,6—6,8 mm Länge zu sehen. In diesem Stadium hat die kaudale Hälfte angefangen, mit der dorsalen Körperwand und der linken Nebenniere zu verwachsen (Fig. 56, 71 und 72). Die das Corpus pancreatis einschliessende Partie der Bursawand ist schon mit der Körperwand verlötet[2]). Von dieser Stelle aus schreitet die Verwachsung nach links und kranialwärts fort. So ist bei einem 11,2 cm langen

[1]) Entgegen Bochdalek jun. (1867) und Zoerner (1881), welche der Ansicht waren, dass das Mesoduodenum „durch Zerrung infolge Wachstums" verschwindet und nachher die peritoneale Bekleidung der rechten Niere bildet.

[2]) Nach Endres (1892) entsteht diese Verlötung an solchen Stellen, wo „Erhabenheiten" entweder in der Omentwand (Pankreas) oder in der Körperwand (Nebenniere) existieren.

Embryo auch der die Cauda pancreatis einschliessende Teil der Bursawand mit der Körperwand verlötet. Ihre definitive Ausdehnung gewinnt aber die betreffende Verlötung erst nach der Geburt.

Die nach Toldt zuerst von Meckel (1817)[1]) beschriebene und später von Johannes Müller (1830), Valentinus Hansen (1834), Hennecke (1836) und v. Koelliker (1879) bestätigte Verwachsung zwischen Omentum majus und Mesocolon resp. Colon transversum wurde von Toldt (1879, 1889) bestätigt und eingehender studiert.

Diese Verwachsung fängt erst in der zweiten Hälfte des vierten Embryonalmonats (bei etwa 11 cm langen Embryonen an[2]). Zuerst tritt sie in der Pylorusgegend auf und schreitet von hier aus nach links und unten weiter fort. Schon im fünften Embryonalmonat (bei 13—20 cm langen Embryonen) hat diese Verwachsung des Omentum majus die Flexura coli sinistra erreicht und greift von hier aus auf die linke Körperwand bezw. auf das Zwerchfell über. So entsteht das schon von Bochdalek jun. (1867) als eine Netzpartie richtig aufgefasste Ligamentum phrenico-colicum (Lig. pleuro-colicum). Das eigentliche Omentum majus wird nur von dem der Curvatura major ventriculi am nächsten liegenden Teil des dorsalen Mesogastrium gebildet. — In der ersten Hälfte des dritten Embryonalmonats (bei 4,8 cm langen Embryonen) nur wenig die Curvatura major überschreitend, vergrössert sich dieser Teil des Mesogastrium später enorm und zwar zuerst kaudalwärts und nach links. Später (im siebenten Embryonalmonat) vergrössert sich das Omentum majus auch nach der rechten Seite hin und verwächst hier mit der Flexura coli dextra und mehr oder weniger weit kaudalwärts auch mit dem Colon ascendens. So entsteht das Omentum colicum Halleri[3]). Das Lumen dieser Netzpartie wird zuerst durch Verwachsung der Bursawände von der Bursa omenti majoris abgeschlossen und verödet später (im allgemeinen schon im ersten Jahre des extrauterinen Lebens) vollständig[4]).

Bald nachher verödet auch das Lumen der Bursa omenti majoris in der Nähe des Milzhilus. So entsteht das definitive Ligamentum gastro-lienale. — Erst im späteren Kindesalter verschmelzen auch an anderen Stellen die Bursawände mehr oder weniger vollständig miteinander.

Die vielfachen, beim Erwachsenen zu beobachtenden Durchlöcherungen des Omentum majus entstehen nach Toldt in den ersten Kinderjahren und zwar dadurch, dass die Massenentwickelung des Gewebes an den betreffenden Stellen der Flächenausdehnung nicht entspricht. So entstehen nach Toldt

---

[1]) Eine ähnliche Ansicht war jedoch schon früher von v. Haller, Henrici und Hensing ausgesprochen.

[2]) Pérignon (1892) fand diese Verlötung schon Ende des dritten Monates.

[3]) Huschke (1844) ist der erste, welcher die Beobachtung gemacht hat, dass die Bursa omenti majoris sich auch in diese Netzpartie hineinstreckt (entgegen V. Hansen [1834], Hennecke [1836] und Weber).

[4]) Dieselbe Beobachtung hatte Huschke (1844) gemacht.

diese Lücken ganz physiologisch durch Auseinanderrücken von den Bindegewebsfasern und von den diese bekleidenden Endothelzellen (Fig. 25).

Dieser Ansicht hat sich Zoerner (1881) angeschlossen. Baraban und Pérignon sind dagegen der Meinung, dass diese Perforationen, obwohl sehr gewöhnlich, als pathologische Bildungen anzusprechen sind, welche erst nach Zerstörung des Peritonealepithels entstehen. — Ranvier (1874) wiederum hatte die Hypothese ausgesprochen, dass diese Lücken durch aktiv durchwandernde lymphoide Zellen entstehen sollten.

Einige Autoren (Baraban, Pérignon und Zoerner) betrachten diese Lückenbildung als Ursache, dass die beiden Bursawände miteinander verwachsen.

Die Verwachsung des grossen Netzes mit dem Mesocolon und Colon transversum ist nach Huschke (1844) „die Folge der hohen Lage des letzteren und seiner schwachen Bewegung." — Treitz (1857) glaubt, dass an einigen Stellen eine vermehrte Reibung eines Darmstückes an einer benachbarten scharfen Peritonealfalte oder Peritonealfläche bei der sekundären Verwachsung eine Rolle spielen kann; was indessen von Broesike (1891) beim Embryo in Abrede gestellt wird, „da hier weder die Darmperistaltik noch die wechselnde Ausdehnung des Darmes durch Kotmassen, noch die Bauchpresse als kausale Momente für eine derartige Reibung in Frage kommen können." Andererseits ist aber auch Treitz der Meinung, dass eine überflüssige Ausstülpung des Bauchfelles, nachdem alle Bewegung und die normale Sekretion in derselben aufgehört hat, auf dem Wege der Verwachsung und Obsolescenz isoliert und entfernt werden kann, „wie man diesen Vorgang am Proc. vaginalis peritonei, am Netzbeutel, oft auch an der Winslowschen Spalte u. s. w. zu sehen gewohnt ist."

Auch Broesike glaubt, „dass die Bedingungen für eine physiologische Verlötung dann am günstigsten sein werden, wenn die betreffenden Teile möglichst unbeweglich nebeneinander liegen". Dieser Grund genügt indessen nicht um die Tatsachen zu erklären. Denn einerseits liegt beim Embryo z. B. die kraniale Leberfläche gegen das Zwerchfell gepresst, ohne mit ihm verlötet zu werden, und andererseits verwachsen nach der Geburt die beiden Blätter des Omentum majus, obgleich es wohl nicht anzunehmen ist, dass sie dann still liegen. Andere Momente müssen also bei der Verwachsung mitwirken. Als ein solches Moment nimmt Broesike „eine formative Reizung an der Verlötungsstelle" an. Diese „formative Reizung" entsteht nach ihm entweder dadurch, dass das Wachstum einer gewissen Darmpartie zeitweise beschleunigt wird, oder in irgendwelcher anderen Weise.

Nach Toldt sagt indessen diese Hypothese von einer „formativen Reizung" nicht viel. Er ist der Meinung, dass der eigentliche Grund zu den sekundären Verwachsungen der Peritonealflächen noch vollkommen in Dunkel gehüllt ist. — Notwendige Voraussetzungen einer solchen Verwachsung sind aber nach Toldt:

1. eine „innige Anlagerung der Peritonealflächen; und

2. „ein sehr geringes Mass von Verschiebbarkeit des betreffenden Gekrösabschnittes gegenüber der Bauchwand". (Hierfür scheint die relative Starrheit der dorsalen Rumpfwand ein begünstigendes Moment zu bilden".)

Über die Art und Weise, in welcher die sekundäre Verbindung zwischen Omentum majus und Mesocolon resp. Colon transversum zu Stande kommt, sind die Autoren keineswegs einig. — Meckel (1817), Huschke (1844), Toldt (1879, 1889), Broesike (1891), Klaatsch (1892), Pérignon (1892) u. a. sind der bestimmten Meinung, dass es sich hierbei nur um eine Verlötung handelt[1]). Zoerner (1881) und Lockwood (1884) dagegen glauben, dass die betreffende Verbindung durch eine „Abwickelung" des Peritoneum von der dorsalen Körperwand und von der kranialen Fläche des Mesocolon transversum stattfindet. Nach diesen Autoren verschwindet also die anfangs relativ tiefe Peritonealfossa (Fossa gastro-colica) zwischen Omentum majus und Mesocolon transversum dadurch, dass das ursprünglich obere Peritonealblatt des Mesocolon transversum nach vorn und unten gezogen wird um später eine Partie der dorsalen Netzwand (kaudalwärts vom Colon transversum) zu bilden. (Vergl. Fig. 41 bis 43). Lockwood glaubt, dass die Vergrösserung des Colon ein wichtiger Faktor ist bei dieser Ausstülpung der Fossa gastro-colica. Denn gleichzeitig mit dem Verschwinden der Fossa wird das Colon stark durch Meconium ausgedehnt. — Nachdem die vollständige Ausstülpung der Fossa gastro-colica stattgefunden hat, liegt (nach Lockwood) das Colon transversum zwischen den beiden Blättern der dorsalen Wand der Bursa omenti majoris; und das Mesocolon transversum wird nur von diesen beiden Blättern gebildet. (Vgl. Fig. 43 und 40). Die Beschreibung Lockwoods entspricht vollkommen der der älteren Anatomen (von Galenus an) über die betreffenden Peritonealverhältnisse beim erwachsenen Menschen. Von dieser Ansicht war man aber auf Grund entwickelungsgeschichtlicher Forschungen weggekommen. So waren v. Haller, V. Hansen und Hennecke der Ansicht, dass das Mesocolon transversum beim Erwachsenen aus vier serösen Blättern bestand (Fig. 17), von denen die zwei kranialen dem Omentum majus angehörten. Die Angaben Johann Müllers sind hierüber etwas widersprechend. Auch ist es schwer zu verstehen, wie er sich die Umwandlung des Schemas Fig. 15 in das Schema Fig. 16 *A* (Vgl. pag. 9) gedacht hat. Da er aber in dem Text stark hervorhebt, dass Meckels Beobachtung über die Verwachsung der betreffenden Peritonealblätter richtig ist, muss man wohl annehmen, dass er in Fig. 16 *A* nur ein Schema hat herstellen wollen, das das Verhältnis der Peritonealblätter zeigt, so wie es beim Kinde erscheint, wenn man keine Rücksicht auf die Entwickelungsgeschichte nimmt.

Das viele Theoretisieren über die Zahl der serösen Blätter besonders an Stellen wo Verwachsungen auftreten, hat übrigens nach Toldt's Untersuchungen

[1]) Über die Gründe, welche hierfür sprechen, vgl. pag. 40.

nur wenig zu bedeuten. Denn die Wandung des grossen Netzes besteht eigentlich nicht aus zwei Blättern, sondern nur aus einer einfachen Bindegewebslage, welche beiderseits mit Endothel bedeckt ist; und das Endothel geht an den Verwachsungsflächen verloren. Die Mesenterien dagegen bestehen nach Toldt aus drei Blättern, einer dickeren mittleren bindegewebigen Grundlage (die Membrana propria mesenterii) und zwei dünneren Bindegewebslagen, welche das Endothel tragen und als Peritonealschichte zu bezeichnen sind.

Nach J. Müller (1830), V. Hansen (1834) und Toldt fängt die Verlötung des grossen Netzes mit dem Mesocolon transversum an der rechten Seite an und schreitet von hier aus allmählich nach links vor. Klaatsch (1892) fand dagegen, dass kurz nachdem die Verlötung an der rechten Seite (in der Pylorusgegend) angefangen hatte, auch an der linken Seite (in der Milzgegend) ein Anschluss zwischen Colon und Omentum majus zu beobachten war. Zwischen diesen beiden Verwachsungsstellen liegt die schon von Lockwood beschriebene Fossa gastro-colica (Fig. 65 Fogc), welche, wenn die Verwachsungsflächen gegeneinander fortrücken, immer kleiner wird und zuletzt obliteriert.

Nach Toldt (1879) entsteht, wie schon erwähnt das Ligamentum phrenicocolicum dadurch, dass das grosse Netz zuerst mit der Flexura coli sinistra verwächst und sich dann mit der linken Abdominalwand resp. dem Zwerchfell verbindet. Nach Klaatsch (1892) sollte dagegen die Verbindung zwischen Flexura coli sinistra und Omentum majus nicht durch Verlötung zu stande kommen, sondern dadurch, dass die Flexura coli sinistra sich in einem Ligamentum rectolienale kranialwärts verschiebt.

Toldt (1893 : 1) und Klaatsch (1892, 1893) sind beide der Ansicht, dass das Foramen Winslowi des erwachsenen Menschen nicht dem Foramen hepato-entericum der Säugetiere entspricht. Es ist indessen speziell zu bemerken, dass diese Autoren eine ganz verschiedene Nomenklatur haben. Mit dem Namen „Foramen hepato-entericum" versteht Toldt (1893 : 1) die Eingangsöffnung der Bursa omentalis, so wie sie bei menschlichen Embryonen bis gegen die Mitte der Fötalperiode aussieht, und so wie sie definitiv bleibt bei allen Säugetieren, wo eine sekundäre Festhaftung des Duodenum an die dorsale Rumpfwand nicht stattfindet. Durch die kranialwärts fortlaufende Verlötung des Duodenum und des Mesoduodenum mit der dorsalen Körperwand wird die Eingangsöffnung der Bursa omentalis verkleinert und nach rechts hin verschoben und stellt jetzt das Foramen Winslowi dar. Das Foramen Winslowi liegt also mehr nach rechts als das ursprüngliche Foramen hepato-entericum und dieses liegt beim Erwachsenen in dem Inneren der Bursa omentalis.

Ganz entgegengesetzt ist die Nomenklatur von Klaatsch (1892, 1893). Wie schon erwähnt, glaubt Klaatsch, dass die Bursa omentalis ursprünglich allseitig ges[illegible] und dass sie erst sekundär durch Perforation mit der eigentlic[illegible] in Verbindung kam. Die eine Perforationsöffnung, wel[illegible]ltieren konstant in der rechten Bursawand (das

„Ligamentum hepato-entericum“ von Klaatsch) und zwar kaudalwärts vom Gallengang auftrat, ist nach Klaatsch das Foramen hepato-entericum. Durch dieses Foramen hepato-entericum wird das Ligamentum hepato-entericum in eine kraniale Partie (das „Lig. hepato-gastro-duodenale“) und eine kaudale (das „Lig. hepato-cavo-duodenale“) geschieden. Die von diesem Ligamentum hepato-cavo-duodenale begrenzte Bursapartie obliteriert nun bei den höheren Wirbeltieren mehr oder weniger vollständig; und Hand in Hand hiermit verschwindet auch das betreffende Ligament bis auf kleine Spuren. So geht also die ursprüngliche kaudale Begrenzung des Foramen hepato-entericum verloren und es entsteht eine neue Eingangsöffnung, deren kaudale Begrenzung (die „Plica arteriae coeliacae“ von Klaatsch) in dem Inneren der ursprünglichen Bursa lag. Diese neue Eingangsöffnung, deren kraniale Begrenzung dieselbe ist wie die des Foramen hepato-entericum, deren kaudale Begrenzung dagegen mehr nach links liegt als die des Foramen hepato-entericum, diese neue Eingangsöffnung der Bursa ist es, die von Klaatsch mit dem Namen „Foramen Winslowi“ belegt wird.

Über die Entwickelung des Omentum minus wissen wir durch J. Müller (1830) und Hennecke (1836), dass es bei sechswöchentlichen Embryonen als eine kurze, bindegewebige Verbindung zwischen Magen und Leber zu finden ist, welche später — wenn diese Organe mehr auseinanderrücken — in eine dünne Membran umgewandelt wird. Toldt (1879) fand diese bindegewebige Verbindungsbrücke schon bei einem vierwöchentlichen Embryo (Fig. 24 *om*). Sie setzte sich hier kranialwärts in das hintere Herzgekröse fort. Nach diesem Autor ist also die erste Anlage des Omentum minus nur als eine kaudale Fortsetzung des Mesocardium posticum zu betrachten. Bereits am Anfang des vierten Embryonalmonates ist der kaudale Teil des Omentum minus dünner und durchsichtiger geworden als der kraniale Teil desselben. Von jetzt ab können wir also das kleine Netz in eine Pars flaccida und eine Pars condensa unterscheiden (Toldt 1879). In der Pars flaccida entstehen später (bei 6—7 Jahre alten Kindern) Durchlöcherungen in derselben Weise wie im Omentum majus (Toldt, 1879).

Schon Winslow (1718) hatte die Bursa omentalis in eine Bursa omenti majoris („le grand sac épiploïque“) und eine Bursa omenti minoris („le petit sac épiploïque“) geteilt. Die letztgenannte, welche eine Art Vestibulum zu der Bursa omenti majoris bildet, schliesst nach diesem Autor den Lobus Spigeli hepatis ein.

Huschke (1844) beschreibt näher ein „Septum bursarum omentalium“, das er auch „Ligamentum gastro-pancreaticum“ nennt. Es ist dies eine sichelförmige Falte, welche „die linken Kranzgefässstämme des Magens enthält und von der Cardia an der hinteren Magenfläche nach rechts schief herab zur vorderen Fläche des Duodenum läuft.“ Diese Falte begrenzt die Eingangsöffnung der Bursa omenti majoris.

Toldt (1893:1) unterscheidet an dem Septum bursarum omentalium eine kraniale Partie, die Plica gastro-pancreatica und eine kaudale Partie, die er das „Wurzelstück" der Plica arteriae hepaticae nennt. Die Fortsetzung der Plica arteriae hepaticae verläuft in dem Ligamentum hepato-duodenale und hat also zum Foramen omenti majoris keine direkte Beziehung.

Nach Endres (1892) ist die Entstehung der Plica arteriae hepaticae darauf zurückzuführen, dass Magen und Duodenum wie das zugehörige Gekröse nach entgegengesetzter Richtung verlagert werden.

Bei einem 10 Wochen alten Embryo fand Bochdalek jun. (1867) das Septum bursarum omentalium gut entwickelt. Auch Toldt (1879) fand bei 4,8 cm langen Embryonen (aus der ersten Hälfte des dritten Monates) die Abgrenzung zwischen Bursa omenti majoris und Bursa omenti minoris sehr stark entwickelt und sogar schärfer als bei Erwachsenen. — Nach Swaen (1899:2) ist die erste Anlage des Ligamentum gastro-pancreaticum schon bei 10 mm langen menschlichen Embryonen zu sehen. Das von diesem Autor sogenannte Mesohepaticum, das ausser der Arteria hepatica auch die Vena portae enthält und nicht ganz mit der Plica arteriae hepaticae von Toldt zu identifizieren ist, ist auch schon auf diesem Stadium vorhanden.

Nach der neuen anatomischen Nomenklatur (His, 1895) wird bekanntlich beim Erwachsenen die Bursa omentalis in ein Vestibulum, einen Recessus superior und einen Recessus inferior (= Bursa omenti majoris) geteilt. Das Vestibulum und der Recessus superior bilden zusammen die Bursa omenti minoris.

Nach Erik Müller (1897) ist indessen in der Bursa omenti minoris während der Fötalzeit noch eine Abteilung, die er Recessus medius bursae omentalis nennt, zu unterscheiden (Fig. 111, *Rm*). Dieser Recessus medius, welcher den Processus papillaris des Lobus caudatus Spigeli enthält, wird begrenzt: ventralwärts vom Omentum minus und einer kleinen Partie des Magens; dorsalwärts von dem Pankreaskopf (der während der Fötalzeit ausgehöhlt ist und also kein Tuber omentale besitzt); und nach rechts von der Plica arteriae hepaticae (Fig. 110 und 111 *Pah*).

Nach links wird die Grenze durch den freien, sichelförmigen Rand des Ligamentum gastro-pancreaticum (Fig. 111 *Lgp*) markiert. Dieser Recessus medius fand Erik Müller schon bei einem menschlichen Embryo von 17 cm Länge deutlich ausgeprägt. Nur wenn der Processus papillaris wenig entwickelt ist, liegt er ganz und gar in dem Recessus medius; wenn er stark entwickelt ist — was, wie E. Müller gefunden hat, beim menschlichen Fötus sehr oft vorkommt —, streckt er sich auch durch das Foramen omenti majoris hindurch in die obere Partie der Bursa omenti majoris. Der freie Rand des Ligamentum gastro-pancreaticum wird dann aufgehoben und das ganze Ligament sagittal gestellt (Fig. 110 *Lgp*). Die von diesem Ligament erzeugte Grenzfurche zwischen dem Lobus caudatus Spigeli sensu stricto und dem Processus papil-

laris ist dann auch scharf markiert. — Zwischen dem Processus papillaris und dem Tuberculum caudatum wird die Grenzfurche von der Plica arteriae hepaticae erzeugt.

Zuletzt habe ich eine Beobachtung zu erwähnen, die ich selbst vor einigen Jahren (1895) an einem 3 mm langen menschlichen Embryo gemacht habe. Ausser einem an der rechten Seite des Mesogastrium gelegenen Peritonealrecessus (Fig. 80 und 81 *Rs*), den ich in Anschluss an His (1880) Recessus superior sacci omenti genannt habe, existierte bei diesem Embryo auch an der linken Seite des Mesogastrium ein ähnlicher, obwohl kleinerer Recessus (Fig. 80 und 81 *RR*). Der rechte Recessus, der Recessus superior sacci omenti war auch von Fol. (1884) bei einem 5,6 mm langen Embryo (Fig. 36—39) und von Mall (1891) bei einem 7 mm langen menschlichen Embryo (Fig. 57 u. 58) beschrieben worden. Der linke Recessus war dagegen bei keinem anderen menschlichen Embryo beobachtet worden. Trotzdem habe ich diesen Recessus für eine auf diesem Stadium ganz normale Bildung gehalten, denn einerseits wusste ich durch die Untersuchung von Ravn (1888), dass es bei Säugetierembryonen desselben Stadium einen ähnlichen linksseitigen Recessus gibt, der sehr früh wieder vollständig verschwindet, und andererseits zeigte der von mir beschriebene Embryo auch an anderen Stellen Übergangsformen („Neuromeren"), welche darlegten, dass ein menschlicher Embryo eben desselben Stadium früher nicht zur Beobachtung gekommen war.

Über die Entstehung und Bedeutung dieses linksseitigen Peritonealrecessus habe ich mich — nur auf dieses Stadium gestützt — natürlich nicht äussern können. Ich ahnte aber schon damals, dass hinter diesem Recessus ein entwickelungsgeschichtliches Problem steckte, das — einmal gelöst — vielleicht auch etwas Licht über die ursprüngliche Bedeutung der Bursa omentalis werfen könnte. Und so ist es gekommen, dass dieser Befund eines linksseitigen Peritonealrecessus beim menschlichen Embryo mir die Anregung zur vorliegenden Arbeit gegeben hat.

Eigene Untersuchungen.

Material und Untersuchungsmethode.

Mein Untersuchungsmaterial bestand aus 31 Schnittserien menschlicher Embryonen von 3—70 mm Sch.-St.-Länge und aus einer grösseren Anzahl makroskopisch präparierbarer Embryonen[1]) von 5,5—52 cm Totallänge. Die Sch.-St.-Länge ist für die mikrotomierten, ebenso für die jüngeren makroskopisch präparierten Embryonen (Stadien Nr. XXIX, XXX und XXXI) bei gebogenem Körper, für die übrigen bei gestrecktem Körper gemessen.

[1]) Ich verwende den Namen Embryo auch für ältere Stadien (= Fötus).

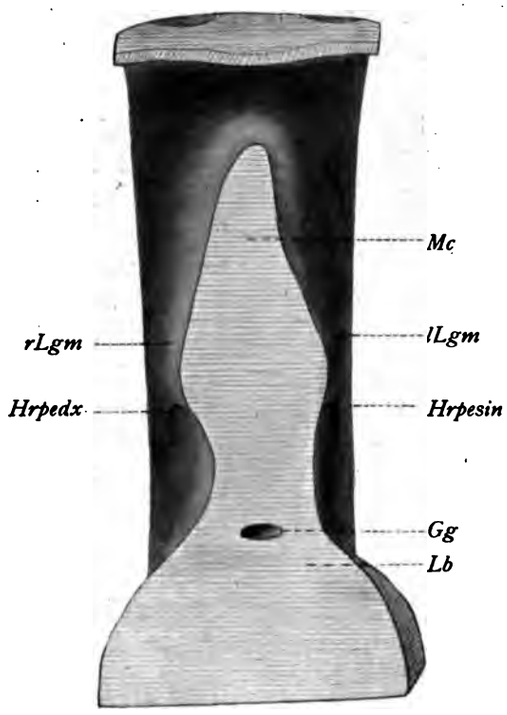

Fig. 144.

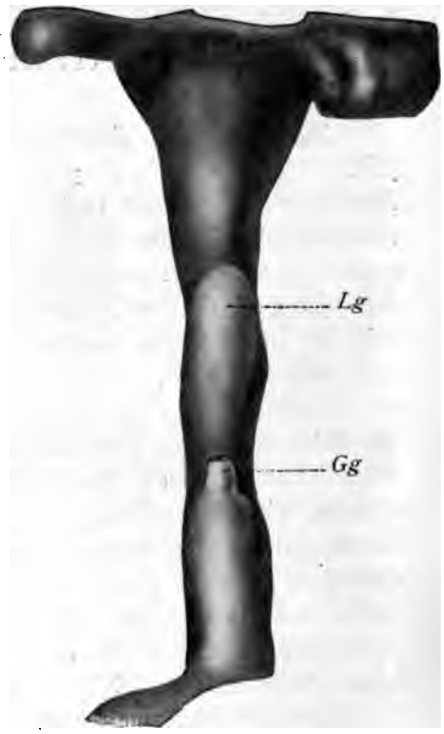

Fig. 145.

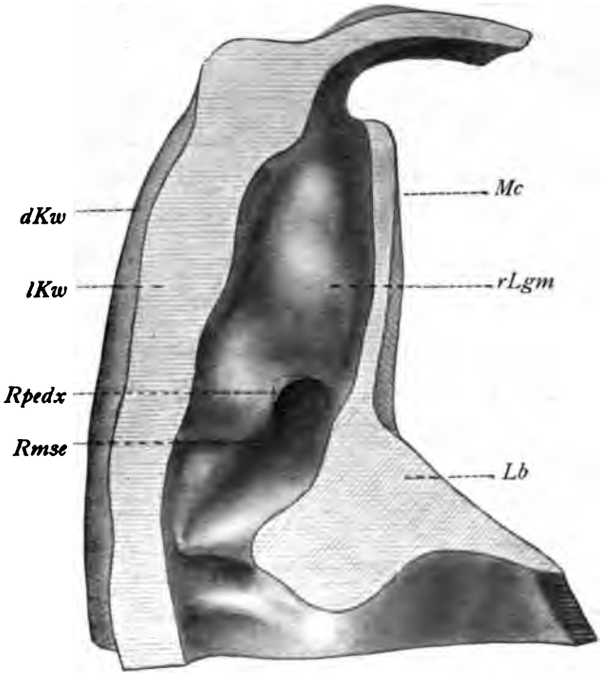

Fig. 146.

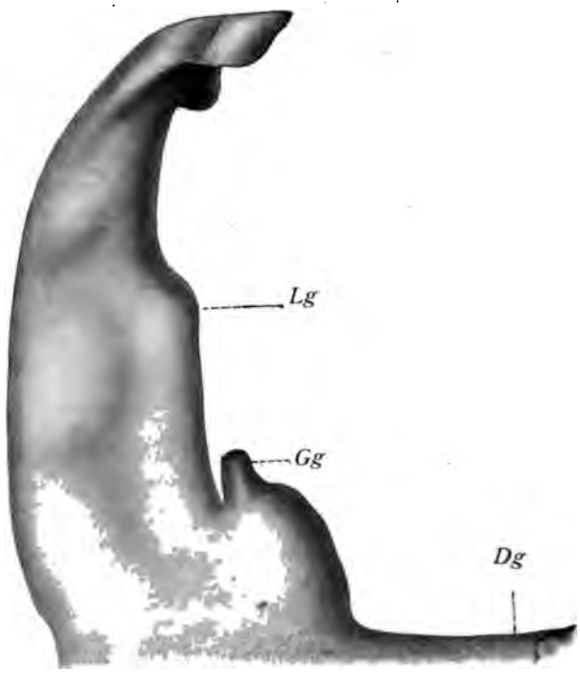

Fig. 147.

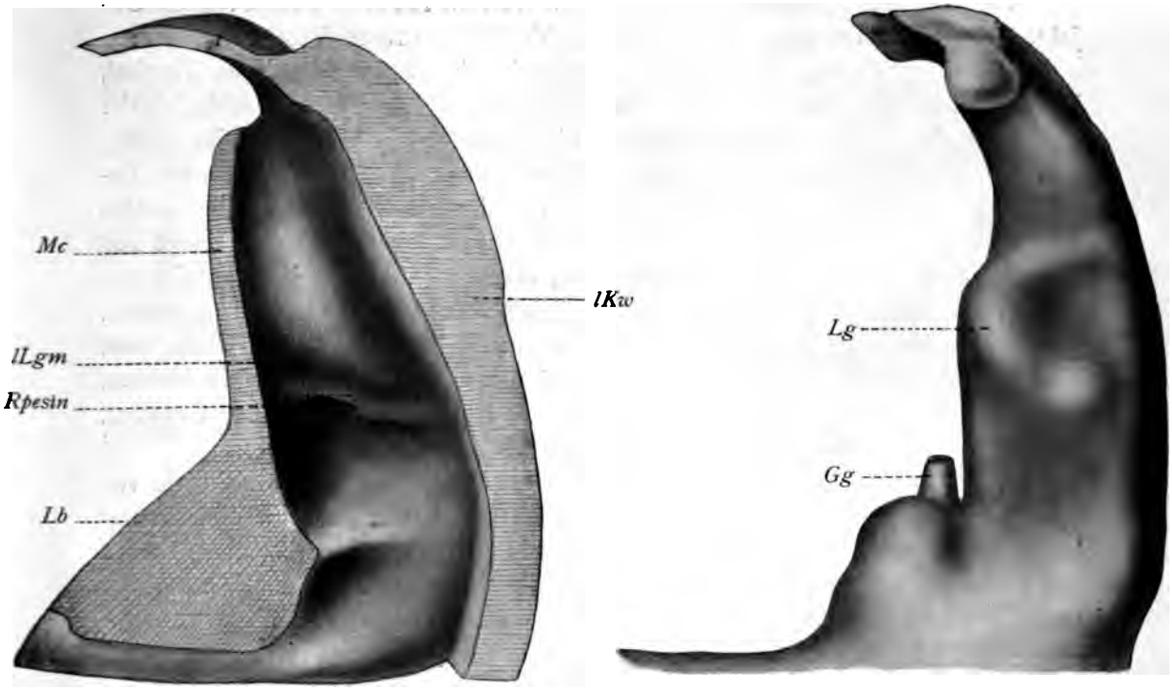

Fig. 148. Fig. 149.

Fig. 144, 146 u. 148. $^{100}/_{1}$. Rekonstruktionsmodell der kranialen Partie des Mesenterium von Embryo I (3,4 mm). Fig. 144 von vorne, Fig. 146 von der rechten und Fig. 148 von der linken Seite gesehen. An der ventralen Seite des Modells sind Herz und Leber weggeschnitten. An der dorsalen Seite des Modells sind die lateralen (bei *lKw*) und zum grossen Teil auch die dorsale Körperwand (bei *dKw*) weggeschnitten. Der dorsale Schnitt ist longitudinell durch die beiden Aortae descendentes gelegt. Die Schnittflächen sind schraffiert. — Fig. 145, 147 und 149. Rekonstruktionsmodell der in dem oben erwähnten Mesenterium steckenden Partie des Vorderdarmes. Fig. 145 von vorne, Fig. 147 von der rechten und Fig. 149 von der linken Seite gesehen.

Dg Dottergang; *Gg* Gallengang; *Hrpedx* und *Hrpesin* Hiatus recessus pneumato-enterici dextri resp. sinistri; *Lb* Leberschnittfläche; *Lg* entodermale Lungenanlage; *rLgm* und *lLgm* rechte, resp. linke mesodermale Lungenanlage; *Mc* Mesocardium posticum; *Rmse* Recessus mesenterico-entericus; *Rpedx* Recessus pneumato-entericus dexter; *Rpesin* Recessus pneumato-entericus sinister.

Von den in Schnittserien zerlegten Embryonen habe ich alle die jüngeren Stadien mit der Bornschen Plattenmodelliermethode rekonstruiert. Von den älteren schien es mir genügend, einzelne Stadien zur Rekonstruktion auszuwählen.

Hervorzuheben ist, dass alle die jüngeren Embryonen, bei denen sich die wichtigsten Formveränderungen abspielen, besonders gut erhalten und fixiert waren. Die in unserer Sammlung befindlichen, schlecht konservierten Embryonen habe ich bei dieser Untersuchung nicht mitgenommen und ganz ohne Berücksichtigung gelassen.

Bei der makroskopischen Präparation von in Alkohol konservierten Objekten habe ich vom folgenden, einfachen Verfahren grosse Vorteile gehabt:

Mit einer Farbe, die in Alkohol unlöslich ist (z. B. chinesische Tusche), bepinsele ich die Ligamente eines Organes, ehe ich sie durchschneide. Beim Durchschneiden eines membranartigen Ligamentes zieht sich die eine Hälfte nach dem betreffenden Organ, die andere Hälfte nach dessen früherer Befestigung zurück. An beiden Stellen markiert sich die Anheftung des Ligamentes durch einen schwarzen Streifen. So erhält man Präparate, welche nicht nur bei oder unmittelbar nach der Präparation, sondern jahrelang nachher eine genaue und bequeme Untersuchung von ligamentösen Verhältnissen gestatten. Wenn das betreffende Organ grössere Verwachsungsflächen hat, muss man diese schrittweise lospräparieren und auch schrittweise bepinseln. Solche Flächen behalten die Farbe viel besser wie ursprünglich freie Flächen desselben Organes, was für den Ungeübten vorteilhaft sein kann.

Die Methode ist so einfach, dass ich annehmen muss, dass sie viele vor mir verwendet haben, obwohl ich bisher in der Litteratur keine Erwähnung darüber habe finden können. Jedenfalls habe ich die Aufmerksamkeit darauf hinlenken wollen, da ohne diese Methode die ligamentösen Verhältnisse vieler Organe bei kleinen Objekten kaum makroskopisch untersuchbar sind.

Stadienbeschreibung.

Menschlicher Embryo I (3,4 mm lang [Sch.-St.-L.]).

Der in 12 μ dicke Schnitte zerlegte Embryo gehört zur hiesigen Embryonalsammlung. Die äussere Form dieses Embryos entspricht etwa der des Hisschen Embryos *Lr* (vgl. His, 1880, Taf. X, Fig. 6). Die Nackenkrümmung ist nur schwach angedeutet.

Die entodermale Lungenanlage fängt eben an, sich von dem Vorderdarm zu differenzieren. Ventralwärts ist sie als eine schwache Vorwölbung (Fig. 145, 147 und 149 *Lg*) zu erkennen, welche dorsalwärts durch eine seichte Furche (Fig. 149) abgegrenzt wird.

Das die entodermale Lungenanlage umgebende Mesoderm ist relativ reichlich und zwar besonders an der linken Seite. Meiner Meinung nach haben wir es hier mit den mesodermalen Lungenanlagen zu tun.

An der linken Seite verstreicht kranialwärts die mesodermale Lungenanlage allmählich (Fig. 148); kaudalwärts dagegen endet sie in eine distinkte, kaudalwärts konkave Falte (Fig. 148 bei *Rpesin*), welche durch einen eben anfangenden Peritonealrezess von dem eigentlichen Mesenterium getrennt wird. Dieser Peritonealrezess, den ich Recessus pneumato-entericus sinister nennen möchte, besteht aus einer kranialwärts blind endigenden Tasche, deren Begrenzungen in Fig. 148 durch eine punktierte Linie bezeichnet wird.

Einen ähnlichen Peritonealrecessus, Recessus pneumato-entericus dexter, sieht man in gleicher Höhe an der rechten Seite des Mesenteriums

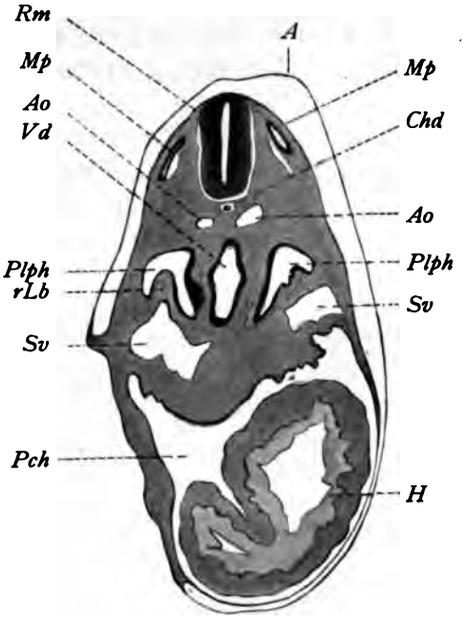

Fig. 150.

Fig. 151.

Fig. 152.

Fig. 153.

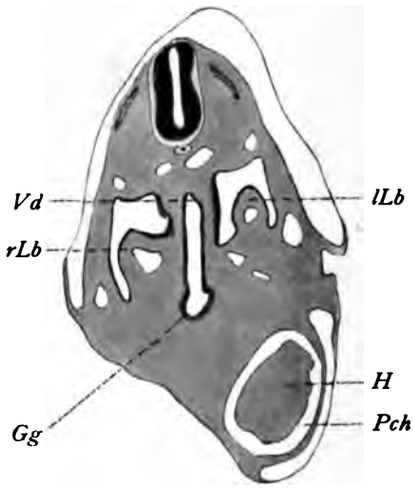

Fig. 154.

Fig. 150—154. $^{80}/_{1}$. Querschnitte des Embryo I (3,4 mm). Die Schnitte Fig. 150, 151 und 152 folgen direkt nacheinander. Schnitt Fig. 153 liegt etwa 50 μ mehr kaudalwärts als Schnitt Fig. 152. Schnitt Fig. 154 etwa 100 μ weiter kaudalwärts als Schnitt Fig. 153. Die Endothellage ist dunkel markiert.

A Amnion; *Ao* Aorta; *Chd* Chorda dorsalis; *Gg* Gallengang; *H* Herz; *rLb* rechter, *lLb* linker Leberlappen; *Mp* Muskelplatte; *Pch* Pericardialhöhle; *Plph* Pleuroperitonealhöhle; *Rm* Rückenmark; *Rped* Recessus pneumato-entericus dexter; *Rpes* Recessus pneumato-entericus sinister; *Sv* Sinus venosus; *Vd* Vorderdarm.

(Fig. 144 und 146 *Rpedx*). An dieser Seite ist die mesodermale Lungenanlage schwächer entwickelt als an der linken. Auch ist die sie begrenzende Peritonealtasche ventralwärts weniger tief als an der linken Seite.

Kaudalwärts setzt sich der Recessus pneumato-entericus dexter in eine seichte, etwa 0,24 mm lange Furche (Fig. 146 *Rmse*) fort, welche die erste Anlage eines anderen Rezesses darstellt, der auf späteren Stadien den Ventrikel vom dorsalen Mesogastrium teilweise isoliert, und den wir darum Recessus mesenterico-entericus benennen wollen. Ein entsprechender Rezess existiert an der linken Seite nicht (vgl. Fig. 146 und 148).

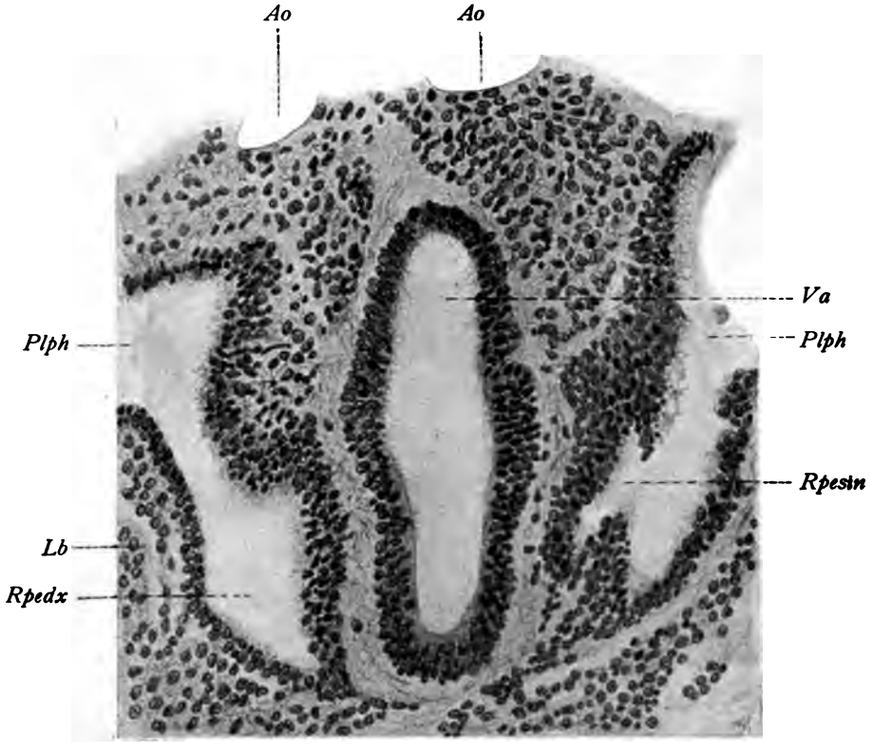

Fig. 155. $^{300}/_{1}$.

Mesenterium des Schnittes Fig. 152, stärker vergrössert, um die Endothelzellenlagen zu zeigen. Bezeichnungen siehe Fig. 140—154.

Der rechte Leberlappen, welcher schon auf diesem Stadium grösser als der linke Leberlappen ist, ist zum grossen Teil mit der lateralen Fläche des Mesenterium verbunden. Der linke Leberlappen ist vom Mesenterium mehr frei (Fig. 154). Daraus erklärt es sich, dass in der Höhe der Leber die freie Mesenterialfläche an der rechten Seite bedeutend schmäler ist als an der linken (vgl. Fig. 146 und 148).

Das die Pleuro-Peritonealhöhle auskleidende Endothel besteht im allgemeinen aus einer einfachen oder höchstens doppelten Zellenschicht. Hiervon

machen aber die lateralen Flächen des Mesenterium eine Ausnahme, deren Endothel im Bereiche der Recessus pneumato-enterici und von hier ab kaudalwärts bis zum Nabel drei- bis vierschichtig ist (Fig. 155). Die Schnitte, welche die kranialen Enden der Rezesse getroffen haben (Fig. 150 und 151), zeigen an dieser Stelle (der Umbiegungsstelle) ein etwa 8 schichtiges Endothel. Zu bemerken ist, dass die Dicke des Endothels an den beiden Seiten des Mesenterium in derselben Höhe etwa dieselbe ist.

Menschlicher Embryo II (N.-St.-L. 3 mm).

Die Schnittserie gehört dem Anatomischen Institut in Lund. Schnittdicke 10 μ.

Die Nackenkrümmung ist deutlich ausgesprochen, und somit erklärt es sich, dass dieser Embryo, obwohl von kleinerem Durchmesser als Embryo I, einem älteren Entwickelungsstadium entspricht. Von diesem Embryo habe ich vor 9 Jahren bereits eine kurze Beschreibung gegeben. Indem ich auf diese verweise (vgl. vorliegende Arbeit pag. 69), beschränke ich mich hier darauf, meine damalige Beschreibung zu vervollständigen und betreffs eines Punktes zu berichtigen.

Die entodermale Lungenanlage ist vom Vorderdarm getrennt und hat sich schon in eine rechte und eine linke Lungenanlage geteilt (Fig. 157, Taf. I). Als entodermale Magenanlage hatte ich eine dorsale Ausbuchtung des Eingeweiderohres gedeutet, welche dicht kranialwärts vor der Einmündungsstelle des Leberganges gelegen ist. Indessen hat Hammar (1900), welcher denselben Embryo zusammen mit ein wenig älteren Embryonen untersuchte, gefunden, dass diese Ausbuchtung die erste Anlage des dorsalen Pankreas sein muss, und dass die Magenanlage weiter kranial liegt und nur von einer sehr kleinen transversalen Anschwellung repräsentiert wird. Nachdem ich jetzt auch Gelegenheit gehabt habe, etwas ältere Entwickelungsstadien zu untersuchen, habe ich mich davon überzeugen können, dass Hammar die erwähnte Anmerkung mit vollem Recht gemacht hat.

Die entodermale Magenanlage (Fig. 161 *Mg*, Taf. II) liegt also dicht kaudalwärts von der entodermalen Lungenanlage. In ihrem Bereiche ist das umgebende Mesoderm reichlicher als weiter kaudalwärts, was sich in einer Anschwellung des Mesenterium kundgibt, die ich als mesodermale Magenanlage bezeichne (Fig. 156 *Mgm*, Taf. I).

Die mesodermalen Lungenanlagen sind jetzt stark entwickelt. Sie bilden zwei beinahe vollkommen symmetrische Mesodermmassen, in deren oberen Hälften die entodermalen Lungenanlagen stecken. Entsprechend deren Spitzen zeigt jede mesodermale Lungenanlage eine ventro-laterale Ausbuchtung (Fig. 158, Taf. I, Fig. 160, Taf. II), welche durch eine seichte Furche von einer zweiten, mehr dorsal- und kaudalwärts gelegenen Ausbuchtung geschieden wird (Fig. 158, Taf. I, Fig. 160, Taf. II). Die kaudalen Grenzen der mesodermalen Lungen-

anlagen werden durch die Eingangsöffnungen der beiden Recessus pneumato-enterici sehr stark markiert. Diese Rezesse haben besonders an Höhe stark zugenommen und zwar besonders der Recessus pneumato-entericus dexter, welcher jetzt die rechte mesodermale Lungenanlage vom Magen und dem kaudalen Teil des Ösophagus trennt (Fig. 157, Taf. I und Fig. 161, Taf. II). Das kraniale Ende dieses Recessus liegt zwischen der rechten entodermalen Lungenanlage und dem Ösophagus (Fig. 157, Taf. I). — Der Recessus pneumato-entericus sinister hat sich auch weiter entwickelt, obwohl in beschränkterem Masse (Fig. 161 *Rpesin*, Taf. II). Er trennt nur etwa das kaudale Drittel der mesodermalen Lungenanlage von der Magenanlage und erreicht nicht das kaudale Ende der linken entodermalen Lungenanlage, obgleich diese etwas weiter kaudalwärts geht als die rechte entodermale Lungenanlage. Beide Rezesse sind im Querschnitte sichelförmig mit der Konkavität gegen das Eingeweiderohr gerichtet (Fig. 80, pag. 70). Die Rezesse begrenzen also die mesodermale Magenanlage nicht nur an den lateralen Seiten, sondern teilweise auch ventral- und dorsalwärts. Dies gilt aber nur für die kaudalen Hälften der Rezesse. Die kranialen Hälften begrenzen nur die laterale und ventrale Fläche des Eingeweiderohres (Fig. 163, Taf. II).

Kaudalwärts von den Eingangsöffnungen der beiden Rezesse zeigt das Mesenterium etwa dieselben Verschiedenheiten an den beiden Seiten wie in dem vorigen Stadium; nur mit dem Unterschiede, dass die Furche, welche sich von der Eingangsöffnung des rechten Recessus pneumato-entericus kaudalwärts erstreckt (Fig. 146 *Rmse* pag. 122), bedeutend tiefer geworden ist (Fig. 158, Taf. I). Die diese Furche lateralwärts begrenzende Falte, die ich Plica mesogastrica benenne, ist ebenfalls grösser geworden (Fig. 158 *Pmsg* Taf. I). Die erwähnte Furche, die ich schon bei dem vorigen Stadium mit dem Namen Recessus mesenterico-entericus bezeichnet habe, ist aber auch etwas schmäler geworden (vgl. Fig. 146 und Fig. 158, Taf. I); was sich daraus erklärt, dass der kaudale Teil der mesodermalen Magenanlage sich in der ventralen Begrenzung der Furche entwickelt hat und sie jetzt von vorne her begrenzt. Die betreffende Furche begrenzt also jetzt die dorsale, rechte Seite dieses Teiles der Magenanlage. — In derselben Höhe ist das ventrale Mesenterium nicht nur relativ, sondern absolut bedeutend schmäler geworden (vgl. Fig. 144 und Fig. 156, Taf. I). Augenscheinlich ist dieses Verhältnis dadurch zu stande gekommen, dass sich die beiden Hälften der Peritonealhöhle hier medialwärts auf Kosten des ventralen Mesenteriums erweitert haben. Dadurch ist jetzt eine vordere Magenfläche vom ventralen Mesenterium zum grossen Teil frei geworden.

Die Leber hat sich besonders in kranialer Richtung vergrössert. Sie hat jetzt die kaudale Partie der mesodermalen Lungenanlagen erreicht und fängt eben an, in das kaudale Ende der rechten mesodermalen Lungenanlage hineinzuwachsen (Fig. 156, Taf. I bei *Lb*²). Kaudalwärts vom Recessus mesenterico-entericus zeigt der rechte Leberlappen eine noch breitere Verbindungsfläche

mit der medialen Seite des Mesenteriums, als wir sie in dem vorigen Stadium beobachten konnten (vgl. Fig. 146 und Fig. 158, Taf. I). Zwischen dieser Verwachsungsfläche, die wir als die werdende Porta hepatis bezeichnen können, und der nach der rechten Seite ausgezogenen Verbindung mit der rechten mesodermalen Lungenanlage (Fig. 156, Taf. I, *Lò* und *Lb*) ist die medio-dorsale Fläche des rechten Leberlappens frei und hilft hier eine Peritonealtasche zu begrenzen, für die ich den Namen Recessus hepato-entericus reservieren möchte. Dieser Recessus umgibt ventro-lateralwärts die rechte Partie der mesodermalen Magenanlage etwa in ihrer kaudalen Hälfte. Zusammen mit dem schon oben beschriebenen Recessus mesenterico-entericus bildet der Recessus hepato-

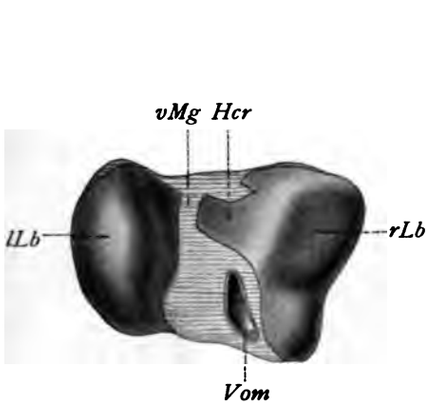

Fig. 164.

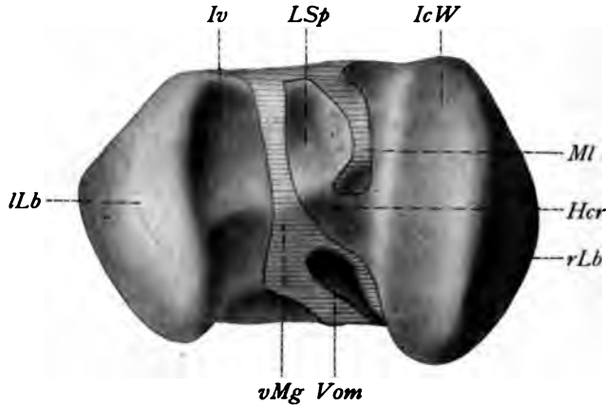

Fig. 165.

Fig. 164. $^{50}/_{1}$. Rekonstruktionsmodell der Leber des Embryo II (3 mm); von der dorsalen Seite gesehen. Die Schnittflächen sind schraffiert.

Fig. 165. $^{50}/_{1}$. Rekonstruktionsmodell der Leber des Embryo III (5 mm); von der dorsalen Seite gesehen. Die Schnittflächen sind schraffiert.

Hcr Hiatus communis recessuum; *IcW* Impressio corporis Wolffii; *Iv* Impressio ventriculi; *Lb* linker, *l rLb* rechter Leberlappen; *LSp* Lobus Spigali; *Ml* Mesolaterale; *vMg* ventrales Mesogastrium; *Vom* Vena omphalo-mesenterica.

entericus eine Peritonealtasche, welche kranialwärts in den Recessus pneumato-entericus dexter direkt übergeht. Dieser öffnet sich also jetzt nicht mehr unmittelbar in den grossen Pleuroperitonealraum. Mit anderen Worten: die drei Rezesse sind miteinander verschmolzen und haben mit dem grossen Pleuroperitonealraum eine gemeinsame Kommunikationsöffnung, die wir Hiatus communis recessuum benennen wollen. Dieser Hiatus communis rec. stellt eine longitudinelle, laterale Spalte (von etwa 0,25 mm Länge) dar, welche ventralwärts und kaudalwärts vom rechten Leberlappen, dorsalwärts von der vom dorsalen Mesogastrium gebildeten Falte, der Plica mesogastrica (Fig. 156 und 158, Taf. I) und kranialwärts vom kaudalen Ende der rechten mesodermalen Lungenanlage (Fig. 156, Taf. I *rLgm*) begrenzt wird. — An der linken Seite des Mesogastrium

werden keine dem Recessus mesenterico-entericus oder dem Recessus hepato-entericus entsprechenden Peritonealtaschen gebildet.

Menschlicher Embryo III (5 mm).

Querschnitt-Serie, dem hiesigen Institut gehörend. Schnittdicke 12 μ.

Die entodermale Lungenanlage hat sich jetzt in zwei Seitenteile noch deutlicher gesondert (Fig. 170, Taf. III). Die Trachealanlage ist bedeutend länger geworden (Fig. 171, Taf. III). Die rechte Lungenanlage ist die längere und geht in latero-kaudaler Richtung zum kranialen Ende des Recessus pneumato-entericus dexter (Fig. 170 *rLg*, Taf. III); die linke Lungenanlage hat eine vollkommen

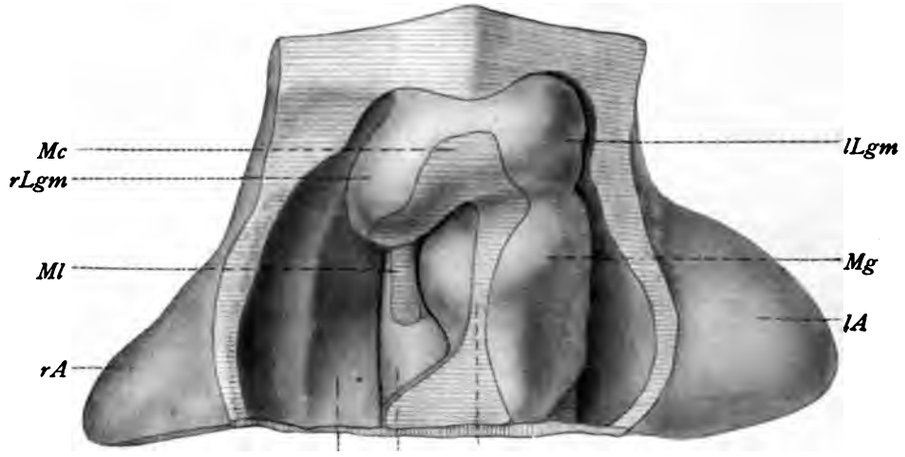

Fig. 166. $^{50}/_{1}$.

Rekonstruktionsmodell, die kraniale Partie der Pleuro-peritonealhöhle bei Embryo III (5 mm) zeigend; von der ventralen Seite gesehen. Die ventrale Wand dieser Höhle ist durch einen frontalen Schnitt durch die beiden Seitenwände entfernt worden. Herz und Leber sind weggeschnitten. Die Schnittflächen sind schraffiert.

A linke, *rA* rechte Armanlage; *Lgm* die mesodermalen Lungenanlagen; *Mc* Schnittfläche des Mesocardium posticum; *Mg* Magen; *Ml* Mesolaterale; *vMsg* ventrales Mesogastrium; *Pmg* Plica mesogastrica; *Un* Urniere.

transversale Richtung und liegt mehr kranial (Fig. 170 *lLg*, Taf. III), was um so mehr bemerkenswert ist, als in dem vorigen Stadium die linke entodermale Lungenanlage mehr kaudalwärts als die rechte geht (Fig. 157, Taf. I). Man bekommt also den Eindruck, als wäre jetzt die linke Lungenanlage kranialwärts verschoben.

Die entodermale Magenanlage ist nur wenig länger geworden (sie hat jetzt eine Länge von etwa 2,07 mm) und hat noch in dorsoventraler Richtung keine nennenswerte Biegung gemacht. Da der Ösophagus sehr dünn geworden ist, markiert sich das kraniale Ende des Magens relativ scharf als eine ganz plötzliche Verdicku[illegible]he etwa in derselben Höhe wie das kraniale Ende des Recessus pneu[illegible] dexter liegt (Fig. 173, Taf. III). Im Querschnitte ist die Magenanlage

oval mit dem grössten Durchmesser in hauptsächlich transversaler Richtung. Kaudalwärts geht sie allmählich in die Duodenalanlage über (Fig. 172, Taf. III).

Diejenigen Partien, welche wir in dem vorigen Stadium als die mesodermalen Lungenanlagen beschrieben, haben grosse Veränderungen erfahren.

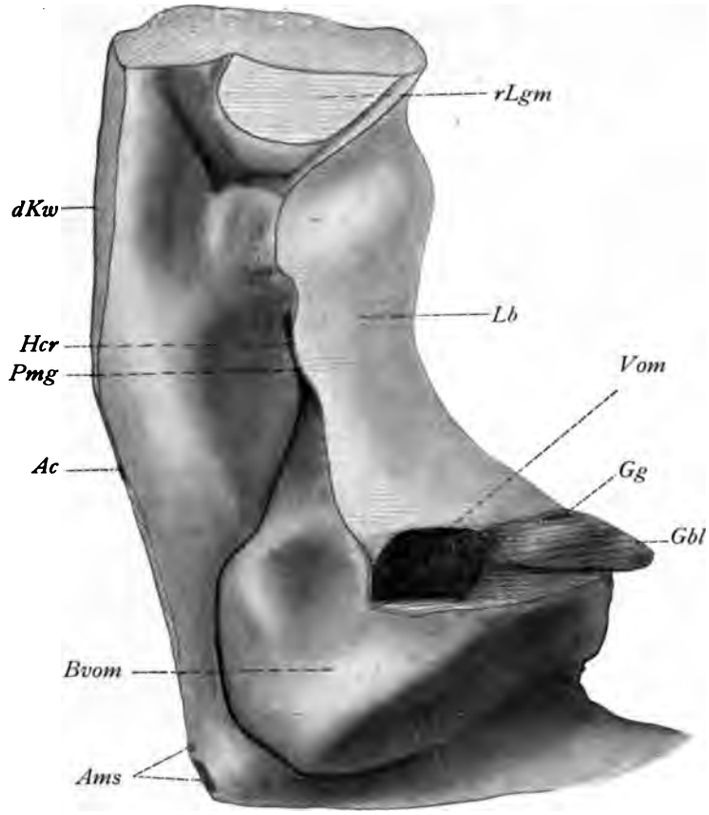

Fig. 167. $^{100}/_{1}$.

Rekonstruktionsmodell der kranialen Partie des Mesenterium bei Embryo III (5 mm); von der rechten Seite gesehen. Die kranialwärts von dem oberen Ende des Recessus pneumato-entericus dexter gelegene Partie des Mesenterium ist durch einen transversalen Schnitt entfernt worden. Durch die dorsale Schnittfläche (*dKw*) ist das Mesenterium bei seiner Insertion an der dorsalen Körperwand von dieser losgeschnitten. — Die Leber (*Lb*) ist mit Ausnahme von der die Rezesse unmittelbar begrenzenden Partie weggeschnitten.

Ac Arteria coeliaca; *Ams* Arteriae mesentericae superiores: *Bvom* Bulbus venae omphalo-mesentericae dextrae; *Gbl* Gallenblase; *Gg* Gallengang; *Hcr* Hiatus communis recessuum; *Lg* Schnittfläche des kaudalen Lungenendes; *Pmg* Plica mesogastrica; *Vom* Einmündungsstelle der Venae omphalo-mesentericae.

— In dem kaudalen Teil der rechten mesodermalen Lungenanlage ist die Lebersubstanz jetzt in noch grösserer Ausstreckung hineingewachsen. Sie ist hierbei nicht nur latero-dorsalwärts, sondern auch kranialwärts fortgeschritten, und die mediale Seite des rechten Leberlappens wird darum jetzt

zum grossen Teil vom Recessus pneumato-entericus dexter begrenzt (Fig. 165 *LSp*). An jeder mesodermalen Lungenanlage ist bei diesem Embryo nur eine der betreffenden entodermalen Lungenanlage entsprechende Ausbuchtung zu erkennen.

Die linke mesodermale Lungenanlage ist, aller Wahrscheinlichkeit nach, kranialwärts verdrängt worden. Darauf deutet schon die erwähnte asymmetrische Stellung der entodermalen Lungenanlagen (Fig. 170 Taf. III). Die kranioventrale Ausbuchtung ist in entsprechendem Masse kranialwärts verschoben (Fig. 166); so auch die dorso-kaudale Ausbuchtung, welche indessen nur schwach angedeutet ist. — Der linke Recessus pneumato-entericus ist verschwunden. Nur von dem vorderen Teil, wo in dem vorigen Stadium der Recessus am weitesten kranialwärts ging (Fig. 160, Taf. II), sieht man noch einen kaum wahrnehmbaren Rest. Da es, nach dem mikroskopischen Bild zu urteilen, weniger wahrscheinlich ist, dass dieses Verschwinden des Rezesses auf eine Verlötung der Recessuswände zurückzuführen ist, bleibt uns — meiner Meinung nach — nur übrig, anzunehmen, dass der Recessus als solcher bei der Lageveränderung der linken Lungenanlage ganz ausgestülpt worden ist. Die früher durch die Eingangsöffnung des Recessus pneumato-entericus sin. scharf markierte Grenze zwischen mesodermaler Lungenanlage und mesodermaler Magenanlage ist hiermit auch undeutlich geworden (Fig. 166).

An den erwähnten so zu sagen mechanischen Veränderungen tragen zweifelsohne in erster Linie die Leber und zweitens der Magen die Schuld. — Da der rechte Leberlappen sich fortfahrend stärker als der linke entwickelt hat (Fig. 164 u. 165), ist die mesodermale Magenanlage genötigt, bei ihrer Grössenzunahme (die zu dieser Zeit besonders in transversaler Richtung stattfindet) beinahe ausschliesslich nach links auszuweichen. — Da nun der linke Leberlappen sich besonders in kranialer Richtung vergrössert und dabei, ohne in die mesodermale Lungenanlage hineinzuwachsen, sie kranialwärts verdrängt, so ist es leicht zu verstehen, dass diese Verhältnisse, wenn sie zusammenwirken, eine Ausstülpung des kleinen Recessus pneumato-entericus sin. und die Asymmetrie der Lungenanlagen bewirken können.

Der Recessus pneumato-entericus dexter hat sich nur wenig in kraniokaudaler Richtung vergrössert. Im Querschnitte ist er dagegen bedeutend grösser geworden und zwar etwa in demselben Masse, wie die mesodermale Magenanlage vergrössert ist. Das obere Ende des Recessus begrenzt nur die ventro-laterale Fläche der mesodermalen Magenanlage (Fig. 174). Etwas weiter kaudalwärts fängt sie aber auch an, die dorsale Magenfläche zu begrenzen. Noch weiter kaudalwärts vergrössert sich diese dorsale Partie des Recessus, so dass sie weiter als die entodermale Magenanlage nach links reicht, während die ventrale P[illegible] Recessus in demselben Masse kleiner wird (Fig. 175). Am kranial[illegible] Hiatus communis recessuum, wo der erwähnte Recessus in

Recessus hepato-mesenterico-entericus übergeht, begrenzt er fast nur die rechte und die dorsale Fläche der Magenanlage (Fig. 170, Taf. III).

Der Recessus hepato-mesenterico-entericus hat nur kleinere Veränderungen erlitten. Erwähnenswert ist besonders, dass sein ventraler Teil (Recessus hepato-entericus) kleiner, sein dorsaler Teil (Recessus mesenterico-entericus) in entsprechendem Masse grösser geworden ist. Während in dem vorigen Stadium diese beiden Rezesse etwa gleich gross waren, hat sich also jetzt der dorsale Recessus mesenterico-entericus), wie es scheint, auf Kosten des ventralen

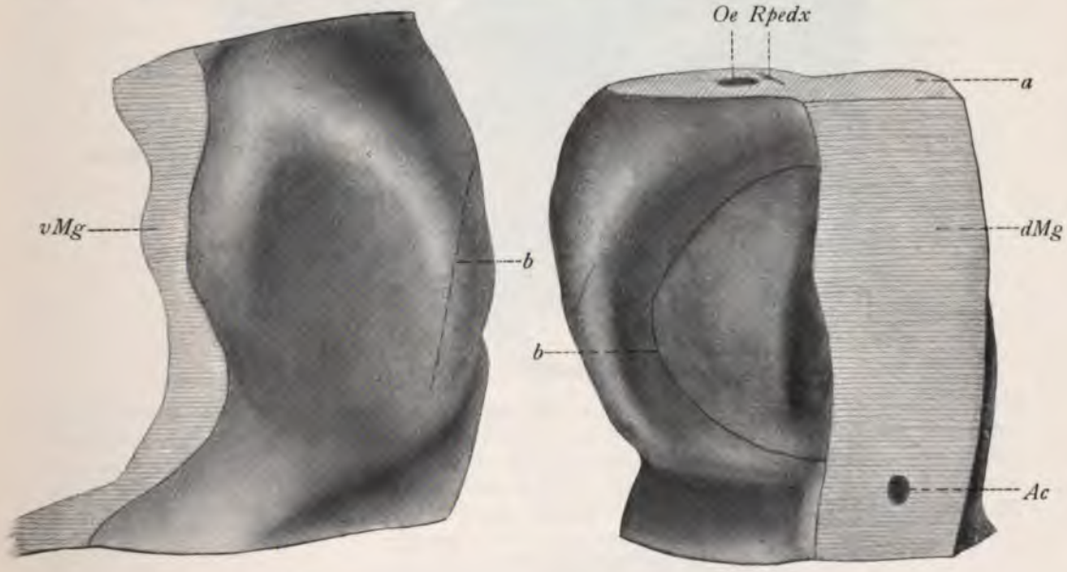

Fig. 168. Fig. 169.

Fig. 168 und 169. $^{100}/_{1}$. Rekonstruktionsmodell der mesodermalen Magenanlage des Embryo III (5 mm), von der linken (Fig. 168) und von der dorsalen Seite (Fig. 169) gesehen.

a Transversale Schnittfläche in der Höhe des kranialen Endes des Recessus pneumato-entericus dexter *(Rpedx)*; *b* markiert die dorsalwärts vom Magen gelegene Rezesspartie; *Ac* Arteria coeliaca; *dMg* dorsales, *vMg* ventrales Mesogastrium; *Oe* Ösophagus.

(Recessus hepato-entericus) vergrössert. Die kaudale Partie des Recessus hepato-mesenterico-entericus wird jetzt nur durch den Recessus mesenterico-entericus repräsentiert (Fig. 172, Taf. III und Fig. 176). Diese Veränderungen sind wahrscheinlich zu stande gekommen einerseits, weil die Plica mesogastrica (Fig. 176 die *Ags* umgebende Falte) jetzt bedeutend grösser geworden ist und mehr ventralwärts vorspringt, andererseits, weil die mesodermale Magenanlage angefangen hat, um ihre Längsachse zu rotieren und zwar so, dass die früher rechte Seite jetzt dorsalwärts gekehrt ist. Durch Zusammenwirkung dieser beiden Faktoren ist der Hiatus comm. recessuum ventralwärts verschoben worden (vgl. 159, Taf. I u. 171, Taf. III).

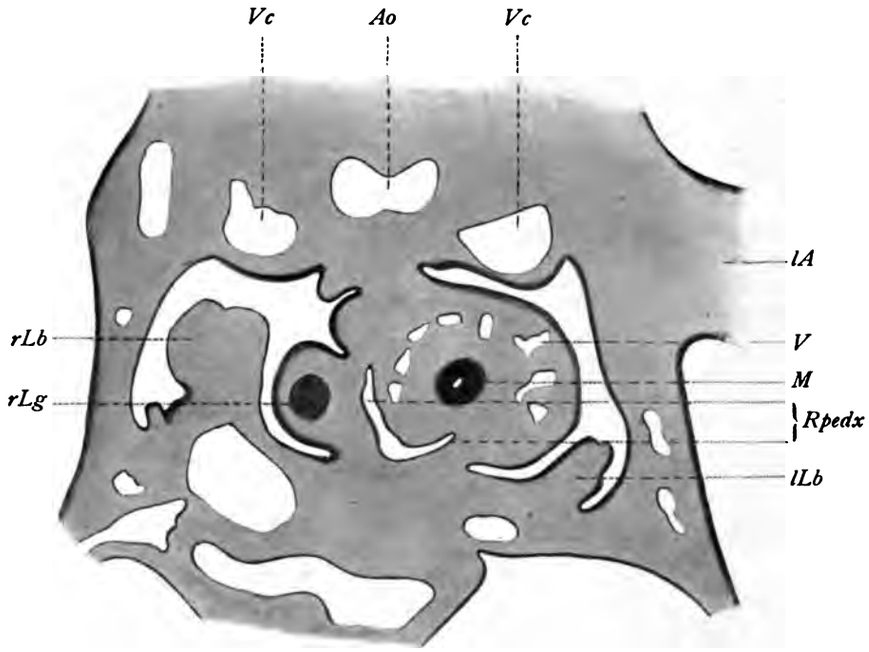

Fig. 174.

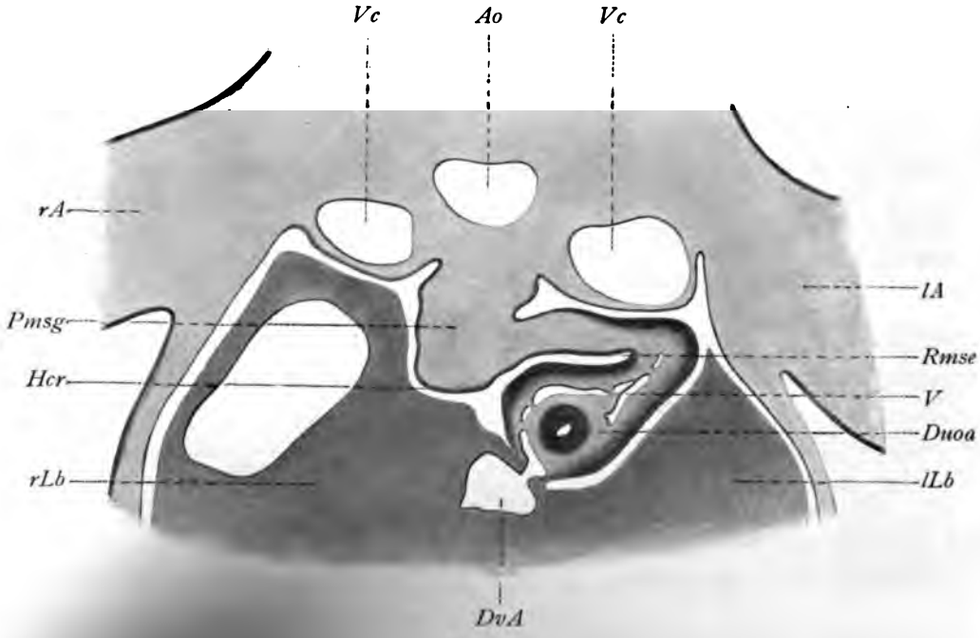

Fig. 175.

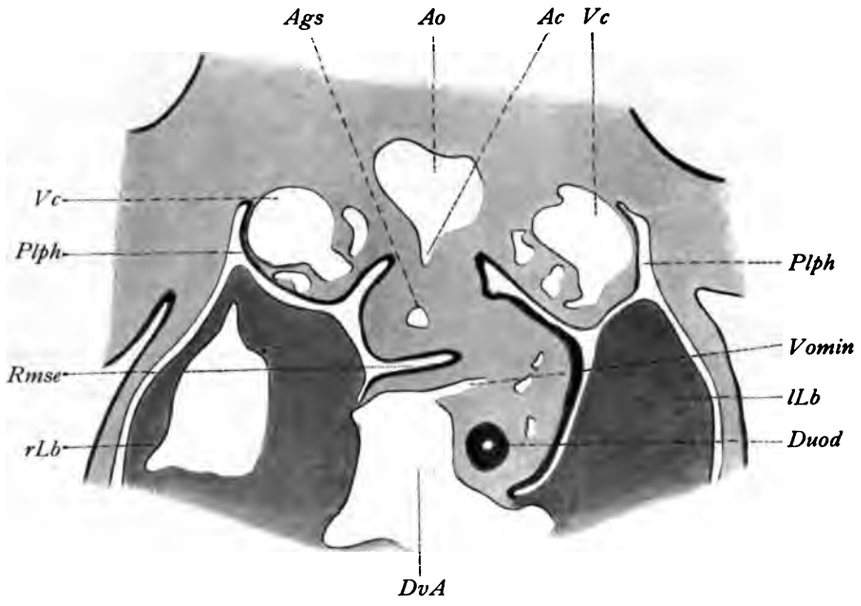

Fig. 176.

Fig. 174—176. $^{75}/_{1}$. Querschnitte der Rezessregion des Embryo III (5 mm).

Ac Arteria coeliaca; *Ags* Arteria gastrica sinistra; *Ao* Aorta; *Duod* Duodenum; *DvA* Ductus venosus Arantii; *Hcr* Hiatus communis recessuum; *lA* linke, *rA* rechte Armanlage; *rLb* rechter, *lLb* linker Leberlappen; *Mg* entodermale Magenanlage; *Plph* Pleuroperitonealhöhle; *Pmsg* Plica mesogastrica; *rLg* rechte entodermale Lungenanlage; *Rmse* Recessus mesenterico-entericus; *Rpedx* Recessus pneumato-entericus dexter; *V* Magenvenen; *Vomin* Vena omenti minoris; *Vc* Vena cardinalis.

Der Hiatus communis recessuum hat sich kaum nennenswert vergrössert. Er wird jetzt begrenzt: dorsalwärts von der Plica mesogastrica, kranialwärts von der in die rechte mesodermale Lungenanlage hineingewachsenen Lebersubstanz, ventralwärts von der Leber und kaudalwärts von einer grossen lateralen Mesenterialausbuchtung (Fig. 167, pag. 131 *Bvom*), welche die hier stark erweiterte Vena-omphalo-mesenterica dextra enthält. (Vgl. Fig. 171, Taf. III.)

Gleich wie in dem vorigen Stadium geht der Recessus pneumato-entericus dexter fast unmerklich in den Recessus hepato-mesenterico-entericus über. Um das Schicksal dieser beiden ursprünglich verschiedenen Rezesse verfolgen zu können, ist es indessen nötig, die Grenze zwischen ihnen soweit als möglich noch festzuhalten. Diese liegt etwa in der Höhe des kranialen Endes des Hiatus communis recessuum. Die frontale Peritonealtasche, welche zwischen der dorsalen Seite der mesodermalen Magenanlage und dem nach links hin ausgezogenen dorsalen Mesenterium liegt (Fig. 173, Taf. III), ist also in ihrer kranialen Hälfte vom Recessus pneumato-entericus dexter, in ihrer kaudalen Hälfte vom Re-

cessus mesenterico-entericus gebildet. Diese Tasche, welche der werdenden Bursa omenti majoris entspricht, liegt schon auf diesem Stadium nach links von der Medianebene (Fig. 169b).

Die Plica mesogastrica zeigt in dem kranialsten Teil eine Vena-cava-Anlage, welche als eine schwache Fortsetzung einer Lebervene zuerst dorsalwärts in der kranialen Begrenzung des Hiatus communis recessuum und dann kaudalwärts etwa 80 μ lang in der Plica mesogastrica verläuft. Weiter kaudalwärts sieht man in der Plica ein etwas grösseres Gefäss, das jedoch nichts mit der Vena-cava-Anlage zu tun hat, sondern die Anlage der Arteria gastrica sinistra darstellt (Fig. 171, Taf. III u. Fig. 176 *Ags*). Ein Truncus coeliacus existiert nämlich schon auf diesem Stadium, welcher sich in zwei Hauptzweige teilt; der eine, die oben erwähnte A. gastrica sin., verläuft in kranialer Richtung und gibt nach links ein Ästchen, die Arteria lienalis ab; der andere, Art. hepatica, geht kaudalwärts und mündet in die Leber (Fig. 171 *Ah*, Taf. III). Der Truncus coeliacus ist im Verhältnis zur Arteria mesenterica superior noch sehr schwach ausgebildet. Die zahlreichen und relativ grossen Gefässe, die man überall in der mesodermalen Magenanlage beobachtet, scheinen auch meistenteils nicht vom Truncus coeliacus, sondern von Lebervenen zu stammen, welche durch das ventrale Mesenterium an mehreren Stellen in die Magenanlage hineindringen (Fig. 174—176). Ich finde es darum sehr wahrscheinlich, dass die wichtigste Nahrungszufuhr zur Magenanlage auf diesem Stadium durch die genannten Lebervenen vermittelt wird.

Menschlicher Embryo IV (8 mm).

Querschnittserie, dem hiesigen Institut gehörend. Schnittdicke 12 μ.

Die Trachealanlage ist etwa doppelt so lang wie in dem vorigen Stadium (vgl. Fig. 171, Taf. III und Fig. 179, Taf, IV). Die rechte entodermale Lungenanlage reicht auch auf diesem Stadium länger kaudalwärts als die linke (Fig. 178, Taf. IV u. Fig. 181, Taf. V); sie zeigt jetzt drei Ausbuchtungen, welche die Anlagen der drei Lungenlappen sind. Von diesen ist die kaudale Lappenanlage, welche als die eigentliche Fortsetzung des rechten Hauptbronchus erscheint (Fig. 179 *rLg1*, Taf. IV), die grösste. Die kraniale Lappenanlage ist nur schwach angedeutet als eine laterale Ausbuchtung (Fig. 178 *rLg3*, Taf. IV), die mittlere Lappenanlage ist als eine ventralwärts gerichtete Knospe (Fig. 179 *rLg2*, Taf. IV) zu sehen. — Die linke entodermale Lungenanlage verläuft jetzt nicht wie in dem vorigen Stadium gerade lateralwärts, sondern hat eine mehr dorso-kaudale Richtung eingeschlagen (Fig. 178, Taf. IV und Fig. 180, Taf. V). Die Endknospe (Fig. 180 *lLg1*, Taf. V), welche als die eigentliche Fortsetzung des Hauptbronchus erscheint, stellt die Anlage des kaudalen Lungenlappens dar; die Anlage des kranialen Lappens ist als eine kleinere laterale Ausbuchtung (Fig. 178 *lLg2*, Taf. IV) zu erkennen. — Relativ zum Eingeweiderohr sind die entodermalen

Lungenanlagen mit ihren freien Enden dorsalwärts verschoben worden (vgl. Fig. 171, 172, Taf. III, Fig. 179, Taf. IV und Fig. 180, Taf. V); und nur die mittlere Lappenanlage der rechten Lunge und die kraniale der linken nehmen eine Lage ein, welche etwa der der einfachen Lungenanlagen des vorigen Stadiums entspricht.

Die mesodermalen Lungenanlagen sind auch länger geworden und zwar besonders in dem dorsalen Teil. Die rechte mesodermale Lungenanlage hat zwei Ausbuchtungen: eine ventro-kraniale (Fig. 182 nLg^2), welche die mittlere und eine dorso-kaudale (Fig. 182 nLg^1), welche die kaudale entodermale Lappenanlage umschliesst. Die linke mesodermale Lungenanlage hat eine dorso-kaudale Ausbuchtung, welche von dem Mediastinalgewebe relativ frei ist und den kaudalen entodermalen Lungenlappen enthält, und eine nur schwach angedeutete ventro-laterale Vorwölbung für den kranialen entodermalen Lungenlappen. Zu bemerken ist, dass die Grenze zwischen der mesodermalen Anlage der linken Lunge und der des Magens wieder deutlich geworden ist (Fig. 182).

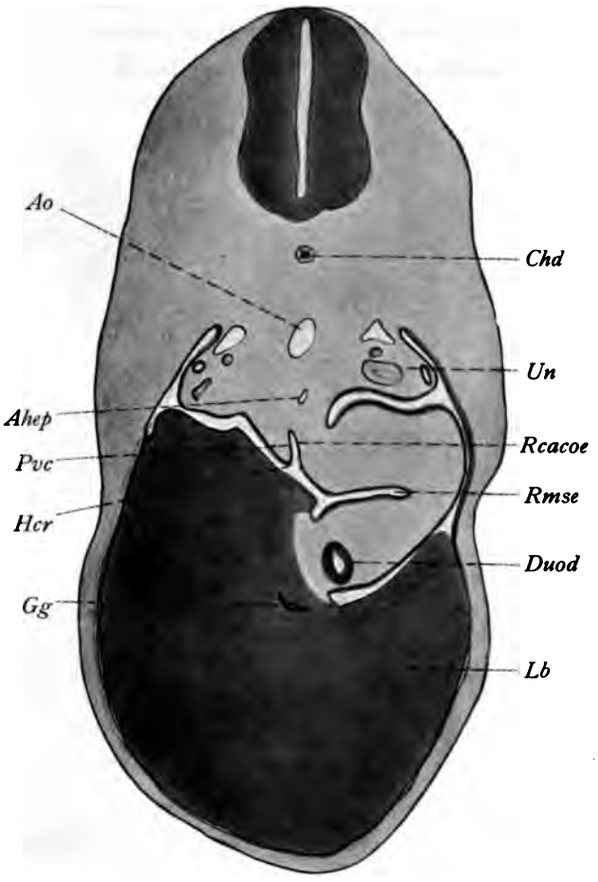

Fig. 177. $\frac{50}{1}$.

Querschnitt in der Region des Recessus cavo-coeliacus bei Embryo IV (8 mm).

Ahep Arteria hepatica; *Ao* Aorta; *Chd* Chorda dorsalis; *Duod* Duodenum; *Gg* Gallengang; *Hcr* Hiatus communis recessuum; *Lb* Leber; *Pvc* Plica venae cavae; *Rcacoe* Recessus cavo-coeliacus; *Rmse* Recessus mesenterico-entericus; *Un* Urniere.

Die entodermalen Anlagen des Ösophagus und des Magens haben sich stark vergrössert. Als eine Folge hiervon ist wohl die Tatsache aufzufassen, dass das Eingeweiderohr jetzt angefangen hat, sich in einem an dieser Stelle ventralwärts konkaven Bogen umzubiegen (Fig. 180, Taf. V). Die Biegung fängt schon in der kaudalen Partie des Ösophagus an. Hierdurch wird die erwähnte dor-

sale Abweichung der entodermalen Lungenanlagen noch frappanter (Fig. 179, Taf. III, und Fig. 180, Taf. V).

Die entodermale Magenanlage hat jetzt eine stark ausgeprägte Curvatura major (Fig. 180, Taf. V), die dorsalwärts und nach links sieht. Im Querschnitte ist die entodermale Magenanlage nicht mehr regelmässig oval, sondern hat eine

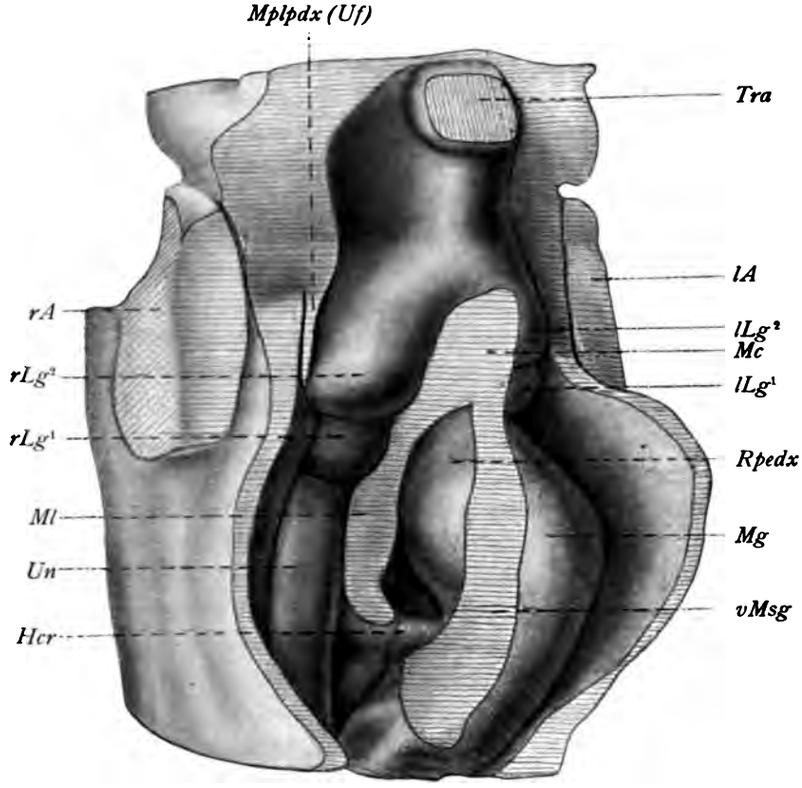

Fig. 182. $^{50}/_{1}$.

Rekonstruktionsmodell, die kraniale Partie der Pleuro-peritonealhöhle von Embryo IV (8 mm) zeigend; das Modell wurde in derselben Weise wie das in Fig. 166 abgebildete hergestellt. *rA* rechte, *lA* linke Armanlage (abgeschnitten); *Hcr* Hiatus communis recessuum; *lLg*¹ Lobus inferior, *lLg*² Lobus superior der linken Lunge; *rLg*¹ Lobus inferior, *rLg*² Lobus medius der rechten Lunge; *Mc* Mesocardium posticum (Schnittfläche desselben); *Mg* Magen; *Ml* Mesolateral (rechtes Nebengekröse); *Mplpdx (Uf)* Membrana pleuro-peritonealis dextra (Urnierenfalte); *Rpedx* Recessus pneumato-entericus dexter; *Tra* Truncus arteriosus (abgeschnitten). *vM* Mesogastricum ventrale. — Die Partie zwischen *Mc* und *Tra* ist in der Zeichnung etwas lang geworden.

Knickung erfahren, wodurch die nach links und ventralwärts kehrende Fläche konkav, die nach rechts und dorsalwärts kehrende Fläche konvex geworden (Fig. 180 und 181, Taf. V).

Der Hauptrichtung der mesodermalen Magenanlage entspricht die entodermalen. Dass die Fig. 185 dies zu widerlegen scheint, hängt davon

dass das dorsale Mesogastrium sich in seiner kaudalen Hälfte (welche die Anlage der Bursa omenti majoris dorsalwärts begrenzt) besonders stark entwickelt hat. Die dadurch hervorgerufene Ausbuchtung, welcher die Anlage des Omentum majus und der Milz (Fig. 185, rechts von der mit *Bomaj* bezeichneten Linie) entspricht, addiert sich dorso-kaudalwärts unmerklich zu der eigentlichen mesodermalen Magenanlage und lässt es so aussehen, als hätte diese an der Ventralwärtsbiegung der entodermalen Magenanlage fast keinen Teil genommen.

Kranialwärts ist jetzt, wie schon erwähnt, eine scharf markierte Grenze zwischen den mesodermalen Anlagen des Magens und der linken Lunge zu sehen. Diese scharfe Grenze ist, wie dies aus einem Vergleich der Rekonstruktionsmodelle Fig. 166, pag. 130 und Fig. 182 hervorgeht, erstens dadurch entstanden, dass die linke Lungenanlage mehr kaudalwärts gerichtet worden ist und hier in ein freies Ende ausläuft; zweitens dadurch, dass der Kardiateil der Magenanlage eine Verschiebung kaudalwärts erfahren hat.

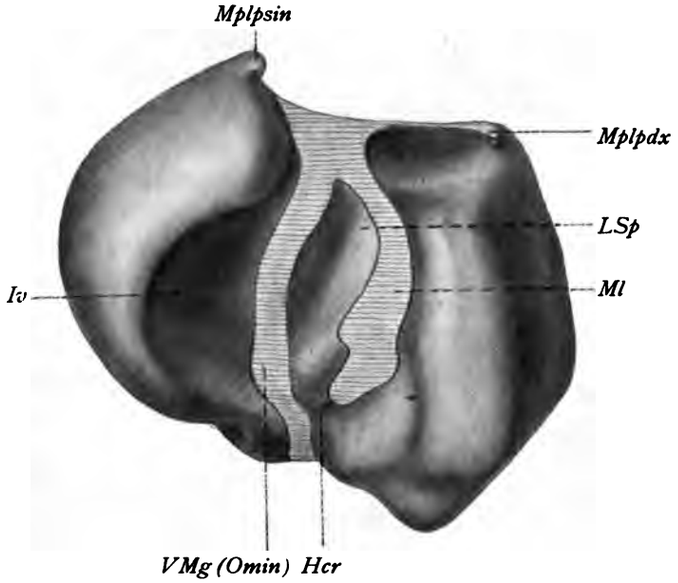

Fig. 183. $\frac{50}{1}$.

Rekonstruktionsmodell der Leber des Embryo IV (8 mm); von der dorsokaudalen Seite gesehen.

Hcr Die den Hiatus communis recessuum begrenzende Leberpartie (Processus caudatus des Lobus Spigeli); *Iv* Impressio ventriculi; *Ml* Insertion des Mesolaterale; *Mplpdx* und *Mplpsin* Insertionsstellen der Membranae pleuro-peritoneales; *Omin* Insertion des Omentum minus; *LSp* Lobus Spigeli.

Diese Verschiebung ist wahrscheinlich durch den linken Leberlappen vermittelt worden, der jetzt kranialwärts vor dem Fundusteil des Magens liegt (vgl. Fig. 165, pag. 129 und 183 *Fv*) und wohl auf diesen einen Druck in kaudaler Richtung ausgeübt hat.

Der Recessus pneumato-entericus dexter ist relativ stark in die Länge gewachsen. Dagegen hat er an Breite eher ab- als zugenommen. Am Querschnitte ist er jetzt mehr gerade und geht in der Richtung von hinten und rechts nach vorn und links. Die Relation des Recessus zum Eingeweiderohr ist jetzt insofern verändert worden als der Recessus jetzt den Kardiateil des Magens kranialwärts überschreitet und also auch den kaudalsten Ösophagusteil begrenzt (Fig. 180, Taf. V). Man könnte nun glauben, dass diese Veränderung dadurch zu stande

gekommen wäre, dass das kraniale Ende des Recessus selbständig kranialwärts gewachsen wäre. Vergleichen wir aber den Abstand zwischen dem kranialen Ende des Recessus und der Bifurkationsstelle der Trachea (Fig. 178, Taf. IV) mit demselben Abstand des vorigen Stadiums (Fig. 170, Taf. III), so wird eine solche Annahme weniger glaubhaft. Eher ist wohl dann anzunehmen, dass der erwähnte Sachverhalt dadurch zu stande gekommen ist, dass die entodermale Ösophagusanlage sich relativ stark verlängert hat, und dass die Kardia bei der erwähnten Vorwärtsbiegung des Eingeweiderohres kaudalwärts vom kranialen Ende des Recessus dislociert worden ist. Auch im Verhältnis zur rechten Lungenanlage sieht es so aus, als wäre der Recessus auf diesem Stadium weiter kranialwärts gewachsen. Wahrscheinlicher ist es jedoch, dass die rechte Lungenanlage weiter kaudalwärts in der dorso-lateralen Wand des Recessus hervorgewachsen ist, und dass der Recessus also nur eine relative Verschiebung kranialwärts erfahren hat. —

Wie wir schon gesehen haben, biegt sich auf diesem Stadium der Vorderdarm ventralwärts, die rechte Lungenanlage dagegen dorsalwärts und zwar so, dass die Kreuzung der beiden Rohre (von der Seite gesehen) etwa in der Höhe des kranialen Endes des Rezesses stattfindet (Fig. 179, Taf. IV). Bei dieser gegenseitigen Verschiebung der beiden Rohre folgt der Recess dem Eingeweiderohr. Daraus erklärt es sich, dass der Rezess, welcher bei Embryo II (3 mm) die dorsale Begrenzung der rechten entodermalen Lungenanlage war, bei Embryo III (5 mm) ihre mediale und bei Embryo IV (8 mm) ihre medio-ventrale Begrenzung wird. Mit anderen Worten: es sieht so aus, als wanderte die entodermale Lungenanlage allmählich von der ventralen zu der dorso-lateralen Fläche des Recessus.

Da wir aus oben hervorgehobenen Gründen nicht geneigt sind anzunehmen, dass der ursprüngliche Recessus pneumato-entericus dexter auf diesem Stadium durch ein aktives Hervorwachsen seines kranialen Endes verlängert worden ist, erübrigt es nur anzunehmen, dass der Rezess durch das Wachstum der Organe, die er begrenzt, und in demselben Masse wie diese vergrössert worden ist.

Kaudalwärts scheint der Recessus pneumato-entericus dexter sich stark verlängert zu haben. Da indessen diese Verlängerung nur dadurch, dass die kraniale Begrenzung des Hiatus communis recessuum kaudalwärts verschoben worden und also auf Kosten des ursprünglichen Recessus hepato-mesenterico-entericus zu stande gekommen ist, möchte ich diese Verlängerung als eine zum Teil nur scheinbare bezeichnen.

Die kaudale Verschiebung der kranialen Begrenzung des Hiatus comm. rec. wird wahrscheinlich durch das starke Wachstum der Lebersubstanz in den kaudalen Teil der ursprünglichen mesodermalen Lungenanlage veranlasst. In dieser breitet sich der rechte Leberlappen zuerst hauptsächlich kranialwärts aus. Wahr- werden aber die Hindernisse für das Vorwärtsdringen in kranialer Rich- rkeren Ausbildung der entodermalen Lungenanlage immer grösser;

und so kommt es wahrscheinlich zu einem Stadium, in dem die ursprüngliche mesodermale Lungenanlage von der Lebersubstanz kaudalwärts ausgedehnt wird. Der Hiatus comm. recessuum wird hierdurch absolut kleiner. So sehen wir auf Fig. 179, Taf. IV, dass der Hiatus comm. auf diesem Stadium nur etwa halb so lang ist wie in dem vorigen Stadium (vgl. Fig. 171, Taf. IV). Dass die Reduktion hauptsächlich oder vielleicht ausschliesslich in der kranialen Partie des Hiatus stattgefunden hat, zeigt ein Vergleich der Rekonstruktionsmodelle (Fig. 171, Taf. III und Fig. 179, Taf. IV).

Die grössere Partie des ursprünglichen Recessus hepato-mesenterico-entericus liegt also jetzt kranial vom Hiatus comm. recessuum (Fig. 179, Taf. IV).

Die Anlage der Bursa omenti majoris hat eben angefangen, sich deutlich von den anderen Rezessteilen abzugrenzen. Auch hat sie sich insofern verändert, als sie eine stark schiefe Lage (Fig. 180 *Rmse*, Taf. V) angenommen hat und darum jetzt mehr kaudal von der Magenanlage liegt. — Die Ursache dieser Lageveränderung ist leicht zu verstehen, wenn wir in Betracht nehmen, dass die Bursa den kaudalen Teil der mesodermalen Magenanlage anfangs von der dorsalen Seite her begrenzt (Fig. 172, Taf. III) und also bei der Schieflagerung dieses Magenteiles eine entsprechende schiefe Lage einnehmen muss. Weniger leicht ist es, die Ursache der Abgrenzung einzusehen. Um diese verständlich zu machen, schicke ich hier eine Beschreibung des Truncus coeliacus voraus. Der Hauptstamm geht jetzt nicht mehr gerade ventralwärts wie in dem vorigen Stadium (Fig. 172, Taf. III), sondern hat eine schiefe ventrokaudale Richtung angenommen (Fig. 180 *Acoe*, Taf. V). Von den Ästen sind die Arteria hepatica und die Arteria lienalis (Fig. 180 und 181, Taf. V) deutlich

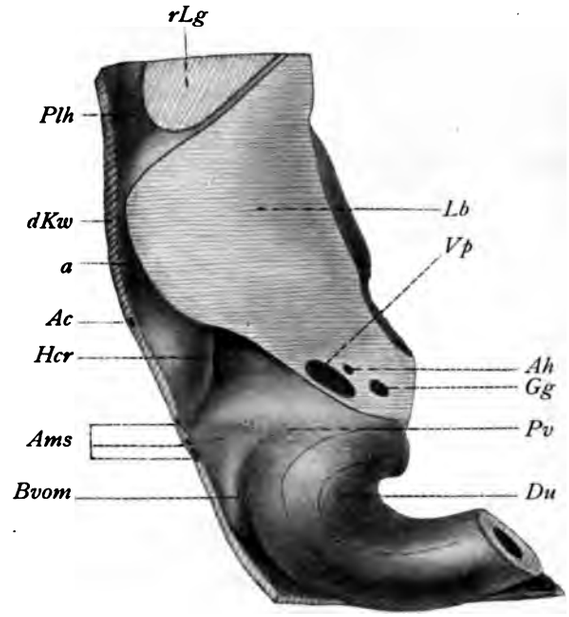

Fig. 184. $^{50}/_{1}$.

Rekonstruktionsmodell von dem Mesenterium des Embryo IV (8 mm) von der rechten Seite gesehen. Dieses Modell ist in derselben Weise hergestellt worden, wie das in Fig. 167 abgebildete.

a Verbindungskanal zwischen der rechten Pleurahöhle *(Plh)* und der Peritonealhöhle; *Ac* Arteria coeliaca; *Ah* Arteria hepatica; *Ams* Arteriae mesentericae superiores; *Bvom* Bulbus venae omphalo-mesentericae dextrae; *dKw* Schnittfläche des dorsalen Mesenteriums von der dorsalen Körperwand; *Du* Duodenum; *Gg* Gallengang; *Hcr* Hiatus communis recessuum; *Lb* Leberschnittfläche; *rLg* Schnittfläche des kaudalen Teils der rechten Lunge; *Pv* Lage des Pancreas ventrale.

zu sehen. Dagegen ist die Arteria gastrica sinistra nur eine kurze Strecke und undeutlich zu erkennen. (Überhaupt sind bei diesem Embryo die kleineren Gefässe schwer zu sehen.)

Bei der Kaudalwärts-Verschiebung der Magenanlage hat auch die Anlage der Bursa omenti majoris eine entsprechende kaudale Verschiebung erfahren. So ist sie allmählich in das Gebiet des Truncus coeliacus heruntergekommen. Die fortdauernde Verschiebung der Magen- und der Bursaanlage zwingt das erwähnte Gefäss eine schiefe Richtung einzunehmen. Hierbei hebt aber das Gefäss eine Mesodermfalte auf, welche in die Bursaanlage von der dorsalen und kaudalen Seite her einbuchtet. An der rechten Seite dieser Mesodermfalte

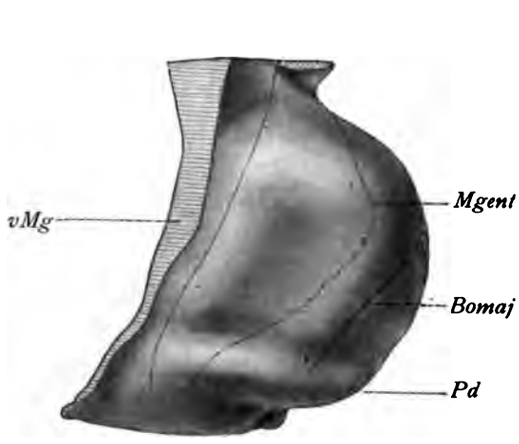

Fig. 185.

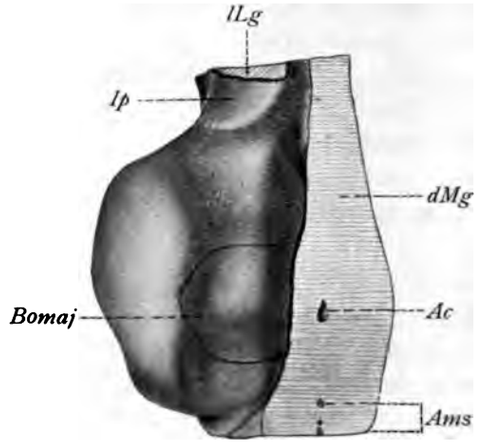

Fig. 186.

Fig. 185 und 186. $^{50}/_{1}$. Rekonstruktionsmodell der mesodermalen Magenanlage des Embryo IV (8 mm) von links und vorne (Fig. 185) und von hinten (Fig. 186).

Ac Arteria coeliaca; *Ams* Arteriae mesentericae superiores; *dMg* Schnittfläche durch das dorsale, *vMg* Schnittfläche durch das ventrale Mesogastrium; *Ip* Impressio pulmonis sin.; *lLg* Schnittfläche des kaudalen Endes der linken Lunge; *Mgent* bezeichnet die Lage der entodermalen Magenanlage, *Bomaj* die der Bursa omenti majoris; *Pd* bezeichnet die Lage des Pancreas dorsale.

(Plica arteriae coeliacae) sieht man eine dorsale Verlängerung des ursprünglichen Recessus hepato-mesenterico-entericus (Fig. 180 und 181 *Rcacoe*, Taf. V). Lateralwärts wird diese Rezesspartie von einer Falte begrenzt, welche seit dem vorigen Stadium aus der Plica mesogastrica hervorgetreten ist. Diese Falte (Fig. 177, pag. 137 *Pvc*) enthält die noch unbedeutende Anlage der Vena cava inf. und ist also mit dem Namen Plica venae cavae zu bezeichnen. Die früher einfache Plica mesogastrica ist also jetzt in eine Plica arteriae coeliacae und eine Plica venae cavae geteilt, welche eine anscheinend neu entstandene sagittal gestellte Rezesspartie, Recessus cavo-coeliacus, zwischen sich fassen. Ob aber dieser Recessus ganz neu ist und sich selbständig, d. h. durch ein aktives Hervordringen dorsalwärts in die Plica mesogastrica entwickelt hat, oder ob er nur

als eine formveränderte Partie des Recessus hepato-mesenterico-entericus zu betrachten ist, muss ich dahingestellt bleiben lassen. Vielleicht sind diese beiden Momente als Faktoren zu betrachten.

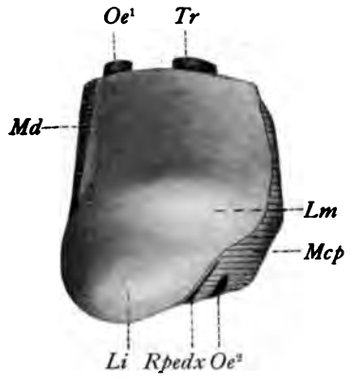

Fig. 186 b.

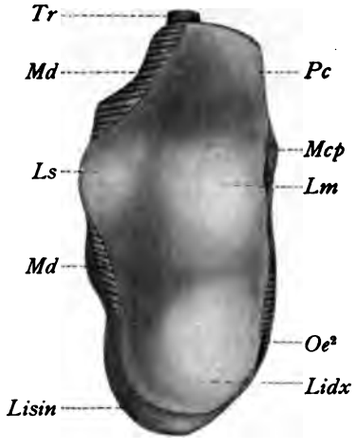

Fig. 186 c.

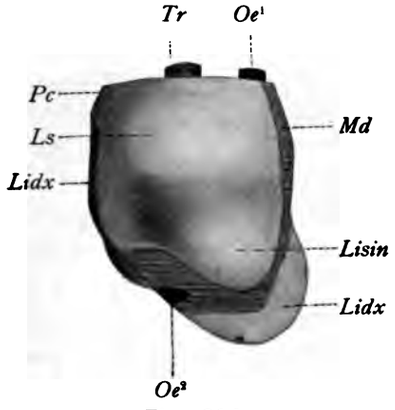

Fig. 186 d.

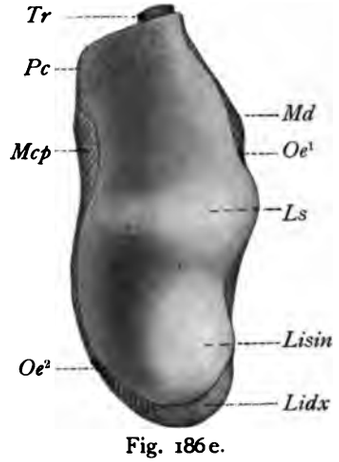

Fig. 186 e.

Fig. 186 b, c, d und e. $^{50}/_{1}$. Rekonstruktionsmodelle der mesodermalen Lungenanlagen von Embryo IV und V. — Fig. 186 b rechte, Fig. 186 d linke Lunge von Embryo IV (8 mm). Fig. 186 c rechte, Fig. 186 e linke Lunge von Embryo V (8,3 mm).
Li Lobus inferior der rechten *(Lidx)* und der linken Lunge *(Lisin)*; *Lm* Lobus medius; *Ls* Lobus superior; *Mcp* Mesocardium posticum (Schnittfläche desselben); *Md* Schnittfläche des dorsalen Mesenteriums; *Oe*¹ und *Oe*² Ein- und Austrittsstelle des Ösophagus; *Pc* freie Perikardialfläche; *Rpedx* Recessus pneumato-entericus dexter; *Tr* Eintrittsstelle der Trachea.

Der Recessus cavo-coeliacus öffnet sich ventralwärts in den Recessus hepato-mesenterico-entericus und kommuniziert also mit der Pleuroperitonealhöhle nur durch Vermittelung vom Hiatus comm. recessuum. Eine kaudale Abgrenzung zwischen der Anlage der Bursa omenti majoris und dem rechtsseitigen Teil der vereinigten Rezesse fängt eben an, sich deutlich zu markieren

(Fig. 181, Taf. V). Die Abgrenzung wird hier durch eine Mesodermalfalte bewirkt, welche die Plica arteriae coeliacae ventro-kaudalwärts fortsetzt und die Arteria hepatica einschliesst. Wir nennen diese Falte Plica arteriae hepaticae. Dass die Arteria hepatica bei der Kaudalwärtswanderung des Magens und der Bursa-omentalis-Anlage ganz mechanisch eine solche Falte und somit die Abgrenzung der betreffenden Rezessteile bewirken muss, ist aus den Rekonstruktionsmodellen (vgl. Fig. 172, Taf. III, u. Fig. 180, Taf. V) sofort ersichtlich.

Der Hiatus communis recessuum, welcher eine Länge von etwa 0,2 mm hat, wird begrenzt: ventral- und kranialwärts vom rechten Leberlappen, dorsalwärts von der Plica venae cavae und kaudalwärts vom dorsalen Mesenterium, das sich hier stark nach rechts ausbreitet und mit dem kaudalen Ende der Plica venae cavae verschmilzt (Fig. 184).

Eine Vena portae hat sich jetzt aus den Venae omphalomesenteriae entwickelt (Fig. 179 *Vp*, Taf. IV). Sie mündet in die Leber ventro-kaudalwärts vom Hiatus comm. recessuum (Fig. 184) und wird von diesem durch Lebergewebe getrennt.

Erwähnenswert, obwohl uns hier nicht direkt interressierend, ist, dass die Arteria mesenterica superior durch zwei Aortazweige repräsentiert wird, welche einen arteriellen Arcus (Fig. 179, Taf. IV) bilden.

Die Pankreasanlagen (Fig. 179, Taf. IV u. Fig. 180, Taf. V, *Pv* u. *Pd*) liegen noch kaudalwärts von der Bursa-omentalis-Anlage.

Menschlicher Embryo V (8,3 mm).

Derselbe Embryo, den ich für eine frühere Untersuchung (1899) mikrotomiert habe; gehört dem Anatomischen Institut in Stockholm. — Schnittdicke 20 μ.

Die Anlagen der entodermalen Lungenlappen sind etwas grösser geworden und haben angefangen sich zu verzweigen. Ihre Lage ist insofern verändert worden, als der kraniale Lappen der linken Lunge und der mittlere Lappen der rechten Lunge jetzt mehr dorsal liegen. Auch die mesodermalen Lungenanlagen haben eine entsprechende Formveränderung erlitten. So sehen wir auf Fig. 186c und e, dass die mesodermalen Lungenlappen, welche die betreffenden entodermalen Lappenanlagen umschliessen, jetzt fast gerade kranialwärts von den kaudalen Lungenlappen liegen. Dorso-kranialwärts von der mittleren mesodermalen Lappenanlage markiert sich jetzt die erste mesodermale Anlage eines kranialen Lappens an der rechten Lunge (Fig. 186c, *Ls*).

Relativ zum Recessus pneumato-entericus dexter ist die rechte Lungenanlage noch weiter dorsalwärts verdrängt worden, so dass jetzt nur eine sehr kleine Partie des Recessus (Fig. 191) die mesodermale Lungenanlage begrenzt.

Die entodermale Magenanlage hat jetzt eine noch stärker markierte Curvatura major (Fig. 188, Taf. VI), die zum Teil durch direktes Wachstum, zum grössten Teil

aber durch eine stärkere Biegung der Magenanlage entstanden ist. Diese Biegung ist wahrscheinlich dadurch veranlasst, dass einerseits der Kardiateil des Magens durch die weitere Verlängerung des Ösophagus weiter kaudalwärts gerückt ist, während andererseits das Duodenum und hiermit auch der Pylorusteil des Magens durch den Lebergang relativ fixiert war und sich darum nur wenig kaudalwärts verschieben konnte. Die früher (bei Embryo III) dorsale oder (bei Embryo IV) dorso-kaudale Fläche des Pylorusteils ist durch diese stärkere Biegung in eine rein kaudale Fläche umgewandelt worden (vgl. Fig. 172, Taf. III, Fig 180, Taf. V, und Fig. 188, Taf. VI). Die mesodermale Magenanlage hat ihre Form in entsprechendem Masse verändert. Hierdurch ist die von der Anlage der Bursa omenti majoris begrenzte Partie ebenfalls gerade kaudalwärts gerichtet worden. Die Anlage der Bursa omenti majoris ist hierbei dem von ihr begrenzten Magenteil gefolgt, und die Totalform der vereinigten Rezesse hat sich darum wesentlich verändert (vgl. Fig. 181, Taf. V, und Fig. 189, Tat. VI).

Dass indessen die erwähnte Biegung zwischen den beiden Magenhälften nicht zureichend war, um die Kaudalwärtsverschiebung des Kardiateiles zu kompensieren, sondern dass die ganze Magenanlage seit dem letzten Stadium (Embryo IV) noch ein kleines Stück weiter kaudalwärts verschoben worden ist, beweist die Tatsache, dass die Plica arteria hepatica jetzt tiefer in die Bursaanlage einbuchtet (Fig. 189, Taf. VI) und dass die dorsale Pankreasanlage jetzt in der dorsalen Wand der Bursaanlage liegt (Fig. 188, Taf. VI).

Bei der Kaudalwärtsverschiebung der vereinigten Rezesse schneidet, wie schon erwähnt, die Plica arteria hepatica in sie tiefer ein, wodurch die schon im vorigen Stadium angedeutete Anlage des Atrium bursae omentalis (Fig. 189 *Rcacoe*, Taf. VI) von der Anlage der Bursa omenti majoris kaudalwärts stärker abgegrenzt wird.

Von dem Truncus coeliacus gehen nur die Arteria hepatica und die stark entwickelte Arteria lienalis direkt ab. Die Arteria gastrica sinistra geht als ein relativ schwaches Gefäss von der Art. lienalis aus (Fig. 189, Taf. VI).

Die Vena portae ist (wie die Gefässe überhaupt bei diesem Embryo) sehr gross; sie begrenzt jetzt von der ventralen Seite her den Hiatus communis recessuum, an dessen kranialem Ende sie in die Leber mündet (Fig. 187—189 *Vp*, Taf. VI). Dieser Hiatus ist ein wenig kürzer als bei dem vorigen Stadium; er stellt eine sagittale Spalte von 0,17 mm Länge dar, welche kranialwärts von der Leber, dorsalwärts von der Plica venae cavae und kaudalwärts vom Mesenterium (das sich in dieser Höhe stark nach rechts verbreitert und durch eine Art Ligament [Fig. 191 *Bvom*] den Darm an der dorsalen Körperwand fixiert) begrenzt wird. Ventralwärts wird der Hiatus communis recessuum jetzt nicht mehr direkt von der Lebersubstanz, sondern, wie schon erwähnt, von der Vena portae begrenzt.

Die Leber hat sich dorsalwärts vergrössert und erreicht jetzt den dorsalen Rand des Recessus cavo-coeliacus. Auch ist sie etwa 60 μ kaudalwärts von dem

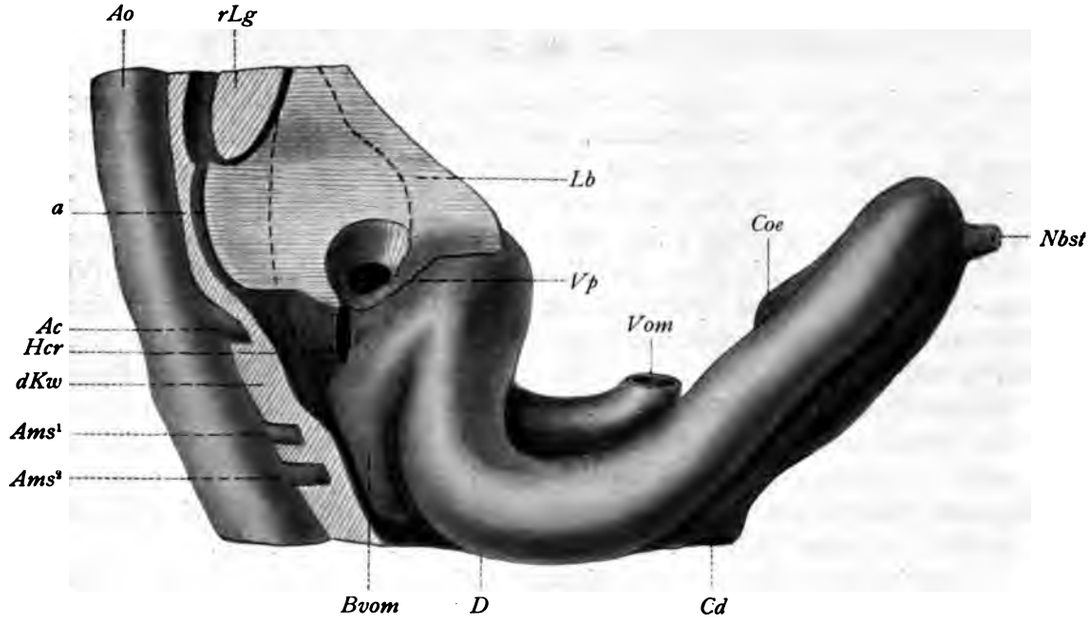

Fig. 191.

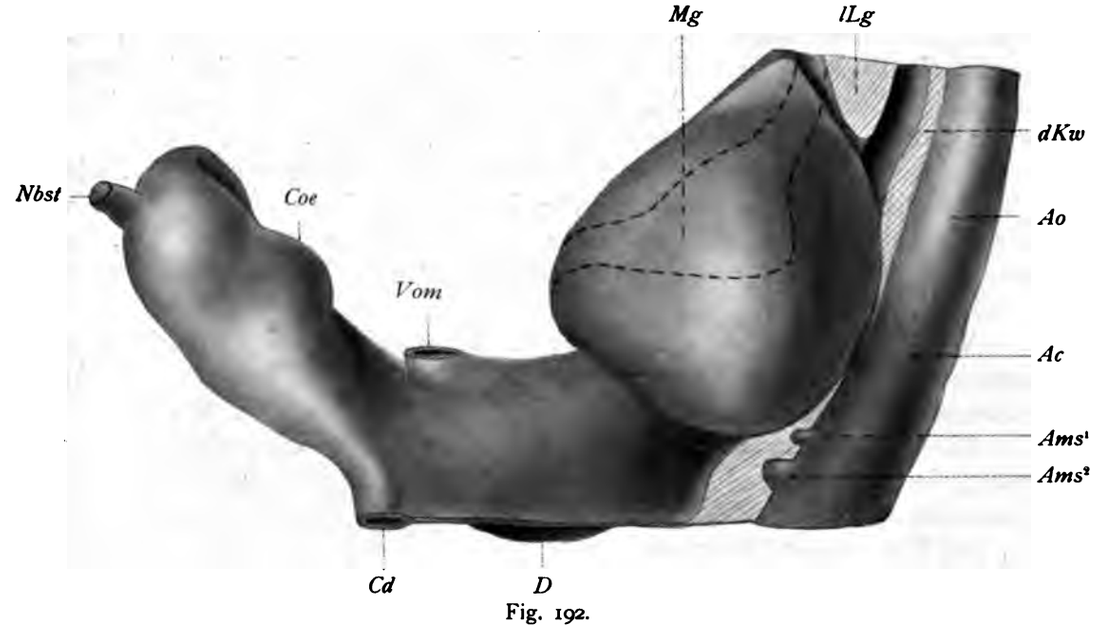

Fig. 192.

Fig. 191 und 192. $^{50}/_{1}$. Rekonstruktionsmodell, die mittlere Partie des Mesenteriums (mit der mesodermalen Magen- und Darmanlage) von Embryo V, 8,3 mm zeigend. Die Leber ist mit Ausnahme von der die vereinigten Rezessen unmittelbar begrenzenden Partie weggeschnitten. Fig. 191 von der rechten; Fig. 192 von der linken Seite gesehen.

a Kommunikation zwischen der Bauchhöhle und der rechten Pleurahöhle; *Ac* Arteria coeliaca; *Ams*¹ und *Ams*² Arteriae mesentericae superiores; *Ao* Aorta; *Bvom* Bulbus venae omphalo-mesentericae dextrae; *Cd* Colon descendens; *Coe* Coecum; *D* Dünndarm; *dKw* Schnittfläche, wodurch das Mesenterium von der dorsalen Körperwand entfernt wurde; *Hcr* Hiatus communis recessuum; *Lb* Schnittfläche durch die Leber (die punktierte Linie bezeichnet den Umriss der vereinigten Recesse); *lLg*, *rLg* Schnittflächen durch die kaudalen Lungenenden; *Mg* Magen (die punktierten Linien bezeichnen die Lage des entodermalen Magens); *Nbst* Nabelblasenstiel; *Vom* Vena omphalo-mesenterica; *Vp* Vena portae.

kranialen Ende des Hiatus communis recessuum in die noch freie Partie der Plica venae cavae gewachsen. Die schon in dem vorigen Stadium angedeutete Anlage des Processus papillaris des Lobus Spigeli ist grösser geworden (Fig. 190, Taf. VI), und der Rezessabguss fängt darum an, von der rechten Seite her konkav zu werden (Fig. 187, Taf. VI). Nur das kraniale Ende des ursprünglichen Recessus pneumato-entericus dexter wird nicht von Lebersubstanz begrenzt (Fig. 187 *a* und *Lg*, Taf. VI). Die laterale Grenze des Recessus wird hier dorsalwärts von der rechten mesodermalen Lungenanlage (Fig. 187 *Lg*, Taf. VI) und einem kurzen Ligamentum pulmonale ventrale, ventralwärts von der grossen Vena hepatica (Fig. 187 *a*, Taf. VI) gebildet.

Die Plica venae cavae ist etwas höher geworden. Wie erwähnt, enthält sie in ihrer kranialen Partie Lebersubstanz. Von den kleinen Lebervenen, welche die Leberzellenbalken hier trennen, setzt sich ein kleines Gefäss (die Vena-cava-Anlage) etwa 80 μ kaudalwärts in die Plica fort, ohne jedoch das kaudale Ende der Plica zu erreichen.

Die Gefässe der Magenanlage scheinen grösstenteils Venen zu sein, welche von dem Ductus venosus Arantii durch das noch sehr kurze ventrale Mesenterium kommen. In der rechten Magenwand scheinen sie reichlicher vorhanden zu sein als in der linken. In diesem Umstande sehe ich eine wahrscheinliche Ursache des an dieser Seite stärkeren Wachstums der Magenanlage.

Auch bei diesem Embryo ist die Arteria mesenterica superior durch zwei Hauptstämme (Fig. 191 *Ams I* und *Ams II*) repräsentiert, welche ventralwärts bald verschmelzen.

Menschlicher Embryo VI (10 mm).

Querschnittserie, dem hiesigen Institut gehörend. Schnittdicke 12 μ.

Die rechte Lunge zeigt zu dem kranialen Ende des Recessus pneumato-entericus dexter etwa dieselbe Relation wie beim vorigen Stadium. Die Magenanlage hat eine mehr langgestreckte Form und eine schiefere Stellung als bei Embryo V. Dementsprechend ist auch die Anlage der Bursa omenti majoris grösser und mehr schief gestellt (vgl. Fig. 188, Taf. VI, u. Fig. 194, Taf. VII).

Der sagittal gestellte Teil der vereinigten Rezesse (Fig. 193, Taf. VII) hat sich nicht verlängert. In seiner kranialen Partie hat er auch nicht an Breite zugenommen. Weiter kaudalwärts ist er dagegen in dorso-ventraler Richtung bedeutend grösser geworden; was wohl zunächst von einer in dieser Richtung stattgefundenen Vergrösserung des Lobus caudatus Spigeli abhängt. Der den Magen mit der Leber verbindende Teil des ventralen Mesenteriums fängt (besonders in seiner kaudalen Partie) an, in die Länge ausgezogen zu werden, und stellt somit die erste membranartige Anlage des Omentum minus dar. Zwei Lebervenen (Zweige des Ductus venosus Arantii) gehen durch diese Membran in die Magenwände hinein (Fig. 194 *IV*, Taf. VII).

Der Hiatus comm. recessuum ist kleiner geworden. Die Verkleinerung ist wahrscheinlich dadurch zu stande gekommen, dass die Lebersubstanz noch weiter kaudalwärts in die Plica venae cavae hervorgewachsen ist und die kraniale Begrenzung des Loches kaudalwärts verschoben hat. Denn der Hiatus communis recessuum liegt im Verhältnis zu dem Truncus coeliacus und der Arteria mesenterica superior jetzt weiter kaudalwärts als bei den vorigen Stadien. Er stellt jetzt eine transversale Spalte dar (Fig. 195), welche ventralwärts und kranialwärts von der Leber, dorsalwärts von der Plica venae cavae und kaudalwärts von einer stark hervortretenden Falte (Fig. 195 *Plapd*) be-

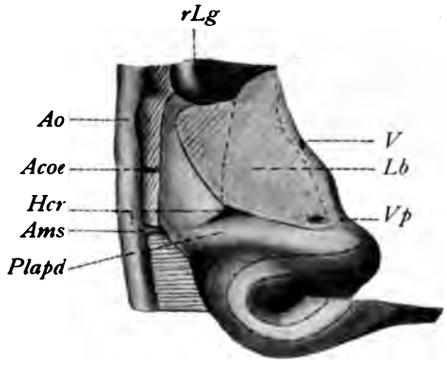

Fig. 195.

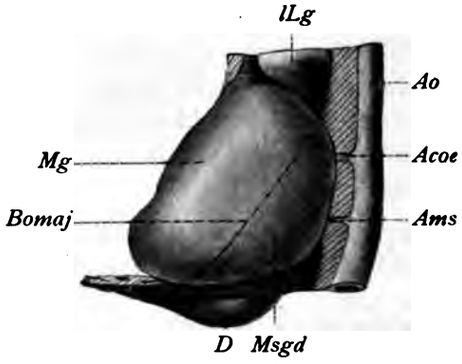

Fig. 196.

Fig. 195 und 196. $^{25}/_{1}$. Rekonstruktionsmodell, die mittlere Partie des Mesenteriums (mit der mesodermalen Magen- und Duodenumanlage) des Embryo VI (10 mm) zeigend. Die Leber ist mit Ausnahme von der die vereinigten Rezesse unmittelbar begrenzenden Partie (= Lobus caudatus Spigeli) weggeschnitten. — Fig. 195 von der rechten, Fig. 196 von der linken Seite gesehen.

Acoe Arteria coeliaca; *Ams* Arteria mesenterica superior; *Ao* Aorta; *Bomaj* bezeichnet die Lage der Bursa omenti majoris; *D* Darm; *Hcr* Hiatus communis recessuum; *Mg* Magen; *Msgd* Mesogastrium dorsale; *Lb* Schnittfläche durch die Leber (die punktierte Linie bezeichnet den Umriss der vereinigten Rezesse); *lLg*, *rLg* die kaudalen Enden der mesodermalen Lungenanlagen; *Plapd* Plica arteria pancreatico-duodenalis inferioris; *V* bezeichnet die Höhe, wo die Zweige des Ductus venosus Arantii zum Magen gehen; *Vp* Vena portae.

grenzt wird. Diese Falte liegt in der Höhe der bei diesem Embryo einfachen Arteria mesenterica superior und enthält einen Zweig von dieser Arterie, die Arteria pancreatico-duodenalis inferior. In der ventralen Partie derselben Falte liegt das ventrale Pankreas. — Die bei den Embryonen III, IV und V beschriebene Ausbuchtung (Fig. 167 pag. 131, 184 pag. 141 u. 191 pag. 146 *Bvom*), die ich Bulbus venae omphalo-mesentericae benenne, ist grösstenteils in die erwähnte Falte aufgegangen.

Menschlicher Embryo VII (11,7 mm).

Dieser Embryo, den ich für meine Gehörknöchelchen-Untersuchungen (1899) mikrotomiert habe, gehört dem Anatomischen Institut in Stockholm. Schnittdicke 20 μ.

Die Lungenanlagen sind jetzt von der Leber noch weiter dorsalwärts gedrängt worden; dasselbe ist mit der kaudalen Partie des Ösophagus der Fall. Das kraniale Ende des ursprünglichen Recessus pneumato-entericus dexter, das bei Embryo V (8,3 mm) nicht von Lebersubstanz begrenzt war (Fig. 187 *a*, *Lg*, Taf. VI) hat hierbei auch eine Dorsalwärts-Verschiebung erfahren und beginnt jetzt, sich von dem von der Lebersubstanz begrenzten Rezessteil (Fig. 197, Taf. VIII) abzuschnüren. Unmittelbar kaudalwärts von der dorsalen Abschnürungsstelle (Fig. 197a, Taf. VIII) ist eine von dem Mesenterium aus gebildete kaudale Begrenzungsfalte für die rechte Pleurahöhle. In dieser kaudalen Be-

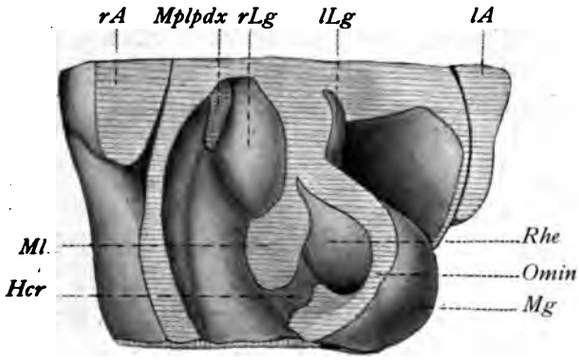

Fig. 200.

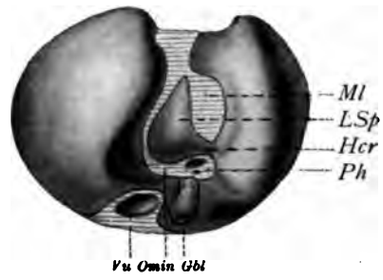

Fig. 201.

Fig. 200. $^{15}/_{1}$. Rekonstruktionsmodell, die kraniale Partie der Pleuroperitonealhöhle des Embryo VII (11,7 mm) darstellend. Das Modell wurde in derselben Weise wie die in Fig. 166 (pag. 130) und Fig. 182 (pag. 138) abgebildeten gemacht.

Hcr Hiatus communis recessuum; *lA* linker, *rA* rechter Arm (abgeschnitten); *lLg* linke, *rLg* rechte mesodermale Lungenanlage; *Mg* Magen; *Ml* Mesolaterale; *Mplpdx* Membrana pleuroperitonealis dextra (von der Leber abgeschnitten); *Omin* Omentum minus; *Rhe* Recessus hepato-entericus.

Fig. 201. $^{15}/_{1}$. Rekonstruktionsmodell der Leber des Embryo VII (11,7 mm); von der dorso-kaudalen Seite gesehen.

Gbl Gallenblase; *Hcr* die den Hiatus communis recessuum begrenzende Leberpartie; *LSp* Lobus Spigeli; *Ml* Mesolaterale; *Omin* Insertionslinie des Omentum minus; *Ph* Porta hepatis; *Vu* Vena umbilicalis.

grenzungsfalte ist Lebersubstanz zu sehen, welche sich hier mit dem eigentlichen dorsalen Mesenterium verbindet. Ich finde es darum glaubhaft, dass es die Leber ist, welche dadurch, dass sie sich an dieser Stelle dorsalwärts von dem Recessus mit dem dorsalen Mesenterium verbindet, den von der Leber begrenzten Rezessteil fixiert und somit verhindert, dass er die Verschiebung des kranialsten Rezessteiles mitmacht.

Die vereinigten Recesse haben sich in entsprechendem Masse wie die angrenzenden Organe vergrössert. Der Brustteil des Recessus pneumato-entericus dexter hat zu den angrenzenden Organen etwa dieselben Relationen wie bei Embryo V (8,3 mm). Nur ist zu bemerken, dass die Vena hepatica jetzt durch

eine viel mächtigere Mesodermalschicht (die Zwerchfellsanlage) von dem Recessus abgeschieden wird.

Die Anlage der Bursa omenti majoris hat sich besonders nach links und ventralwärts vergrössert (Fig. 199, Taf. VIII); zusammen mit der mesodermalen Magenanlage ist sie noch ein Stückchen weiter kaudalwärts verschoben worden; was an ihrer jetzigen Relation zum dorsalen Pankreas zu erkennen ist (Fig. 198 *Pd*, Taf. VIII). — Die dorso-kaudale Wand der Bursa omenti majoris enthält zahlreiche Gefässe, welche von der Arteria lienalis stammen und sich wieder in eine kaudalwärts von ihr gelegene Vena lienalis vereinigen (Fig. 198 V. l., Taf. VIII).

Von den anderen Zweigen des Truncus coeliacus ist zu erwähnen, dass die Arteria hepatica sich kaum vergrössert hat, dass aber die Arteria gastrica sinistra jetzt grösser geworden und kranialwärts von der Bursa omenti majoris zur rechten Seite des Magens zu verfolgen ist (Fig. 198, Taf. VIII).

Die mesodermale Magenanlage ist sehr gefässreich. In der kranialen Partie sind die Gefässe etwa ebenso zahlreich an der rechten wie an der linken Seite. In der kaudalen Magenpartie dagegen scheinen die Gefässe an der rechten Seite grösser und zahlreicher zu sein. Zum grössten Teil stammen sie nicht von der Arteria gastrica sin., sondern von Lebervenen, welche durch das ventrale Mesenterium zu der Magenwand verlaufen.

Der Lobus Spigelii ist grösser geworden und buchtet mehr nach links aus. Der Abguss der entsprechenden Rezesspartie ist hierbei mehr konkav geworden (Fig. 197, Taf. VIII). — Die Rezesspartie, welche an der linken Seite von der Plica arteriae hepaticae begrenzt wird und die wir als die Anlage des Atrium bursae omentalis bezeichnet haben, hat etwa dieselbe Grösse wie bei Embryo VI. Gleich wie bei diesem Embryo ist der Hiatus communis recessuum so klein geworden, dass man den Eindruck bekommt, als handelte es sich um eine anfangende Abschnürung der vereinigten Rezesse von dem grossen Peritonealraum. Wahrscheinlich ist diese Abschnürung zum Teil durch das Wachstum der Leber, zum Teil aber auch durch die bei diesem Embryo ganz besonders stark entwickelte Vena portae (Fig. 197 *Vp*, Taf. VIII) veranlasst.

Die Begrenzungen des Hiatus communis recessuum sind dieselben wie bei Embryo VI.

Die Arteria mesenterica superior ist auch bei diesem Embryo von einem Arcus repräsentiert (Fig. 197 *Ams*, Taf. VIII).

Menschlicher Embryo VIII (11,7 mm). Querschnittserie, dem hiesigen Institut gehörend. Schnittdicke 12 μ. — Obwohl die Länge dieses Embryo dieselbe ist wie die des Embryo VII, befindet er sich doch, nach der Organ-Entwickelung zu urteilen, in einem späteren Entwickelungsstadium.

Die Lungenanlagen haben sich weiter entwickelt, und die Lappenbildung ist in dem Äusseren deutlicher geworden (Fig. 204 u. 205 pag. 152). Erwähnenswert,

obwohl uns hier nicht direkt interessierend, finde ich es, dass auch die linke Lungenanlage bei diesem Embryo dreilappig ist (Fig. 205); ein Umstand, der natürlich nur als eine Anomalie aufzufassen ist. Zu der kranialen Partie des Recessus pneumato-entericus dexter hat die rechte Lunge etwa dieselben Beziehungen wie in dem vorigen Stadium (Fig. 204 *Bic*). Diese kraniale Rezesspartie ist aber jetzt von der eigentlichen Bursa-omentalis-Anlage vollkommen abgeschnürt worden (Fig. 202 *Bic*, Taf. IX). Die Abschnürungsstelle befindet sich etwa in gleicher Höhe mit der Kardia und mit der kaudalen Begrenzungsfalte der rechten Pleurahöhle und ist von einer dicken Mesodermalschicht eingenommen, welche einen Teil der Zwerchfellsanlage darstellt.

Da die Dorsalwärtsverschiebung der abgetrennten Rezesspartie nicht grösser geworden ist wie in dem vorigen Stadium, ist nicht anzunehmen, dass sie allein die Ursache der Trennung ist. Da ausserdem die Dimensionen der jetzigen Rezessabteilungen (im Vergleiche mit dem Rezess des vorigen Stadiums) dafür sprechen, dass eine ursprünglich dazwischenliegende Rezesspartie zu grunde gegangen ist, so erübrigt wohl nur, anzunehmen, dass die erwähnte Mesodermalmasse (die Zwerchfellsanlage) durch die auf diesem Stadium stattfindende starke Proliferation ihrer Zellen auch an der linken Seite des Mesenterium die Rezesswände an dieser Stelle gegen einander presst und so die Obliteration veranlässt.

Die Magenalage hat etwa dieselbe Form wie bei Embryo VII. Nur scheint (nach ihren Relationen zu den arteriellen Gefässen zu urteilen) der Fundusteil etwas mehr kaudalwärts verschoben zu sein. Die Duodenalschlinge ist stärker gebogen und reicht mit ihrer Konvexität länger dorsalwärts (Fig. 204). Unmittelbar kaudalwärts vom Hiatus communis recessuum, den wir von jetzt ab Foramen epiploicum Winslowi benennen wollen, ist die erste Partie des Duodenum mit der Dorsalwand der Bauchhöhle durch eine nach rechts vorspringende Falte (Fig. 204 *Plapd*) fixiert. Diese Falte enthält die kleine Arteria pancreatico-duodenalis inferior.

An der linken Seite des dorsalen Mesenteriums findet sich eine andere Falte welche den Hauptstamm der Arteria mesenterica superior enthält und sich unmittelbar kaudalwärts vom Pylorus in das Mesenterium des physiologischen Nabelbruches fortsetzt. Weil die Duodenalschlinge ganz und gar an der rechten Seite dieses Mesenteriums liegt (Fig. 204), bekommt dieses unmittelbar kaudalwärts vom Pylorus einen freien Rand (Fig. 205), in welchem die Arteria mesenterica superior und die Vena porta liegen. Dass diese allmählich entstandene Plica arteriae mesentericae superior von grosser Bedeutung ist sowohl als Hindernis für eine stärkere Kaudalswärtsverschiebung des Pylorus, wie auch für die Entstehung der Duodenalschlinge, ist sehr wahrscheinlich.

Die Anlage der Bursa omentimajoris hat sich nicht nennenswert verändert. — Die Anlage des definitiven Recessus superior sacci omenti ist — wie erwähnt — jetzt durch die Abschnürung der Bursa infracardiaca gebildet (Fig. 202, Taf. IX). Sie wird links von der kranialen Hälfte des Magens,

rechts vom Lobus caudatus Spigeli begrenzt; kaudalwärts geht sie (nach links) in die Bursa omenti majoris und (nach rechts) in das Atrium bursae omentalis über. An der Grenze dieser letztgenannten Teile verläuft die Plica arteriae hepaticae.

Der Processus papillaris des Lobus caudatus ist grösser geworden und buchtet mehr nach links und kaudalwärts ein. Die Porta hepatis wird hierbei

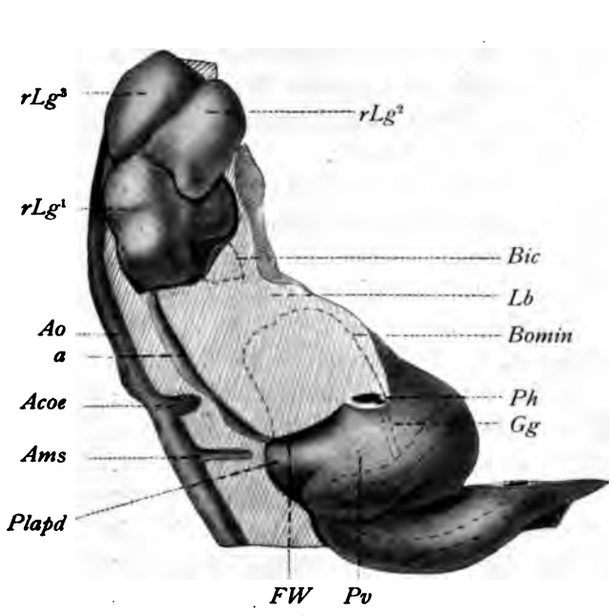

Fig. 204.

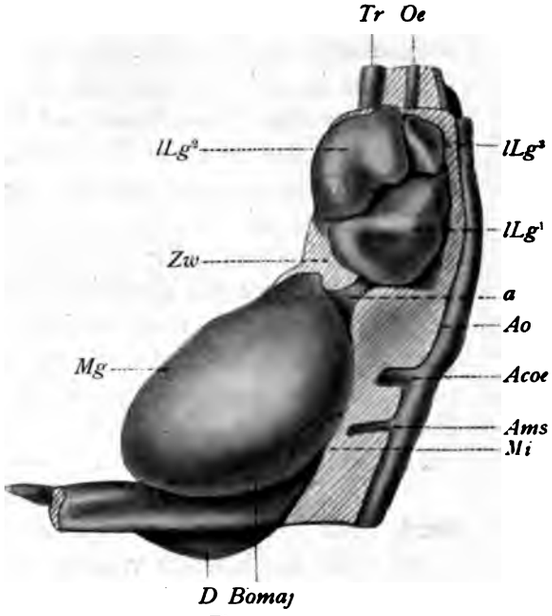

Fig. 205.

Fig. 204 und 205. $^{25}/_{1}$. Rekonstruktionsmodell der mittleren und kranialen Partieen des Mesenteriums von Embryo VIII (11,7 mm). Das Herz ist weggeschnitten; so auch die Leber mit Ausnahme von ihrer die Bursa omentalis unmittelbar begrenzenden Partie (Lobus caudatus Spigeli); Fig. 204 von der rechten, Fig. 205 von der linken Seite gesehen. Die Schnittflächen sind schraffiert.

a Kommunikation zwischen der Bauchhöhle und den Pleurahöhlen; *Acoe* Arteria coeliaca; *Ams* Arteria mesenterica superior; *Ao* Aorta; die Umrisse der Bursa infracardiaca *(Bic)* und der Bursa omenti minoris *(Bomin)* sind durch punktierte Linien angegeben; *Bomaj* bezeichnet die Lage der Bursa omenti majoris und *Mi* den Umriss der Milzanlage; *D* Darm; *FW* Foramen Winslowi; *Gg* bezeichnet den Verlauf des Ductus choledochus; *Lb* Leberschnittfläche; Lg^1 Lobus inferior, Lg^2 Lobus medius und Lg^3 Lobus superior der rechten *(r)* resp. der linken *(l)* Lunge; *Mg* Magen; *Oe* Oesophagus; *Ph* Porta hepatis; *Plapd* Plica arteria pancreatico-duodenalis inferioris; *Pv* die punktierte Partie bezeichnet die Lage des Pancreas ventrale; *Tr* Trachea; *Zw* Zwerchfellsanlage (die kaudale Begrenzungsfalte der linken Pleurahöhle).

nach rechts verschoben und ihre Entfernung von der Curvatura minor ventriculi vergrössert. Derjenige Teil des ventralen Mesenteriums, welcher früher die fast unmittelbar aneinander anliegenden Partieen der Leber einerseits, des Magens und des kranialen Duodenalteils andererseits verband, wird hierdurch in die Länge ausgezogen und wandelt sich so in das Omentum minus um. In diesem ist nur eine von dem Ductus venosus Arantii zum Magen verlaufende Vene zu sehen.

Der Hiatus communis recessuum hat in den letzten Stadien eine grosse Veränderung erfahren, was wir am besten aus einem Vergleich zwischen Figur 195 (pag. 148) und Figur 204 verstehen können. Aus diesen Figuren erhellt es, dass die anfangs (vgl. auch Fig. 184 [pag. 141]!) von der Leber gebildete ventrale Begrenzung dieses Loches zu einer kranialen Begrenzung geworden ist. Die Plica arteriae pancreatico-duodenalis inferioris (Fig. 195 u. 204 *Plapd*) bildet die kaudale Begrenzung. Das dorsale Ende des Loches wird von der Plica vena cava, das ventrale Ende von der Porta hepatis begrenzt.

Zu diesen Veränderungen des Hiatus communis recessuum haben wahrscheinlich mehrere Faktoren beigetragen. Erstens ist es anzunehmen, dass die Lebersubstanz noch ein Stück weiter kaudalwärts in die Plica venae cavae hineingewachsen ist und so das ursprünglich kraniale Ende des Loches weiter kaudalwärts verschoben hat. Zweitens hat seit den Stadien III und IV eine kranialwärts gehende Isolierung des ventralen Mesenteriums vom Duodenum stattgefunden, so dass die Anlage der Pars descendens Duodeni jetzt vom ventralen Mesenterium ganz frei geworden ist; was wohl die Lage des ventralen Abschnitts des Loches etwas verändert hat. Für diese letzterwähnte Veränderung ist indessen auch die relative Kranialwärtsverschiebung der Pars superior duodeni als Faktor in Betracht zu nehmen. Einen sehr wichtigen Anteil in diesen Veränderungen des Loches hat zuletzt die Entstehung der erwähnten Plica arteriae pancreatico-duodenalis inferioris, welche sich von dem kaudalen Ende der Plica venae cavae zu dem das Duodenum mit der Porta hepatis verbindenden Mesoderm erstreckt.

Nachdem also jetzt die Bursa infracardiaca von den vereinigten Rezessen abgeschnürt worden ist, bildet der subdiaphragmatische Rest dieser Rezesse die Anlage der definitiven Bursa omentalis, deren einzelne Partieen schon auf diesem Stadium leicht zu erkennen sind. Auch die Eingangsöffnung der Bursa omentalis hat jetzt mit dem definitiven Foramen epiploicum Winslowi so grosse Ähnlichkeit, dass ich es für berechtigt halte, von diesem Stadium ab diesen Namen zu verwenden.

Menschlicher Embryo IX (13,2 mm).

Querschnittserie, dem hiesigen Institut gehörend. Schnittdicke 12 μ.

Das kaudale Ende der rechten Lunge ist noch mehr dorsalwärts verschoben worden. Der von der eigentlichen Bursa omentalis abgetrennte Brustteil des ursprünglichen Recessus pneumato-entericus dexter hat hierbei seine frühere Relation zur rechten Lunge ganz verloren (Fig. 206 *Bic*, Taf. X) und liegt jetzt ganz ventral von der Lunge in der Scheidewand zwischen Bauch- und Brusthöhle (Fig. 209). Dagegen hat er im Verhältnis zum Ösophagus etwa dieselbe Lage wie im vorigen Stadium.

Die entodermale Magenanlage ist stark gefaltet und die grosse Kurvatur hierbei ventralwärts umgebogen. Dementsprechend hat auch die Anlage der

Bursa omenti majoris eine Formveränderung erlitten und begrenzt den Magen zum Teil auch von der linken Seite (Fig. 207, Taf. X). — Der Recessus superior sacci omenti hat sich in dorso-ventraler Richtung ein wenig vergrössert (Fig. 206, Taf. X). Das Atrium bursae omentalis und das Foramen epiploicum verhalten sich wie bei Embryo VIII.

Fig. 207 (Taf. X) zeigt den Truncus coeliacus und seine drei Hauptzweige. Die Arteria lienalis wird bei diesem Embryo von einer Vena gastrica sinistra gekreuzt (Fig. 208 *Vgs*, Taf. X), welche in die stark entwickelte Vena lienalis (Fig. 208 *Vl*, Taf. X) mündet. Die einfache Arteria mesenterica superior verläuft mit ihrem Anfangsstück in der dorsalen Partie der das Foramen epiploicum

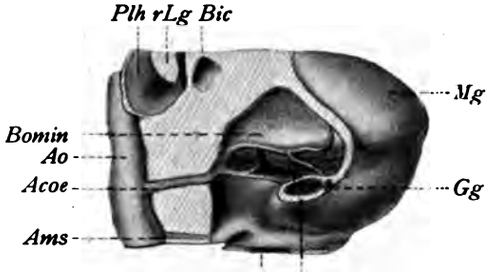

Fig. 209.

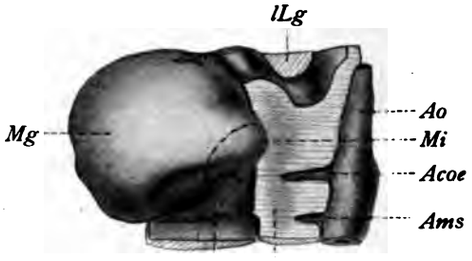

Fig. 210.

Fig. 209 u. 210. $^{25}/_{1}$. Rekonstruktionsmodell der mittleren Partie des Mesenteriums von Embryo IX (13,2 mm). Leber und Zwerchfellsanlage sind vollständig entfernt worden, um die Bursa infracardiaca *(Bic)* und die Bursa omenti minoris *(Bomin)* zu zeigen. — Die Zweige des Truncus coeliacus *(Acoe)* sind wie aufpräpariert gezeichnet. Fig. 209 von der rechten, Fig. 210 von der linken Seite gesehen.

Ao Aorta; *Ams* Arteria mesenterica sup.; *D* Darm; *Gg* Gallengang; *Kw* Schnittfläche durch die dorsale Körperwand, *Lg* durch das kaudale Lungenende; *Mg* Magen, punktierte Linien bezeichnen die Lage der Milz *(Mi)* und des Pancreas dorsale *(Pd)*; *Plh* kaudale Partie der rechten Pleurahöhle.

kaudalwärts begrenzenden Falte (Fig. 209 *Ams*) und sendet in die ventrale Partie dieser Falte eine Arteria pancreatico-duodenalis inferior ein (Fig. 206 *Apd*, Taf. X).

Die Magengefässe sind besonders an der rechten Seite stark entwickelt, wo sie ein dichtes Geflecht bilden. Mit dem Ductus venosus Arantii steht dieses Geflecht nur durch einen sehr kleinen Zweig (Fig. 206 *Vomin*, Taf. X), der in das ventrale Mesenterium verläuft, in Verbindung.

Menschlicher Embryo X (16,2 mm).

Querschnittserie, dem anatomischen Institut in Stockholm gehörend. Schnittdicke 15 μ.

Die Bursa infracardiaca (die abgeschnürte Partie des Recessus pneumatoentericus dexter) ist relativ gross (Fig. 211, Taf. XI). Ihre dorso-kraniale Hälfte liegt noch zwischen der rechten Lunge und dem Ösophagus; die ventro-kaudale

Hälfte liegt zwischen dem Ösophagus und der Leber, von der letztgenannten aber getrennt durch die Zwerchfellsanlage und durch die Vena cava inferior. An der Abschnürungsstelle des Recessus weicht die Vena cava nach rechts ab, und die Lebersubstanz ist hier direkt mit der Zwerchfellanlage verbunden.

Die eigentliche Bursa omentalis hat keine grösseren Veränderungen erlitten. Das Foramen Winslowi ist von der dorsalen Seite her kleiner gemacht und zwar, wie es scheint dadurch, dass die Lebersubstanz in die Plica arteriae pancreatico-duodenalis inferioris hineingewachsen ist. Die ventro-kaudale Begrenzung des Foramen Winslowii wird von dem jetzt mehr nach rechts prominierenden Duodenum hergestellt. Dorsalwärts wird das Loch von der in die erwähnte Plica hineingewachsenen Lebersubstanz, kranialwärts von der Leber (dem Processus candatus) und ventralwärts von der Porta hepatis begrenzt.

Die Arteria mesenterica superior ist einfach. Dagegen wird der Truncus coeliacus durch zwei Gefässe repräsentiert, von denen das eine (Fig. 213 *Al*, Taf. XI) eine von der Aorta selbständig ausgehende Arteria linealis darstellt.

Durch den kranialen Teil der Omentum-minus-Anlage gehen zwei kleine Venen, welche den Ductus venosus Arantii mit den Magenvenen in Verbindung setzen.

Menschlicher Embryo XI (17 mm).

Querschnittserie, dem hiesigen Institut gehörend. Schnittdicke 12 μ.

Die Bursa infracardiaca hat ihren grössten Durchmesser in dorso-ventraler Richtung. Die dorsale Hälfte begrenzt noch die mediale Fläche der rechten Lunge.

Die Bursa omentalis hat sich ein wenig, und zwar besonders ventralwärts, vergrössert, so dass sie jetzt den Pylorusteil des Magens von der ventralen Seite her teilweise begrenzt. — Der Processus papillaris des Lobus Spigelii hat sich stark vergrössert, und dementsprechend ist auch die kaudale Partie der Omentum-minus-Anlage länger ausgezogen worden. Keine von dem Ductus venosus Arantii zum Magen gehende Venen sind bei diesem Embryo mit Deutlichkeit zu sehen. — Im übrigen zeigt dieses Stadium keine nennenswerten Veränderungen.

Menschlicher Embryo XII (18,5 mm).

Querschnittserie, dem hiesigen Institut gehörend. Schnittdicke 12 μ.

Eine Bursa infracardiaca ist bei diesem Embryo nicht zu finden. — Der Magen hat eine merkwürdige, an einen Sanduhrmagen erinnernde Form (Fig. 214, Taf. XI), deren Ursache zweifelsohne in der aussergewöhnlich starken Entwickelung der Urniere zu suchen ist. Diese füllt nämlich die kaudalwärts gerichtete Magenkonkavität aus und hat (nach den hier nicht abgebildeten Rekonstruktionsmodellen zu urteilen) wahrscheinlich den Fundusteil verhindert, sich in normaler Weise kaudalwärts zu verschieben. Die Bursa omenti majoris hat eine entsprechende abnorme Form bekommen (Fig. 214 *Bomaj*, Taf. XI). Die

Milz ist an der medialen Seite des Magenfundus verschoben worden. — Auch die Leber zeigt eine interessante Anomalie. Die in die Plica venae cavae kaudalwärts wachsende Leberpartie hat sich nämlich relativ frei beibehalten und sich so zu einem Lobus venae cavae ausgebildet; was natürlich die Begrenzungen des Foramen Winslowii ein wenig modifiziert hat.

Menschlicher Embryo XIII (20,5 mm).

Querschnittserie, dem hiesigen Institut gehörend. Schnittdicke 12 μ.

Die Bursa infracardiaca (Fig. 215, Taf. XI) begrenzt noch mit einem Teil das kaudale Ende des rechten Lungen-Hilus. Die Bursawände scheinen aber bei diesem Embryo im Begriff zu sein, miteinander zu verwachsen.

Die Bursa omentalis hat sich nicht erwähnenswert verändert. — Der Fundusteil des Magens ist in kaudaler und dorsaler Richtung verschoben worden. Ventralwärts von der Kardia liegt darum jetzt eine grössere Partie des Recessus superior (vgl. Fig. 216, Taf. XI und Fig. 203, Taf. IX). Hand in Hand hiermit hat sich auch das Omentum minus vergrössert. Bei der Verlängerung dieses Omentes scheinen die venösen Gefässe zu grunde zu gehen, welche (noch bei Embryo X [16,2 mm] zu sehen) den Ductus venosus Arantii mit den Magenvenen in Verbindung setzten. Denn obwohl die Gefässe im allgemeinen bei diesem Embryo gut zu sehen sind, sind keine solche Venen mehr zu entdecken.

Auch der Pylorusteil des Magens ist mit seiner proximalen Partie ein wenig kaudalwärts verschoben worden. Da der Anfangsteil des Duodenum diese Bewegung nicht mitgemacht hat, ist die distale Partie des Pylorusteils mehr ascendent geworden (vgl. Fig. 212 und 216, Taf. XI).

Menschlicher Embryo XIV (21 mm).

Querschnittserie, dem hiesigen Institut gehörend. Schnittdicke 15 μ.

Die Bursa infracardiaca ist sehr klein (Fig. 217 *Bic*, Taf. XII und hat zur rechten Lunge keine direkte Beziehung. Sie liegt ventralwärts vom Ligamentum pulmonale (Fig. 220 *Ligpdx* pag. 158).

Der Fundusteil des Magens ist nach der linken Seite hin verschoben worden (Fig. 222), und der Magen hat hiermit angefangen, eine mehr frontale Stellung einzunehmen. — Die Bursa omentalis (Fig. 217 u. 218 Taf. XII) hat keine nennenswerten Veränderungen erlitten. Zu erwähnen ist dagegen, dass die Anlage des Omentum majus an einer umschriebenen Stelle (Fig. 221) schon mit dem Colon verwachsen ist; mit der dorsalen Körperwand ist sie dagegen noch an keiner Stelle verwachsen.

Menschlicher Embryo XV (21 mm).

Querschnittserie, zur hiesigen Embryonalsammlung gehörend. Schnittdicke 18 μ.

Die Bursa infracardiaca ist bedeutend grösser als bei Embryo XIV. Sie trennt sowohl das Zwerchfell wie die kaudale Partie des rechten Ligamentum pulmonale vom Ösophagus. —

Menschlicher Embryo XVI (21,1 mm).

Querschnittserie, zur hiesigen Embryonalsammlung gehörend. Schnittdicke 12 μ.

Die Bursa infracardiaca ist deutlich als ein zwischen Ösophagus und Zwerchfell gelegener Spaltraum zu sehen. Zur rechten Lunge hat sie keine direkte Beziehung.

Die Anlage des Omentum majus ist in einer linken dickeren, mehr locker gebauten Partie und einer rechten mehr kompakten und membranartigen Partie zu unterscheiden. — Das Omentum ist sowohl mit der dorsalen Körperwand (in der Höhe der linken Nebenniere und des Pankreas) wie auch mit dem Colon und der linken Geschlechtsdrüse verklebt. (Diese Verklebung ist wahrscheinlich nur durch schlechte Konservierung hervorgerufen.)

Menschlicher Embryo XVIII (22,7 mm).

Querschnittserie, zur hiesigen Embryonalsammlung gehörend. Schnittdicke 12 μ.

Die Bursa infracardiaca ist relativ gross und streckt sich kranialwärts bis zur Anheftung der rechten Lunge.

Die Anlage des Omentum majus hängt etwa 0,25 mm von der Curvatura major ventriculi herab. Weder mit der dorsalen Körperwand noch mit dem Colon oder Mesocolon ist das Omentum noch verwachsen.

Menschlicher Embryo XIX (24 mm).

Querschnittserie, zur hiesigen Embryonalsammlung gehörend. Schnittdicke 12 μ.

Die Bursa infracardiaca ist nur undeutlich zu sehen. Ihre Wände scheinen miteinander verklebt zu sein. Auch das Lumen der Bursa omenti majoris ist zum grossen Teil durch Verklebung der Wände vernichtet worden. (Schlechte Konservierung!)

Menschlicher Embryo XX (24,4 mm).

Sagittalschnittserie, zur hiesigen Embryonalsammlung gehörend. Schnittdicke 18 μ.

Die Bursa infracardiaca ist zwischen Ösophagus und Zwerchfell deutlich zu sehen.

Menschlicher Embryo XXI (25 mm).

Querschnittserie, zur hiesigen Embryonalsammlung gehörend. Schnittdicke 10 μ.

Die Bursa infracardiaca ist deutlich zu sehen. — Das sich 0,34 mm herab von der Curvatura major ventriculi erstreckende Omentum majus ist noch nicht mit der dorsalen Körperwand resp. dem Mesocolon verwachsen.

Menschlicher Embryo XXIII (29 mm).

Querschnittserie, zur hiesigen Embryonalsammlung gehörend. Schnittdicke 12 μ.

Die Bursa infracardiaca ist deutlich zwischen Ösophagus und Zwerchfell zu sehen. Zur rechten Lunge hat sie keine direkte Beziehung.

Das Omentum majus hängt etwa 0,5 mm von der Curvatura major ventriculi herab. An keiner Stelle zeigt es noch Verwachsungen.

Menschlicher Embryo XXIV (30,5 mm).

Querschnittserie, zur hiesigen Embryonalsammlung gehörend. Schnittdicke 12 μ.

Eine Bursa infracardiaca ist bei diesem Embryo nicht zu sehen. — Das Omentum majus ist noch nicht mit der dorsalen Körperwand verwachsen.

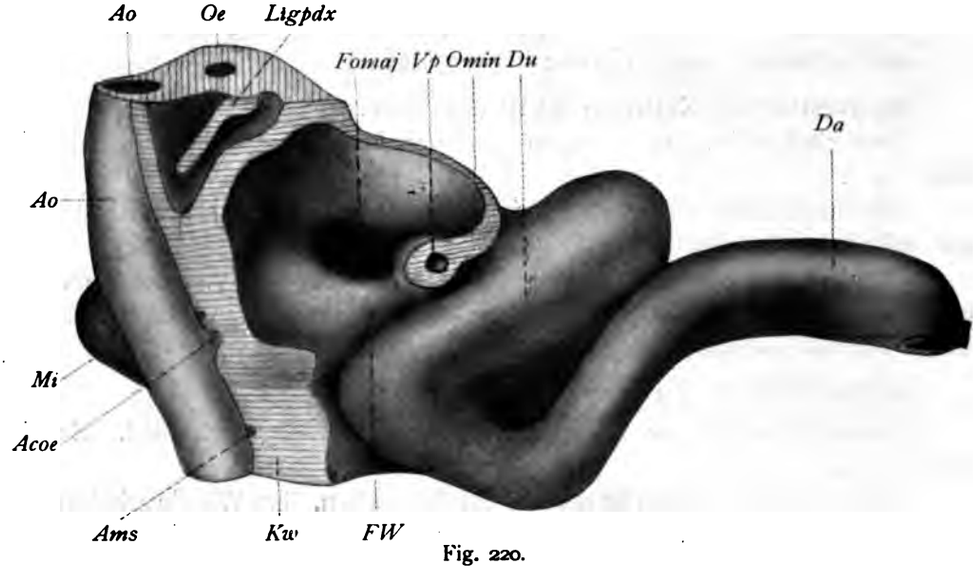

Fig. 220.

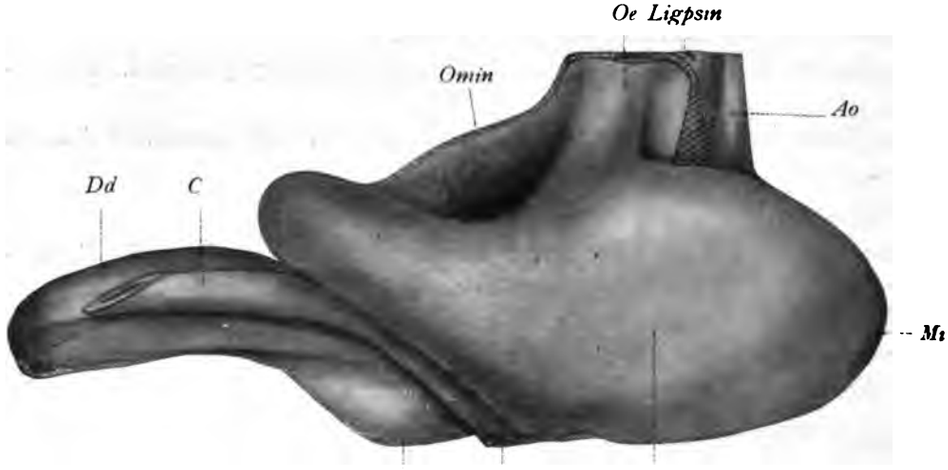

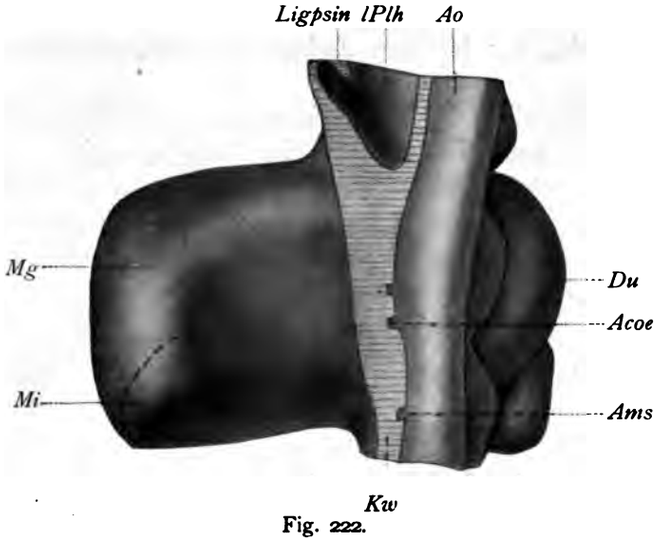

Fig. 222.

Fig. 220—222. $^{25}/_{1}$. Rekonstruktionsmodell der mittleren Partie des Mesenteriums von Embryo XIV (21 mm). Die Leber ist weggeschnitten. Fig. 220 von der rechten, Fig. 221 von der linken und ventralen und Fig. 222 von der dorsalen Seite gesehen.

Acoe Arteria coeliaca; *Ams* Arteria mesenterica superior; *Ao* Aorta; *C* Colon; *Dd* Dünndarm; *Du* Duodenum; *Fomaj* Foramen omenti majoris; *FW* Foramen Winslowi; *Kw* Schnittfläche durch die dorsale Körperwand; *Ligpdx* und *sin* Ligamentum pulmonale dextrum resp. sinistrum; *Mg* Magen; *Mi* Milz; *Oe* Oesophagus; *Omin* Omentum minus; *lPlh* linke Pleurahöhle (das kaudale Ende); *Vp* Vena porta.

Menschlicher Embryo XXV (31 mm).

Querschnittserie, dem hiesigen Institut gehörend. Schnittdicke 6 μ.

Die Bursa infracardiaca ist verhältnismässig gross (etwa 0,5 mm lang) und sehr deutlich zu sehen. Kranialwärts geht sie zur Anheftung des Lig. pulmonale am Mediastinum, hat aber zur rechten Lunge keine direkte Beziehung. Sie trennt die rechte Seite des Ösophagus vom Zwerchfell.

Die Anlage des Omentum majus hat sich stark vergrössert. Die kaudale und rechte Partie derselben, welche dünner und kompakter ist, hat sich hierbei in mehrere Falten gelegt; die linke, kaudalwärts von der Milz gelegene Partie zeigt ein ganz anderes Aussehen. Sie ist dicker und weniger kompakt. Das Bindegewebe zeigt hier ein ganz schwammiges Aussehen. Grosse Lymphräume sind hier überall in dem lockeren Gewebe zu sehen. Ich bezeichne diese Partie mit dem Namen Pars spongiosa Omenti majoris. Die übrige Partie, welche weniger locker gebaut ist und nur spärlich grosse Lymphräume enthält, nenne ich Pars membranacea Omenti majoris.

Das Omentum majus ist noch an keiner Stelle weder mit der dorsalen Körperwand noch mit dem Mesocolon verwachsen.

Menschlicher Embryo XXVI (32,6 mm).

Querschnittserie, zur hiesigen Embryonalsammlung gehörend. Schnittdicke 18 μ.

Die Bursa infracardiaca ist sehr klein und nur mit Schwierigkeit zu sehen.

Am Omentum majus ist deutlich eine Pars spongiosa und eine Pars membranacea zu unterscheiden. In der Höhe der linken Nebenniere zeigt das Oment eine inselförmige Verwachsung mit der dorsalen Körperwand. Die das Pankreas einschliessende Partie des Omentes ist dagegen noch frei. — Mit dem Colon zeigt das Oment an einer Stelle eine Verklebung.

Menschlicher Embryo XXVII (33 mm).

Querschnittserie, zur hiesigen Embryonalsammlung gehörend. Schnittdicke 12 μ.

Die Bursa infracardiaca ist deutlich zu sehen.

Das Omentum majus ist mit der dorsalen Körperwand in der Höhe der linken Nebenniere und des Pankreas verklebt. Von der Curvatura major ventriculi hängt es 0,45 mm kaudalwärts herab.

Menschlicher Embryo XXVIII (36,8 mm Sch.-St.-Länge).

Diesen Embryo verdanke ich dem Herrn Regimentsarzt J. V. Beronius in Karlsborg. Die Querschnittserie ist der hiesigen Embryonalsammlung einverleibt worden. Schnittdicke 12 μ.

Die Bursa infracardiaca ist deutlich zu sehen. Kranialwärts erreicht sie nicht die Anheftung der rechten Lunge am Mediastinum. Kaudalwärts überschreitet sie ein wenig die Höhe der Kardia.

Die Anlage des Omentum majus ist jetzt mit der dorsalen Körperwand verwachsen. Kranialwärts fängt die Verwachsung dort an, wo die linke Nebenniere (mit ihren Gefässen) ventralwärts am meisten ausbuchtet. Diese Verwachsungsfläche, welche die Ausgangsstelle des Mesogastrium dorsale nicht erreicht, setzt sich kaudalwärts bis in die Nähe des Pancreas dorsalis fort, wo sie aufhört. Fast unmittelbar kaudalwärts von dieser inselförmigen suprarenalen Verwachsungsfläche fängt eine zweite Verwachsung an, welche sich von der Mittellinie aus quer nach links erstreckt und der Lage des Pankreaskörpers entspricht. Mit dem Mesocolon transversum hat sich das Omentum majus noch nicht verbunden.

Wie bei Embryo XXV unterscheidet sich die linke Partie des Omentum majus, die ich Pars spongiosa genannt habe, durch eine 5—20mal grössere Dicke von dem übrigen Teil des Omentes.

Menschlicher Embryo XXIX (55 mm Totallänge; 38 mm Sch.-St.-L.).

Diesen Embryo verdanke ich dem Herrn Dr. med. I. Lönnberg.

Von den Bauchorganen, die ich schon früher für eine andere Untersuchung herauspräpariert hatte, bilde ich hier (Fig. 223) den Magen mit der Milz und

dem Omentum majus ab. Die Pars membranacea ist nur sehr wenig, die Pars spongiosa dagegen stärker entwickelt.

Menschlicher Embryo XXX (60 mm Totallänge; 40 mm Sch.-St.-L.).

Auch diesen Embryo, den ich dem Herrn Professor E. Müller verdanke, habe ich makroskopisch präpariert. Die Leber wurde in der oben (pag. 124) angegebenen Weise herauspräpariert, so dass ihre ligamentösen Verbindungen noch auf dem Präparat Fig. 224 zu erkennen sind. Die geöffnete Bursa omenti minoris zeigt etwa dieselben Verhältnisse wie beim Erwachsenen. An dem Omentum majus ist eine linksseitige Pars spongiosa von einer rechtsseitigen Pars membranacea zu unterscheiden. Die letztgenannte Partie des Omentum majus hängt jetzt etwa 1 mm oder mehr weit von der Curvatura major ventriculi herab, das durchschimmernde Colon transversum ventralwärts deckend.

Mit dem Mesocolon transversum ist das Omentum majus noch an keiner Stelle verwachsen. Dagegen gibt es eine leicht zu lösende Verwachsung zwischen der dorsalen Omentalwand und der linken Nebenniere.

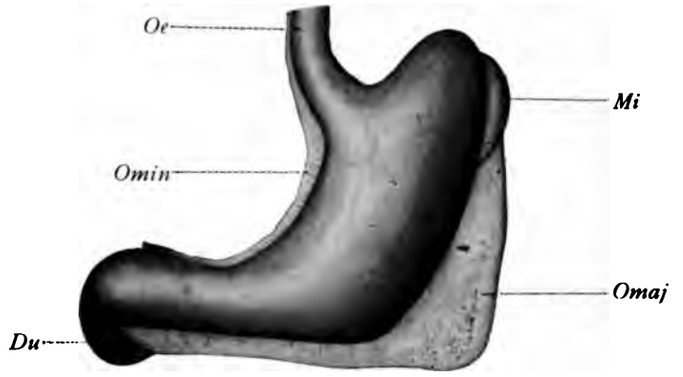

Fig. 223. $^{10}/_{1}$.

Magen, Milz und Omentum majus von Embryo XXIX (55 mm), von der ventralen Seite gesehen.

Du Duodenum; *Mi* Milz; *Omaj* Omentum majus; *Oe* Ösophagus; *Omin* Omentum minus (in der Nähe des Magens abgeschnitten).

Das Duodenum ist bei diesem Embryo relativ frei. Ein schwaches Ligamentum duodeno-suprarenale (an der Fig. 224 nicht zu sehen) bildet die kaudale Begrenzung des Foramen epiploicum Winslowi.

Menschlicher Embryo XXXI (70 mm Totallänge).

Diesen Embryo, den ich Herrn Geheimrat W. Waldeyer verdanke, habe ich makroskopisch (in derselben Weise wie Embryo XXX) präpariert.

Die Bursa omentalis befindet sich auf demselben Entwickelungsstadium wie bei Embryo XXX. Die dorsale Wand der Bursa omenti majoris zeigt eine halbinselförmige, dem Pankreaskörper entsprechende Verwachsung mit der linken Nebenniere. Von dem Mesocolon transversum ist das Omentum majus noch ganz frei.

Das Duodenum wird durch zwei deutliche Ligamente, ein kaudales Lig. duodeno-renale und ein kraniales Lig. duodeno-suprarenale (Fig. 225) an der

rechten Seite der dorsalen Bauchwand fixiert. Das Lig. duodeno-suprarenale bildet die kaudale Begrenzung des Foramen epiploicum Winslowi.

Menschlicher Embryo XXXII (75 mm Totallänge; 50 mm Sch.-St.-L.). Gehört zur hiesigen Embryonalsammlung. Makroskopisch präpariert.

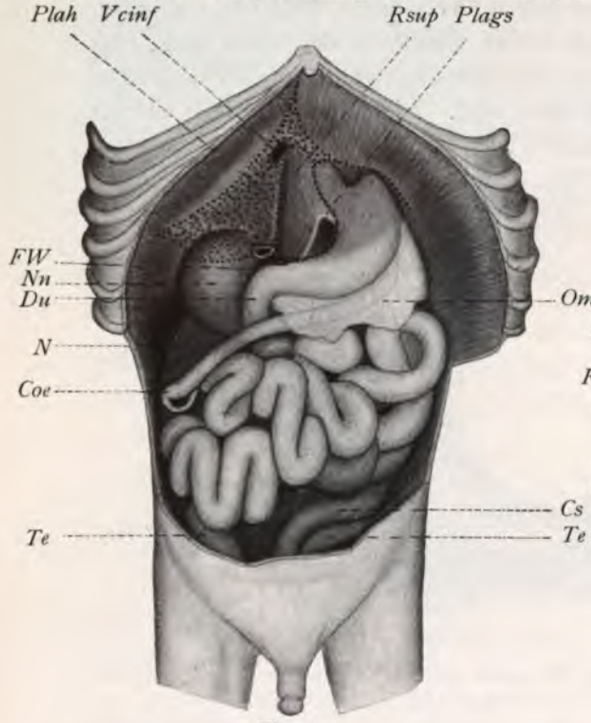

Fig. 224.

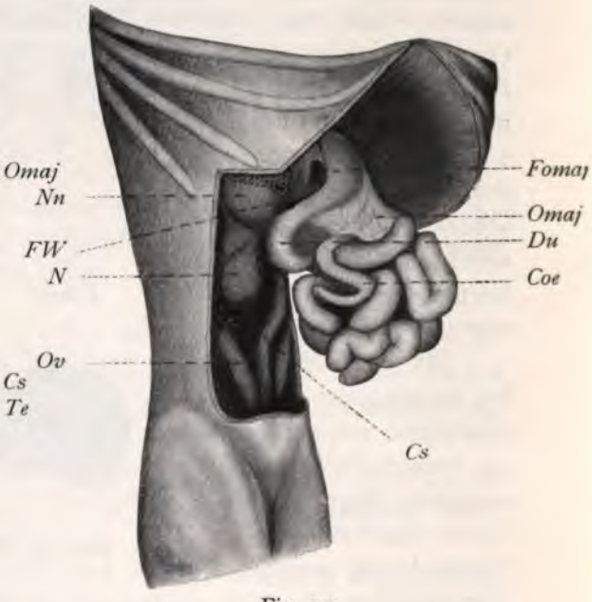

Fig. 225.

Fig. 224. 5/1. Bauchhöhle von Embryo XXX (60 mm), von vorne gesehen. Die Leber ist in der in pag. 124 erwähnten Weise lospräpariert und entfernt worden. Die Schnittflächen sind schwarz punktiert.

Fig. 225. 5/1. Bauchhöhle des Embryo XXXI (70 mm) von rechts und vorne gesehen. Die Leber ist entfernt worden.

Coe Coecum; *Cs* Colon sigmoideum; *Du* Duodenum; *Fomaj* Foramen omenti majoris; *FW* Foramen Winslowi; *N* Niere; *Nn* Nebenniere; *Omaj* Omentum majus; *Ov* Ovarium; *Plah* Plica arteriae hepaticae; *Plags* Plica arteriae gastricae sinistrae (Plica gastro-pancreatica); *Rsup* Recessus superior sacci omenti; *Te* Testis; *Vcinf* Vena cava inferior. (In der Nähe des Foramen Winslowi, *FW*, ist die kaudale Schnittfläche derselben Vene zu sehen.)

Die Pars membranacea des Omentum majus ist sehr schwach, die Pars spongiosa dagegen relativ stark entwickelt. Die das Corpus pancreatis enthaltende Partie des grossen Netzes ist mit der linken Nebenniere verwachsen. Zwischen Omentum majus und Mesocolon transversum hat jetzt in der Pylorusgegend eine Verwachsung angefangen.

Die Pars descendens duodeni ist bei diesem Embryo mit einem relativ langen Mesenterium versehen. Ein schwaches Lig. duodeno-suprarenale ver-

bindet die rechte Seite des Mesoduodenum mit dem kaudalen Ende der Nebenniere und bildet die kaudale Begrenzung des Foramen epiploicum.

Menschlicher Embryo XXXIII (52 mm Sch.-St.-L.).

Querschnittserie zur hiesigen Embryonalsammlung gehörend.

Die Bursa infracardiaca ist relativ klein, aber sehr deutlich als eine Spalte zwischen Ösophagus und Zwerchfell zu erkennen.

Das Omentum majus ist noch zum grössten Teil von der dorsalen Bauchwand frei. Nur in der Höhe des Pankreas zeigt es medialwärts eine anfangende, halbinselförmige Verwachsung.

Menschlicher Embryo XXXIV (65 mm Sch.-St.-L.).

Querschnittserie, zur hiesigen Embryonalsammlung gehörend. Schnittdicke 18 μ.

Die Bursa infracardiaca ist relativ sehr gross und grenzt den Ösophagus nicht nur vom Zwerchfell, sondern auch von der kaudalen Partie der rechten Lunge ab.

Das Omentum majus zeigt an der linken Seite das charakteristische Aussehen der Pars spongiosa, ist an anderen Stellen aber mehr kompakt und membranartig ausgezogen. — Mit der dorsalen Körperwand ist das Oment in der Höhe der linken Nebenniere und des Pankreas verwachsen.

Menschlicher Embryo XXXV (90 mm Totallänge; 70 mm Sch.-St.-L. gestreckt).

Zur hiesigen Embryonalsammlung gehörend. Makroskopisch präpariert.

Der linke Rand des grossen Netzes zeigt das auch makroskopisch typische Aussehen der Pars spongiosa. Die Pars membranacea hängt jetzt etwa 5 mm weit von der Curvatura major herab. Mit der dorsalen Bauchwand ist die das Pankreas umschliessende Partie des Omentes vollständig verwachsen. Kranialwärts von dieser Verwachsungsfläche war eine inselförmige, leicht zu lösende Verwachsung zu finden. Die schon in dem Stadium XXXII zu sehende Verwachsung des Netzes mit dem Mesocolon transversum hat bei diesem Embryo weitere Fortschritte gemacht. Die dorsale Partie des Mesocolon transversum ist überall mit dem Netze verbunden, und an der rechten Seite geht diese Verwachsung ventralwärts bis zum Colon. Mit der Pars superior duodeni ist das Colon jetzt eng verbunden.

Das Duodenum liegt bei diesem Embryo der dorsalen Bauchwand eng an und ist durch ein gut entwickeltes Lig. duodeno-suprarenale an der medialen Seite der rechten Nebenniere fixiert.

Menschlicher Embryo XXXVI (70 mm Sch.-St.-L.).

Querschnittserie, zur hiesigen Embryonalsammlung gehörend. Schnittdicke 12 μ.

Die Bursa infracardiaca ist relativ gross (etwa 1,4 mm lang und 0,7 mm breit) und sehr deutlich zu sehen (Fig. 229, Taf. XIV). Ihre frühere Beziehung zur rechten Lunge hat sie ganz verloren und grenzt jetzt nur eine Zwerchfellpartie vom Ösophagus ab (Fig. 228 *Bic*, Taf. XIV).

Das Omentum majus hat sich stark vergrössert und hängt jetzt an der rechten Seite etwa 2,8 mm, an der linken Seite 5 mm weit von der Curvatura major ventriculi herab (Fig. 226 u. 227, Taf. XIII). Die linke Partie des Omentes

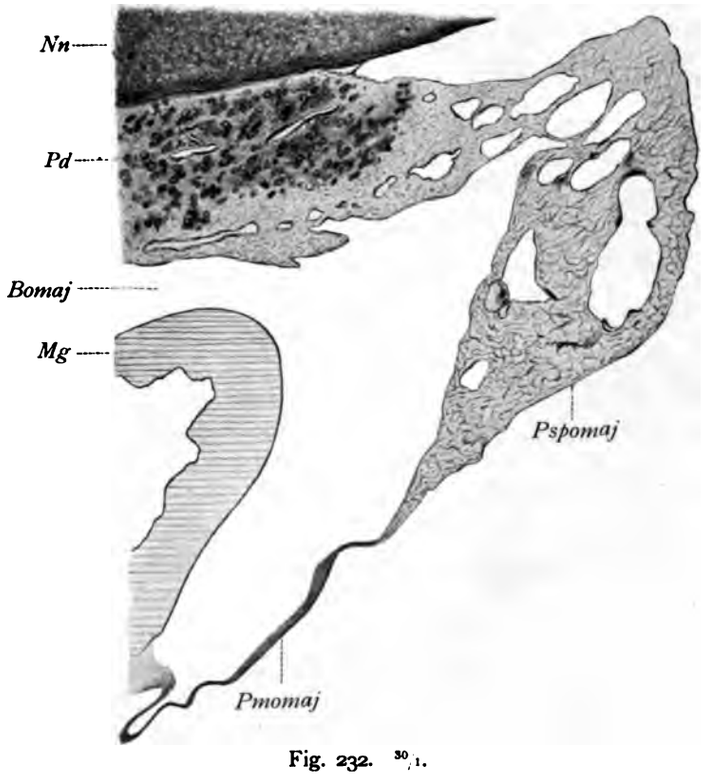

Fig. 232. $^{30}/_{1}$.

Querschnitt durch die Wände der Bursa omenti majoris des Embryo XXXVI (70 mm) unmittelbar kaudalwärts von der Milz. Die Struktur der Magenwand *(Mg)* ist nicht gezeichnet.

Bomaj Bursa omenti majoris; *Mg* Magenwand (schematisiert): *Nn* linke Nebenniere; *Pd* Pancreas dorsale; *Pmomaj* Pars membrancea und *Pspomaj* Pars spongiosa omenti majoris.

ist von der Milz an und kaudalwärts mehrfach dicker als die rechte Partie und zeigt im Querschnitte den typischen Bau der Pars spongiosa (Fig. 232, *Pspomaj*). Die den schwammigen Bau bedingenden Hohlräume kommunizieren weder mit der Bursa omentalis noch mit dem grossen Peritonealraum und sind wohl als Lymphräume zu bezeichnen. In der Pars membranacea kommen solche Lymphräume nur relativ spärlich vor.

Die dorsale Wand der Bursa omenti majoris zeigt zwei Verwachsungsflächen (mit der linken Nebenniere), von denen die kraniale inselförmig, die

kaudale, welche der Höhe des Corpus pancreatis entspricht, halbinselförmig ist (Fig. 230, Taf. XV.).

Die distalen $^2/_3$ des Duodenum sind mit der dorsalen Bauchwand eng verbunden und entbehren also ein Mesenterium. Nur die Pars superior und die kraniale Partie der Pars descendens duodeni sind von der dorsalen Körperwand und zwar durch den bei diesem Embryo besonders stark entwickelten Processus caudatus des Lobus caudatus Spigeli getrennt (Fig. 228, Taf. XIV).

Das Foramen epiploicum Winslowi stellt eine etwa 2 mm lange, schief von vorn und oben nach hinten und unten verlaufende Spalte dar, welche ventralwärts vom Duodenum, dorsalwärts vom Processus caudatus, kranialwärts vom Omentium minus und kaudalwärts von der Verbindung des Duodenum mit der dorsalen Körperwand begrenzt wird.

Vergleichen wir Fig. 228, Taf. XIV mit Fig. 209, pag. 154 u. Fig. 204, pag. 152, so erhellt, dass diese Verbindung des Duodenum mit der dorsalen Körperwand wenigstens teilweise aus dem von mir so benannten Ligamentum arteriae pancreatico-duodenalis hervorgegangen sein muss.

Der starken Entwickelung des Processus caudatus des Lobus Spigeli entsprechend ist auch das Atrium bursae omentalis grösser geworden. Auch der Processus papillaris hat sich stark vergrössert und mit ihm der von Erik Müller so benannte Recessus medius bursae omentalis. Eine kranialwärts stark vorspringende Plica arteriae hepaticae grenzt diese Abteilungen der Bursa omentalis voneinander ab.

Der Magen hat in den letzten Stadien eine fast frontale Stellung eingenommen. Die Kardia ist weiter kaudalwärts verschoben worden, und die Biegung der Curvatura minor ist dadurch stärker geworden (vgl. Fig. 218, Taf. XII, u. 227, Taf. XIII). Der früher mehr nach links und hinten gerichtete Fundus scheint diese Verschiebung nicht in gleichem Grade mitgemacht zu haben. So ist es, glaube ich, zu erklären, dass der Fundus jetzt eine relative Verschiebung in kranialer Richtung erfahren hat. — Die kraniale Grenze der Bursa omenti minoris liegt jetzt verhältnismässig wenig höher wie die kraniale Grenze der Bursa omenti majoris (Fig. 231, Taf. XV vgl. z. B. Fig. 213, Taf. XI). Diese Tatsache ist zweifelsohne zum Teil dadurch zu erklären, dass die Bursa omenti minoris die Kaudalwärtsverschiebung der Kardia mitgemacht hat; zum Teil dadurch, dass die kraniale Grenze der Bursa omenti majoris entweder absolut oder nur relativ weiter kranialwärts gerückt ist. Für ein aktives, absolutes Hervorrücken der Kavität spricht vielleicht bei oberflächlicher Betrachtung die Tatsache, dass die dorsale Magenwand jetzt weiter kranialwärts als früher von der Bursa omenti majoris begrenzt wird (vgl. Fig. 231, Taf. XV u. 213, Taf. XI). Meiner Meinung nach ist es indessen wahrscheinlicher, dass diese Verschiebung nur eine relative ist, welche dadurch zu stande kommt, dass die Verwachsungen der dorsalen Bursawand mit der Nebenniere die betreffende Bursapartie verhindern, sich zusammen mit dem Magen in kaudaler Richtung zu verschieben. Die insel-

förmige Verwachsung (Fig. 230*a*, Taf. XV) fixiert nämlich eben die kranialste Partie der Bursawand. Unter solchen Umständen ist es leicht einzusehen, dass die Kaudalwärtsverschiebung des Magens in Verbindung mit der Fixation der genannten Omentpartie zu den bei diesem Embryo existierenden Verhältnissen führen könnte. Die früher dorsale, von der Bursa omenti majoris nicht begrenzte Magenpartie wurde hierbei in einen kranialwärts sehenden Fundus ausgezogen und die früher kraniale Magenpartie wurde gleichzeitig ventralwärts gerichtet. Diese Hypothese erklärt auch die Tatsache, dass die Milz jetzt im Verhältnis zum Magen bedeutend mehr kranialwärts liegt (vgl. Fig. 222, pag. 159 u. Fig. 230, Taf. XV).

Menschlicher Embryo XXXVII (105 mm Totallänge; 76 mm Sch.-St.-L.).

Zur hiesigen Embryonalsammlung gehörend. Makroskopisch präpariert.

Am linken Rande des grossen Netzes ist noch eine stark entwickelte Pars spongiosa zu sehen (Fig. 233 u. 234, *Pspomaj*). An der Stelle, wo früher (vgl. Fig. 230, Taf. XV) zwei getrennte Verwachsungsflächen zwischen Omentum majus und dorsaler Bauchwand zu sehen waren, befindet sich jetzt eine einfache, aber entsprechend grössere Verlötung.

Die rechte Hälfte des Mesocolon transversum ist jetzt vollständig mit dem Netze verwachsen; die linke Hälfte ist dagegen noch vollkommen frei (Fig. 234). Die allererste Anlage eines Omentum colicum Halleri ist schon bei diesem Embryo zu erkennen.

Das Duodenum ist sehr frei und wird (vom Mesoduodenum abgesehen) nur an einem Punkte an der rechten Hälfte der dorsalen Bauchwand fixiert. Diese Fixation wird durch ein stark entwickeltes Lig. duodeno-suprarenale bewirkt (Fig. 235, *Ligdsr*), das das Foramen epiploicum kaudalwärts begrenzt.

Das Colon ist noch von der dorsalen Bauchwand vollkommen frei.

Menschlicher Embryo XXXVIII (130 mm Totallänge).

Zur hiesigen Embryonalsammlung gehörend. Makroskopisch präpariert.

Eine Pars spongiosa des Omentum majus ist nicht mehr zu sehen. — Die Verwachsung des grossen Netzes mit der dorsalen Bauchwand und mit dem Mesocolon transversum ist jetzt vollständig geworden. Auch die Flexura coli sinistra ist jetzt mit der dorsalen Bauchwand verwachsen.

Mit der Pars superior und der Pars descendens duodeni ist die rechte Colonpartie eng verbunden. Andererseits stehen diese Duodenalpartieen in ligamentöser Verbindung mit der dorsalen Bauchwand unmittelbar medialwärts von der rechten Niere und Nebenniere. Auch die rechte Colonpartie ist also jetzt, wenn auch nur mittelbar, an der rechten Bauchwand fixiert.

Menschlicher Embryo XXXIX (135 mm Totallänge; 95 mm Sch.-St.-L.).

Zur hiesigen Embryonalsammlung gehörend. Makroskopisch präpariert.

Sowohl bei diesem wie bei allen älteren Embryonen ist an der linken Seite des Omentum majus nichts mehr von einer Pars spongiosa zu sehen. Auch die linke Partie des Omentes ist jetzt membranös.

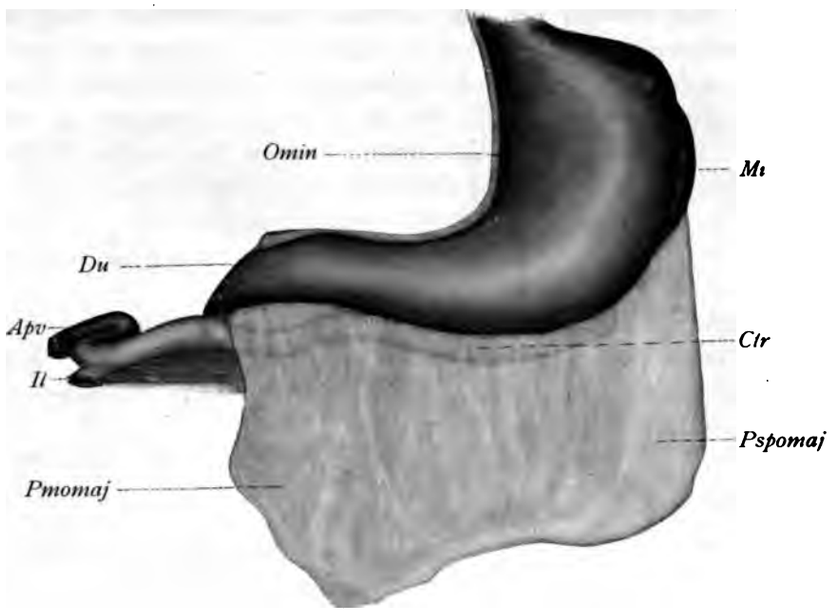

Fig. 233.

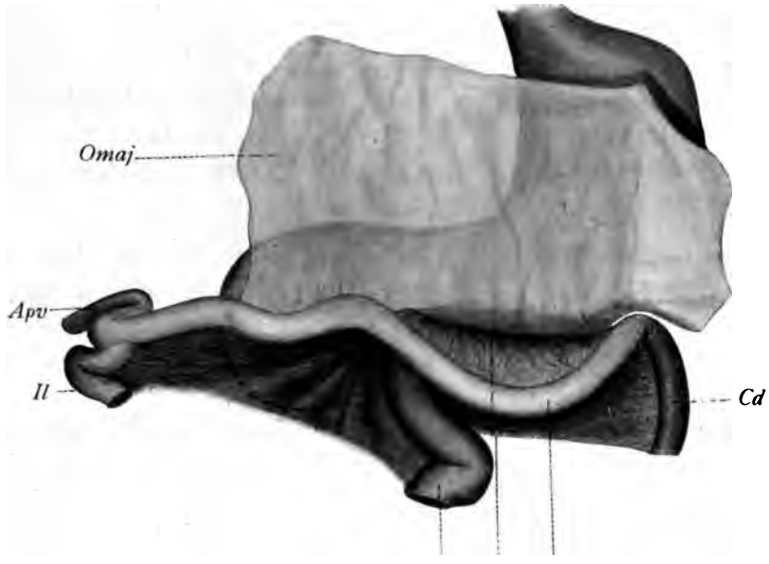

Fig. 234.

Fig. 233 und 234. $^5/_1$. Magen, Omentum majus und Colon transversum von Embryo XXXVII (105 mm), von vorne gesehen. In Fig. 234 ist das Omentum majus *(Omaj)* aufgehoben, um die Relationen zum Mesocolon transversum (Mc. tr.) zu zeigen.

Apv Appendix vermiformis; *Cd* Colon descendens; *Ctr* Colon transversum; *Du* Duodenum; *Il* Ileum; *Jej* Jejunum; *Mctr* Mesocolon transversum; *Mi* Milz; *Omaj* Omentum majus; *Omin* Omentum minus (abgeschnitten); *Pmomaj* Pars membrancea, *Pspomaj* Pars spongiosa omenti majoris.

Entlang dem rechten Teil der Curvatura major ventriculi fängt dagegen jetzt eine Verdickung der ventralen Bursawand zu entstehen an, deren histologischer Bau mit dem der Pars spongiosa omenti majoris grosse Ähnlichkeit zeigt. Diese spongiöse Verdickung der Bursawand entsteht nur an der Stelle, wo das Colon transversum und die Curvatura major eng aneinander liegen.

Die Flexura coli sinistra und das Mesocolon descendens, so weit kaudalwärts, wie die linke Niere eine stark ventrale Prominenz bildet, sind an der dorsalen Bauchwand fixiert. Das Mesocolon transversum und das Omentum majus sind vollständig miteinander verwachsen.

Das Duodenum ist (mit Ausnahme von der Pars superior und dem kranialsten Teil der Pars descendens) mit der dorsalen Bauchwand verwachsen. Die kraniale Grenze dieser Verwachsung bildet ein schwaches Lig. duodeno-suprarenale (Fig. 236). Kaudalwärts geht die Verwachsung in ein longitudinell verlaufendes Ligamentum über, das das Colon ascendens an der medialen Seite der rechten Niere fixiert (Fig. 236 *a*).

Menschlicher Embryo XL (140 mm Totallänge; 98 mm Sch.-St.-L.).

Zur hiesigen Embryonalsammlung gehörend. Makroskopisch präpariert.

Das Colon hat sich nach der rechten Seite hin verlängert, bedeckt jetzt zum Teil die rechte Niere und ist mit ihr direkt verwachsen. Nur das Cökum und die Appendix vermiformis sind noch frei. Ein sehr deutliches Omentum colicum Halleri (Fig. 237 *OcolH*) ist von dem Omentum majus ausgesponnen. Das Duodenum ist mit Ausnahme von der Pars superior an der dorsalen Bauchwand verwachsen. — Im übrigen stimmen die mesenterialen Verhältnisse bei diesem Embryo fast vollkommen mit denjenigen bei Embryo XXXIX überein.

Menschlicher Embryo XLI (165 mm Totallänge).

Zur hiesigen Embryonalsammlung gehörend. Makroskopisch präpariert.

Das grosse Netz hat im allgemeinen einen membranösen Bau. Nur an der Stelle, wo das Colon transversum und die Curvatura major ventriculi einander sehr nahe liegen, zeigt die ventrale Netzplatte eine spongiös gebaute Verdickung, welche die Rinne zwischen diesen Organen ausfüllt.

Von der rechten Partie des Omentum majus geht nach rechts das relativ starke Omentum colicum Halleri aus; kranialwärts verbindet sich ein Omentstückchen, die Pars superior duodeni überbrückend, mit der Porta hepatis.

Das Duodenum ist mit Ausnahme der Pars superior eng an der dorsalen Bauchwand fixiert. Das Colon hat sich nach rechts und kaudalwärts verlängert. Die Fixation der rechten Colonpartie fängt am Duodenum an und reicht jetzt etwa 5 mm kaudalwärts vom kaudalen Nierenende herab. Nur das Cökum und die Appendix vermiformis sind an dieser Seite frei.

Menschlicher Embryo XLII (170 mm Totallänge).

Zur hiesigen Embryonalsammlung gehörend.

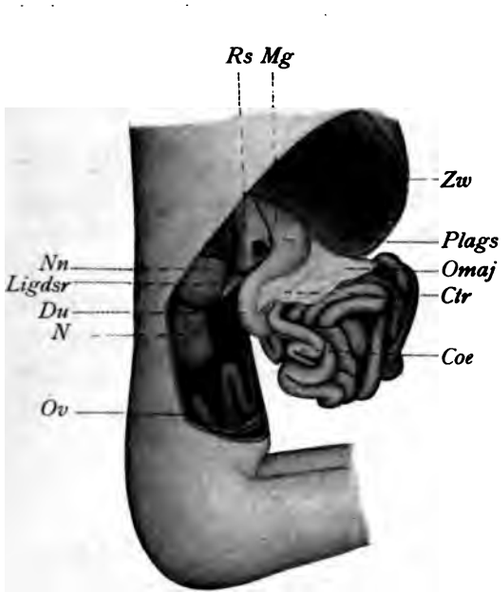

Fig. 235.

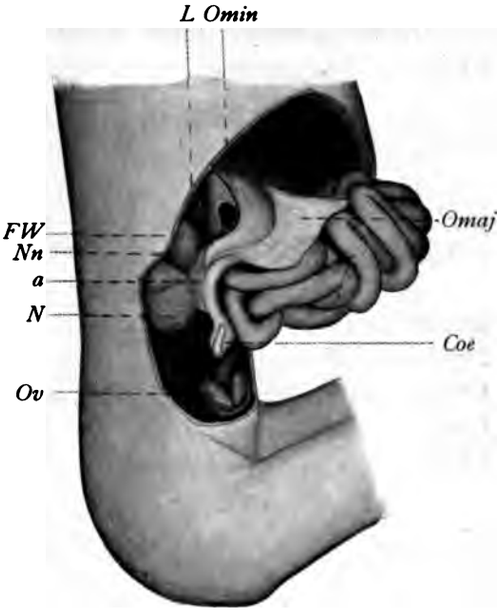

Fig. 236.

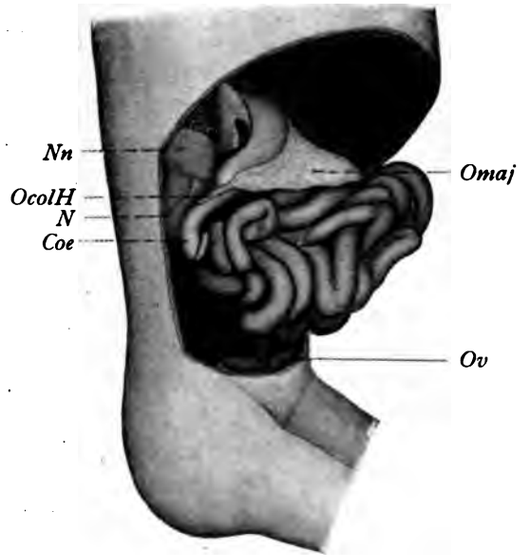

Fig. 237.

Fig. 235, 236 u. 237. $^{2}/_{1}$. Die Bauchhöhle von der rechten und ventralen Seite gesehen; Fig. 235 von Embryo XXXVII (105 mm), Fig. 236 von Embryo XXXIX (135 mm) und Fig. 237 von Embryo XL 140 mm. — Die Leber ist entfernt worden.

Coe Coecum; *Ctr* Colon transversum: *Du* Duodenum; *FW* Foramen Winslowi; *L* Leberschnittfläche; *Ligdsr* Ligamentum duodeno-suprarenale; *Mg* Magen; *N* Niere; *Nn* Nebenniere; *OcolH* Omentum colicum Halleri; *Omaj* Omentum majus; *Omin* Omentum minus (abgeschnitten); *Ov* Ovarium; *Plags* Plica arteriae gastricae sinistrae; *Rs* Recessus superior sacci omenti; *Zw* Zwerchfell.

Dieser Embryo zeigt genau dieselben mesenterialen Verhältnisse wie Embryo XLI.

Menschlicher Embryo XLIII (240 mm Totallänge).

Zur hiesigen Embryonalsammlung gehörend.

Das grosse Netz hat jetzt eine grösste Länge von 25 mm, erreicht aber nur mit seinem distalen Rande die ventrale Bauchwand. Es hat also eine schief transversale Lage zwischen der dorso-kaudalen Leberfläche und den Därmen.

Das Colon transversum hat sich bei diesem Embryo relativ stark verlängert und bildet zwei kaudalwärts konvexe Schlingen. Zwischen den diese Schlingen bildenden Colonpartieen sendet der stark entwickelte spongiöse Omentbalken zwei den Zwischenraum ausfüllende Prolongationen herab. Ein Omentum colicum Halleri existiert bei diesem Embryo nicht. Im übrigen sind die mesenterialen Verhältnisse denen bei Embryo XLI ähnlich.

Menschlicher Embryo XLIV (250 mm Totallänge).

Zur hiesigen Embryonalsammlung gehörend.

Das Cökum und Colon transversum, welche bei den bisher beschriebenen Embryonen dünner als die Dünndärme waren, sind jetzt dicker (Cökum) oder von gleicher Dicke mit diesen. — Der spongiöse Balken des Omentum majus ist dagegen dünner geworden. Das Colon transversum verläuft der Curvatura major ventriculi parallel. — Im übrigen gleichen die uns hier interessierenden mesenterialen Verhältnisse denen des Embryo XLIII.

Menschlicher Embryo XLV (260 mm Totallänge).

Zur hiesigen Embryonalsammlung gehörend.

Ein stark entwickeltes Omentum colicum Halleri existiert bei diesem Embryo. — Im übrigen wie Embryo XLIV.

Ältere menschliche Embryonen (300 bis 520 mm).

Aus dieser Entwickelungsperiode habe ich 36 Embryonen zur Untersuchung gehabt. Von diesen habe ich 33 durch Vermittelung von Professor E. Müller und 2 als Gabe von Professor E. O. Lindfors bekommen.

Da die wichtigsten definitiven Verhältnisse schon bei den letztbeschriebenen Embryonen zu finden waren, finde ich es unnötig, diese älteren Embryonen Stadium für Stadium zu beschreiben.

Ich beschränke mich also hier darauf, einige Einzelheiten aus der späteren Embryonalentwickelung hervorzuheben.

Bei 350—400 mm langen Embryonen habe ich den letzten, makroskopisch sichtbaren Rest der spongiösen Omentalbalken gesehen. Auf demselben Entwickelungsstadium fängt das Colon transversum an, stärker durch Meconium ausgespannt zu werden; sein Diameter ist jetzt etwa doppelt so gross wie der [illegible]me. — Die Länge des Omentum majus variierte zwischen 20—30 mm; [illegible]istalen Rande erreichte es die ventrale Bauchwand.

Das früheste Stadium, auf welchem ich ein deutlich vom grossen Netze gebildetes Ligamentum phrenico-colicum sah, war ein 35 cm langer Embryo. —

Das Ligamentum colicum Halleri habe ich bei vielen Embryonen ganz vermisst.

Das Duodenum war im allgemeinen (mit Ausnahme von der Pars superior) mit der dorsalen Bauchwand eng verwachsen. Die Begrenzungen des

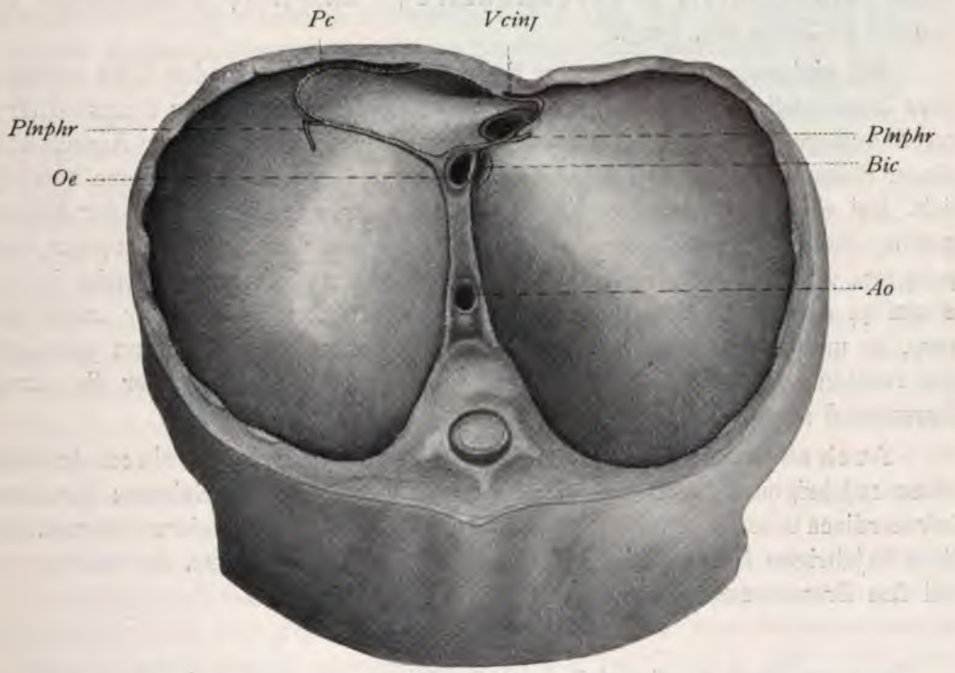

Fig. 238. $^{5}/_{6}$.

Zwerchfell eines neugeborenen (52 cm langen) Kindes, von der dorsokranialen Seite gesehen. *Ao* Aorta; *Bic* Bursa infracardiaca; *Oe* Ösophagus; *Pc* Pericardium; *Plnphr* Plica nervi phrenici; *Vcinf* Vena cava inferior.

Foramen epiploicum Winslowi differierten also nicht erheblich von denen beim Erwachsenen. Die Grösse dieses Loches variierte mit der des Processus caudatus des Lobus Spigeli.

Erst bei 40 bis 50 cm langen Embryonen vergrössert sich das Omentum majus so beträchtlich, dass es nicht nur die dorso-kaudale Leberfläche, sondern auch eine Partie der ventralen Bauchwand von den Därmen trennt. Bei 50 cm langen Embryonen hat es im allgemeinen eine Länge von 40—50 mm und hängt kaudalwärts bis zum Nabel herab.

Bei einem 49 cm langen Embryo bildete eine Fortsetzung des Omentum majus ein deutliches Ligamentum cystico-duodeno-epiploicum. Etwa

von der Grenze zwischen Omentum gastro-colicum und Omentum colicum Halleri ausgehend, streckte sich dieses Ligament kranialwärts über das Duodenum bis zur dorsalen Partie der Gallenblase herauf. Der linke Rand des Ligamentes war mit dem Omentum minus verwachsen, der rechte, freie Rand war durch eine Fossa in zwei Falten geteilt (Vgl. Ancel und Sencert [1903] Taf. XII, Fig. 1, L_1 und L_2). — Auch ein stark entwickeltes Ligamentum hepato-renale anterius war bei diesem Embryo zu sehen. — Es existierte also hier ein deutliches Infundibulum praevestibulare (= Entonnoire prévestibulaire von Ancel et Sencert, 1903).

Bei einigen von den älteren Embryonen habe ich in der Ecke zwischen dem Zwerchfell und der rechten Seite des Ösophagus nach der Bursa infracardiaca gesucht; und bei allen bisher untersuchten habe ich die Anwesenheit dieser Bursa (Fig. 238 *Bic*) konstatieren können. Ihre Grösse variierte beträchtlich. Bei einem 40 cm langen Embryo war der grösste Diameter 5, der kleinste 3 mm. Bei 50–52 cm langen Embryonen waren die erwähnten Diameter resp. 5—7 mm und 4—5 mm lang. Die allergrösste Bursa infracardiaca habe ich bei einem 44 cm langen Embryo gefunden. Die betreffenden Diameter waren hier resp. 13 und 10 mm lang. Bei diesem Embryo war das Ligamentum pulmonale der rechten Lunge besonders stark entwickelt und streckte sich über die laterale Bursawand zum Zwerchfell herab.

Auch nach der Geburt persistiert die Bursa infracardiaca. Ich habe einen 12jährigen Knaben und vier Erwachsene betreffs der Existenz der Bursa infracardiaca untersucht und bei allen ihre Anwesenheit konstatieren können. Bei dem 12jährigen Knaben waren die Diameter der Bursa resp. 20 und 12 mm, bei den Erwachsenen etwa 25 und 15 mm resp. lang.

Übersicht über die Entwickelung der Bursa omentalis beim Menschen.

In der dritten Embryonalwoche und zwar, ehe noch die entodermale Lungenanlage sich vom Vorderdarm getrennt hat, fangen die mesodermalen Lungenanlagen an, von dem Mesenterium lateralwärts auszubuchten. Ihre kaudalen Grenzen markieren sich scharf als zwei in gleicher Höhe gelegene Falten (Fig. 144, 146 u. 148, pag. 122), welche durch zwei Recessus pneumato-enterici[1]) von dem Mesenterium getrennt werden. (Vgl. auch Fig. 150—152, pag. 125 und Fig. 155). Zu gleicher Zeit oder bisweilen etwas früher (vgl. Swaen pag. 71 dieser Arbeit) tritt an der rechten Seite des Mesenterium eine longitudinelle Vertiefung (Fig. 146, *Rmse*) auf, welche als die erste Anlage eines Recessus mesenterico-entericus zu betrachten ist. Dieser Recessus wird ventralwärts von dem

[1]) Dass die ursprünglichen Eingangsöffnungen dieser Rezesse als kaudale Begrenzungen der mesodermalen Lungenanlagen zu betrachten sind, lehren die von mir gemachten komparativ-embryologischen Untersuchungen (vgl. den zweiten Teil dieser Arbeit!).

dorsalen Anheftungsrand des rechten Leberlappens und dorsalwärts von einer Falte begrenzt, welche wir mit dem Namen Plica mesogastrica bezeichnen wollen (Fig. 146, 153 und 154). Kranialwärts geht die Plica mesogastrica in die dorsale Partie der rechten mesodermalen Lungenanlage über (Fig. 146). — Ein mit dem Recessus mesenterico-entericus analoger Recessus wird an der linken Seite des Mesenterium nicht gebildet.

Bis zum Ende der dritten Embryonalwoche entwickeln sich die beiden mesodermalen Lungenanlagen symmetrisch (Fig. 156, Taf. I). Dagegen sind die Recessus pneumato-enterici auf diesem Stadium schon asymmetrisch geworden (Fig. 157, Taf. I), indem der rechte Recessus bedeutend weiter kranialwärts hervorgedrungen ist als der linke. Dass die Recessus pneumato-enterici sich wirklich durch aktives Hervordringen vergrössert haben und nicht dadurch, dass an jeder Seite eine dorsale Falte mit einer ventralen in kranio-kaudaler Richtung verwachsen ist, zeigt ein Vergleich der in Fig. 144, 146, 148, pag. 122, und Fig. 156, 158 Taf. I u. Fig. 160 Taf. II abgebildeten Rekonstruktionsmodelle. Die Eingangsöffnungen der beiden Rezesse liegen nämlich in dem zweiten Stadium noch symmetrisch auf derselben Höhe wie im Stadium I und das kraniale Ende jedes Recessus hat sich den kranialen Begrenzungen des Cölom und des Mesocardium posticum (welche auf diesen Stadien als einigermassen feste Punkte zu bezeichnen sind) absolut genähert. Um so viel sicherer können wir auf einen solchen Vergrösserungs-Modus der Rezesse zurückschliessen, da die mesodermalen Lungenanlagen während dieser Periode sich nicht in longitudineller, sondern nur in transversaler Richtung vergrössert haben.

Die auf dem Querschnitte sichelförmigen Recessus pneumato-enterici (Fig. 80, pag. 70) haben sich auch dorsal- und ventralwärts vergrössert und trennen jetzt (bei Embryo II, 3 mm) eine grössere oder kleinere Partie jeder mesodermalen Lungenanlage von dem inzwischen angelegten Magen (Fig. 156, Taf. I u. 162, Taf. II *Mgm*). Die von dem Recessus freigemachte mesodermale Lungenpartie behält indessen sowohl mit dem dorsalen wie mit dem ventralen Mesenterium ihre ursprüngliche Verbindung (Fig. 80, pag. 70). Mit Rücksicht auf die Verhältnisse bei gewissen Reptilien, bei denen diese Verbindungen sich zeitlebens als die Ligamenta pulmonalia erhalten (vgl. den zweiten Teil dieser Arbeit!), benenne ich auch beim menschlichen Embryo die betreffende Verbindung mit dem ventralen Mesenterium das Ligamentum pulmonale ventrale und die Verbindung mit dem dorsalen Mesenterium das Ligamentum pulmonale dorsale. Das Ligamentum pulmonale dorsale dextrum geht kaudalwärts in die Plica mesogastrica über (Fig. 158, Taf. I).

Auf diesem Stadium hat sich die entodermale Lungenanlage vom Ösophagus abgeschnürt (vgl. Fig. 147, pag. 122 u. Fig. 159, Taf. I), und ihre Bifurkation ist schon zu sehen (Fig. 157, Taf. I). Von den mesodermalen Lungenanlagen nehmen die entodermalen nur die kraniale Hälfte auf (Fig. 156, Taf. I). Der linke Processus pneumatoentericus erreicht nicht die Höhe der linken entodermalen Lungenanlage

(Fig. 161, Taf. II). Dagegen trennt das kraniale Ende des rechten Recessus pneumato-entericus die rechte entodermale Lungenanlage vom Ösophagus (Fig. 159, Taf. I).

In der zweiten Hälfte der dritten Embryonalwoche bildet sich die erste deutliche Magenanlage und zwar — in Analogie mit der Lungenbildung — in der Weise, dass der mesodermale Teil zuerst deutlich als eine Verdickung zu erkennen ist (Fig. 156 *Mgm*, Taf. I). Auf diesem Stadium (Embryo II, 3 mm) ist die entodermale Magenanlage so schwach als eine transversale Verdickung angedeutet (Fig. 163, Taf. II), dass sie nur durch ihre Lage in dem Inneren der mesodermalen Magenanlage oder bei einem Vergleich mit etwas älteren Stadien als solche erkannt werden kann.

Der im übrigen fast senkrecht stehende Magen hat auf diesem Stadium (Embryo II, 3 mm) zusammen mit der kranialen Partie des Duodenum eine Dislokation nach der linken Seite hin erfahren (Fig. 156 und 157, Taf. I); eine Tatsache, welche wahrscheinlich in der asymmetrischen Entwickelung der beiden Leberlappen (vgl. Fig. 164, pag. 129) ihre nächste Erklärung findet. Die Ursache der asymmetrischen Entwickelung der Leberlappen sehe ich wiederum in dem Umstande, dass die Venae omphalo-mesentericae zunächst in den rechten Leberlappen hineindringen, wodurch die Nahrungsverhältnisse sich hier wohl günstiger stellen.

Wie ein Vergleich zwischen den in Fig. 144, pag. 122 und 156, Taf. I abgebildeten Rekonstruktionsmodellen zeigt, dringen zwei Abteilungen der Peritonealhöhle, der ventralen Magenwand parallel, medialwärts hervor und isolieren ihre kaudale Hälfte grösstenteils von dem früher breiten ventralen Mesenterium. In ähnlicher Weise wird auch das dorsale Mesenterium absolut schmäler und die kaudale Hälfte der dorsalen Magenwand zum Teil von ihm frei. An der linken Seite (vgl. Fig. 148, pag. 123 und Fig. 160, Taf. II) grenzen sich diese den Magen lospräparierenden Abteilungen der Peritonealhöhle in keiner Weise von dem übrigen Cölom ab. An der rechten Seite dagegen bilden sie besondere Rezesse (Fig. 146, pag. 122 u. Fig. 158, Taf. I), welche von dem übrigen Cölom gut abgegrenzt sind.

Diese rechtsseitigen Peritonealrezesse interessieren uns besonders, da sie beide zusammen mit dem Recessus pneumato-entericus dexter an der Bildung der definitiven Bursa omentalis teilnehmen. Der dorsale Recessus bildet sich zuerst und ist schon bei meinem ersten Stadium (vgl. Fig. 146, pag. 122 *Rmse*) als eine seichte Furche zu erkennen. Später dringt er fast frontal nach der linken Seite hin und isoliert so die kaudale Partie der dorsalen Magenwand und die kranialste Partie der dorsalen Duodenalwand zum grossen Teil von dem dorsalen Mesenterium. Ich nenne darum diesen Rezess Recessus mesenterico-entericus. — Der ventrale Rezess bildet sich etwas später. Er dringt nach vorn und links hervor und isoliert die ventrale Wand der kaudalen Magenpartie und der kranialsten Duodenalpartie von der in diesem Teil des Mesenterium

sich entwickelnden Leber (Fig. 156 und 157 *Rhe*, Taf. I). Dieser ventrale Rezess verdient es also, Recessus hepato-entericus genannt zu werden. Beide zusammengenommen bilden diese letztgenannten Rezesse eine Peritonealtasche, die wir mit dem Namen Recessus hepato-mesenterico-entericus bezeichnen können.

Der Recessus hepato-mesenterico-entericus setzt sich kranialwärts in den Recessus pneumato-entericus dexter fast ohne deutliche Grenze fort (Fig. 159, Taf. I). Der letztgenannte Recessus öffnet sich also jetzt (bei Embryo, 3 mm) nicht mehr wie früher (vgl. Fig. 146, pag. 122) direkt in den grossen Peritonealraum, sondern zunächst in den Recessus hepato-mesenterico-entericus; und dieser steht durch eine longitudinelle, etwa 0,25 mm lange, laterale Spalte, den ich Hiatus communis recessuum nenne, mit der Pleuro-peritonealhöhle in Verbindung (Fig. 159 *Hcr*, Taf. I).

Die kraniale Begrenzung des Hiatus communis recessuum wird indessen auf diesem Stadium (Embryo, 3 mm) noch von der rechten mesodermalen Lungenanlage (Fig. 158, Taf. I) gebildet, und die kranialwärts vom Hiatus gelegene Partie der vereinigten Rezesse ist also als Recessus pneumato-entericus dexter zu bezeichnen (Fig. 159 *Rped* Taf. I). Die dorsalwärts vom Hiatus gelegene Partie der vereinigten Rezesse ist natürlich mit dem Namen Recessus mesenterico-entericus und die ventralwärts vom Hiatus gelegene Partie mit dem Namen Recessus hepato-entericus zu bezeichnen (Fig. 159, Taf. I).

Die dorsale Begrenzung des Hiatus communis recessuum wird von der Plica mesogastrica (Fig. 158 *Pmsg* Taf. I) gebildet. Diese Falte bezeichnet die Stelle, wo das ursprüngliche, sagittal gestellte dorsale Mesenterium in die später durch das Hervordringen des Recessus mesenterico-entericus entstandene frontale Partie desselben übergeht.

Die kaudale Begrenzung des Hiatus communis recessuum wird von der Leber gebildet, welche mit der rechten Seite des Mesenterium in breiter Verbindung steht (Fig. 158 *Lb*, Taf. I).

Auch die ventrale Begrenzung des Hiatus communis wird von der Leber gebildet. Auf dem in Fig. 158, Taf. I abgebildeten Rekonstruktionsmodell ist diese Begrenzung mit der Leber entfernt worden. Man kann sie sich aber leicht vorstellen, wenn man die am weitesten dorsalwärts gelegenen Adhärenzflächen des rechten Leberlappens (Fig. 156 *LbLb*, Taf. I) durch eine Linie miteinander verbindet.

Die Leber hat sich besonders in kranio-kaudaler Richtung stark vergrössert. Bei Embryo II (3 mm) erreicht der rechte Lappen schon die Höhe des kaudalen Endes der rechten mesodermalen Lungenanlage und fängt an, in diese hineinzuwachsen.

Mit diesem Stadium (Embryo II, 3 mm) als Ausgangspunkt wollen wir jetzt das Schicksal der uns hier interessierenden Rezessbildungen weiter verfolgen.

Der Recessus pneumato-entericus sinister hat auf dem Stadium II (Embryo, 3 mm) wahrscheinlich seine grösste Ausstreckung gewonnen (Fig. 160 und 161, Taf. II). Von nun ab erleidet er eine sehr schnelle Rückbildung und ist Anfang der vierten Embryonalwoche nicht mehr zu sehen. Bei Embryo III (5 mm) sind nur ventralwärts, wo der Recessus seine grösste Länge erreichte, undeutliche Spuren von ihm zu sehen.

Mit dem Verschwinden des Recessus pneumato-entericus sinister ist die früher deutliche kaudale Grenze der linken mesodermalen Lungenanlage undeutlich geworden. Mit anderen Worten: die linke mesodermale Lungenanlage geht fast unmerklich in die jetzt noch stärker nach links dislozierte mesodermale Magenanlage über (Fig. 166, pag. 130).

Ob das Verschwinden des Recessus pneumato-entericus sinister durch Verlötung seiner Wände stattfindet oder nicht, konnte ich nicht mit Sicherheit ermitteln. Meiner Meinung nach ist es aber wahrscheinlicher, dass er nur oder wenigstens teilweise durch Ausstülpung verschwindet. Denn auf demselben Stadium (Embryo III, 5 mm), wo der betreffende Recessus eben verschwunden ist, ist die linke Lungenanlage von dem linken Leberlappen in kranialer Richtung stark verdrängt worden (vgl. Fig. 156 u. 157, Taf. I mit den Fig. 166, pag. 130 u. Fig. 170 Taf. III). Die Kranialwärtsverschiebung hat in erster Linie die kaudale Partie der mesodermalen Lungenanlage getroffen; aber auch die kraniale Partie, in der die entodermale Lungenanlage steckt, ist von der Verschiebung beeinflusst worden. Die linke entodermale Lungenanlage hat hierbei eine transversale Stellung angenommen (vgl. Fig. 156, Taf. I u. Fig. 170 *lLg*, Taf. III); eine Stellung, die ich nach Vergleich mit dem von Fol beschriebenen Embryo (Fig. 39, pag. 32 dieser Arbeit) für auf diesem Stadium typisch betrachte.

Dass diese Kranialwärtsverschiebung der linken Lungenanlage in Verbindung mit der zu gleicher Zeit stattfindenden Zunahme der Breite und der linksseitigen Deviation des Magens (Fig. 166, pag. 130) ganz mechanisch zu einer Ausstülpung des Recessus pneumato-entericus sin. führen könnte, ist leicht einzusehen.

Die vereinigten Rezesse der rechten Seite (Recessus pneumato-entericus dexter, Recessus mesenterico-entericus und Recessus hepato-entericus) entwickeln sich weiter und bilden die Anlage zweier persistierender Höhlen, der Bursa omentalis resp. der von mir so benannten Bursa infracardiaca. Wir wollen jetzt zunächst die Weiterentwicklung der vereinigten Rezesse bis zu dem Stadium (Embryo, etwa 12 mm) studieren, wo die Trennung der eben erwähnten Bursae stattfindet, um dann die weitere Ausbildung jeder Bursa für sich zu verfolgen.

Wie leicht einzusehen ist, ist die weitere Entwickelung der vereinigten Rezesse so eng mit dem Wachstum und mit den Form- und Lageveränderungen der angrenzenden Organe verknüpft, dass sie nur im Zusammenhang hiermit beschrieben werden kann.

Von grossem Einfluss auf die ersten Umwandlungen der vereinigten Rezesse und ihrer gemeinsamen Eingangsöffnung ist die Leber. Diese wächst zunächst stark in kranialer Richtung. Der linke Lappen bleibt hierbei von dem Mesenterium relativ frei und schiebt die linke mesodermale Lungenanlage kranialwärts vor sich her, ohne in sie hineinzuwachsen. Der rechte Leberlappen dagegen wächst in die rechte mesodermale Lungenanlage hinein und zwar sowohl in kranialer, wie in dorsaler Richtung. Die kaudale Partie der rechten mesodermalen Lungenanlage, in welche bei Embryo II (3 mm) die entodermale Lungenanlage noch nicht hineingewachsen war (Fig. 156, Taf. I), wird hierbei grösstenteils in Leber umgewandelt. So erklärt es sich, dass die Leber, welche bei Embryo II (3 mm) in keiner direkten Beziehung zum Recessus pneumato-entericus dexter stand (Fig. 164, pag. 129), bei Embryo III (5 mm) eine grosse Partie der rechten und ventralen Wand dieses Recessus bildet (Fig. 165 *LSφ*).

Schon bei Embryo, 5 mm, ist die Lebersubstanz so weit dorsalwärts in die rechte mesodermale Lungenanlage gewachsen, dass der Hiatus communis recessuum auch kranialwärts von Lebersubstanz begrenzt wird. Mit anderen Worten: die ganze kaudale, freie Kante der rechten mesodermalen Lungenanlage ist jetzt bis zu ihrer Verbindungsstelle mit der Plica mesogastrica (Fig. 156, Taf. I u. Fig. 166, pag. 130 *Pmsg*) von Lebersubstanz eingenommen.

Das subseröse Hervorwachsen der Leber setzt sich dann kaudalwärts in die rechte Partie der Plica mesogastrica fort. Gleichzeitig verschiebt sich auch die kraniale Begrenzung des Hiatus communis recessuum in kaudaler Richtung. Der Hiatus communis recessuum wird hierbei absolut kleiner (vgl. Fig. 171, Taf. III u. Fig. 179 *Hcr*, Taf. IV) und die Grenze zwischen dem ursprünglichen Recessus pneumato-entericus dexter und dem Recessus hepato-mesenterico-entericus ist nicht mehr mit Sicherheit zu erkennen.

Auch die kaudale Begrenzung des Hiatus communis recessuum erleidet während dieser Entwickelungsperiode bedeutende Veränderungen. Bei Embryo 3 mm wird, wie erwähnt, diese Begrenzung vom rechten Leberlappen gebildet, welcher kaudalwärts von den vereinigten Rezessen in grosser Ausdehnung mit der rechten Seite des Mesenterium verbunden ist (Fig. 158, Taf. I). Unmittelbar dorsalwärts von dieser Verwachsungsfläche entsteht in einem nächsten Stadium (Embryo 5 mm) eine grosse Ausbuchtung (Fig. 167, pag. 131 *Bvom*) am dorsalen Mesenterium des Duodenum. Da diese Ausbuchtung eine entsprechende Ausbuchtung der Vena omphalo-mesenterica dextra (Fig. 171, Taf. III kranialwärts von *Ams*) enthält, bezeichne ich sie mit dem Namen Bulbus venae omphalo-mesentericae dextrae.

Durch die Entwickelung dieses Bulbus venae omphalo-mesentericae ist die dorsale Grenze der betreffenden Verwachsungsfläche der Leber in ventraler Richtung verschoben worden, und die kaudale Grenze des Hiatus communis recessuum wird jetzt nicht mehr von der Leber, sondern von dem erwähnten Bulbus gebildet (vgl. Fig. 158, Taf. I u. Fig. 167, pag. 13).

Hand in Hand mit der Entstehung der definitiven Vena portae (welche bei meinem Stadium IV, Embryo 8 mm, zum erstenmal zu sehen ist, vgl. Fig. 171, Taf. III u. Fig. 179, Taf. IV) erleidet der Bulbus venae omphalo-mesentericae dextrae eine regressive Metamorphose. Wie ein Vergleich zwischen Fig. 167 (pag. 131) und Fig. 184 (pag. 141) oder 191 (pag. 146) zeigt, findet die Verkleinerung des Bulbus in der Weise statt, dass seine dorsale Begrenzung still bleibt, während seine ventrale Begrenzung sich dorsalwärts zurückzieht.

Gleichzeitig hiermit biegt sich der zu derselben Mesenterialpartie gehörende Darmteil nach rechts und dorsalwärts. Dass diese Biegung des Darmes und die erwähnte Verkleinerung des Bulbus venae omphalo-mesentericae miteinander in Kausalitätszusammenhang stehen, finde ich sehr wahrscheinlich. Nehmen wir an, dass die Darmbiegung primär wäre, so ist es leicht einzusehen, dass sie zu einer Verdrängung und Atrophie des Bulbus Anlass geben könnte. Wenn umgekehrt die Atrophie des Bulbus primär wäre, so würde seine damit verbundene aktive Zurückziehung leicht zu der betreffenden Darmbiegung führen können.

Ich für meine Person bin am meisten geneigt, diese letztere Möglichkeit für wahrscheinlich zu betrachten.

Für unser Thema hat der Bulbus venae omphalo-mesentericae sein spezielles Interesse, indem er, wie erwähnt, eine Zeitlang die kaudale Begrenzung des Hiatus communis recessuum bildet. Anfangs ist diese kaudale Begrenzung nur schwach markiert. Später wird sie aber deutlicher und zwar dadurch, dass die kraniale Partie des atrophierenden Bulbus sich in eine stark nach rechts hervorspringende Falte (Fig. 195, pag. 148 u. Fig. 204, pag. 152 *Plapd*) umbildet. Es ist wohl anzunehmen, dass diese Falte eben an der Stelle entsteht, wo die Ziehung zwischen dem Duodenum und der dorsalen Körperwand am stärksten ist. Vielleicht spielen aber auch andere Faktoren bei ihrer Bildung eine Rolle.

Von der dorsalen Bauchwand geht die betreffende Falte in der Höhe der proximalen Partie der Arteria mesenterica superior ab und erhält von diesem Gefäss einen Zweig, der zu dem Duodenum und dem Pancreas ventrale geht. Ich habe darum die betreffende Falte mit dem Namen Plica arteriae pancreaticoduodenalis inferioris belegt. Zu bemerken ist indessen, dass ich diesen Namen gewählt habe, nur um eine einigermassen orientierende Bezeichnung zu haben und also ohne Rücksicht darauf, ob dieses Gefäss bei der Ausbildung der Falte eine aktive Rolle spielt oder nicht.

Vergleichen wir Fig. 158, Taf. I mit den Figuren 167 (pag. 131), 184 (pag. 141) und 191 (pag. 146), so ist es auffallend, dass die bei Embryo 3 mm relativ grosse, kaudalwärts von den vereinigten Rezessen befindliche Verwachsungsfläche des rechten Leberlappens (Fig. 158 *L*, Taf. I) später fast ganz und gar verschwindet (vgl. Fig. 191). Es scheint beim ersten Anblick der Modelle, als hätte sich diese in den späteren Stadien von dem Mesenterium ganz frei gemacht. An z. B. Figur 158, Taf. I mit Fig. 191, so bekommt man wohl druck, dass die betreffende relativ grosse Verwachsungsfläche

bei Embryo II (3 mm) später durch Vordringen der Peritonealhöhle in kranialer Richtung von dem Mesenterium sozusagen lospräpariert worden ist. Zum grossen Teil ist indessen diese Lospräparierung nur scheinbar. Die betreffende Verwachsungsfläche wird nämlich zuerst mehr ventralwärts (Fig. 167) und dann allmählich mehr kranialwärts (Fig. 191) gerichtet und relativ zu dem Hiatus communis verschoben. Die Ventralwärtsverschiebung hängt, wie wir schon gesehen haben, mit der Entstehung des Bulbus venae omphalo-mesentericae zusammen. Die Kranialwärtsverschiebung ist wahrscheinlich mit der Bildung der Duodenalschlinge in Zusammenhang zu bringen.

Am besten versteht man, dass dieses Lospräparieren zum grossen Teil nur scheinbar sein muss, wenn man die Einmündungsstellen der Anlagen der Vena portae resp. der Gallenblase bei den verschiedenen Stadien ins Auge fasst. Diese Einmündungsstellen, welche als relativ feste Punkte zu betrachten sind, behalten nämlich zu der kaudalen Grenze der betreffenden Verwachsungsfläche etwa dieselbe Relation (vgl. Fig. 167, 184 u. 191).

Auch ein Vergleich der Lebermodelle bestätigt die Annahme, dass die mehrerwähnte Verwachsungsfläche einer Verschiebung unterliegt. Bei Embryo II (3 mm) ist diese adhärente Fläche der Leber schief medial- und dorsalwärts gerichtet (Fig. 164, pag. 129); bei Embryo III (5 mm) hat sie sich mehr dorsal- und kaudalwärts gestellt (Fig. 165, pag. 129), und bei den 8 und 8,3 mm langen Embryonen (Fig. 183, pag. 139 und Fig. 190, Taf. VI) ist sie ganz kaudal geworden.

In den letztgenannten Stadien hat indessen an der betreffenden Stelle zweifelsohne auch eine partielle Freimachung der Leber von dem Mesenterium stattgefunden, was daraus ersichtlich ist, dass die betreffende Verwachsungsfläche, die wir jetzt als Porta hepatis erkennen, absolut kleiner geworden ist. Die früher in dem Inneren des ventralen Mesenterium gelegene Gallenblase wird hierbei frei gemacht. Auch die bei Embryo 5 mm, kaudalwärts von der Leber gelegene Partie des ventralen Mesenterium ist bei Embryo 8,3 mm vollkommen atrophiert.

Schon bei Embryo 5 mm, ist ein Lobus Spigeli hepatis gebildet. Er ist hier durch eine freie, etwas konkave Fläche repräsentiert (Fig. 165, pag. 129 *LSp.*), welche eine fast frontale Stellung einnimmt. Später wächst indessen der rechte Leberlappen besonders stark in ventro-dorsaler Richtung, und der Lobus caudatus Spigeli bekommt hierbei allmählich eine sagittale Stellung (Fig. 183, pag. 139 u. Fig. 190, Taf. VI). Dass diese Veränderung der Leberform eine entsprechende Formveränderung der vereinigten Rezesse hervorruft, ist selbstverständlich.

Auch die Magenanlage erleidet während dieser Entwickelungsperiode verschiedene Form- und Lageveränderungen, welche ihren Einfluss auf die Formentwickelung der vereinigten Rezesse ausüben. Die nächsten Ursachen dieser Veränderungen sind zum Teil in dem Wachstum der Magenanlage selbst, zum

Teil in dem starken Längenwachstum des Ösophagus und zum Teil in den Formveränderungen der Leber zu suchen.

Betrachten wir zuerst die Rekonstruktionsmodelle der entodermalen Magenanlagen der Embryonen II—V, so finden wir, dass der Magen zuerst (bei Embryo, 3 mm) als eine Verdickung (Fig. 161 u. 163 *Mg*, Taf. II) des Epithelrohres auftritt, deren Querschnitt nicht, so wie allgemein angenommen wird, in dorso-ventraler, sondern in frontaler Richtung seinen grössten Durchmesser hat (Hammar). Der ursprünglich linke Rand der entodermalen Magenanlage bleibt noch bis zum Stadium IV (Embryo, 8 mm) fast gerade nach links gerichtet, während der ursprünglich rechte Rand bei diesem Embryo, dem Anscheine nach, eine Verschiebung in ventraler Richtung erfährt (Fig. 180, Taf. V). Bei Embryo IV (8 mm) zeigt darum der Magenquerschnitt eine stumpfwinkelige Knickung mit der Winkelspitze nach rechts und hinten (vgl. die Beobachtung von Stoss [1892] an Schafsembryonen). Bei einem etwas älteren Stadium (Embryo V, 8,3 mm) ist diese Knickung, welche sich auf dem Rekonstruktionsmodell (Fig. 180 u. 181, Taf. V) als eine longitudinelle Furche der nach vorn und links gerichteten Magenseite kundgibt, nicht mehr zu sehen (Fig. 188, Taf. VI). Die früher linke Magenkante ist jetzt mehr dorsalwärts gerichtet. In ihr erkennen wir jetzt (bei Embryo IV u. V) die Anlage der Curvatura major ventriculi. Die ursprünglich nach rechts sehende, nach vorne verschobene Kante des entodermalen Magens ist als die Anlage der Curvatura minor ventriculi zu bezeichnen. Es sieht also so aus, als hätte der entodermale Magen während dieser Entwickelungsperiode etwa $^1/_4$ Kreis rotiert und zwar so, dass die früher vordere Fläche nach links gerichtet wird.

Nun ist aber zu bemerken, dass während derselben Zeit die mesodermale Magenanlage eine Rotation in umgekehrter Richtung ausgeführt hat, wodurch die nach rechts von der Anheftungslinie des ventralen Mesenterium gelegene Partie der ursprünglichen Vorderfläche (Fig. 166, pag. 130) in eine gerade nach rechts gerichtete Fläche umgewandelt wird (Fig. 182, pag. 138)[1].

Es wäre also anzunehmen, dass in dem Inneren der mesodermalen Magenanlage eine ganz selbständige Rotation der entodermalen Magenanlage stattgefunden hätte; eine Annahme, welche übrigens von Stoss (1892) und Brachet (1895) schon gemacht worden ist. Als Ursache einer solchen Rotation wäre ungleiches Wachstum der beiden Flächen der entodermalen Magenanlage anzunehmen (Stoss 1892).

Meiner Meinung nach sind wir indessen zu der Annahme einer solchen, jedenfalls merkwürdigen intramesodermalen Rotation des Epithelrohres nicht genötigt. Denn es ist ja gar nicht sicher, dass die zuerst als Kanten auftretenden Wandpartieen des Epithelrohres sich auch fortfahrend als solche erhalten. Vielleicht wandeln sie sich auf späteren Stadien — durch veränderte Druck-

[1]) Zu bemerken ist, dass diese Figur nicht gerade von vorne (wie Fig. 166) sondern schief von rechts und vorn gezeichnet ist.

verhältnisse beeinflusst — in Flächen um, gleichzeitig damit, dass neue Wandpartieen als Kanten auftreten. Die oben beschriebene Rotation der entodermalen Magenanlage wäre solchenfalls nur als scheinbar zu betrachten; was ich für sehr wahrscheinlich halte. Die Veränderungen der beiden Leberlappen (vgl. Fig. 165, pag. 129, Fig. 183, pag. 139 u. Fig. 190, Taf. VI) genügen vollständig, um die veränderten Druckverhältnisse zu erklären.

Die wichtigste Formentwickelung des menschlichen Magens findet bei 3—16 mm langen Embryonen statt. Während dieser Entwickelungsperiode eilt die betreffende Partie des Verdauungsrohres den übrigen Partieen im Dickenwachstum voraus und nimmt der Hauptsache nach das charakteristische Aussehen des definitiven Magens an. Die allerstärkste Wachstumsperiode der Magenanlage ist bei menschlichen Embryonen von 5—8 mm Länge zu finden. Während dieser Zeit wächst der Magen nicht nur in transversaler Richtung, sondern auch, und zwar besonders mit seiner kranialen Partie, in longitudineller Richtung recht beträchtlich. Zu derselben Zeit verlängert sich auch der Ösophagus sehr stark (vgl. Fig. 172, Taf. III u. Fig. 180, Taf. V). Der Magen fängt hierbei an, in kaudaler Richtung disloziert zu werden. Die Ursache hierzu ist einesteils in der eben erwähnten Verlängerung des Ösophagus zu suchen, weil die Speiseröhre relativ stark fixiert ist und darum nicht an den Seiten ausweichen kann. Andererseits hat aber wahrscheinlich auch die Leber bei dieser Verschiebung grosse Bedeutung, denn der linke Leberlappen dringt zuerst dorsalwärts zwischen der linken Lunge und dem Magen hervor, und die kranialwärts vom Magen gelegene Leberpartie vergrössert sich dann besonders stark in kaudaler Richtung (vgl. Fig. 183, pag. 139 u. Fig. 190, Taf. VI).

Da nun das Duodenum sowohl durch den Gallengang, wie durch den Bulbus venae omphalo-mesentericae und die daraus hervorgehende Plica arteriae pancreatico-duodenalis relativ fixiert ist, wird es verständlich, dass das Duodenum und die Pars pylorica ventriculi nicht in gleichem Grade wie die Pars cardiaca ventriculi kaudalwärts verschoben werden kann. Magen und Duodenum müssen sich darum S-förmig biegen und nehmen so allmählich ihre beinahe definitive Form und Stellung an (vgl. Fig. 172, Taf. III, Fig. 180, Taf. V u. Fig. 188, Taf. VI).

Wir wollen jetzt nachsehen, in welcher Weise diese Form- und Lageveränderungen des Magens ihren Einfluss auf die vereinigten Rezesse ausgeübt haben.

Bei der schon im Stadium II (Embryo, 3 mm) angefangenen und in den nächstfolgenden Stadien allmählich grösser werdenden linksseitigen Deviation des Magens (vgl. Fig. 156, Taf. I, Fig. 166, pag. 130 u. Fig. 182, pag. 138) werden auch die vereinigten Rezesse in entsprechendem Masse nach links hin disloziert. Von Stadium IV (Embryo, 8 mm) an befindet sich darum die rechte Begrenzung der Rezesse etwa in der Medianebene.

Die Rotation des mesodermalen Magens führt bald dazu, dass die bei Stadium II (Embryo 3 mm) dorsalwärts vom Magen gelegene Partie der ver-

einigten Rezesse sozusagen auf Kosten der ventralwärts vom Magen gelegenen Partie derselben vergrössert wird. Die letztgenannte Rezesspartie, welche bei Embryo 5 mm noch zum Teil die ventrale Magenwand begrenzt (Fig. 166), liegt bei Embryo 8 mm fast vollständig an der rechten Seite des Magens (Fig. 182) Während derselben Zeit wird die linke Grenze der dorsalen Rezesspartie entsprechend mehr nach links hin verschoben (vgl. Fig. 169, pag. 133 u. Fig. 186, pag. 142).

Das in der Entwickelungsperiode zwischen Stadium III (5 mm) und IV (8 mm) stattfindende beträchtliche Längenwachstum der kranialen Partie des mesodermalen Magens (vgl. Fig. 166, pag. 130 u. Fig. 182, pag. 138) und die entsprechende Vergrösserung der angrenzenden Leberpartie ist — nebst der gleichzeitigen Verlängerung des Ösophagus — als die Ursache dazu zu betrachten, dass der kraniale Teil des ursprünglichen Recessus pneumato-entericus dexter sich während dieser Zeit besonders stark verlängert (vgl. Fig. 172, Taf. III u. Fig. 180, Taf. V). Wie ein Vergleich zwischen Figur 170, Taf. III u. Fig. 178, Taf. IV zeigt, ist das kraniale Ende des Rezesses bei dieser Verlängerung der Bifurkationsstelle der Trachea nicht näher gekommen, und es ist also nicht anzunehmen, dass die mehrerwähnte Verlängerung des Rezesses durch ein aktives Hervordringen desselben in kranialer Richtung entstanden ist. — Diese durch die Verlängerung ihrer Wände hervortretende Partie des Recessus pneumato-entericus dexter begrenzt nur die rechte (und anfangs teilweise die ventrale) Wand des Verdauungsrohres (Fig. 178, Taf. IV bis Fig. 181, Taf. V). Sie scheint also nur der kranialsten Partie desselben Recessus bei Embryo 5 mm zu entsprechen (vgl. Fig. 170—173, Taf. III). — Das Längenwachstum der kaudalen Magenpartie ist, wie erwähnt, weniger stark, und sein Einfluss auf die Form und die Grösse der vereinigten Rezesse ist darum auch weniger ausgesprochen. Dass auch das Dickenwachstum des Magens die Form und Ausstreckung der angrenzenden Partie der vereinigten Rezesse modifizieren muss, ist leicht zu verstehen.

Die oben erwähnte S-Biegung des Verdauungsrohres ist für die Formentwickelung der vereinigten Rezesse von grosser Bedeutung. Die anfangs (Fig. 172, Taf. III) fast frontal gestellte, dorsalwärts von dem Verdauungsrohr liegende Partie der vereinigten Rezesse wird bei dieser S-Biegung zuerst schief gestellt (Fig. 180, Taf. V) und nimmt später eine fast transversale Stellung kaudalwärts vom Magen ein (Fig. 188, Taf. VI). In dieser Partie der vereinigten Rezesse erkennen wir jetzt die Anlage der Bursa omenti majoris.

Auch die Kaudalwärtsverschiebung des Magens beeinflusst in hohem Grade die Formentwickelung der vereinigten Rezesse. Bei dieser Verschiebung kommen nämlich die vereinigten Rezesse bald so weit kaudalwärts, dass sie zu der dorso-ventral verlaufenden Arteria hepatica stossen (vgl. Fig. 180, Taf. V). Da nun rschiebung fortfährt, schneidet diese Arterie in die verei fängt so an, die Anlage der Bursa omenti majoris v en Rezesse abzugrenzen (Figur 181, Taf. V

und Fig. 189, Taf. VI). Mit anderen Worten: es bildet sich schon jetzt die Plica arteriae hepaticae aus.

Kranialwärts setzt sich die Plica arteriae hepaticae in eine Falte fort, welche die Arteria gastrica sinistra (Fig. 181, Taf. V u. Fig. 189, Taf. VI) enthält und also mit dem Namen Plica arteriae gastricae sinistrae[1]) zu bezeichnen ist. Diese beiden Falten bilden zusammen ein Ganzes, das wir Plica arteriae coeliacae benennen wollen.

Diese Plica arteriae coeliacae hat sich aus der linken Partie der von mir so benannten Plica mesogastrica (Fig. 156 u. 158, Taf. I u. Fig. 166, pag. 130) gebildet. Gleichzeitig hiermit hat sich aus der rechten Partie der Plica mesogastrica eine andere Falte differenziert, welche die (noch kaum wahrnehmbare) Anlage der Vena cava inferior enthält und also mit dem Namen Plica venae cavae zu bezeichnen ist (Fig. 177, pag. 137 *Pvc*).

Zwischen diesen beiden neu entstandenen Falten (Plica arteriae coeliacae und Plica venae cavae) liegt eine — wenigstens der Form und den Relationen nach — neue, sagittal gestellte Abteilung der vereinigten Rezesse, welche ich Recessus cavo-coeliacus nenne (Fig. 179, Taf. IV bis Fig. 181, Taf. V *Rcacoe*). In diesem Recessus ist die erste deutlich abgegrenzte Anlage des Atrium bursae omentalis zu erkennen.

Ob der Recessus cavo-coeliacus nur als eine durch die erwähnte Faltenbildung umgeformte Partie der vereinigten Rezesse zu betrachten ist, oder ob er ganz oder teilweise durch aktives Hervordringen der Kavität entstanden ist, ist nicht leicht mit Sicherheit abzumachen. Am wahrscheinlichsten finde ich es jedoch, dass er sich nur durch Umformung einer früher existierenden Partie der vereinigten Rezesse gebildet hat.

Überhaupt hört das beweislich aktive Hervordringen der Rezesse sehr früh (schon bei 3—5 mm langen Embryonen) auf. Die späteren Veränderungen der vereinigten Rezesse können alle durch die Verschiebungen und das Wachstum ihrer Wände erklärt werden.

Am schwierigsten ist es vielleicht zu verstehen, in welcher Weise die definitiven Relationen zwischen dem Pancreas dorsale und der Bursa omenti majoris zu stande kommen, wenn wir nicht mit früheren Autoren (Swaen) annehmen wollen, dass die Bursa omenti majoris auf relativ späten Stadien (bei 8—16 mm langen Embryonen) sich kaudalwärts aktiv verlängert. Denn bei Embryo 8 mm liegt die Bursa omenti majoris weit kranialwärts vom Pancreas dorsale (Fig. 180, Taf. V); bei Embryo 16,2 mm begrenzt dagegen die Bursa omenti majoris das Pancreas dorsale von seiner ventralen Seite her und ragt mit einer grossen Partie kaudalwärts von ihm herab (Fig. 213, Taf. XI).

Meiner Meinung nach entstehen aber diese Verhältnisse nur dadurch, dass die Bursa omenti majoris die Biegung und Kaudalwärtsverschiebung des Magens mitmacht. Sie kommt dann zuerst gerade kranialwärts vom Pancreas dorsale

[1]) Dieser Falte entspricht die „Plica gastro-pancreatica" der Autoren.

und mit ihm parallel zu liegen (vgl. Fig. 180, Taf. V u. Fig. 188, Taf. VI) und schiebt sich später zusammen mit dem Magen an der linken (später ventralen) Seite des Pancreas dorsale kaudalwärts vor.

Da nun das Pancreas dorsale, fixiert wie es ist, sowohl durch seine noch existierende Verbindung mit dem Duodenum, wie auch durch die Vena portae (siehe Fig. 188, Taf. VI), die Kaudalwärtsverschiebung nicht mitmachen kann, erfährt es anstatt dessen eine relative Verschiebung kranialwärts in der mediodorsalen Wand der Bursa omenti majoris.

Bei der oben erwähnten S-Biegung des Verdauungsrohres wird auch die kaudalste Partie des Ösophagus in dorso-ventraler Richtung verschoben (vgl. Fig. 172, Taf. III u. Fig. 180, Taf. V). Gleichzeitig wird die rechte Lunge in ventro-dorsaler (also umgekehrter) Richtung von der Leber verdrängt. Die bei Embryo 5 mm (Fig. 171, Taf. III) von der Seite aus gesehen noch parallelen Epithelrohre kreuzen sich darum bei Embryo 8 mm (Fig. 179, Taf. IV). Bei diesen Verschiebungen folgt der die beiden Organe trennende Teil des Recessus pneumato-entericus dexter dem Ösophagus und entfernt sich so immer mehr von der rechten Lunge. Bei Embryo 8 mm grenzt der betreffende Rezessteil noch die mittlere Lappenanlage der rechten Lunge vom Ösophagus ab (Fig. 179, Taf. IV). Bald nachher wird aber auch dieser Lappen durch die Leber stark dorsalwärts verdrängt (vgl. Fig. 186 b u. 186 c, pag. 143) und der Recessus pneumatoentericus dexter verliert dann zum grössten Teil seine direkte Relation zur rechten Lunge. Zum Ösophagus behält er dagegen die alte Beziehung, wenn ich davon absehe, dass er mehr direkt an die rechte Seite dieses Organs zu liegen kommt.

Der Hiatus communis recessuum erfährt während dieser Entwickelungsperiode einige Veränderungen, die ich noch nicht erwähnt habe. Aus der oben (pag. 177) gegebenen Schilderung erinnern wir uns, dass die anfangs longitudinelle, relativ weit kranialwärts gehende Spalte durch die Leber in ihrem kranialen Teil vernichtet und so absolut verkürzt wurde. Es wurde dort erwähnt, dass die Lebersubstanz sich hierbei in der rechten Partie der Plica mesogastrica kaudalwärts verbreitete. Diese rechte Partie der Plica mesogastrica wird eben zu derselben Zeit in die Plica venae cavae umgewandelt.

In die bei Embryo 8 mm noch freie, kaudale Partie dieser Falte (Fig. 184, pag. 141) wächst später die Leber ein und verdrängt so von der kranialen Seite her den Hiatus communis. Gleichzeitig hiermit nimmt die Vena portae, welche jetzt (Fig. 191, pag. 146) in der ventralen Begrenzung des Hiatus liegt, grosse Dimensionen an[1]) und scheint so von vorne her die Öffnung zu verdrängen. Zu gleicher Zeit erhebt sich auch die Plica arteriae pancreatico-duodenalis kaudalwärts vom Hiatus communis (Fig. 195, pag. 148). Dieser wird also von allen Seiten her verengt und ist in der Tat bei 10—11 mm langen Embryonen sehr nahe daran, ganz verschlossen zu werden.

[1]) Hierbei muss man indessen in Betracht nehmen, ob nicht diese Vergrösserung durch zufällige starke Blutfüllung simuliert wird.

Bald vergrössert sich aber der Hiatus communis recessuum wieder und zwar, wie es scheint, zunächst dadurch, dass die ihn begrenzende Leberpartie sich besonders stark in dorso-ventraler Richtung vergrössert (vgl. Fig. 195, pag. 148 u. Fig. 204, pag. 152). Vielleicht wird die Öffnung aber auch dadurch grösser, dass eine kleine, früher adhärente Leberpartie von dem ventralen Teil der Plica arteriae pancreatico-duodenalis frei wird.

Der ursprünglich als eine kranio-kaudale Spalte auftretende Hiatus communis recessuum hat sich also in eine jetzt dorso-ventral verlaufende Spalte (Fig. 204 *FW*) umgewandelt. Diese Öffnung wird jetzt begrenzt: kranialwärts von einer Leberpartie, welche sich als Processus caudatus des Lobus caudatus Spigeli bezeichnen lässt; kaudalwärts von der Plica arteriae pancreatico-duodenalis; ventralwärts von der Porta hepatis und dorsalwärts von dem die Vena-cava-Anlage einschliessenden Teil der dorsalen Bauchwand.

Mit dem definitiven Foramen Winslowi zeigt der Hiatus communis recessuum jetzt so grosse Ähnlichkeit, dass ich es für angemessen halte, ihn von jetzt ab mit diesem Namen zu bezeichnen.

Bei 10—12 mm langen Embryonen spielen sich besonders in der kranialen Partie der vereinigten Rezesse wichtige Veränderungen ab. Diese Partie vergrössert sich in dorso-ventraler Richtung weniger stark als die kaudale Partie der Rezesse und erfährt eine relative Verschiebung dorsalwärts (Fig. 197, Taf. VIII). Gleichzeitig wird sie von der kaudalen Rezesspartie ganz abgeschnürt (vgl. Fig. 197, Taf. VIII u. Fig. 202, Taf. IX) und stellt jetzt die Anlage der Bursa infracardiaca dar (Fig. 202 *Bic*, Taf. IX). Die kaudalwärts von der Abschnürungsstelle gelegene Partie der vereinigten Rezesse bildet die Anlage der Bursa omentalis.

Bei der Abschnürung geht, wie ein Vergleich zwischen Fig. 193, Taf. VII und Fig. 202, Taf. IX zeigt, eine etwa 0,2 mm breite Rezesspartie ganz verloren. Es ist also mit aller Sicherheit anzunehmen, dass die Abschnürung durch eine Verlötung der Rezesswände stattfindet.

Dass eine Verlötung der Rezesswände eben an dieser Stelle Platz greift, ist darauf zurückzuführen, dass die dorsale Zwerchfellsanlage sich in dieser Höhe ausbildet.

Die hier in Betracht kommenden Partieen der Zwerchfellsanlage, die von Hochstetter sogenannten „kaudalen Begrenzungsfalten" der Pleurahöhlen bilden sich an den beiden Seiten verschieden früh aus. An der rechten Seite ist sie schon bei Embryo V (8,3 mm) zu sehen (Fig. 191, pag. 146). An der linken Seite ist sie dagegen noch bei den Embryonen VI (10 mm) und VII (11,7 mm) nicht zu erkennen (Fig. 196, pag. 148). Erst bei Embryo VIII (11,7 mm) tritt eine kaudale Begrenzungsfalte auch an der linken Seite des Mesenterium auf (Fig. 205, pag. 152 *Zw*). Da nun die erwähnte Verlötung der Rezesswände auch auf diesem Stadium zum erstenmal zu sehen ist, so nehme ich an, dass die Entstehung der linken kaudalen Begrenzungsfalte als die nächste Ursache

der Rezessabschnürung zu betrachten ist. Es liegt zwar sehr nahe anzunehmen, dass der von der rechten Begrenzungsfalte auf die Rezesswände ausgeübte Druck für die Verlötung besonders wichtig sein müsste. Und das ist wohl auch der Fall. Wahrscheinlich wird aber erst bei der Entwickelung der linken Begrenzungsfalte ein genügend starker Gegendruck von der linken Seite her geschaffen, so dass die Rezesswände verschmelzen können.

Unmittelbar nach der Abschnürung bildet die Bursa infracardiaca eine an der rechten Seite des Ösophagus gelegene, von den Seiten her plattgedrückte Kavität, deren linke Wand vom (mesodermalen) Ösophagus, deren rechte Wand von der Zwerchfellsanlage und zum Teil auch von der rechten Lunge gebildet wird. Wenn später die kaudale Partie der Lunge sich von dem Mediastinum mehr frei macht und mit ihm nur durch ein einfaches Ligamentum pulmonale in Verbindung bleibt, verliert sie bei seiner gleichzeitigen Dorsalwärtsverschiebung oft ganz und gar ihre direkte Beziehung zur Bursa infracardiaca. Die früher von der Lunge gebildete laterale Wandpartie der Bursa wird dann nur von einer dünnen Membran gebildet, dorsalwärts von welcher das Ligamentum pulmonale am Mediastinum inseriert. In anderen Fällen inseriert das Ligamentum pulmonale eben an der rechten Seite der membranösen Bursawand, und die Lunge bleibt also dann durch Vermittelung des Ligamentes in gewisser Relation zu der Bursa infracardiaca.

Unmittelbar nach der Abschnürung ist der grösste Diameter der Bursa infracardiaca etwa 0,45 mm, der kleinste Diameter etwa 0,3 mm lang. Später vergrössert sich im allgemeinen die Bursa und zwar etwa in demselben Masse wie der Ösophagus dicker wird. Beim neugeborenen Kind (Fig. 238, pag. 171 *Bic*) sind die erwähnten Diameter im allgemeinen 5—7 resp. 4—5 mm lang. Bei einem 12jährigen Knaben fand ich sie resp. 20 und 12 mm und beim Erwachsenen resp. 25 und 15 mm lang.

Der längste Durchmesser der Bursa infracardiaca liegt im allgemeinen in dorso-ventraler Richtung und entspricht etwa der Länge des dorso-ventralen Durchmessers des (mesodermalen) Ösophagus. Nur dann habe ich den kranio-kaudalen Diameter der Bursa grösser gefunden, wenn ihre ursprüngliche Relation zur rechten Lunge relativ gut beibehalten war.

Bei einzelnen Embryonen habe ich eine Bursa infracardiaca ganz vermisst; bei anderen war sie abnorm klein. Es scheint also, als ob sie bisweilen ganz und gar oder teilweise obliterieren könnte[1]). Am wahrscheinlichsten finde ich

[1]) Bei meiner Untersuchung (1902) über die Entwickelung des Zwerchfelles beim Menschen bestand mein Material zum Teil aus Embryonen, bei denen eine Bursa infracardiaca nicht zu sehen war. Bei einem anderen existierte zwar eine spaltförmige Lücke an der rechten Seite des Ösophagus; da aber auch an der linken Seite eine ähnliche Lücke existierte, die offenbar als ein beim Mikrotomieren entstandenes Kunstprodukt zu betrachten war, und da es mir schien, dass die früheren Autoren (Ravn, Hochstetter und Swaen) keine absolut bindenden Beweise für eine Abschnürung der vereinigten Rezesse beim menschlichen Embryo vorgebracht hatten, habe ich einen solchen Abschnürungsprozess beim Menschen in Abrede gestellt. Dass ich jedoch im

es, dass diese Obliteration zu derselben Zeit und auf demselben Grunde wie die normale Abschnürung stattfindet.

Im allgemeinen persistiert aber die Bursa infracardiaca und ist, wie erwähnt, sogar beim Erwachsenen noch zu sehen. Dass frühere Autoren (Ravn, Hochstetter, Swaen) eine Bursa infracardiaca nicht bei älteren menschlichen Embryonen finden konnten, hängt entweder davon ab, dass sie dasselbe Unglück wie ich (vgl. die Anmerkung pag. 186) hatten, solche Embryonen zu untersuchen, bei denen die Bursa (in abnormer Weise) obliteriert war; oder aber davon, dass sie die Bursa nicht an der richtigen Stelle suchten.

Die kaudalwärts von der Abschnürungsstelle gelegene Partie der vereinigten Rezesse bildet, wie schon erwähnt, die Anlage der eigentlichen Bursa omentalis.

Unmittelbar nach ihrer Trennung von der Bursa infracardiaca sind schon alle die Hauptpartieen der definitiven Bursa omentalis in der Anlage zu erkennen. Die Bursa omenti majoris (= Recessus inferior) wird durch die schon oben (pag. 182) erwähnte Plica arteriae coeliacae von der Bursa omenti minoris geschieden (Fig. 202 u. 203, Taf. IX). Die Bursa omenti majoris liegt hauptsächlich an der kaudalen Seite des Magens, begrenzt ihn aber auch zum Teil von der dorsalen und der rechten Seite her. Die Bursa omenti minoris liegt ausschliesslich an der rechten Seite des Magens. Mit der dem Recessus superior entsprechenden Partie begrenzt sie unmittelbar die Pars cardiaca ventriculi. Der Recessus superior setzt sich kaudalwärts in das an der rechten Seite der Plica arteriae coeliacae gelegene Atrium bursae omentalis fort. Auch ein Recessus medius im Sinne E. Müllers[1]) ist (obwohl noch schwach entwickelt) zu erkennen.

Die verschiedenen Partieen der Bursa omentalis unterliegen indessen während der späteren Entwickelungszeit mehr oder weniger tiefgreifenden Veränderungen.

Wie aus einem Vergleich der Rekonstruktionsmodelle hervorgeht, wird die Bursa omenti minoris bald besonders stark in dorso-ventraler Richtung vergrössert und erscheint darum bei späteren Stadien relativ niedriger. Offenbar hängt dieses davon ab, dass während derselben Entwickelungsperiode der Lobus caudatus Spigeli besonders stark in dieser Richtung wächst (vgl. Figur 190, Taf. VI und 201, pag. 149 mit Fig. 219, Taf. XII!). Da nun die die Bursa omenti minoris begrenzende Magenpartie sich nicht in demselben Masse vergrössert, so wird die Folge die, dass das früher (bis zum Stadium IX, Embryo 13,2 mm) sehr kurze ventrale Mesenterium in eine dünne Membran, das Omentum minus ausgezogen wird (Fig. 221, pag. 158; vgl. auch Fig. 203, Taf. IX, Fig. 212 und 216, Taf. XI, Fig. 218, Taf. XII!).

Unrecht war, darüber habe ich mich später bei der Untersuchung einer grösseren Anzahl von Embryonen überzeugen können. Meine in dem Vortrag leider allzu kategorische Äusserung über diesen Punkt bitte ich also hier berichtigen zu dürfen.

[1]) Vgl. diese Arbeit pag. 92.

Mitwirkend bei der Ausbildung des Omentum minus ist wahrscheinlich auch die starke Entwickelung des linken Leberlappens, wodurch die Pars cardiaca fixiert und also verhindert wird, sich ventralwärts in demselben Masse wie die ventrale Bursagrenze zu verschieben. Ausserdem hat zweifelsohne die noch während dieser Entwickelungsperiode stattfindende Kaudalwärtsverschiebung des Magens auf die Ausbildung des Omentum minus einen Einfluss. Wie ein Vergleich zwischen Fig. 203, Taf. IX und Fig. 218, Taf. XII zeigt, kommt hierbei die kraniale Bursapartie, welche unmittelbar nach der Abschnürung der Bursa infracardiaca sich nur bis in die Höhe der Kardia streckte (Fig. 203, Taf. IX), relativ zum Verdauungskanal so hoch hinauf, dass sie bei Embryo 21 mm (Fig. 218, Taf. XII) die neu entstandene subdiaphragmatische Partie des Ösophagus begrenzt.

Schon bei meinem ersten Stadium (Embryo 3,4 mm N. St. L.) existiert die Anlage des ventralen Mesenterium als eine relativ sehr breite Verbindung des Vorderdarmes (Fig. 144, pag. 122) mit der ventralen Körperwand. Bald nachher wird diejenige Partie des ventralen Mesenterium, welche die Anlage des Omentum minus repräsentiert, durch das Vordringen der Pleuroperitonealhöhle bedeutend dünner gemacht (vgl. Fig. 144 und Fig. 156, Taf. I!). Die Anlage des Omentum minus verbindet jetzt (bei Embryo 3 mm Sch. St. L.) den Magen kaudalwärts mit der Leber und kranialwärts mit den mesodermalen Lungenanlagen (Fig. 156, Taf. I). Bei den späteren Umwandlungen der mesodermalen Lungenanlagen und der Leber (vgl. pag. 175 u. ff.) verliert aber die Omentum-minus-Anlage ihre Relation zu den Lungen und verbindet nachher nur Magen und Leber miteinander.

Bis zum Stadium IX (Embryo 13,2 mm) bleibt die Omentum-minus-Anlage kurz und wird mit anderen Worten nur durch eine fast unmittelbare Verbindung zwischen Magen und Leber repräsentiert. Durch diese kurze Verbindungsbrücke hindurch gelangen 1—2 oder mehrere Zweige des Ductus venosus Arantii, welcher nahe der Anheftungsstelle in der Leber verläuft, in die Magenwände hinein und bilden hier zusammen mit den Zweigen der Vena portae und der Arteria coeliaca ein dichtes Geflecht (Fig. 174—176, pag. 134).

Diese Zweige des Ductus venosus Arantii scheinen mir besonders interessant zu sein. Ihre Existenzzeit fällt nämlich mit der wichtigsten Ausbildungsperiode des Magens zusammen, und sie sind stark entwickelt, ehe noch die Zweige des Truncus coeliacus in die Magenwände hinein deutlich verfolgbar sind. Wenn wir nun in Betracht nehmen, dass der Ductus venosus Arantii das beste embryonale Blut führt und dass es — theoretisch gesehen — ebenso möglich ist, dass ein Kollateralkreislauf sich im Magen wie in der Leber ausbildet, so wird es meiner Meinung nach sehr wahrscheinlich, dass die mehrerwähnten Zweige des Ductus venosus Arantii als zuführende Gefässe des Magens aufzufassen sind. Nehmen wir diese Hypothese für richtig an, so bekommen wir eine einfache Erklärung für die Tatsache, dass der Magen gerade Zeit den übrigen Partieen des Verdauungsrohres im Dickenwachstum

so ansehnlich voraneilt, obwohl der Truncus coeliacus im Vergleich zu der (in dieser Zeit oft doppelten) Arteria mesenterica superior relativ sehr klein ist. (Vgl. Verfasser, 1903.)

Bei einigen Embryonen habe ich die betreffenden Venen sowohl in der kaudalen wie in der kranialen Partie der Omentum-minus-Anlage gefunden; bei anderen waren sie nur in der kranialen Partie derselben zu sehen. Am konstantesten habe ich sie auf der in Figur 194 (*V*, Taf. VII) angegebenen Höhe gefunden.

Diese Venen haben, wie schon erwähnt, nur ein kurzes Dasein. Wenn die früher kurze und relativ breite Verbindung zwischen Leber und Magen in das dünne Omentum minus ausgezogen wird, scheinen sie bald zu Grunde zu gehen. Das letzte Stadium, auf dem ich ihre Existenz habe konstatieren können, war ein 16,2 mm langer Embryo. — Mit den später zu beobachtenden, relativ kleineren Zweigen der Vasa gastrica, welche nur die Nutrition des eigentlichen Omentum minus besorgen, sind sie natürlich nicht zu verwechseln.

Das anfangs von der Mittellinie schief nach vorn und rechts verlaufende Omentum minus (Fig. 221, pag. 158 *Omin*) nimmt später eine hauptsächlich frontale Stellung an (Fig. 226, Taf. XIII *Omin*). Die Ursache hierzu ist zum Teil in der stärkeren Hervorwölbung des Lobus caudatus Spigeli nach links und zum Teil darin zu suchen, dass der Magen sich allmählich mehr frontal stellt.

In der späteren Entwickelung verdünnt sich die kaudale Partie des Omentum minus und nimmt durch Lückenbildung ein netzartiges Aussehen an (Pars flaccida, Toldt). Die kraniale Partie, welche weniger stark ausgespannt wird, bleibt dicker und ohne Lücken (Pars condensa, Toldt).

Diese Teile des Omentum minus sind schon am Anfang des vierten Embryonalmonats (Toldt) zu unterscheiden. Die Lückenbildung der Pars flaccida entsteht aber erst nach dem fünften Lebensjahr (Toldt).

Der Einfachheit halber habe ich bisher das Omentum minus nur als eine zwischen Magen und Leber ausgespannte Platte beschrieben. Hinzufügen ist aber, dass es auch beim Embryo nicht nur am Magen, sondern auch an dem subdiaphragmatischen Teil des Ösophagus und an der kranialsten Partie des Duodenum inseriert. Wir können also das Omentum minus in drei Teile sondern: ein Ligamentum hepato-oesophagicum, ein Ligamentum hepato-gastricum und ein Ligamentum hepato-duodenale.

Am meisten ausgespannt wird schon früh das Ligamentum hepato-gastricum (Fig. 220, 221, pag. 158 und Fig. 226, Taf. XIII). Die zwei anderen Partieen des Omentum minus bleiben relativ kurz. Bei Embryo 21 mm ist das Ligamentum hepato-duodenale noch nicht membranartig ausgezogen (Fig. 220).

Nachdem später auch das Ligamentum hepato-duodenale zu einer, wenn auch relativ kurzen Membran ausgezogen worden ist, findet man gewöhnlich in dem kaudalen, freien Rande der Membran den Ductus coledochus und die ihn begleitenden Gefässe. Bisweilen setzt sich aber das Ligamentum hepato-duodenale kaudalwärts vom Ductus choledochus ein Stückchen weiter fort. Diese Variation

hängt davon ab, dass das ventrale Mesenterium ursprünglich viel weiter kaudalwärts reichte und dass es in den betreffenden Fällen weniger weit kranialwärts als gewöhnlich vom Darm freigemacht wurde.

Die Totalform der anfangs fast gerade sagittal gestellten Bursa omenti minoris verändert sich später Hand in Hand mit der stärkeren Ausbildung des Lobus caudatus Spigeli zu einer im Querschnitte sichelförmigen, stark gebogenen Spalte, deren ventrale und dorsale Partieen frontal stehen (vgl. Fig. 209, pag. 154 und Fig. 228, Taf. XIV). Auch der Processus papillaris vergrössert sich stark während dieser und der nächstfolgenden Entwickelungsperiode, und im Zusammenhang hiermit wird auch der Recessus medius entsprechend grösser.

Um eine bei allen Tieren, welche ähnliche Bildungen besitzen, eine leicht erkennbare und analoge Grenze zwischen der Bursa omenti minoris und der Bursa omenti majoris zu haben, finde ich es nötig, die Plica arteriae coeliacae (= Plica arteriae gastricae sinistr. + Plica arteriae hepaticae) als die wichtigste Grenze zwischen diesen Bursa-Abteilungen zu bezeichnen. Beim Menschen wird diese Grenze an der ventralen und linken Seite des Foramen omenti majoris durch die Curvatura minor ventriculi komplettiert.

Wenn wir in dieser Weise die Nomenklatur modifizieren [1]), so erfolgt daraus, dass der Recessus medius immer als eine sowohl der Bursa omenti minoris wie der Bursa omenti majoris angehörende Bursapartie zu bezeichnen ist.

Das Foramen omenti majoris oder, wie man diese Öffnung besser benennen könnte, der Hiatus bursae omenti majoris fängt, wie erwähnt, schon bei 8 mm langen Embryonen an, durch die Entstehung der Plica arteriae coeliacae markiert zu werden. Anfangs (bis zu Stadium VI, Embryo 10 mm) ist diese Öffnung verhältnismässig sehr weit, indem es in dorso-ventraler Richtung etwa dieselbe Grösse wie die Anlage der Bursa omenti minoris in derselben Richtung besitzt. — Bei Stadium VII (Embryo 11,7 mm) hat der Hiatus bursae omenti majoris indessen schon eine Verkleinerung erfahren, indem seine dorsale Grenze relativ zu der Anlage der Bursa omenti minoris ventralwärts verschoben worden ist. Die Plica arteriae gastricae sinistrae ist im gleichen Masse höher geworden.

Das Kleinerwerden des Hiatus bursae omenti majoris setzt in der nächstfolgenden Entwickelungsperiode stark fort, und schon beim 16 mm langen Embryo zeigt diese Öffnung etwa das definitive Aussehen. Diese Verkleinerung des Hiatus bursae omenti majoris scheint nicht nur relativ zu sein, was sonst leicht zu denken wäre, da die Bursa omenti minoris sich zu dieser Zeit stark in dorso-ventraler Richtung vergrössert. Der grösste Durchmesser der betreffenden Kommunikationsöffnung war nämlich bei Embryo VI (10 mm) 0,8 mm bei Embryo VII (11,7 mm) 0,7 mm, bei Embryo VIII (11,7 mm) und bei Embryo IX (13,2 mm) 0,65 mm, bei Embryo X (16,2 mm) 0,8 mm und bei Embryo (20,5 mm) 1 mm lang. Anfangs scheint sie sich also auch absolut zu verkleinern.

[1]) Vgl. E. Müller, diese Arbeit pag. 92!

— Die Ursache der betreffenden Verkleinerung ist aller Wahrscheinlichkeit nach zunächst in den Verschiebungen (kaudal- und ventralwärts) des Magens zu suchen, wodurch die Plica arteriae coeliacae höher wird.

Die andere aus der ursprünglichen Plica mesogastrica hervorgegangene Falte, die Plica venae cavae verschwindet als solche vollständig, indem die Leber sie vollständig aufnimmt. Auf Fig. 195 (pag. 148) sehen wir die letzte Partie der freien Plica venae cavae. Kaudalwärts hört sie dort auf, wo die Plica arteriae pancreatio-duodenalis an der dorsalen Bauchwand inseriert. Wenn nun die Leber bei ihrer Vergrösserung das kaudale Ende der Plica venae cavae erreicht hat, setzt sie ihr Wachstum bisweilen ventralwärts ein Stückchen in die Plica arteriae pancreatio-duodenalis fort. Diese Falte wird dann als solche in ihrer dorsalen Partie vernichtet und die dorsale Grenze des Foramen epiploicum Winslowi wird hierbei ein wenig ventralwärts verschoben (vgl. Fig. 209, pag. 154 und Fig. 220, pag. 158).

Aber auch wenn die Leber nicht in die Plica arteriae pancreatio-duodenalis hineinwächst, wird diese Falte als solche im allgemeinen undeutlich und zwar dadurch, dass die rechte Nebenniere in der betreffenden Höhe angelegt wird und bei ihrer Hervorwölbung die dorsale Insertion der Falte in ventraler Richtung verschiebt. Da nun gleichzeitig die Pars descendens duodeni, wie es scheint, dorsalwärts verschoben wird, wird die Plica pancreatico-duodenalis in eine kurze und breite Verbindung zwischen dem Duodenum und der dorsalen Körperwand umgewandelt (Fig. 228, Taf. XIV).

Von dieser Verbindung scheint indessen das Duodenum sich für kürzere Zeit wieder mehr oder weniger frei machen zu können. Denn man findet oft bei menschlichen Embryonen von 55—105 mm Länge, dass das Duodenum relativ sehr frei ist und — abgesehen vom Mesoduodenum — nur durch ein oder zwei Ligamente mit der dorsalen Bauchwand verbunden ist.

Am konstantesten ist ein zwischen dem Duodenum und der medio-kaudalen Partie der rechten Nebenniere gehendes Ligament (Ligamentum duodeno-suprarenale), welches eine kaudale Abgrenzung für das Foramen epiploicum Winslowi bildet (Fig. 225, pag. 162 und Fig. 235, pag. 169 *Ligdsr*). Kaudalwärts von diesem Ligament findet man bisweilen ein anderes Ligament, das Ligamentum duodeno-renale (Fig. 225), dessen Lage etwa der kaudalen Grenze der bei anderen Embryonen existierenden breiten Verbindung zwischen dem Duodenum und der dorsalen Körperwand entspricht. Ich finde es darum wahrscheinlich, dass diese beiden Ligamente als Derivate der früheren Plica arteriae pancreatico-duodenalis zu betrachten sind.

Solche Embryonen (z. B. Embryo XXXVII, 105 mm), bei denen die kaudale Partie des Duodenum ganz besonders frei geworden ist und welche also ein Ligamentum duodeno-renale entbehren, zeigen auch eine dorsalwärts sehende, freie Fläche des Mesoduodenum. Es dauert jedoch nicht lange, bis diese wieder verloren geht. Bei der schon bei 13,5 cm langen Embryonen anfangenden Ver-

wachsung des Colon mit der rechten Partie der dorsalen Bauchwand (Fig. 236, pag. 169) wird auch das Mesoduodenum an der dorsalen Bauchwand grösstenteils verlötet. Von diesem Stadium an hat nur die Pars superior und die kranialste Partie der Pars descendens duodeni ein Mesenterium. Das Mesoduodenum der Pars superior persistiert bekanntlich zeitlebens. Dagegen geht nach Toldt ein Teil des Mesoduodenum der Pars descendens später verloren, indem sich diese Duodenalpartie nach der Geburt mit der dorsalen Bauchwand verbindet.

Bei einigen Individuen persistiert das Ligamentum duodeno-suprarenale und bildet, nachdem die rechte Niere relativ länger kranialwärts geht, eine Verbindungsfalte zwischen ihr und dem Duodenum. Aus dem von mir beim menschlichen Embryo so benannten Ligamentum duodeno-suprarenale geht also das Ligamentum duodeno-renale der Autoren hervor.

Über die späteren Veränderungen des Foramen epiploicum Winslowi ist besonders folgendes hervorzuheben. Wenn der Magen anfängt eine mehr frontale Stellung einzunehmen, buchtet die Pars descendens duodeni mehr nach rechts aus und bildet so, wenn die Plica arteriae pancreatico-duodenalis undeutlich geworden ist, anstatt dieser die ventro-kaudale Begrenzung des Foramen epiploicum Winslowi (vgl. Fig. 204, pag. 152 u. Fig. 220, pag. 158). Wenn nun später die Pars descendens duodeni eine mehr vertikale (d. h. kranio-kaudale) Richtung einnimmt (Fig. 228, Taf. XIV), bildet auch das Foramen epiploicum Winslowi eine fast vertikal gestellte Spalte, deren ventrale Begrenzung von dem Duodenum und deren dorsale Begrenzung von dem Processus caudatus des Lobus Spigeli gebildet wird. Kranialwärts wird diese Spalte vom freien Rand des Omentum minus und kaudalwärts von der aus der Plica arteriae pancreatico-duodenalis hervorgegangenen breiten Verbindung zwischen dem Duodenum und der dorsalen Bauchwand, oder von dem Ligamentum duodeno-suprarenale gebildet. — Später erfährt nach Toldt das Foramen epiploicum Winslowi eine (relative) Verkleinerung, indem der bei Embryo XXXVI (70 mm Sch.-St.-L.) noch freie Teil der Pars descendens duodeni nach der Geburt in kranialer Richtung mit der dorsalen Bauchwand teilweise verwächst. Die Hauptrichtung des Foramen epiploicum Winslowi wird dann wieder sagittal, und die Begrenzungen verschieben sich in der Weise, dass die Leber jetzt die kraniale und das Duodenum die kaudale Grenze bildet; ventralwärts wird das definitive Foramen Winslowi vom freien Rande des Omentum minus und dorsalwärts von der die Vena cava inferior einschliessenden Partie der dorsalen Bauchwand gebildet.

Bei dieser Beschreibung habe ich der Einfachheit halber ganz davon abgesehen, dass das Foramen Winslowi keine gerade Spalte ist. Hervorzuheben ist indessen, dass diese Öffnung schon bei Embryo VIII (11,7 mm) als eine gebogene Spalte auftritt (Fig. 204, pag. 152 *FW*), deren Wölbung der des Processus caudatus des Lobus Spigeli entspricht und sich später in gleichem Masse wie diese vergrössert (vgl. Fig. 74, pag. 57).

Die Bursa omenti majoris vergrössert sich zuerst relativ stark in ihrer ventralen Partie (vgl. Fig. 203, Taf. IX und Fig. 216, Taf. XI!). Später bleibt aber dieser Bursateil, dessen Wände nach der Frontalstellung des Magens die rechte Partie des Omentum majus bilden, den anderen Partieen desselben im Wachstum nach.

Die stärkere Vergrösserung des Omentum majus fängt an der linken Seite desselben bei etwa 5 cm langen Embryonen an (Fig. 223, pag. 161). Bald nachher verlängert sich auch die kaudalwärts von der Curvatura major ventriculi gelegene Netzpartie (Fig. 224, pag. 162), und die Vergrösserung des Omentum majus setzt dann mehr gleichmässig fort (vgl. Fig. 226, Taf. XIII und Fig. 233, pag. 167!). Während des 4. bis 8. Embryonalmonats trennt das grosse Netz im allgemeinen nur die dorsokaudale Leberfläche von den Därmen, und erst während der letzten zwei Embryonalmonate wird es so beträchtlich vergrössert, dass es auch zwischen der ventralen Bauchwand (bis zum Nabel herab) und den Därmen zu liegen kommt[1]).

Bei 5—10,5 cm langen Embryonen zeigte die linke Seite des Omentum majus konstant einen typischen schwammigen Bau (Fig. 232 *Pspomaj*, pag. 164), welcher von dem der übrigen Omentpartie (Fig. 232 *Pmomaj*, pag. 164) bedeutend abwich. Jene auch makroskopisch als eine Verdickung erkennbare Partie des Omentes (Fig. 233 *Pspomaj*), die ich Pars spongiosa genannt habe, ist von grossen Lücken (wahrscheinlich Lymphräumen) durchsetzt, welche ihr das schwammige Aussehen geben. Die übrige Partie des Omentes, die Pars membranacea ist dünn und mehr kompakt (Fig. 233 *Pmomaj*) und enthält nur spärlich ähnliche Lymphräume.

Bei älteren Embryonen (von 13 cm an) habe ich diese Bildung nicht wiederfinden können und nehme darum an, dass auch sie sekundär ein membranartiges Aussehen annimmt und dann nicht mehr von der Pars membranacea zu unterscheiden ist.

Eine ähnliche Bildung tritt etwas später (bei 13,5 bis 40 cm langen Embryonen) unmittelbar kaudalwärts von der Curvatura major ventriculi in der ventralen Netzwand auf. Dieser spongiöse Omentalbalken[2]) füllt den kleinen Zwischenraum zwischen Magen und Colon transversum an der Stelle aus, wo diese einander eng anliegen. Wenn das Colon transversum sich später stark vergrössert, atrophiert auch diese spongiöse Bildung des Netzes als solche und wird wie die übrige Omentpartie membranös.

Die Bedeutung dieser transitorischen, spongiösen Omentpartieen sind nicht leicht zu verstehen. Einige Haltpunkte glaube ich jedoch gefunden zu haben, welche Rückschlüsse über die Natur dieser Bildungen erlauben. — Als einen

[1]) Bei dieser Lageveränderung spielt natürlich auch die Verkleinerung der Leber eine Rolle.

[2]) Der mikroskopische Bau dieses Balkens ist indessen nicht so locker wie der der oben beschriebenen Pars spongiosa des Omentum majus. Der Balken wird zum Teil von den Vasa gastro-epiploica und von relativ grossen Lymphdrüsen aufgenommen. — Einen ganz ähnlichen Bau zeigen auch die Mesenterien an der Anheftungsstelle des Verdauungskanales (vgl. Fig. 55, pag. 41).

solchen Haltpunkt betrachte ich in erster Linie die Tatsache, dass der letztgebildete spongiöse Omentalbalken nur dort auftritt, wo (nach der Verlötung des Netzes mit dem Mesocolon transversum) Magen und Colon eine konstante Rinne bilden. Da nun anzunehmen ist, dass die in dieser Rinne gelegene Omentpartie vor dem Druck der Leber relativ geschützt ist, finde ich es wahrscheinlich, dass ein relativ niedriger Druck als eine Bedingung für die Entstehung solcher spongiöser Netzbildungen zu betrachten ist. Hierfür spricht auch mit grosser Bestimmtheit der mikroskopische Bau dieser Bildungen (vgl. Fig. 232, pag. 164). Umgekehrt ist wahrscheinlich ein vergrösserter Druck an den betreffenden Stellen die Ursache dazu, dass sie eine membranöse Umwandlung erfahren. Eine solche Vermutung wird durch die Tatsache gestützt, dass die an dem linken Omentalrand gelegene Pars spongiosa eben dann membranös wird, wenn der in derselben Region gelegene Colonteil mit der dorsalen Bauchwand verlötet. Da wir nun annehmen, dass die betreffende Verlötung von einem erhöhten Druck in dieser Region abhängt, ist es auch wahrscheinlich, dass derselbe Druck die Umwandlung der Pars spongiosa veranlässt. Auch der zwischen Magen und Colon transversum gelegene spongiöse Balken scheint durch erhöhten Druck zu grunde zu gehen. Denn wenn das Colon mit Meconium gefüllt wird und sich relativ schnell vergrössert, verschwindet gleichzeitig der spongiöse Balken.

Ich finde es darum nicht unwahrscheinlich, dass, wenn der Druck in der Abdominalhöhle nicht positiv gewesen wäre, das ganze Omentum majus das spongiöse Aussehen angenommen hätte. Wenn diese Hypothese richtig ist, wären also die spongiösen Omentpartieen des menschlichen Embryo nur als Ausdrücke des normalen Netzwachstums (wenn dieses von dem Drucke relativ wenig beeinflusst wird) zu betrachten.

Das anfangs freie Omentum majus geht bekanntlich später Verbindungen mit angrenzenden Teilen ein. Zuerst verwächst es mit der dorsalen Bauchwand an der Stelle, wo die linke Nebenniere hervorbuchtet. Diese Verwachsung tritt zum erstenmal bei 32—33 mm langen (Sch. St. L.) Embryonen auf und ist sehr oft doppelt. Solchenfalls findet man in der Höhe des Pankreas eine halbinselförmige und kranialwärts hiervon eine inselförmige Verwachsungsfläche (vgl. Fig. 230, Taf. XV *a* u. *b*!). Die halbinselförmige Verwachsungsfläche verbindet zuerst nur die das Corpus pancreatis einschliessende Omentpartie mit der linken Nebenniere. Später schreitet diese Verlötung lateralwärts weiter und verbindet dann auch die Cauda pancreatis mit der dorsalen Bauchwand (Toldt). Die inselförmige Verwachsungsfläche verbindet die kranialste Wandpartie der Bursa omenti majoris mit der Nebenniere. Später (bei Embryonen von etwa 105 mm Totallänge) vergrössert sie sich und verschmilzt mit der halbinselförmigen Verwachsungsfläche. Schon bei 130 mm langen (Totallänge) Embryonen scheint die V[illegible]r des Netzes mit der dorsalen Bauchwand ihre definitive Aus- zu haben.

Die inselförmige Verwachsungsfläche ist in mehr als einer Beziehung interessant. Erstens gibt sie einen absolut bindenden Beweis dafür, dass es sich hier um eine Verwachsung handelt und nicht um eine Verschiebung der dorsalen Netzinsertion. Die von Toldt gefundenen allseitig geschlossenen Lücken zwischen Omentalwand und dorsaler Bauchwand beweisen meiner Meinung nach nicht so viel; denn sie sind von grossen Lymphräumen wohl kaum zu unterscheiden. — Andererseits gibt die Existenz der inselförmigen Verwachsungsfläche eine einigermassen befriedigende Erklärung für die Tatsachen, dass zu dieser Zeit die Milz und die kraniale Grenze der Bursa omenti majoris relativ zum Magen kranialwärts verschoben werden (vgl. Fig. 217, Taf. XII u. Fig. 222, pag. 159, mit Fig. 231 u. 230, Taf. XV) und dass der früher mehr dorsolaterale Fundus ventriculi zu dieser Zeit mehr kranialwärts gerichtet wird (vgl. Fig. 218, Taf. XII u. Fig. 227, Taf. XIII).

Zufälligerweise können Verlötungen zwischen Omentum majus und Colon resp. Mesocolon transversum sehr früh auftreten (z. B. bei Embryo XIV, 21 mm Sch.-St.-L Fig. 221, pag. 158). Im allgemeinen fängt aber diese Verwachsung etwas später als die mit der dorsalen Bauchwand an. Bei Embryonen von 75—90 mm Totallänge sieht man im allgemeinen die erste Verwachsung in der Pylorusgegend auftreten. Von hier aus schreitet sie allmählich nach links fort und erreicht bei etwa 13 cm langen (Totallänge) Embryonen die Flexura coli sinistra. Bisweilen scheint an dieser Stelle die Verwachsung relativ früh stattfinden zu können. Man sieht dann ausser dem zuerst auftretenden rechtsseitigen Anschluss auch einen linksseitigen und zwischen diesen eine Tasche („Fossa gastro-colica", Lockwood, Klaatsch), welche kranialwärts vom Omentum majus und kaudalwärts vom Mesocolon transversum begrenzt wird. Später verschwindet diese Tasche zweifelsohne dadurch, dass ihre Wände miteinander verwachsen.

Obwohl ich von Anfang an geneigt war, die sogenannte „Abwickelungshypothese" für richtig zu betrachten, und obwohl ich die von Toldt gefundenen Lücken (Fig. 55. pag. 41) nicht als beweisend für eine stattgefundene partielle Verwachsung anerkennen konnte [1]), bin ich doch zu der Überzeugung gekommen, dass die Verbindung des Omentum majus mit dem Mesocolon transversum aller Wahrscheinlichkeit nach durch Verwachsung stattfindet. Darauf hin deutet — ausser den von Toldt (vgl. diese Arbeit pag. 40) hervorgehobenen Gründen — auch die Tatsache, dass diese Verbindung während einer relativ kurzen Entwickelungsperiode auftritt, die durch sichere Verwachsungserscheinungen an anderen Stellen der Bauchhöhle gekennzeichnet ist. Während dieser Zeit vergrössert sich weder das Colon transversum noch das Omentum majus [2]) so merkbar (vgl. Fig. 235 u. 236, pag. 169), wie man es bei einer Abwickelung der „Fossa gastro-colica" hätte annehmen wollen. Die Beschreibung Lockwoods,

[1]) Beweisend können diese erst dann werden, wenn sie mit Sicherheit von Lymphräumen unterschieden werden können.

[2]) Ich vergesse hierbei nicht, dass das Omentum majus individuell verschieden gross ist.

dass das Colon sich zu dieser Zeit so stark vergrössern sollte, dass es als „Abwickler" zu betrachten wäre, entspricht — so viel ich auf meinem Material habe finden können — nicht der Wirklichkeit.

Die Verwachsung des Omentum majus mit dem Mesocolon transversum setzt sich auf das Colon transversum fort. Relativ früh ist dieses der Fall an der rechten Seite des Omentes, wo eine Verbindung mit dem Colon schon bei 14 cm langen Embryonen auftreten kann. Da nun in einem nächstfolgenden Stadium gerade diese Colonpartie sich relativ stark verlängert, wird der betreffende Teil des Omentum majus nach rechts hin ausgezogen und bildet die Anlage des Omentum colicum Halleri (Fig. 237 *OcolH*, pag. 169). Je nachdem die erwähnte Verbindung des Omentes mit dem Colon früh oder spät eintritt, wird das Omentum colicum Halleri gross oder klein; und wenn diese Verbindung sich besonders spät ausbildet, wird gar kein Omentum colicum Halleri gebildet.

Wenn die Verwachsung des Omentum majus die Flexura coli sinistra erreicht hat, setzt sie sich im allgemeinen von hier aus auf die dorso-laterale, vom Zwerchfell gebildete Bauchwand fort. So entsteht (bei etwa 35 cm langen Embryonen) das Ligamentum phrenico-colicum.

Eine gewissermassen ähnliche Bildung entsteht bisweilen auch an der rechten Seite, indem eine Partie des Omentum majus über das Duodenum und die kaudale Partie des Omentum minus zu liegen kommt und mit diesen verlötet. Eine solche, deutlich von dem Omentum majus herzuleitende Ligamentbildung, welche sich kranialwärts bis zur Porta hepatis streckte, habe ich schon bei einem 16,5 cm langen Embryo gesehen. Man würde diese Bildung Ligamentum hepato-duodeno-epiploicum benennen können. Wenn die betreffende umgeschlagene Omentpartie relativ gross ist, kann sie auch mit einem grösseren oder kleineren Teil der Gallenblase verwachsen. So entsteht das (neulich von Ancel und Sencert [1903] beschriebene) Ligamentum cystico-duodeno-epiploicum, welches nach Ancel und Sencert beim Erwachsenen sehr oft (in 29% der untersuchten Fälle) zu finden ist[1]). — Ein solches Ligament habe ich bei einem 49 cm langen Embryo gefunden. Nach Ancel und Sencert bildet es sich entweder während der letzten zwei Embryonalmonate oder erst nach der Geburt aus. — Zusammen mit einem relativ selten auftretenden Ligamentum hepato-renale anterius bildet das Ligamentum cystico-duodeno-epiploicum einen trichterförmigen Raum, das Infundibulum praevestibulare („entonnoire prévestibulaire", Ancel et Sencert), in dessen Spitze das Foramen Winslowi sich öffnet.

Die Milzanlage tritt zuerst bei etwa 8 mm langen Embryonen als eine kaum abgrenzbare Verdickung der Bursawand auf. Erst spät macht sich die

1) In Übereinstimmung mit Ancel et Sencert glaube ich nicht, dass dieses Ligamentum als eine pathologische Bildung aufzufassen sei. Ich habe es bei Erwachsenen gesehen, bei denen sogar die Wände des grossen Netzes nicht miteinander verwachsen waren.

Milz von der Bursawand zum grossen Teil frei. Am Hilus behält sie jedoch die Verbindung sowohl mit der dorsalen wie mit der ventralen Bursawand und wenn diese nach der Geburt (Toldt) verlöten, entsteht das definitive Ligamentum gastro-lienale.

Das Lumen der zu Ligamenten umgewandelten Omentpartieen scheint überhaupt konstant und relativ früh zu veröden. Dasselbe ist mit dem Omentum colicum Halleri der Fall. — Erst spät und bei mehreren Individuen niemals verödet dagegen das Lumen des Omentum majus gastro-colicum. Ob der in diesem Falle stattfindende Verwachsungsprozess als eine physiologische oder eine pathologische Erscheinung zu betrachten ist, ist meiner Meinung nach noch nicht mit Sicherheit bewiesen. Ich meinesteils bin geneigt zu glauben, dass diese spät stattfindenden Verwachsungen zwischen den Netzwänden unter sich — obwohl so gewöhnlich — pathologisch sind und mit den auch sehr gewöhnlichen, aber anerkannt pathologischen Adhärenzbildungen zwischen der Pleura visceralis und der Pleura parietalis in eine Linie zu stellen sind.

Zuletzt will ich hier auch einige Worte über die ganz besonders schwierige Frage sagen, warum die erwähnten, physiologischen Verwachsungen nur an gewissen Stellen und nicht überall in der Bauchhöhle auftreten.

Betrachten wir zunächst die Verwachsung des Mesocolon resp. Colon descendens, so finden wir, dass sie bei etwa 13,5 cm langen Embryonen zuerst an der Stelle stattfindet, wo die linke Niere und Nebenniere am stärksten hervorbuchten. Bei einem etwas späteren Stadium ist die Verwachsung bis zu der Peripherie dieser Organe fortgeschritten und setzt sich dann nicht weiter fort. Was während der Embryonalzeit kaudalwärts von der Niere liegt, bleibt frei und bildet das Colon resp. Mesocolon sigmoideum.

Etwa zu derselben Zeit (bei 14 cm langen Embryonen) verwächst die kurze (noch kaum als solche erkennbare) Anlage des Colon ascendens mit der dorsalen Bauchwand genau an der Stelle, wo das Colon gegen die rechte Niere gedrückt wird (vgl. Fig. 235—237, pag. 169). Diese Verwachsungsfläche vergrössert sich später kaudalwärts in demselben Masse wie das Colon ascendens länger und kaudalwärts verschoben wird. Es erscheint also, als ob die bei älteren Embryonen kaudalwärts von der rechten Niere gelegene Verwachsungsfläche des Colon nicht neu entstanden wäre, sondern dadurch, dass die primäre (d. h. im ersterwähnten Stadium schon gebildete) Verwachsungsfläche mit dem dazu gehörigen Colonteil nur länger ausgezogen worden wäre. In etwa ähnlicher Weise verliert nach der Geburt (oder etwas früher) auch das Colon descendens (bei der relativen Verkleinerung der Nieren) zum grossen Teil seine ursprüngliche Beziehung zur rechten Niere.

Dass die von Nieren und Nebennieren gebildeten Erhabenheiten eine gewisse Rolle bei der Verwachsung spielen (Endres), ist also als sicher zu betrachten.

Hervorzuheben ist nun, dass während der betreffenden Entwickelungs-

periode die Dünndärme von Meconium[1]) ausgespannt und in allen Dimensionen beträchtlich vergrössert werden. Hierdurch wird wahrscheinlich der intraabdominale Druck erhöht, was wiederum sekundäre Verwachsungen begünstigen muss. Dass nicht alle Bauchorgane mit den Bauchwänden und unter sich verwachsen, hängt wohl einesteils davon ab, dass der allgemeine intraabdominale Druck nicht allein genügt, um eine Verwachsung zu veranlassen, sondern dass es nötig ist, dass der allgemeine Druck an den betreffenden Stellen durch aktiv hervorbuchtende Organe vermehrt wird; andererseits ist anzunehmen, dass die Bauchorgane nicht alle genügend unbeweglich sind, um eine Verwachsung zu gestatten. So finde ich es höchst wahrscheinlich, dass die relativ stark entwickelten Dünndärme schon zu dieser Zeit peristaltische Bewegungen ausführen, während der unbedeutende und noch leere Dickdarm relativ unbeweglich liegt[2]).

Diese Hypothese erklärt die Tatsache, dass die Dünndärme im allgemeinen weder mit den Bauchwänden noch mit dem Netze oder anderen Organen verwachsen. Nur das von Anfang an relativ fixierte und unbewegliche Duodenum macht hiervon eine Ausnahme.

Nehmen wir nun an, dass 1. Druck einer gewissen Intensität und 2. gegenseitige Unbeweglichkeit die einzigen Gründe für die physiologische Verwachsung zweier Organe sind, so ist zuerst zu erwägen, ob alle stattfindenden Verwachsungen hierdurch erklärt werden können oder nicht.

Ehe wir aber zu diesen Erwägungen übergehen, ist es nochmals hervorzuheben, dass aller Wahrscheinlichkeit nach der allgemeine, intraabdominale Druck nicht allein genügt, um die Abdominalorgane zur Verwachsung zu bringen. Denn wenn dies der Fall gewesen wäre, würde zweifelsohne z. B. auch das Mesocolon resp. Colon sigmoideum (das wohl ebenso unbeweglich wie die übrige Colonpartie ist) mit der dorsalen Bauchwand verwachsen sein. Augenscheinlich muss, wie erwähnt, der allgemeine intraabdominale Druck an den betreffenden Stellen durch aktiv hervorbuchtende Organe vergrössert werden. Dass dies gegenüber den Nieren und Nebennieren und dem Pankreas der Fall sein kann, ist leicht einzusehen. Schwieriger ist es zu entscheiden, ob auch Mesocolon transversum und Omentum majus besonders stark gegeneinander gepresst werden. Unmöglich ist es aber nicht, dass einerseits der Magen und andererseits die Dünndärme bei ihrer Vergrösserung an der betreffenden Stelle eine lokale Druckerhöhung veranlassen.

Meiner Meinung nach ist also die Möglichkeit nicht zu läugnen, dass an jeder betreffenden Verwachsungsstelle der allgemeine intraabdominale Druck

---

[1]) Hennig (1879) sah schon bei einem 11 cm langen menschlichen Embryo (aus der ersten Hälfte des vierten Monats) hellgelbgrünes Meconium.

[2]) Prayer (1885) sah „in einigen Fällen deutlich nach Öffnung der Bauchhöhle an der Luft den fötalen Darm sich bewegen" und findet es „in hohem Grade wahrscheinlich, dass auch im unversehrten Fötus eine peristaltische Bewegung des Darmkanals vorkommt, durch welche schon lange vor der Geburt, der Dünndarminhalt fortbewegt wird, das Meconium Mastdarm gelangt" (l. c. pag. 319).

eine lokale Erhöhung erfahren hat, die als eine Bedingung der Verwachsung zu betrachten ist.

Auch die zweite hypothetische Verwachsungsbedingung ist mit aller Wahrscheinlichkeit an allen den betreffenden Verwachsungsstellen zu konstatieren. Dass das Colon zu dieser Zeit als eine relativ unbewegliche Darmpartie zu betrachten ist, wurde schon oben hervorgehoben. Nachdem das Omentum majus einigermassen gross geworden ist, ist es meiner Meinung nach auch wahrscheinlich, dass die mehr entfernt von der Magenverbindung liegenden Omentpartien relativ ruhig liegen. Dagegen nehme ich an, dass der Magen schon zu dieser Zeit peristaltische Bewegungen ausführen kann und dass die der Curvatura major am nächsten liegenden, mit ihr verbundenen Partieen bei den Magenbewegungen hin und her verschoben werden.

An allen Stellen, wo nicht beide Verwachsungsbedingungen gleichzeitig existieren, können natürlich keine Verwachsungen auftreten. So ist es zu erklären, dass weder der Magen noch die Dünndärme an den Stellen, wo lokale Druckerhöhungen zu vermuten sind, adhärent werden, da sie ja wahrscheinlich an diesen Stellen nicht unbeweglich liegen. Dass andererseits, wenn Unbeweglichkeit eines Organs existiert, ohne dass gleichzeitig an der betreffenden Stelle eine lokale Druckerhöhung zu konstatieren ist, keine Verwachsung stattfinden kann, dafür gibt die Freiheit des Colon resp. Mesocolon sigmoideum ein gutes Beispiel.

Dass die kraniale Leberfläche nicht mit dem Zwerchfell verlötet, hängt wohl davon ab, dass hier wenigstens die eine von unseren Verwachsungsbedingungen nicht existierte. Ich finde es nämlich sehr wahrscheinlich, dass die Muskulatur des Zwerchfells während der Embryonalzeit nicht ganz ruhig[1]) liegt. Ausserdem ist die lokale Druckerhöhung, da das Zwerchfell leicht kranialwärts ausweichen kann, an dieser Stelle vielleicht nicht gross genug, um eine Verwachsung zu veranlassen.

Schwieriger ist es zu erklären, warum eine Verwachsung zwischen dem Omentum majus und der dorso-kaudalen Leberfläche im allgemeinen nicht stattfindet, obwohl das Netz von den Dünndärmen wahrscheinlich relativ stark gegen die Leber gedrückt wird. Ich finde es aber annehmbar, dass diese Omentpartie die für eine Verwachsung nötige Unbeweglichkeit nicht hat. Denn einerseits zieht wahrscheinlich der Magen die cranio-ventrale Wand des Netzes hin und her, und andererseits wird wohl oft — gleichwie bei dem Erwachsenen — die distale Netzpartie zwischen den Dünndärmen eingewickelt und von ihnen in Bewegung gehalten.

Nur in solchen Fällen, wenn zufälligerweise eine Netzpartie kranialwärts über das Duodenum herumgeschlagen wird, scheint sie genügend unbeweglich

[1]) Diese hypothetischen Bewegungen des Zwerchfelles stelle ich mir natürlich nicht als Kontraktionen des ganzen Zwerchfelles vor, sondern nur als Zuckungen einzelner Muskelfasern.

werden zu können, um mit der Leber oder (noch leichter) mit der hervorbuchtenden Gallenblase verlötet zu werden.

Meiner Meinung nach können wir also (unter Voraussetzung, dass die Dünndärme während der Verwachsungsperiode schon peristaltische Bewegungen ausführen, und dass der Dickdarm zu dieser Zeit noch unbeweglich ist) alle die während der Embryonalzeit in der Bauchhöhle stattfindenden Verwachsungserscheinungen durch die Annahme der auf pag. 198 angegebenen Verwachsungsbedingungen zur Genüge erklären.

Wir brauchen also, wenn nicht andere ganz neue Gesichtspunkte sich geltend machen werden, keine dritte Bedingung (z. B. eine an gewissen Stellen existierende, nicht genauer zu erklärende, besonders starke Verwachsungstendenz) aufzustellen, obwohl eine solche nicht mit Bestimmtheit ganz in Abrede gestellt werden kann.

Zusammenfassung.

Ehe noch die entodermale Lungenanlage sich von dem Vorderdarm abgetrennt hat, markieren sich die mesodermalen Lungenanlagen als laterale Ausbuchtungen des Mesenterium, welche kaudalwärts durch zwei Rezesse, die Recessus pneumato-enterici (Fig. 144, 146, pag. 122 u. 148 *Rpe*) abgegrenzt werden. In einem etwas späteren Stadium dringen diese Rezesse sowohl kranialwärts wie auch ventral- und dorsalwärts aktiv hervor und isolieren so die mesodermalen Lungenanlagen von der kranialen Hälfte der inzwischen deutlich gewordenen Magenanlage (Fig. 80, 81 [pag. 70], Fig. 156—163, Taf. I und II).

Der linke Recessus pneumato-entericus verlängert sich niemals so weit kranialwärts wie der rechte (Fig. 157, Taf. I); und wenn die linke mesodermale Lungenanlage (schon bei 5 mm langen Embryonen) durch den linken Leberlappen kranialwärts — gleichzeitig damit, dass der Magen stark nach links — verschoben wird, verschwindet er wieder spurlos (Fig. 166, pag. 130 und Fig. 170, Taf. III).

Der rechte Recessus pneumato-entericus verlängert sich kranialwärts bis zur Höhe der Bifurkationsstelle der entodermalen Lungenanlage (Fig. 157, Taf. I). Er persistiert und bildet in Verbindung mit zwei anderen Rezessen (Recessus mesenterico-entericus und Recessus hepato-entericus) die gemeinsame Anlage der Bursa omentalis und der Bursa infracardiaca.

Der Recessus mesenterico-entericus entsteht fast gleichzeitig mit den Recessus pneumato-enterici (Fig. 146 *Rmse*, pag. 122) an der rechten Seite des Mesenterium. Etwas später bildet sich auf derselben Höhe und Seite eine ventromedialwärts hervordringende Tasche, der Recessus hepato-entericus (Fig. 156 u. 157, Taf. I). Ähnliche Rezesse bilden sich an der linken Seite des Mesenterium nicht aus (Fig. 160, Taf. II).

Der Recessus mesenterico-entericus dringt dorsalwärts von dem Vorderdarm nach links vor und isoliert eine Partie des dorsalen Mesenterium

von der kaudalen Hälfte des Magens und von dem kranialsten Teil des Duodenum (Fig. 161 und 163, Taf. II). An der rechten und ventralen Seite werden dieselben Teile des Vorderdarmes durch den Recessus hepato-entericus von der Leber isoliert (Fig. 156 und 157, Taf. I). Diese beiden Rezesse bilden zusammen eine Tasche (Recessus hepato-mesenterico-entericus), welche eine kaudale Fortsetzung des Recessus pneumato-entericus dexter bildet.

Diese drei vereinigten, rechtsseitigen Mesenterialrezesse bilden, wie erwähnt, die gemeinsame Anlage der beim Erwachsenen persistierenden Bursa infracardiaca und Bursa omentalis. In den grossen Pleuroperitonealraum öffnen sich die vereinigten Rezesse durch eine anfangs relativ grosse, in cranio-kaudaler Richtung gestellte, spaltförmige Öffnung, den Hiatus communis recessuum. (Fig. 158 und 159, Taf. I).

Durch das Wachstum und durch die Lageveränderungen der angrenzenden Organe erleiden nun die vereinigten Rezesse wichtige Veränderungen. Die Leber wächst zuerst in die kaudale Partie der rechten mesodermalen Lungenanlage hinein und setzt dann ihr Wachstum kaudalwärts in die rechte Begrenzungsfalte des Recessus mesenterico-entericus (die Plica mesogastrica, Fig. 158 *Plmsg*, Taf. I) fort. Die kraniale Begrenzung des Hiatus communis recessuum wird hierbei kaudalwärts verschoben und der Hiatus absolut verkleinert (vgl. Fig. 159, Taf. I, Fig. 171, Taf. III und Fig. 179, Taf IV!)

Durch die Rotation des Magens wird die dorsalwärts vom Magen gelegene Partie der vereinigten Rezesse auf Kosten der ventralwärts von ihm gelegenen Rezesspartie vergrössert (vgl. Fig. 156, Taf. I, Fig. 166, pag. 130, Fig. 182, pag. 138! Fig. 163, Taf. II, Fig. 173, Taf. III und Fig. 181, Taf. V).

Der Ösophagus und die kraniale Partie des Magens verlängern sich relativ stark, und gleichzeitig wird das hauptsächlich an der rechten Seite des Verdauungsrohres befindliche kraniale Ende des Recessus pneumato-entericus dexter stark in die Länge ausgezogen (vgl. Fig. 170, Taf. III und Fig. 178, Taf. IV).

Durch die erwähnte Verlängerung des Ösophagus wird der Magen kaudalwärts verschoben und so gebogen, dass die früher dorsalwärts sehende Partie kaudalwärts gerichtet wird (vgl. Fig. 172, Taf. III, Fig. 180, Taf. V und Fig. 188, Taf. VI!). Die früher rein dorsalwärts vom Magen gelegene Partie der vereinigten Rezesse kommt hierbei mehr an der kaudalen Seite des Magens zu liegen.

Bei seiner Kaudalwärtsverschiebung kommt der Magen bald in die Höhe der Arteria coeliaca herab; und da die Verschiebung in die erwähnte Richtung fortfährt, hebt dieses Gefäss zusammen mit dem einen Zweig, die Arteria hepatica, aus der linken Seite der Plica mesogastrica eine Falte, die Plica arteriae coeliacae, auf, welche die Anlage der Bursa omenti majoris von der übrigen Partie der vereinigten Rezesse abgrenzt (vgl. Fig. 173, Taf. III, Fig. 181, Taf. V und Fig. 189 Taf. VI!).

Gleichzeitig mit der Bildung der Plica arteriae coeliacae entsteht aus der rechten Hälfte der Plica mesogastrica eine die noch schwache Vena-cava-Anlage

einschliessende Falte, die Plica venae cavae (Fig. 177 *Pvc*, pag. 137). Zwischen sich fassen diese aus der Plica mesogastrica entstandenen Falten eine Rezesspartie (den Recessus cavo-coeliacus), welche als die erste deutlich abgrenzbare Anlage des Atrium bursae omentalis zu betrachten ist.

Bei der Ausbildung der dorsalen Zwerchfellanlage (oder näher bestimmt: bei der Entstehung der beiden sogenannten „kaudalen Begrenzungsfalten" der Pleurahöhlen) werden die Wände des Recessus pneumato-entericus dexter an einer umschriebenen Stelle wahrscheinlich stark gegeneinander gepresst und verwachsen hier miteinander. Durch diese Verwachsung, welche bei etwa 12 mm langen Embryonen stattfindet, wird die kraniale Partie des ursprünglichen Recessus pneumato-entericus dexter von den vereinigten Rezessen abgeschnürt und bildet so die Bursa infracardiaca (Fig. 202, Taf. IX u. Fig. 209 *Bic*, pag. 154). Die kaudalwärts von der Abschnürungsstelle gelegene Partie der vereinigten Rezesse bildet die Bursa omentalis.

Die Bursa infracardiaca verliert beim Menschen im allgemeinen ihre direkte Beziehung zu der rechten Lunge; bei etwas älteren Embryonen und beim Erwachsenen ist sie als eine sehr kleine Höhle zwischen der rechten Seite des Ösophagus und dem Zwerchfell zu finden (Fig. 238 *Bic*, pag. 171).

Schon unmittelbar nach der Abschnürung der Bursa infracardiaca sind in der kaudalwärts von der Abschnürungsstelle gelegenen Partie der vereinigten Rezesse alle die wichtigeren Teile der definitiven Bursa omentalis zu erkennen. Ich finde es darum angemessen, dass wir von diesem Stadium an diesen Namen verwenden und auch den Hiatus communis recessuum jetzt mit dem Namen Foramen epiploicum Winslowi bezeichnen.

Sowohl Form wie Grösse und Begrenzungen dieser Eingangsöffnung wechseln während der Embryonalzeit sehr (vgl. Fig. 158, Taf. I, Fig. 167, 184, 191, 195, 204, 209, 220 und 228!).

Die Bursa omenti minoris wird anfangs nur sehr wenig von dem Omentum minus begrenzt; denn dieses stellt dann nur eine unmittelbare Verbindung zwischen Leber und Magen dar. Erst wenn der die Bursa omentalis begrenzende Lobus caudatus Spigeli anfängt, stark nach links auszubuchten, wird die erwähnte kurze Verbindung ausgedehnt und so in das Omentum minus umgewandelt. Hierbei obliterieren die in derselben verlaufenden Zweige des Ductus venosus Arantii, welche jetzt ihre wahrscheinlich sehr wichtige Rolle (als Nutritionswege zum Magen) ausgespielt haben.

Die Anlage der Bursa omenti majoris wird zusammen mit dem Magen kaudalwärts und ventralwärts verschoben. Das ursprünglich kaudalwärts von der Bursa gelegene Pankreas dorsale kommt hierbei in der dorsalen Bursawand zu liegen (vgl. Fig. 160, Taf. II, Fig. 172, Taf. III, Fig. 180, Taf. V, Fig. 188, Taf. VI und Fig. 213, Taf. XI!). — Erst bei etwa 5 cm langen Embryonen fängt die in der Nähe der Curvatura major gelegene Partie der Bursawand an stark zu wachsen und verlängert sich so kaudalwärts vom Magen, das eigentliche

Omentum majus bildend (vgl. Fig. 223, pag. 161, Fig. 224, pag. 162, Fig. 226, Taf. XIII und Fig. 233, pag. 167 l). An solchen Stellen, welche wahrscheinlich vor einem starken Druck relativ geschützt liegen, nimmt das Omentum majus einen lockeren, spongiösen Bau an und wird relativ dick (Fig. 232 u. 233 *Pspomaj*). Wo es dagegen einem stärkeren Druck ausgesetzt wird, nimmt es ein membranöses Aussehen an (Fig. 232 *Pmomaj*). In späteren Embryonalstadien ist das ganze Omentum majus membranös.

An solchen Stellen, wo es unbeweglich liegt und wo lokale Druckerhöhungen anzunehmen sind, verwächst das Omentum majus mit angrenzenden Partieen. Solche Verwachsungen finden zuerst mit der linken Nebenniere und mit dem Mesocolon resp. Colon transversum statt; später können kleinere Omentpartieen mit dem Zwerchfell oder mit der Leber resp. der Gallenblase verwachsen und geben so zu ligamentösen Bildungen Anlass.

II.

Komparative Anatomie und komparative Embryologie der Bursa omentalis.

Frühere Untersuchungen.

Hennecke (1836) gibt in seiner schon oben (pag. 12) zitierten Monographie[1]) eine Zusammenstellung der früheren Literaturangaben über die Omente bei verschiedenen Säugetieren. Da diese Angaben im allgemeinen nur die Existenz und Grösse des Omentum majus und nicht die Bursa omentalis betreffen, beschränke ich mich hier dazu, folgende Zusammenfassung zu referieren:

„§ 55. Jam quum viderimus, quomodo saccus omentalis in singulis mammalibus, quoad situm ejus, nexus et structuram differat, secundum ejus effigurationem illa in ordines quosdam redigere et componere studebimus. Sine dubio infimum effigurationis ejus gradum ibi accipere debemus, ubi ipsius situm embryonum animalium magis excultorum situi simillimum et volumen magnitudine animalis comparata, minimum deprehenderimus. Quem embryonalem sacci omentalis gradum praesertim in Cetaceis invenimus, in quibus tanquam membrana tenerrima posteriorem tantum ventriculi partem amplectitur et inter laminas suas fere nullum vestigium pinguedinis, alioquin in animalibus hisce copiosissimae, continet. Et quam mirum discrimen intercedit inter volumen ejus et ingens animalium horum corpus!"

„Paululo jam excultiorem saccum omentalem in Brutis, sicut in Solidungulis, habemus; quamquam et hic est minimus et tantummodo involucrum ventriculi. Haec excipiunt Multungula: saccus omentalis magis magisque ambitum extendit et jam continet pinguedinis copiam haud exiguam; sed situs fere idem manet ac in Cetaceis. Tandem vero, tanquam involucrum ventriculi, in Bisulcis summum

[1]) Hennecke. De functionibus omentorum in corpore humano. Diss. Gottingae 1836.

effigurationis fastigium assecutus, ut integumentum crassum adiposum, quatuor illos praegrandes ventriculos circumdat. In Antilopis et Cervo jam plus minusve intestinis substratus est."

„§ 56. Praeterea e majore minoreve sacci omentalis super intestina extensione gradum effigurationis constituere licet; et omnino duplicem effigurationis sacci omentalis seriem accipere debemus, prout aut ventriculum aut intestina involvit."

„Glires, et digitati et palmati, medium locum obtinerent, quum in aliis omentum nonnisi ventriculum involvat, in aliis vero simul etiam plus minusve intestina amplectatur. Plerumque omentum Glirium macilentum est, exceptis hibernantibus in autumno et hieme. Omentis lumbaribus, quae nonnulli Glires habent, ex parte brevitas omenti majoris compensari videtur, non respecta vi, quam fortasse exerceant in functiones organorum systematis genitalium."

„Gliribus, quatenus saccus omentalis involucrum est intestinorum, Chiroptera se adjungere videntur. Tum sequitur haud dubie homo, cujus omentum plerumque usque in regionem umbilicalem porrigitur; ac summum hujus effigurationis gradum Quadrumana et Ferae obtinent. In his quasi capsula omentum omnia intestina circumdat, et inter ejus laminas haud raro magna pinguedinis copia ad modum retis secreta est."

„§ 57. Ex hac comparatione cognoscimus, saccuum omentalem summos effigurationis gradus in Ruminantibus tanquam involucrum ventriculi, in Feris tanquam involucrum intestinorum assequi, et videmus, quo magis tanquam involucrum ventriculi appareat, eo magis parietem ejus superiorem ante originem mesocoli transversi inseri, imo in Ruminantibus ad curvaturam ventriculorum anteriorem reverti."

„Ex hisce autem prodiret conspectus effigurationis sacci omentalis in mammalibus:

I. Involucrum ventriculi.		II. Involucrum intestinorum.
1. Cetacea.		1. Chiroptera.
2. Bruta.		2. Bimanus.
3. Solidungula.	Glires.	3. Quadrumana.
4. Multungula.		4. Ferae."
5. Ruminantia.		

„§ 58. Si, ut fieri solet, effigurationem omenti perfectissimam Hibernantibus et Herbivoris, maxime Ruminantibus, tribuerunt, pinguedinis copiam praecipue respexerunt, quum in ejus secretione et depositione primarius omentorum usus constitui videatur. Atqui quum pinguedo omentorum variis temporibus et sub variis rationibus quoad copiam ipsius maximopere varietur, certe his animalibus, quum macilenta sunt, summam omentorum effigurationem abjudicarent necesse foret mihi quidem persuasissimum est, omenta in Feris et Quadrumanis certo non minus, nisi magis etiam, exculta esse, quam in Ruminantibus."

„§ 59. Consilio hujus commentationis maxime conveniet, si mammalia ex effiguratione organorum quorundam, praecipue organorum digestionis, disponamus ordinesque ita constitutos habita effigurationis omenti ratione inter se comparemus."

„Primum quidem ad tractum intestinalem attendentes videmus, ventriculum, quo simplicior et minor sit, eo minus ab omento circumdari, quo complicatior autem et major appareat, eo magis in sacci formam ab omento involvi; contra vero, quo brevior tractus intestinalis sit, omentum intestina eo arctius et plenius amplecti; sicuti etiam observamus, ubi tractus intestinalis longior sit atque ubi aperte in intestinum tenue et crassum secernatur, eum ab omento non operiri. Inter haec effigurationis illorum organorum extrema diversissimos iterum transitus, maxime per Glires factos, invenimus. Sed non silentio praetermittam, sententiam istam generalem in paucis quibusdam mammalibus exceptione aliqua adstringi, sicut omnino natura in omnium rerum praesertim animantium conformatione non utique accuratam nostram et systematicam distributionem secuta est."

„§ 60. Simplicissimum ventriculum, sicut brevissimum tractum intestinalem sine dubio Carnivora, maxime Ferae, habent; tunc sequuntur Quadrumana et homo, in quibus omnibus omentum tanquam involucrum intestinorum apparet atque ventriculum plus minusve non cooperit. Proxime haec excipiunt Glires, quorum ventriculus plerumque complures, quamquam non distincte secretas, portiones exhibet (ut e. c. ventriculus M. Ratti); et in iis tractus quoque intestinalis jam longior apparet atque in plurimus eorum generibus per intestinum coecum accurate in intestinum tenue et crassum separatus est: omentum in his animalibus modo magis, modo minus aut ventriculum aut intestina involvit."

„In sequente gradu collocata sunt Pachydermata (Solidungula et Multungula), quorum ventriculus eo excellit, quod saccus ejus coecus excultior est; tractus vero intestinalis omnium priorum ordinum longitudine superat. Omentum in hisce nil fere nisi ventriculum involvit, praeterquam quod interdum etiam parvam intestinorum partem obtegit."

„Denique parvenimus ad ventriculos artificiosius constructos et tractum intestinalem longissimum illum Ruminantium, in quibus omnino organa assimilationi inservientia summum effigurationis gradum assecuta esse videntur. Quatuor ventriculi eorum in sacco omentali, quasi capsula circumdati, jacent, quum intestina eum fere nusquam tangunt."

„Cetacea, quoad ventriculi conformationem et tractus intestinalis longitudinem, maxima similitudine cum Ruminantibus juncta sunt; et in iis intestina omento non obvelantur."

„§ 61. Effiguratio tractus intestinalis quum permultum pendeat e victus ratione — oniam in universum eo excultior est, quo difficilius alimenta assi- : versa, — dicere etiam licet, saccum omentalem in Herbivoris tractus intestinalis partem, sc. ventriculum, tegere, in Car-

nivoris autem magis inferiorem partem, sc. intestina. — Omnivora, quod attinet situm omentum, medium inter Herbivora et Carnivora locum obtinere videntur. — In Carnivoris, praesertim Feris, omentum gastrohepaticum saepe in saccum neutiquam parvum dilatatum jacet, tamquam corpus mobilissimum, inter hepar et ventriculum, cujus superficies anterior, superquam omentum majus non reflexum est, ab eo involvitur."

„§ 62. Miram analogiam praeterea animadvertimus in effiguratione sacci omentalis et mobilitate tractus intestinalis. Ubi enim intestina simplice tantum mesenterio in abdomine suspensa sunt, ubi igitur situm suum facile mutare possunt et motus peristalticus multo liberior et validior exspectandus est, omentum omnibus intestinis substratum est eaque a lateribus amplectitur. Id maxime in Feris invenitur. Ubi vero insuper intestina multifariam inter se pecularibus quibusdam peritonaei prolongationibus cohaerent eoque situm suum facilius servant, sicut in Herbivoris videmus, omentum ea aut nihil aut paululum modo obducit; quum contra in hoc mammalium ordine praecipue ventriculum involvat, utpote eam tractus intestinalis partem, quae liberrimo moto gaudet et volumen suum maxime mutat."

„§ 63. In mammalibus, quae raptu vivunt, quorum corpus valde agile et musculis validis insigne est, quorumque extremitates raptui prehendendo et dilacerando aptiores sunt — Ferae —, intestina supra omentum, in sacci modum ea amplectens expanduntur. Contra in mammalibus trunco rigido instructis et quorum extremitates magis eundo et currendo factae sunt, it quod praesertim in Ruminantibus locum habet, omentum tantummodo ventriculum obvelat. In Antilopis nonnullis et Cervo, celerrimis hujus ordinis animalibus, omentum insuper intestina paululum obtegens repertum est. In Elephante, Rhinoceroto iliisque, praesertim vero in Cetaceis, mammalibus maximis et rigidissimis, omentum tenerrimum et minimum occurrit."

Goette (1875) beschreibt die Entwickelung des Netzbeutels bei Bombinator igneus mit folgenden Worten[1]):

„Anfangs, solange die Leber aus ihrer Lage vor und unter dem Vorderschenkel der noch ziemlich median gestellten Gastro-Duodenalschlinge noch wenig gewichen ist, verläuft auch das kleine Netz ziemlich senkrecht und in einem sehr schmalen Streifen zwischen der Hinterfläche der Leber, der nur wenig geneigten Vorderfläche des Magens und Duodenums bis zum kurzen primitiven Leberstiel hinab. Je weiter die Leber nach rechts rückt, desto länger wird der primitive Leberstiel und damit ein unterer Rand des kleinen Netzes ausgezogen, so dass es zwischen Leber, Magen-Leberdarm und dem Leberstiele eine dreieckige Scheidewand bildet, deren Basis mit dem letzteren zusammenfällt und deren Spitze im Übergange des Magens in die mediane Scheidewand der Pleurahöhlen liegt. Diese dreieckige Membran wird aber infolge jener

[1]) Goette. Die Entwickelungsgeschichte der Unke. Leipzig 1875.

Lageveränderung der Vorderarmteile zugleich schräg von vorn und rechts nach links mit einer Neigung nach hinten gestellt. Auf diese Weise entsteht zwischen dem kleinen Netze und der Leber vorn und etwas rechts, dem Magen-Leberdarm links und dem queren Pankreasdarm, nebst dessen ebenfalls quergezogenem Gekröse als Hinterwand ein nur abwärts und rechts sich öffnender Raum, welcher aber so eng ist, dass der durch ihn repräsentierte Netzbeutel nur als Spalte erscheint (Fig. 239—241). Später sucht man aber auch nach einem solchen spaltförmigen Netzbeutel vergebens; denn indem sich einerseits die Masse der der Bauchspeicheldrüse von der Gastro-Duodenalschlinge vollkommen und ohne Ausziehung eines intervisceralen Gekröses trennt, und anderseits auch

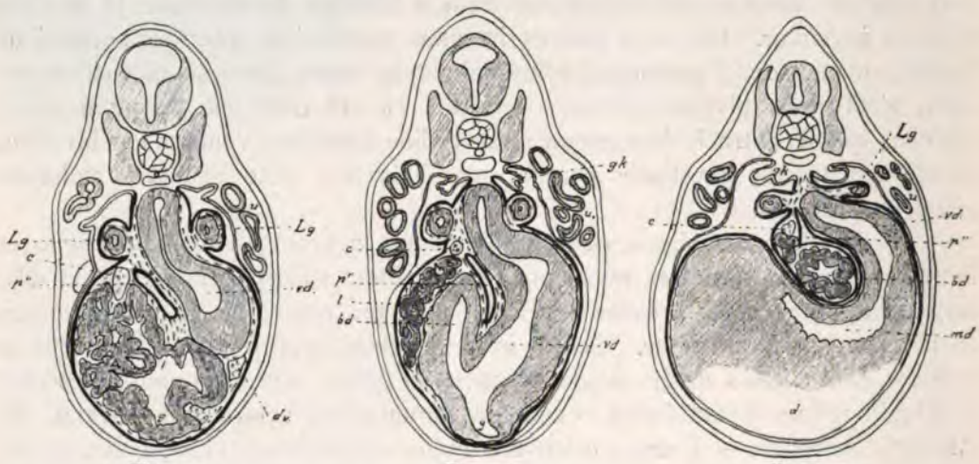

Fig. 239. Fig. 240. Fig. 241.

Fig. 239—241[1]). (Nach Goette, 1875). Querschnitte des vorderen Rumpfes einer Unkenlarve. *Lg* Lunge; *u* Urniere; *P''* Netzbeutel; *g* Gallenblase; *c* Anlage der absteigenden Hohlvene; *l* Leber; *bd* sekundäre rechtsseitige Pankreasanlage; *vd* Vordarm (Magendarm); *gk* Gefässknäuel der Urniere; d Dotterzellenmasse; *md* Mitteldarm.

der schmälere Teil des kleinen Netzes bis auf das die Gefässe, Nerven und der Leber-Gallengang leitende Band resorbiert wird (Stannius spricht noch von einem kontinuierlichen Gekröse der Anuren [Nr. 80 II pag. 180], während Leydig bereits auf Gekröselücken in der Magengegend einiger Amphibien aufmerksam machte [Nr. 81 pag. 45], erhalten die Wände des ursprünglichen Netzbeutels so viele Lücken, dass sein embryonaler Bestand aus dem anatomischen Verhalten im entwickelten Tiere nicht erkannt werden könnte." — Wie Goette erwähnt, hat His (1868) auf Tafel XI Fig. 5 und 6 (Serie IV), beim Hühnchen „eine sehr interessante Bildung wiedergegeben, ohne sie jedoch mit einem Worte zu er[illegible]d Durchschnitte eines Lebergekröses, welches rechts

[1]) [illegible]rt nach Goette (die Entwickelungsgeschichte der Unke

vom Magen und dem Netzbeutel zur ursprünglichen Gekrösewurzel aufsteigt und ein Gefäss dorthin leitet. Man braucht diese Bilder nur mit den von mir gegebenen entsprechenden Durchschnitten der Unkenlarven zu vergleichen (Fig. 239—241), um sich zu überzeugen, dass wir in jener Bildung des Hühnchens dieselbe von mir ausführlich besprochene Gekrösebrücke vor uns haben, welche das Mündungsstück der hinteren Hohlvene vom Herzen und der Leber zur Wirbelsäule hinaufleitet."

In einem Anhang der schon (pag. 15) zitierten Abhandlung[1]) beschreibt Toldt (1879) die Gestaltung des Gekröses beim Hunde.

„Die Wurzel des Mesogastrium reicht von der Ursprungsstelle der Arteria coeliaca linear vor dem linken medialen Zwerchfellschenkel haftend, bis an den Hiatus oesophageus des Zwerchfelles hinan. Von dieser verhältnismässig kurzen Haftstrecke aus sich frei erhebend, verbreitert sich das Mesogastrium sofort sehr beträchtlich und stellt dann eine umfangreiche Platte dar, welche ihrer Lage und ihren Beziehungen zufolge in zwei Abteilungen zerfällt. Die obere Abteilung des Mesogastrium zieht nach links, zwischen der hinteren Bauchwand und der hinteren Fläche des Magens frei hinweg und beugt an der Seitenwand des Rumpfes nach vorne um. Hier hängt seiner lateralen Fläche die Milz an, welche keinerlei Befestigung an der Rumpfwand besitzt und auch dem Mesogastrium nur im Bereiche ihres Hilus adhäriert. Weiter biegt sich das Mesogastrium medialwärts um und setzt sich entlang der grossen Kurvatur an den Magen an. Jene Partie des Mesogastrium, welche von der Regio pylorica herüber zur Milz reicht, ist es vorzüglich, deren Verlängerung nach abwärts die vordere Platte des grossen Netzes abgibt. Die eben beschriebene obere Abteilung des Mesogastrium enthält die Arteria lienalis, und zwar in ihrem hinteren Teile den Stamm und in dem vor der Milzpforte gelegenen Teile die Äste derselben, die Arteria gastro-epiploica sinistra und die Arteriae gastricae breves."

„Die untere Abteilung des Mesogastrium biegt sich gegen die obere in einem spitzen Winkel ab, zieht hinter dem unteren Teile des Magens nach rechts herüber und bildet das Gekröse des Duodenum. Ihre Grenze gegen die obere Abteilung fällt knapp unter den Stamm der Milzarterie. Sie schliesst das ganze Pankreas in sich, ausserdem den Anfangsteil der Pfortader und der Arteria hepatica, sowie den absteigenden Ast der letzteren. An ihrer hinteren Fläche erhebt sich, gleichsam als ein aus ihr hervortretendes Zweiggekröse, das Ligamentum hepato-duodenale. — — — Von dem unteren Rande des Pankreaskörpers aus verlängert sich das Mesogastrium nach abwärts und bildet so die hintere Platte des grossen Netzes. Die Umbeugung der letzteren in die

[1]) Toldt. Bau und Wachstumsveränderungen der Gekröse des menschlichen Darmkanales. Denkschriften d. k. Akad. d. Wissensch. Wien 1879.

vordere Platte erfolgt an jener Stelle des Duodenum, welche dem Kopfe des Pankreas anliegt."

„Der Netzbeutel stellt einen weiten, vollständig freien Sack dar, welcher vom Winslowschen Loche aus zugänglich ist, und zwar nach Passierung des durch ein scharf vortretendes Ligamentum gastro-pancreaticum sehr deutlich von ihm abgegrenzten Vorraumes."

„Anzuführen ist noch, dass sich aus dem Mesogastrium entlang dem Verlaufe der Milzarterie eine dünne, einfache, nach links und vorne mit einem freien Rande versehene Platte erhebt, welche sich linear an die linke Seite des gemeinschaftlichen Dünn-Dickdarmgekröses einpflanzt und bis an die Stelle desselben reicht, welche der Flexura coli lienalis zugehört. Es erinnert dieses gegenüber dem Menschen abweichende Verhältnis einigermassen an die Verklebung des Netzes mit dem Mesocolon transversum, welche als solche beim Hunde niemals zu stande kommt." — — —

„Wie der vorstehende Befund zeigt, ist die Übereinstimmung in der Anordnung des Gekröses beim Hunde mit der in frühen Entwickelungsstadien des Menschen (menschliche Embryonen von der achten bis zwölften Woche) eine so auffallende, dass es überflüssig erscheinen muss, dieselbe noch ausdrücklich im Detail hervorzuheben."

In einer vorläufigen Mitteilung[1]) erwähnt Ravn schon 1887, dass er die Bildung des sogenannten Recessus superior sacci omenti beim Kaninchen verfolgt hat und dabei gesehen, „dass er dadurch zu stande kommt, dass eine von der dorsalen Fläche des Saccus reuniens und des primären Zwerchfells und weiter unten von dem rechten Leberlappen hervorspringende sagittale Falte mit der ventralen Fläche der rechten Lunge und weiter nach abwärts mit einer von der Ecke zwischen dorsaler Bauchwand und Darmgekröse sich erhebenden Falte verwächst. Auf der linken Seite findet sich anfangs auch ein dem erwähnten Recessus entsprechender, nach oben blind geschlossener Kanal; er kommt aber nicht zu weiterer Ausbildung und verschwindet bald ganz. Der Recessus superior sacci omenti streckt sich bis zum 17. Tage in die Region der rechten Lunge hinauf; dann schliesst sich sein Lumen im Niveau des Übergangs des Ösophagus in den Magen; der oberhalb der Verschlussstelle liegende Teil desselben, der von jetzt an mit keiner der Höhlen des Körpers kommuniziert, bildet sich zu einer Art Schleimscheide aus, die den ventralen und seitlichen Umfang der Speiseröhre umgibt und sie durch den Hiatus oesophageus des Diaphragmas bis zur Cardia begleitet. Diese Schleimscheide findet sich noch sehr deutlich ausgebildet bei dem erwachsenen Kaninchen, ebenso bei Ratten und Mäusen, überhaupt wahrscheinlich bei allen Säugetieren, die einen deutlich aus-

[1]) Ravn. Vorläufige Mitteilung über die Richtung der Scheidewand zwischen Brust- und Bauchhöhle in Säugetier-Embryonen. Biol. Centralblatt Bd. 7, Nr. 14, 1887, pag. 425.

gebildeten Lobus cardiacus der rechten Lunge besitzen; dieser kleine Lappen ist nämlich mit der ventralen Wand der Schleimscheide verwachsen."

Hochstetter beschreibt 1888 die Anlage des Netzbeutelraumes besonders bei Hühnchen- und Kaninchen-Embryonen. Schon bei der Beschreibung[1]) der Entwickelung eines Teiles des Venensystems beim Hühnchen (1888: 1) erwähnt er ihre laterale Begrenzung, das Gekröse der hinteren Hohlvene. Er schreibt: „Nach der 90. Stunde der Bebrütung entwickelt sich zuerst als ein ganz schwacher Ast des Ductus venosus die Vena cava inferior. Sie erscheint mit ihrem Endstück in die dorsale Partie des rechten Leberlappens eingeschlossen und gelangt, wenn man ihren Verlauf gegen die Peripherie hin verfolgt, zunächst von der Leber in einen der rechten Seite des Magengekröses aufsitzenden Längswulst, welcher nach vorn zu eben an der Stelle, wo die Vena cava inferior in ihn übergeht, mit der Leber und mit der Lungenanlage in Verbindung steht. (Später entwickelt sich aus diesem Längswult eine einfache, das Mesogastrium mit der Lunge und Leber in Verbindung setzende Gekrösplatte.)"

In einer Erwiderung[2]) an Kerschner erwähnt Hochstetter (1888 : 2) auch „eine mit der Hohlvenenentwickelung zusammenhängende, derselben vorausgehende eigentümliche Gekrösebildung, die sich bei allen Wirbeltieren vorfindet, bei denen es zu der Bildung einer hinteren Hohlvene kommt."

Kurz nachher beschreibt er dieses Gekröse ausführlicher (1888: 3). — Zunächst geht er von den Verhältnissen beim Hühnchen aus[3]). „Hier beginnt die Entwickelung der oben erwähnten Gekrösplatte schon sehr früh und hängt mit der Entwickelung der Lungen innig zusammen. Sie nimmt ihren Ausgangspunkt von jener verdickten Stelle der Splanchnopleura und des zwischen ihr und Ösophagus gelegenen Bindegewebes, die der Lungenanlage entspricht. — Diese Verdickung findet sich natürlich zu beiden Seiten des Darmrohres, ist jedoch rechterseits bereits in ihrem Auftreten mächtiger ausgebildet als linkerseits. Der weiteren Entwickelung der Lungen entsprechend, nehmen auch diese beiden Verdickungen an Dicke und Länge zu und springen als zwei buckelförmige Erhabenheiten lateral- und ventralwärts vom Darmrohr etwas hinter der Stelle, wo aus diesem die epitheliale Lungenanlage hervorgeht, gegen die Leibeshöhle vor, wobei stets der grössere Buckel sich rechterseits vorfindet. — Bald darauf kommt es zu einer Verbindung der rechten Erhabenheit mit dem Mesocardium posterius, und etwas später macht sich ein gleicher Vorgang linkerseits geltend. — Durch diese Verbindung werden aus den beiden Wülsten zwei zunächst kurze Platten, in welche von vorne her die beiden Lungenanlagen hinein-

[1]) Hochstetter. Beiträge zur Entwickelungsgeschichte des Venensystems der Amnioten. 1. Hühnchen. Morphol. Jahrbuch. Bd. 13, 1888, pag. 582.

[2]) Hochstetter. Zur Morphologie der V. cava inferior. Anat. Anz. Jahrg. III, pag. 867.

[3]) Hochstetter. Über das Gekröse der hinteren Hohlvene. Anat. Anz. Jahrg. III. pag. 965.

wachsen, während sich zugleich die zwei kurzen Rinnen, die ventral von den beiden Buckeln zwischen diesen und dem Sinus venosus am Mesocardium posterius vorhanden waren, zu zwei Räumen abschliessen, die kaudalwärts in die Leibeshöhle sich öffnen, kopfwärts dagegen dort blind endigen, wo später die Lungenstiele zu finden sind. — Indem die beiden soeben beschriebenen Platten kaudalwärts immer weiterwachsen, verlängern sich auch die beiden blindsackartigen Räume zu beiden Seiten des Ösophagus zusehends, stets aber ist der rechte bedeutend länger als der linke und die ihn lateralwärts begrenzende Platte setzt sich kaudalwärts in eine der Wurzel des dorsalen Darmgekröses aufsitzende, allmählich nach rückwärts verstreichende Leiste fort. Um die 70. Stunde der Bebrütung hat die rechte Platte die Leberanlage bereits erreicht, während dies bei der linken erst einige Stunden später eintritt, zugleich schieben sich die beiden primitiven Lungenschläuche in den dorsalen Abschnitt der beiden Platten vor. — — — Nun wird es bei der Untersuchung älterer Stadien möglich, zu erkennen, dass die linke Platte fast ausschliesslich in der linken Lungenanlage aufgeht und nur aus ihrem ventralen und hintersten Abschnitt eine Pleuraplatte entsteht, welche die Lungenanlage am Mesocardium posterius und Leber (und später ans Diaphragma) befestigt. — An der rechten Platte lassen sich dagegen deutlich zwei Abschnitte erkennen. — Der eine vordere gehört der Lungenanlage an und wird nur in seinem ventralen Abschnitt zu einer die Lunge mit Mesocardium posterius und Leber (später auch mit dem Diaphragma) verbindenden Pleuraplatte, der hintere Abschnitt dagegen wird zu einer Gekrösplatte, welche nach vorne zu unmittelbar in die Lungenanlage und die früher beschriebene Pleuraplatte übergeht, dorsal am dorsalen Darmgekröse, ventral an der Leber haftet und als Falte an der rechten Seite des Mesogastrium ausläuft. — Dieser Abschnitt leitet die hintere Hohlvene (welche sich um die 90. Stunde entwickelt) und kann daher passend als Gekröse der hinteren Hohlvene bezeichnet werden. An Embryonen vom 5.—6. Tage der Bebrütung tritt die Abgrenzung dieses Gekröses schon sehr deutlich hervor, zugleich macht es aber auch den Eindruck, als würde der hinterste Abschnitt der Lunge einfach diesem Gekröse seitlich ansitzen und an ihm sich nach rückwärts vorschieben. — Bis zur Vollendung der Entwickelung habe ich die Schicksale des Hohlvenengekröses beim Hühnchen nicht verfolgt und kann nur angeben, dass nach der Entwickelung des Diaphragma der zwischen ihm und der Vena cava inferior gelegene Abschnitt des Hohlvenengekröses vollständig zu grunde geht, so dass die hintere Hohlvene in diesem Abschnitte keine Fixation an der hinteren Bauchwand mehr besitzt."

„Auch bei den Säugern kommt es zur Entwickelung eines Hohlvenengekröses. — Doch gestalten sich hier die Verhältnisse im einzelnen etwas anders. — An Querschnitten von Kaninchenembryonen vom Beginne des 10. Tages erkennt man entsprechend der ersten Anlage der Lungen zu beiden Seiten vom Darmrohr eine Verdickung der Splanchnopleura in der von Uskow (1883) be-

schriebenen Weise. — Diese Verdickung setzt sich bei etwas älteren Embryonen ... rechterseits kaudalwärts in eine dem dorsalen Darmgekröse seitlich (rechts) unmittelbar an seiner Wurzel aufsitzende leistenförmige Verdickung (das spätere Hohlvenengekröse) fort, welche sich nach rückwärts allmählich wieder verliert. — — — Linkerseits ist eine ähnliche Leiste nicht zu beobachten." Bei Kaninchenembryonen vom Ende des 10. Tages ist die erwähnte Leiste an ihrem Kopfende ventralwärts mit dem Mesocardium posterius verwachsen, „wodurch sie in eine ganz kurze Platte umgewandelt erscheint".

„Am Beginne des 11. Tages hat die Verwachsung weitere Fortschritte gemacht und erstreckt sich gegen die Mitte dieses Tages bereits bis auf die Leberanlage, während linkerseits nur eine Verdickung der Splanchnopleura und des Bildungsgewebes zwischen ihr und dem Darmrohre (Ösophagus) Platz greift." — — Durch diese Gekrösplatte an der rechten Seite wird hier neben dem Ösophagus ein ähnlicher blindsackartiger Raum abgegrenzt, wie Hochstetter ihn beim Hühnchen zu beiden Seiten des Ösophagus gefunden hatte. „Am 12. Tage erfolgt dann eine weitere Verlängerung des Hohlvenengekröses kaudalwärts. Es ähneln dann die Verhältnisse denen, wie sie an einer Reihe von His (1880) gezeichneten Querschnittsbildern menschlicher Embryonen (Tab. II, Fig. 36—38, und in einem weiter entwickelten Stadium Tab. V, Fig. 72—79) ersichtlich sind. — — — Der Raum . . ., welcher vom Hohlvenengekröse, dem Mesogastrium, Magen, ventralen Magengekröse und Leber eingeschlossen wird, ist nichts anderes als der spätere Vorraum des Netzbeutelraumes und erstreckt sich in diesem Stadium der Entwickelung beim Menschen und den Säugern kopfwärts an der rechten Seite des Ösophagus bis zur rechten Lungenwurzel." — — — Am Ende des 13. Tages findet man die rechte Lungenanlage ein ziemliches Stück an der dorsalen Seite des Hohlvenengekröses nach rückwärts vorgeschoben und natürlich mit ihm in Verbindung, so zwar, wie dies aus nebenstehender Fig. 242 ersichtlich ist, dass der erstere von der Lungenanlage an ihrer Verbindung mit dem Ösophagus auszugehen scheint und sich am ventralen Darmgekröse unmittelbar an seiner Verbindung mit der Zwerchfellsanlage anheftet, dabei liegt jetzt der vorderste Abschnitt der hinteren Hohlvene rechterseits von ihm. — Das Hohlvenengekröse ist, wie dies auch aus Fig. 242 zu ersehen ist, sehr dünn geworden und gewinnt erst weiter rückwärts, wo es sich direkt mit dem rechten Leberlappen verbindet, an Mächtigkeit. — Der früher als Vorraum des Netzbeutelraumes bezeichnete Raum sondert sich nun immer deutlicher in zwei noch immer miteinander zusammenhängende Abschnitte, nämlich einen engen, spaltförmigen, rechterseits vom Ösophagus gelegenen, seitlich von dem verdünnten Hohlvenengekröse begrenzten (Fig. 242), und einen zweiten zwischen Leber, Mesogastrium, ventralem Magengekröse und verdicktem Abschnitt des Hohlvenengekröses gelegenen weiteren Raum, der den eigentlichen späteren Vorraum zum Netzbeutelraum darstellt (Fig. 243)." Vgl. Fig. 243 und Toldt (1879) Taf. II, Fig. 12.

Bezüglich des rechterseits vom Ösophagus sich bis an die Lungenwurzel hin erstreckenden Fortsatzes des Vorraumes vom Netzbeutel erwähnt Hochstetter, „dass er durch die definitive Anlage des Zwerchfells vom Netzbeutelvorraum getrennt, gewissermassen abgeschnürt wird und nun einen selbständigen, von Serosa ausgekleideten Hohlraum darstellt. Dieser Hohlraum scheint bei menschlichen Embryonen schon frühzeitig zu grunde zu gehen, denn ich erkenne an Querschnitten durch einen menschlichen Embryo von ungefähr 50 Tagen nur noch einen ganz kurzen, spaltförmigen Hohlraum an der rechten Seite des Ösophagus, dagegen erfolgt eine derartige Obliteration beim Kaninchen nicht, sondern dieser Hohlraum entwickelt sich weiter und erhält sich zeitlebens. Es existiert also beim Kaninchen neben den beiden Pleurahöhlen und der Perikardialhöhle ein vierter, von Serosa ausgekleideter, spaltförmiger Hohlraum innerhalb des Brustraumes. — Dieser Hohlraum erstreckt sich beim erwachsenen Tier von der Lungenwurzel bis ins Foramen

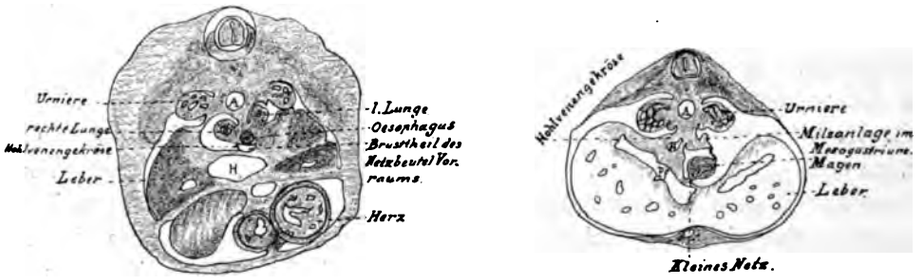

Fig. 242. (Nach Hochstetter 1898:3). Fig. 243.

Fig. 242. Querschnitt durch einen Kaninchenembryo am Ende des 13. Tages.

Fig. 243. Querschnitt durch einen 13 mm langen Schafsembryo.

oesophageum des Zwerchfells an der rechten und ventralen Seite des Ösophagus nach rückwärts und besitzt eine äusserst zarte laterale Wand, welche mit den beiden untersten Lungenlappen verwachsen ist. — Spaltet man diese Wand zwischen den beiden Lungenlappen, so lässt sich der oben beschriebene Raum ohne weiteres zeigen.“ Hochstetter hatte diese Beobachtung unabhängig von Ravn (1887) gemacht.

In einer Fussnote hebt er aber hervor, dass Ravn das Verdienst gebührt, diesen Spaltraum zuerst gesehen und beschrieben zu haben. „Was jedoch die Abschnürung dieses Spaltraums anlangt, erfolgt dieselbe beim Kaninchen nicht erst nach dem 17. Tage, sondern schon am Ende des 13. oder Anfang des 14. Tages. — Und weiter findet man linkerseits keinen dem rechterseits vorhandenen Spaltraum vergleichbaren Raum. — Was endlich die Entwickelung der lateralen Wand unseres Spaltraums anlangt, scheint Ravn die ersten Stadien nicht gesehen zu haben, woraus sich seine mit der von mir gegebenen Darstellung nicht übereinstimmenden Angaben erklären dürften.“

„Wie beim Kaninchen dürfte bei allen Säugern, die einen infrakardialen Lungenlappen besitzen, dieser vierte seröse Spaltraum sich vorfinden. — Ich habe ihn bis jetzt in der gleichen oder in ähnlicher Ausdehnung wie beim Kaninchen bei Cercopithecus sabacus, Vulpes lagopus, Canis familiaris, Foetorius putorius, Felis domestica und Lutra vulgaris nachweisen können, bei letztgenanntem Tier (es handelte sich um ein altes ausgewachsenes Männchen) zeigte die laterale Wand unseres Spaltraumes eine ähnliche netzartige Struktur, wie ein Teil der Mediastinalplatten."

Jene gekrösartige Bildung, an welcher bei vielen Säugern der Brustabschnitt der hinteren Hohlvene fixiert erscheint und mit der Hohlvene zwischen die beiden untersten Lungenlappen der rechten Seite eingeschoben ist, stellt eine sekundäre Bildung dar, welche mit dem ursprünglichen Hohlvenengekröse durchaus in keiner direkten Beziehung steht.

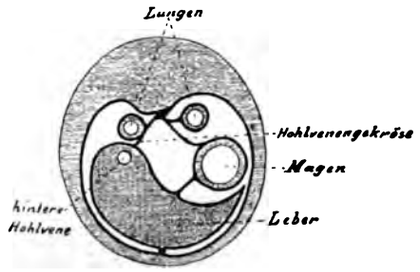

Fig. 244 [1]).
(Nach Hochstetter, 1888:3).
Schema eines Querschnittes durch die Lebergegend von Lacerta viridis.

„Bei Lacerta agilis und viridis zeigen frühe Entwickelungsstadien des Hohlvenengekröses einige Ähnlichkeit mit der entsprechenden beim Hühnchen. — Während aber beim Hühnchen, am entwickelten Tier ein Hohlvenengekröse nicht mehr nachzuweisen ist, findet man bei Lacerta viridis im ausgebildeten Zustande ein Hohlvenengekröse vor, wie es den Verhältnissen bei Vögel- und Säugerembryonen entspricht. — Die rechte Leberkante erscheint durch eine Gekröseplatte mit der Wurzel des dorsalen Magendarmgekröses verbunden, diese Gekrösplatte leitet die hintere Hohlvene an die Nieren und setzt sich kaudalwärts in das Gekröse des rechten Hodens oder Ovariums fort, und an ihr haftet seitlich die rechte Lunge. Die linke Lunge besitzt ihr selbständiges Gekröse, welches an der Wurzel des dorsalen Magendarmgekröses haftet. — Der zwischen Hohlvenengekröse, Leber, ventralem und dorsalem Magengekröse gelegene Raum entspricht dem Vorraum des Netzbeutelraumes bei Säugerembryonen, und jene weite Kommunikationsöffnung zwischen freiem Rand des ventralen Magengekröses, Leber, freiem Rand des Hohlvenengekröses und dorsalem Darmgekröse mit der übrigen Bauchhöhle entspricht dem Foramen epiploicum Winslowii der Säuger. — — — Ähnlich ursprüngliche Verhältnisse mit Rücksicht auf die Gekröse wie bei Lacerta finden sich auch bei Chamaeleo vulgaris. — Ein von der Leber an ventralwärts frei vorspringendes Hohlvenengekröse, in dessen ventralem Rand die hintere Hohlvene verläuft, findet sich

[1]) Die Figuren 242—244 sind verkleinert nach Hochstetter (Über das Gekröse der hinteren Hohlvene. Anat. Anz. Jahrg. III, 1888, pag. 965) wiedergegeben.

bei Emys europaea und wahrscheinlich bei den meisten Schildkröten. — Bei unseren einheimischen Schlangen findet sich keine Andeutung eines Hohlvenengekröses, — — — dagegen finde ich in der Anlage bei Embryonen von Torpidonotus natrix dieses Gekröse ebenso entwickelt wie bei den übrigen daraufhin untersuchten Amnioten."

„Bei einer Reihe unserer einheimischen Amphibien (Salamandra maculosa, Triton cristatus, Proteus, Rana temporaria) zeigt sich ebenfalls in der Lebergegend ausser den teilweise dehiscent gewordenen dorsalen und ventralen Magengekrösen ein wohlentwickeltes Hohlvenengekröse, welches an der Wurzel des dorsalen Darmgekröses einerseits und an der rechten Leberkante andererseits fixiert ist und seitlich, wie bei Lacerta, die rechte Lunge trägt. — Dieses Gekröse weicht jedoch insofern von dem ursprünglichen Typus ab, als es an der Stelle, wo der Dünndarm den Gallengang aufnimmt und mit der konkaven Fläche der Leber verbunden ist, mit dem dorsalen Darmgekröse verwachsen erscheint, eine Verwachsung, welche schon sehr früh im Verlaufe der Entwickelung eintritt."

„Ein Foramen epiploicum wie bei Lacerta und den Säugern besteht also hier nicht. — Dass es sich in diesem Falle nur um eine Verwachsung zwischen Hohlvenengekröse und dorsalem Darmgekröse handeln könne, geht unmittelbar aus den Verhältnissen bei Proteus hervor, indem hier kaudalwärts von dem Übertritt des Gallengangs zum Darm und der Pfortader zur Leber die beiden Gekröse wieder auseinandergehen." — —

„Endlich wäre zu erwähnen, dass bei Raja jene paarig vorhandene Verbindung zwischen Genitalvenensinus und Lebervenensinus jederseits in einer Bauchfellfalte verläuft, welche ein kurzes Stück der dorsalen Kante jedes der beiden seitlichen Leberlappen mit der hinteren Bauchwand verbindet und ihre unmittelbare Fortsetzung in dem Gekröse der Ovarien oder Hoden findet. — Es existiert also wahrscheinlich bei allen Wirbeltieren, welche eine hintere Hohlvene besitzen, in der Anlage wenigstens, ausser dem dorsalen und ventralen Darmgekröse ein drittes Längsgekröse, welches den rechten dorsalen Rand der Leber mit der Wurzel des dorsalen Darmgekröses verbindet und sich wie bei den Säugern und Vögeln auch noch über die Leber hinaus nach vorne erstrecken kann. — Dieses Gekröse ist dadurch charakterisiert, dass es der Träger des selbständig entstehenden Hohlvenenabschnittes wird. — — — Was endlich die Beziehung der rechten Lunge zum Hohlvenengekröse anlangt, so scheint mir aus den Verhältnissen bei den Säugern, Reptilien und Amphibien hervorzugehen, dass diese Beziehung eine sekundäre sei, das heisst, dass sich die Lunge während ihrer Entwickelung nur am Hohlvenengekröse kaudalwärts vorschiebe und auch die Verhältnisse bei den Vögeln dürften sich in ähnlicher Weise erklären lassen."

Ravn (1888, 1889: 1) untersuchte an Kaninchenembryonen die erste Entwickelung der Bursa omentalis[1]).

Er fand, dass schon vor dem Erscheinen der eigentlichen epithelialen Lungenanlage die erste Anlage des Mesodermbestandteiles der Lungen sich bildete, indem auf jeder Seite des Vorderdarmes in dem Bereiche des Recessus parietalis dorsalis eine kleine Mesodermverdickung entstand. Diese vergrössert sich allmählich und gestaltet sich „zu einer flügelartigen, frontal gestellten, in dorsoventraler Richtung komprimierten und mit freiem lateralen Rande versehenen Falte — — — die nach kranial- und kaudalwärts allmählich verstreicht". Ravn nennt diese beiden Falten „Lungenflügel, Alae pulmonales". „Schon bei Kaninchenembryonen von 9 Tagen sieht man die ersten Andeutungen derselben, und bei Embryonen von 10 Tagen sind sie sehr deutlich, so in Figur 245, die einen Querschnitt eines solchen Embryos etwas kranialwärts vom kaudalsten Punkte des Parietalhöhlenbodens darstellt. In dieser Figur ist der rechte Lungenflügel (der Schnitt ist von der kranialen Fläche gesehen) mit *ap* bezeichnet; *rpd* ist der linke Recessus pariet. dors. Der linke Lungenflügel, welcher in der Figur keine Bezeichnung hat, ist bedeutend kleiner als der rechte," sowohl in medio-lateraler wie in kranio-kaudaler Richtung und „hört auf am Auslaufe des Recessus parietalis dorsalis in die Bauchhöhle, während der rechte Lungenflügel sich noch eine Strecke weit in die Bauchhöhle hinab fortsetzt. Hier entspringt er aber nicht mehr von der Lateralfläche des Vorderdarmes (wie in Fig. 245), sondern von der Ecke zwischen dem Darmgekröse und der dorsalen Bauchwand; während er also im Recessus parietalis dorsalis eine frontal gestellte Falte mit lateralem freiem Rande darstellt, ist er weiter kaudalwärts zu einer sagittal gestellten Falte mit ventralem freiem Rande geworden. Diese kaudale Fortsetzung des eigentlichen (rechten) Lungenflügels nenne ich wegen ihrer späteren Verhältnisse „die Vena cava-Falte, Plica venae cavae"; sie ist sehr deutlich in dem Querschnitte, Figur 248 (*pvc*), der zwar von einem etwas älteren Embryo stammt. (Man vergleiche auch mehrere Abbildungen in His, Anatomie menschlicher Embryonen und Figur 4 in His, Zur Bildungsgeschichte der Lungen beim menschlichen Embryo, Tafel VII, ebenso wie Figg. 10 bis 12 in Uskow (1883). Nach kaudalwärts verliert sich die Vena cava-Falte ganz allmählich."

Fig. 245[2]).
(Nach Ravn, 1888).
Querschnitt eines 10tägig. Kaninchenembryos. 20/1.
ap Ala pulmonalis; *dh* Ductus hepaticus; *rpd* Recessus parietalis dors.; *vca* Vena cardinalis; *vom* Vena omphalo-mesenterica.

[1]) Ravn. Om dannelsen of skillevaeggen mellem bryst og bughulen hos pattedyrsfostre. Diss. Kopenhagen 1888; Über die Bildung der Scheidewand zwischen Brust- und Bauchhöhle in Säugetierembryonen. Arch. f. Anat. u. Phys.; Anat. Abt. 1889, pag. 123.

[2]) Die Figuren 245—257 sind verkleinert nach Ravn (Om dannelsen of skillevaeggen mellem bryst-og bughulen hos pattedyrs fostre. Diss. Kopenhagen 1888) wiedergegeben.

„Bei Kaninchenembryonen von 11 Tagen — — — ist eine sagittale Falte mit dorsalem freiem Rande von der Dorsalfläche des Saccus reun. und dem Dorsalrande des primären Diaphragma hervorgewachsen; die Ursprungslinie dieser Falte steht so, dass sie sich nach kranialwärts mehr und mehr dem Ventralgekröse des Darmes (dem Mesocardium dorsale) nähert und zuletzt damit verschmilzt. Indem nun der anfangs freie Rand der Falte, von kranialwärts an beginnend, mit der Ventralfläche des Lungenflügels verwächst, muss sich jederseits ein enger, nach kranialwärts blind geschlossener Kanal bilden, der vom Lungenflügel, vom Saccus reun., vom Ventralgekröse des Darmes und von der Falte begrenzt ist. Die erwähnte Falte sieht man schon beim 10tägigen Embryo in ihrem ersten Entstehen, so in Figur 245 auf der rechten Seite (links vom Beschauer); sie ist hier nicht mit einem Buchstaben bezeichnet, springt aber

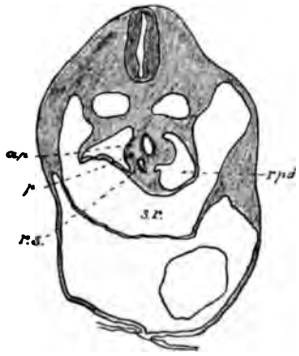

Fig. 246.

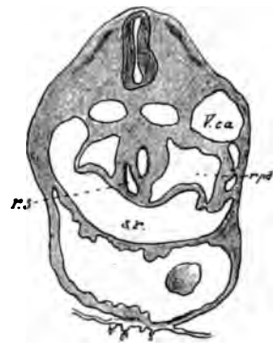

Fig. 247.

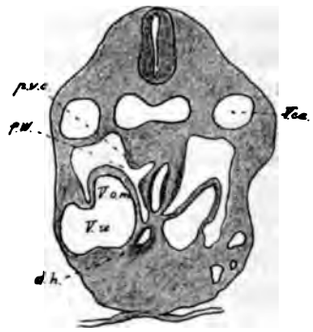

Fig. 248.

Fig. 246—248. (Nach Ravn, 1888). Querschnitte eines 11tägigen Kaninchenembryos. $^{20}/_{1}$.
ap Ala pulmonalis; *p* Pulmo; *pvc* Plica venae cavae; *fW* Foramen Winslowii; *dh* Ductus hepaticus; *rs* Recessus sup. sacci omenti; *rpd* Recessus parietalis dorsalis; *sr* Saccus reuniens; *Vca* Vena cardinalis; *Vom* Vena omphalo-mesenterica; *Vu* Vena umbilicalis.

deutlich in das Lumen des Recessus parietalis dorsalis hervor, ventralwärts von *ap*. In dem in Figur 246 abgebildeten Querschnitte eines 11tägigen Embryos zeigt sich rechts diese Falte mit dem Lungenflügel (*ap*) verwachsen, so dass man hier einen Schnitt durch den Blindkanal bekommt (*rs*); der Lungenflügel enthält hier den Schnitt des rechten Epithelrohrastes (*p*); links dagegen geht der Schnitt ein wenig mehr kaudalwärts (weil er in einer schiefen Ebene liegt): es ist kein Epithelrohr im Lungenflügel, und der Rand der Falte ist nicht mit diesem verschmolzen, so dass sich hier auch kein Blindkanal zeigt. In dem kranialwärts folgenden Schnitte der Serie dagegen waren die Verhältnisse auf der linken Seite wie auf der rechten, und wenige Schnitte mehr kranialwärts haben sich dann die beiden Kanäle blind geschlossen (oder die mehrerwähnte Falte ist jederseits mit dem Ventral[illegible]rms verschmolzen)."

„S[illegible] Figuren 246, 247 und 248 abgebildeten 11tägigen Emb[illegible]dkanal viel kürzer in kranio-kaudaler Richtung

als der rechte, und er schwindet bald ganz (wohl durch Obliteration seines Lumens), denn auf Schnittserien älterer Embryonen sucht man ihn vergebens. Der rechte Kanal dagegen hat in diesem Stadium schon eine ziemlich starke Ausdehnung gewonnen, er hat sich nämlich in der Richtung nach kaudalwärts verlängert dadurch, dass erstens sowohl die Vena-cava-Falte als auch die oben erwähnte kleine von der Dorsalfläche des Sacc. reun. und des primären Diaphragma ausgehende Falte sich weiter kaudalwärts fortgesetzt hat -- wodurch die letztere nach und nach auf die Dorsalfläche der rechten vorspringenden Vena omphalo-mesenterica oder des rechten dorso-lateralen Leberlappens übergetreten ist — und dass zweitens der freie Rand dieser letzten Falte immer weiter nach kaudalwärts mit dem Lungenflügel und dessen Fortsetzung, der Vena cava-Falte, verwachsen ist. Das kraniale, blind geschlossene Ende des rechten Blindkanales liegt in dem erwähnten Stadium etwas kranialwärts vom kaudalen Ende des rechten Lungen-Epithelrohrastes (Fig. 246, hier ist sowohl dieser Ast, *p*, als auch der Kanal, *rs*, getroffen); das kaudale Ende findet sich in der Bauchhöhle da, wo die Verwachsung zwischen Vena cava-Falte und Vena omphalo-mesenterica ihr Ende erreicht; dieser kaudale Eingang in den rechten Blindkanal, welchen ich von nun an nach dem Beispiel von His „Recessus superior sacci omenti“ (*rs*) nenne, ist das Foramen Winslowii. Der Schnitt Figur 247 fällt noch in das Gebiet des Recessus sup. sacc. om.; die Figur 248 geht gerade kaudalwärts von seinem kaudalen Ende, durch das Foramen Winslowii (*FW*) zwischen dem freien Teile der Vena cava-Falte (*pvc*) und der Vena omph.-mes. (*vom*). Selbstverständlich hat das Foramen Winslowii in diesem Stadium noch keine bestimmte kaudale Begrenzung; die kraniale Begrenzung wird gebildet durch den kaudalen Rand der Verwachsungslamelle zwischen *pvc* und *vom* — — —.“

„In der folgenden Zeit bildet sich nun der Saccus omenti dadurch, dass sich das dorsale Darmgekröse bedeutend verlängert an der Strecke des Darmes, die, wie oben erwähnt, in bleibender Verbindung mit dem primären Diaphragma ist, also an dem Magen und dem kranialen Teile des Duodenum bis zur Ursprungsstelle des Leberganges, und dass sich dieses verlängerte Gekröse an seiner Wurzel nach links umbiegt. Der Saccus omenti kommt dann, wie bekannt, zwischen der ventralen (oder rechten) Fläche dieses Gekröses und der dorsalen (oder rechten) Fläche des Magens und des Duodenum zu liegen, und setzt sich, wie es leicht einzusehen ist, nach kranialwärts direkt in den Recessus sup. sacci omenti fort. Um dieses etwas verständlicher zu machen, gebe ich in Fig. 249 eine Abbildung eines Modelles, das nach einem Mäuseembryo konstruiert ist, der ungefähr auf gleicher Entwickelungsstufe stand, wie ein 12tägiger Kaninchenembryo. Dieses Modell stellt einen Teil des Rückens des Embryo dar, von der Ventralseite gesehen. Mit Hilfe eines Frontalschnittes, der durch die beiden Recessus pariet. dors. geht und diese, wie auch die Bauchhöhle jederseits öffnet, sind sowohl das kaudale Ende des Ösophagus (*oe*), wie der

Magen (*v*) und das kraniale Ende des Duodenum (*du*) geöffnet; ganz kaudalwärts ist indessen der Schnitt dorsalwärts vom letzteren Darmabschnitte gefallen, also durch dessen dorsales Gekröse und hat hier den dorsalen Umfang der Vena omph.-mes. (Vena porta, *vom*) an der Stelle gestreift, wo sich dieselbe dorsalwärts um den Darm windet. An dieser Stelle bleibt, wie erwähnt, das dorsale Darmgekröse beständig kurz; kranialwärts davon ist die Verlängerung desselben und seine linksseitige Umbiegung in diesem Stadium schon ziemlich weit vorgeschritten, was indessen auf der Zeichnung nicht sehr deutlich geworden ist. Die Lungenflügel oder die Lungen sind mit *p* bezeichnet. Man sieht in der Abbildung den Recessus superior sacci omenti (*rs*) durch den Frontalschnitt geöffnet (der Schnitt hat ungefähr die gleiche Richtung wie die zu *fW* gehörige Linie[1]) in Fig. 248); rechts von diesem (links vom Beschauer) ist die Platte, welche seine laterale Wand bildet (vgl. Fig. 247; im folgenden wird diese Platte die laterale Wandplatte des Recessus superior genannt), natürlich auch durch den Schnitt in frontaler Richtung geteilt; da wo sie kaudalwärts ihr Ende erreicht, kommt man durch das Foramen Winslowii, ventralwärts vom nicht verwachsenen Teile der Vena cava-Falte (*pvc*, vgl. Fig. 248), in den Saccus omenti hinein, in dessen Höhlung man in der Zeichnung nicht hineinschauen kann, weil sie vom Magen bedeckt ist. Klar ist es indessen, dass der Recessus superior eine direkte kraniale Fortsetzung des Saccus omenti ist und so einen Namen mit Recht führt. Die Vena cava-Falte (*pvc*) wird nach kaudalwärts immer niedriger und geht schliesslich kontinuierlich in das dorsale Darmgekröse über, da wo dieses an der Passagestelle der Vena porta (*vom*) wieder kurz wird. So hat also hierdurch das Foramen Winslowii auch eine deutlich ausgesprochene kaudale Begrenzung bekommen. — Bis zum 12. Tage des Embryonallebens des Kaninchens ist der Recessus superior sacc. omenti in seiner ganzen Länge ungefähr gleich weit, und seine laterale Wandplatte hat auch überall fast die gleiche Dicke (Fig. 249). In den folgenden Tagen werden aber diese Verhältnisse verändert. Um dieses zu zeigen, gehe ich zu dem schon früher erwähnten Kaninchenembryo von 15 Tagen (10½ mm Länge) über, von welchem die vier Querschnitte Figg. 252—255 stammen, und gebe gleichzeitig in den Figg. 250 und 251 zwei Abbildungen eines Modells nach einem 14tägigen Rattenembryo,

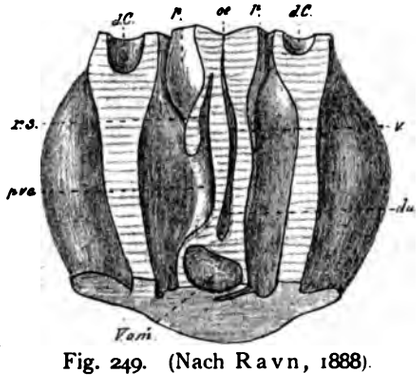

Fig. 249. (Nach Ravn, 1888).

Modell eines Teiles des Rückens eines Mäuseembryos; von ventralwärts gesehen. Die Recessus pariet. dors. und die Bauchhöhle durch einen Frontalschnitt geöffnet. *dC* Ductus Cuvieri; *du* Duodenum; *oe* Ösophagus; *p* Pulmo; *pvc* Plica venae cavae; *rs* Recessus superior sacci om.; *v* Ventriculus; *Vom* Vena omphalo-mesenterica.

[1]) Diese Linie geht in der Originalfigur gerade frontal.

der nur unbedeutend weniger entwickelt war, als der erwähnte Kaninchenembryo. Dieses Modell stellt ebenso wie das vorige einen durch zwei Quer- oder Horizontalschnitte isolierten Teil des Embryonalkörpers dar und ist, auch ebenso wie das vorige, mit Hilfe eines durch die beiden Recessus pariet. dors. verlaufenden Frontalschnittes in zwei Stücke zerlegt worden, ein dorsales, das in Fig. 250 von der Ventralseite (von der Höhlung des Recessus pariet. dors. und der Bauchhöhle aus) gesehen ist, und ein ventrales, in Fig. 251 von der dorsalen Seite gesehen. Die in den beiden Figuren dargestellten Schnittflächen (wie alle übrigen Modellen-Schnittflächen schraffiert) passen also genau aufeinander."

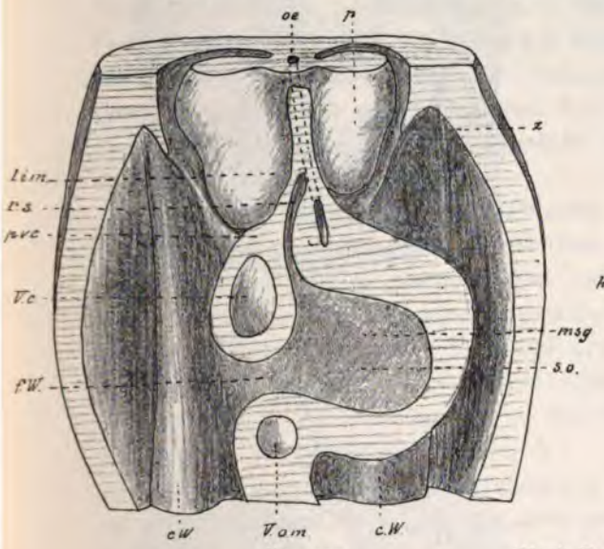

Fig. 250.

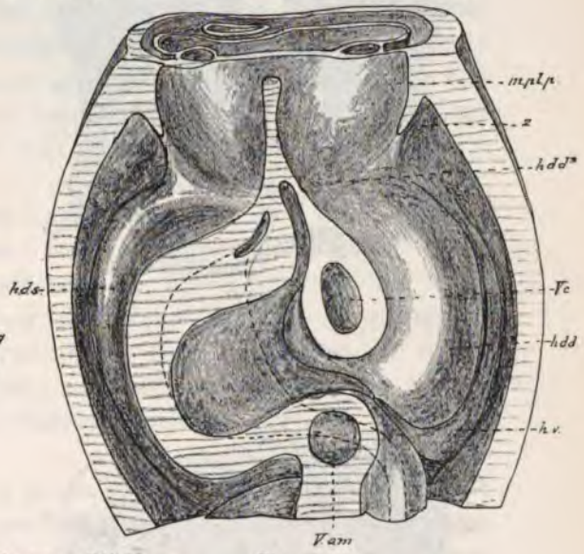

Fig. 251.

(Nach Ravn, 1888.)

Fig. 250 u. 251. Modell der beiden Recessus pariet. dors. und des kranialen Teiles der Bauchhöhle, durch einen Frontalschnitt in zwei Stücke zerlegt, wovon Fig. 250 das dorsale, Fig. 251 das ventrale wiedergibt. Rattenembryo auf derselben Stufe, wie der in den Fig. 252—255 abgebildete 15tägige Kaninchenembryo.

cW Corpus Wolffi; *hdd* Hepar, lobus dorsalis dexter; *hds* Hepar, lobus dors. sinister; *lim* Lobus, inf. medialis (pulm. dext.); *hv* Hepar, lobus ventralis; *mplp* Membrana pleuro-pericardiaca; *msg* Mesogastrium; *oe* Oesophagus; *p* Pulmo; *pvc* Plica venae cavae; *rs* Recessus sup. sacci omenti; *so* Saccus omenti; *fW* Foramen Winslowii; *Vc* Vena cava inf.; *Vom* Vena omphalomesenterica.

„Von den Querschnitten Figg. 252 und 253, welche beide noch durch die Lungen (*p*) gehen (Fig. 252 ist der kranialste Schnitt der Reihe), sieht man, dass die laterale Wandplatte des kranialen Teiles des Recessus superior sacci omenti (*rs*), die ja, wie oben erwähnt, durch Verwachsung des Lungenflügels mit der auf der Dorsalfläche des Saccus reun. und des primären Diaphragma hervorgewachsenen Falte entstanden ist, verhältnismässig dünner geworden ist; auch hat sich ganz kranialwärts ihre ventrale Insertion etwas verändert, indem sie hier von der Dorsalfläche des primären Diaphragma auf das ventrale Darm-

gekröse übergegangen ist (Fig. 252, vgl. Figg. 246 und 247), während sie weiter kaudalwärts noch wie früher auf dem primären Diaphragma inseriert (Fig. 253). Die beiden Lungenflügel haben sich in lateraler Richtung bedeutend vergrössert (vgl. Figg. 252 und 253 mit 245 und 246); das Epithelrohr der beiden Lungen

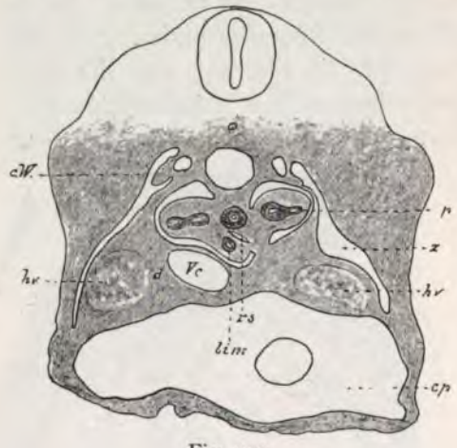

Fig. 252.

Fig. 253.

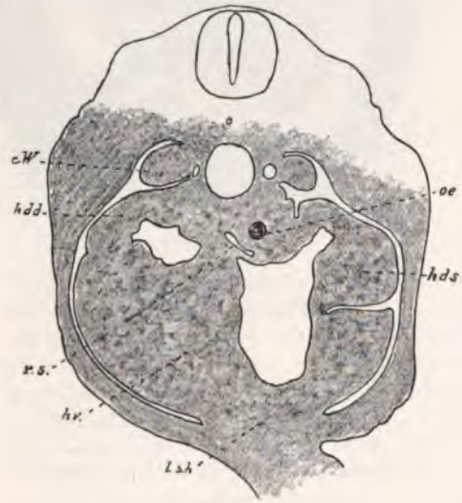

Fig. 254.

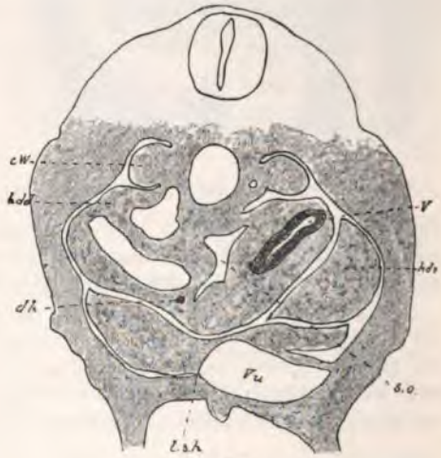

Fig. 255.

Fig. 252–255. (Nach Ravn, 1888). Querschnitte eines 15tägigen Kaninchenembryos. $^{20}/_{1}$. *d* Diaphragma; *lsh* Lig. suspensorium hepatis; *cp* Cavum pericardii. Die übrigen Bezeichnungen siehe Fig. 246.

hat angefa[ng] zu verzweigen, und in der rechten Lunge hat sich in der N[ähe] fanges ein besonderer Ast ausgebildet, der sich nicht ; dieser Ast ist in medio-ventraler und zugleich etwas vachsen und hat Anlass gegeben zur Bildung eines

kleinen, für die rechte Lunge eigentümlichen Lappens, der, noch ohne deutliche äussere Abgrenzung, von dem medialen Teile der Ventralfläche des rechten Lungenflügels hervorspringt. Durch das Hervorsprossen dieses Lappens kommt die oben erwähnte laterale Wandplatte des Recessus superior sacci omenti in ihrem kranialsten Abschnitte von dem medio-ventralen Umfange eben dieses Lappens auszugehen; dies ist ersichtlich aus der Fig. 252, wo der accessorische Lappen des rechten Lungenflügels mit dem darin liegenden Querschnitte des accessorischen Lungen-Epithelrohrastes mit *lim* bezeichnet ist. Dieser Lappen in Verbindung mit der von demselben zum ventralen Darmgekröse gehenden kleinen Platte bildet die laterale Begrenzung des Recessus superior sacci omenti (*rs*). Der Lappen reicht nicht so weit nach kaudalwärts wie der Lungenflügel selbst; kaudalwärts von seinem kaudalen Umfange geht also die Wandplatte des Recessus superior noch wie früher von dem Lungenflügel aus und zwar von dem medialsten Teil seiner Ventralfläche oder von dem sich jetzt ausbildenden Ligamentum pulmonale (Fig. 253)."

„Der erwähnte kleine accessorische Lungenlappen ist der von Krause[1]) so genannte Lobus inferior medialis (*lim*). Beim erwachsenen Kaninchen ist er stark nach links hinübergezogen und zwischen den Ösophagus und die Vena cava inferior (*vc* Fig. 252) hineingeschoben; diese Lage ist schon im 15 tägigen Embryo deutlich, wie aus Fig. 252 ersichtlich. Beim Kaninchen ist dieser Lappen sehr entwickelt, ebenso bei Ratten und Mäusen; bei anderen Säugetieren findet er sich wenigstens in den frühesten Stadien angelegt (Lobus infracardiacus Aeby[2]); vgl. auch His[3])."

„Der Lungenflügel geht kaudalwärts in die Vena cava-Falte über, und diese ist in ihrem kranialsten Teile mit dem primären Diaphragma und dem rechten dorso-lateralen Leberlappen verwachsen (siehe oben) und bildet so kaudalwärts vom Lungenflügel die laterale Wandplatte des Recessus superior sacci omenti. Gerade kaudalwärts vom kaudalen Umfange des rechten Lungenflügels wird nun in dem erwähnten Stadium diese Wandplatte plötzlich sehr dick (von Seite zu Seite), und dasselbe geschieht mit dem Darmgekröse kaudalwärts vom kaudalen Umfange des linken Lungenflügels. Dadurch entsteht jederseits eine Verengerung des Recessus pariet. dors. von der medialen Seite her an dessen Ausmündung in der Bauchhöhle, und die Lunge kommt dadurch in einer Art Nische an der medialen Wand dieses Recessus zu liegen. Diese plötzliche Verdickung der verwachsenen Vena cava-Falte und des Darmgekröses ist aus der Vergleichung der Fig. 254 mit Fig. 253 ersichtlich. An dieser Stelle ist auch der Recessus superior sacci omenti sehr eng (Fig. 254); kranialwärts davon erweitert er sich schnell zu dem Saccus omenti (*so* Fig. 255)."

---

1) Anatomie des Kaninchens.

2) Der Bronchialbaum der Säugetiere und des Menschen. 1880.

3) Zur Bildungsgeschichte der Lungen beim menschlichen Embryo. Archiv f. Anat. u. Phys. Anat. Abt. 1887.

„Die hier erwähnten, etwas verwickelten Verhältnisse werden besser verständlich, wenn man die beiden Modellfiguren 250 und 251 betrachtet. Der Frontalschnitt, durch welchen dieses Modell in eine dorsale und eine ventrale Hälfte zerlegt ist, verläuft in der kranialsten Partie ventralwärts vom Ösophagus (*oe*) durch das Gekröse, welches diesen mit dem Saccus reun. und dem primären Diaphragma verbindet (s. Figg. 252 und 253); der Verlauf des Ösophagus (*oe*) ist in dem dorsalen Stücke des Modells (Fig. 250) mit Punkten angegeben. Am Übergange des Ösophagus in den Magen ist ersterer schräg durchschnitten, und von dieser Stelle an läuft der Frontalschnitt dorsalwärts vom Magen und vom Duodenum, deren Verlauf im ventralen Stücke (Fig. 251) punktiert dargestellt ist. Der Schnitt hat das lange dorsale Magengekröse (Mesogastrium, *msg* Fig. 251) ungefähr an dessen Insertion an der Curvatura major durchgeschnitten und hat den Saccus omenti (*so*) geöffnet, so dass man in Fig. 250 die dorsale Wand desselben, vom Magengekröse gebildet, sieht, und in Fig. 251 dessen ventrale Wand oder die dorsale (ursprünglich rechte) Fläche des Magens. Der Schnitt verläuft ein wenig dorsalwärts von der Linie *v* in Fig. 255. An dem Modelle sieht man deutlich, dass der Saccus omenti sich kranialwärts in den Recessus superior sacci omenti (*rs*) fortsetzt, der auch im ganzen Verlaufe durch den Frontalschnitt geöffnet ist; er ist sowohl im dorsalen als im ventralen Stücke sichtbar, aber nur in ersterem mit Buchstaben bezeichnet. Man sieht ferner die etwas verengte Stelle des Recessus superior am Übergange des Ösophagus in den Magen; ebenfalls bemerkt man an dieser Stelle die plötzliche Verdickung der lateralen Wandplatte des Recessus und des Darmgekröses, und die dadurch bedingte Verengerung des Recessus pariet. dorsal. und Bildung einer Nische für die Lunge."

„Das Foramen Winslowii ist in Fig. 250 mit *fW* bezeichnet. Die dorsale Begrenzung desselben ist noch wie früher (Fig. 249) der nicht verwachsene Teil der Vena cava-Falte, die jetzt aber den mächtigen Stamm der Vena cava enthält. Dieses Gefäss ist in kaudaler Richtung hervorgewachsen (vgl. F. Hochstetter)[1]), von dem innerhalb der Leber liegenden grossen Sammelgefässe (V. Aranzii His) ausgehend, und hat die Verbindung des rechten dorso-lateralen Leberlappens mit der Vena cava-Falte benutzt, um in die dorsale Bauchwand überzutreten. Im Modelle ist sie (*vc*) schräg durchschnitten an der Stelle, wo sie vom rechten dorso-lateralen Leberlappen (*hdd* Fig. 251) in die Vena cava-Falte hinübertritt. Die kraniale Begrenzung wird so auch von der Vene und den diese umgebenden Ausläufern des Leberganges gebildet. Kaudalwärts findet das Foramen Winslowii eine Grenze, wie früher dadurch, dass die Vena cava-Falte in das kurze Darmgekröse übergeht, an der Stelle, wo die Vena porta (*vom* Figg. 250 und 251, vgl. Fig. 249) um den dorsalen Umfang des Duodenum geht. Diese Stelle ist auch diejenige, wo der Lebergang vom Duodenum ent-

[1]) Über die Bildung der hinteren Hohlvene bei den Säugetieren. Vorläufige Mitteilung. Anatomischer Anzeiger 1887. Arch. f. A. u. Ph. Anat. Abtlg.

springt; von hier aus steigt sowohl dieser Gang als die Vena porta ventralwärts vom Foramen Winslowii in die Leber hinauf. Diese Drüse ruht noch direkt auf der Ventralkante des Magens und des Duodenum und bildet so die ventrale Begrenzung des Foramen. Wenn sich aber später ein Gekröse zwischen Magen und Duodenum einerseits und der Leber andererseits ausbildet, wird selbstverständlich dieses, das Omentum minus, mit den darin enthaltenen Gefässen, die ventrale Begrenzung des mehrerwähnten Loches bilden."

„In der folgenden Zeit schliesst sich nun bald das Lumen des Recessus superior sacci omenti an seiner schon beim 15tägigen Embryo verengten Stelle im Niveau des Überganges vom Ösophagus zum Magen. Hierdurch wird er in zwei Abteilungen geteilt, eine kraniale, die von jetzt an nach allen Richtungen hin geschlossen ist, und eine kaudale, die wie früher in offener Verbindung mit dem Saccus omenti steht, und welche der auch von der menschlichen Anatomie bekannte eigentliche Recessus superior sacci omenti ist. Dieser, und auch der Saccus omenti selbst, haben im wesentlichen schon beim 15tägigen Embryo die

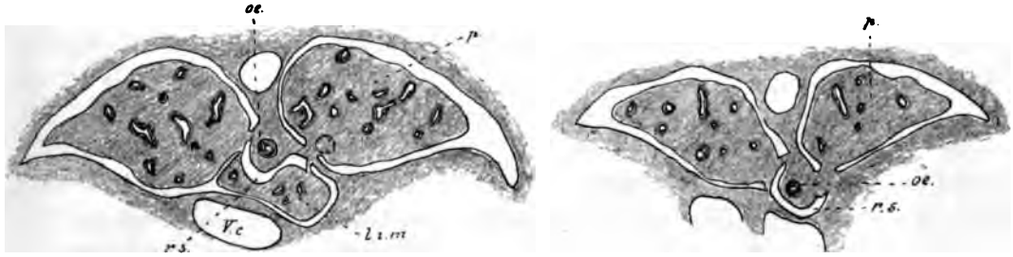

Fig. 256. (Nach Ravn, 1888.) Fig. 257.

Fig. 256 und 257. Querschnitt durch die Lungen und die umgebenden Partieen. 17tägiger Kaninchenembryo. $^{20}/_{1}$.

Form erhalten, die sie auch beim erwachsenen Individuum besitzen; die Abweichungen sind wenigstens leicht zu verstehen, so dass ich mich nicht näher darauf einzulassen brauche. Dagegen will ich in aller Kürze erwähnen, wie sich die kraniale, blind geschlossene Abteilung des Recessus superior sacci omenti beim Kaninchen weiter entwickelt."

„Für diesen Zweck bilde ich in den Figuren 256 und 257 zwei Querschnitte eines 17tägigen Kaninchenembryos ab; die Schnitte gehen beide durch die kaudalen Teile der Lungen (*p*), und nur diese mit den sie am nächsten umgebenden Partieen sind dargestellt; der Schnitt (Fig. 256) ist der kranialere der beiden. Bei dem erwähnten Embryo war der Verschluss des Recessus sup. sacci om. an der verengten Stelle eingetreten. Die beiden Schnitte entsprechen ungefähr den Schnitten (Fig. 252 u. 253) vom 15tägigen Embryo und lassen sich leicht mit diesen vergleichen. Man sieht, das sich das Ventralgekröse des Ösophagus stark nach links umgebogen hat und dass der Lobus inferior medialis der rechten Lunge (*lim*, Fig. 256) mehr als früher, mit Hilfe der von seinem medio-ventralen Umfange zum ventralen Ösophagusgekröse gehenden

Platte (seines accessorischen Ligamentum pulmonale), nach links übergezogen ist, und dass er jetzt deutlicher als im vorigen Stadium zwischen dem Ösophagus (*oe*) und der Vena cava infer. (*vc*) liegt. In der Figur 256 ist dieser accessorische Lungenlappen vom Schnitte getroffen, während die Figur 257 einen Schnitt kaudalwärts von demselben durch den kaudalsten Teil der Lunge darstellt. Beide Schnitte haben den blind geschlossenen Teil des ursprünglichen Recessus sup. sacci om. (*rs*) getroffen; dieser, der anfänglich eine sagittale Spalte war (Fig. 246 u. 247), ist nach und nach um den ventralen Umfang des Ösophagus ausgebreitet worden (Fig. 252, 253, 256 u. 257), und indem der Ösophagus selbst mehr und mehr in das Lumen des Recessus vorspringt (Fig. 256 u. 257), bis er schliesslich nur mittelst eines dünnen Gekröses mit dem Mediastinum zusammenhängt, wird ein immer grösserer Teil der Peripherie des Ösophagus von diesem Recessus umgeben. So wird der kraniale abgeschlossene Teil des Recessus sup. sacci om. allmählich zu einer Schleimscheide umgebildet, die zuletzt den Ösophagus auf allen Seiten bekleidet und nur durch das Gekröse unterbrochen ist, wodurch das erwähnte Organ in das Mediastinum befestigt ist. Die Begrenzungen dieser Schleimscheide sind leicht aus den Fig. 256 u. 257 zu verstehen."

„Bei dem erwachsenen Kaninchen sind die Verhältnisse fast ganz so, wie beim 17tägigen Embryo, nur mit dem Unterschiede, dass, wie erwähnt, die Schleimscheibe (*rs*) fast die ganze Peripherie des Ösophagus umgibt. Öffnet man die Brusthöhle eines solchen Kaninchens, so findet man den Lobus inferior medialis dorsalwärts vom Herzen und dem Brustteile der Vena cava inferior gelegen; zieht man ihn nach rechts hervor, bemerkt man, dass seine ventromediale Kante mit Hilfe des accessorischen Ligamentum pulmonale an das Mediastinum post. befestigt ist. Macht man eine Öffnung in diesem accessorischen Ligamentum pulmonale, kommt man in die Schleimscheide hinein, und man kann jetzt eine eingeführte Sonde in kranialer Richtung bis zum Hilus führen, in kaudaler Richtung mit dem Ösophagus durch den Hiatus oesophageus bis zur Kardia, wo die Scheide blind endet."

„Dieselbe Schleimscheide findet sich auch bei Ratten und Mäusen und wahrscheinlich bei allen den Tieren, die mit einem Lobus inferior medialis (Lobus infracardiacus) versehen sind. Beim Menschen glaube ich, dass sie anfangs vorhanden ist (vgl. His, Anat. menschl. Embryonen), dass sie aber später obliteriert, indem sich der Lobus infracardiacus bei diesem Geschöpfe nicht entwickelt."

Ravn (1889 : 2) beschreibt[1]) bei der erwachsenen Lacerta viridis das dem menschlichen Omentum minus entsprechende Ligament unter dem Namen Ligamentum intestino-hepaticum (*lih*). Dieses Ligament „steht im kranialen Teile ziemlich sagittal, wird aber nach kaudalwärts zu mehr frontal gestellt

[1]) Ravn. Untersuchungen über die Entwickelung des Diaphragmas und der benachbarten Organe bei den Wirbeltieren. Arch. f. Anat. u. Phys. Anat. Abt. 1889, pag. 412.

wegen der Umbiegung des Magens; nachdem es aus dem dicken Teile des Ventralgekröses hervorgegangen ist, liegt die ventrale Insertion desselben erst auf der dorsalen Fläche der Vena cava inferior und geht dann in der Incisur zwischen mittlerer und linker Leberspitze auf die Dorsalfläche dieser Drüse über. Hier (Fig. 258) läuft die Insertion ungefähr in der Mitte der Fläche nach kaudalwärts, biegt aber im kaudalsten Teile etwas nach links aus. In dem Bande sind zwei kleine Gefässe eingeschlossen (Fig. 258), die vom Magen zur Leber laufen. Sein Ende erreicht das Ligament am kaudalen Leberrande; der freie Rand desselben steigt vom Duodenum ziemlich gerade kranialwärts und zugleich etwas ventralwärts zur Leber empor; schliesst den grössten Teil des Pankreas, die Pfortader und den oder die Lebergänge ein. In Fig. 259 bedeutet *pc* das Pankreas und zeigt also auch den freien Rand des Bandes an. In der Nähe des kaudalen Endes des freien Randes ist die rechte Fläche des Ligaments (wegen der Umlegung des Magens und Dünndarms die dorsale Fläche) mit der rechten (oder ventralen) Fläche des Dorsalgekröses eine kurze Strecke verlötet und etwas nach rechts übergezogen; dadurch entsteht die in Fig. 259 sichtbare konkave, vorspringende Falte, und dadurch wird Weg geschafft für die Gefässe, namentlich die Vena porta, die von dem dorsalen in das ventrale Gekröse übergeführt werden sollen. Denselben Weg geht der Seitenzweig des Pankreas, der etwas kranialwärts vom kaudalen Ende von der Hauptmasse sich abzweigt und zur Milz zieht. Dorsalwärts von dieser Falte kommt man in den Saccus omenti minoris hinein; ein Saccus omenti majoris existiert überhaupt nicht."

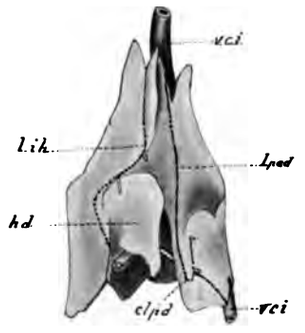

Fig. 258[1]).
(Nach Ravn, 1889: 2.)
Dorsale Fläche der Leber einer Lacerta viridis.
Clpd Continuatio ligamenti pulmonalis dextri; *hd* Lobulus dorsalis hepatis; *lih* Lig. intestinohepaticum; *lpad* Lig. pulmonale accessorium dextrum; *vci* Vena cava inferior.

„Wenn man kaudalwärts von der Stelle, wo die Vena cava inferior von der Urnierenfalte in die Leber hinübergeht (Fig. 260 *vci*), und ventralwärts vom rechten Hoden (*t*) eine dünne Sonde dorsalwärts von der Leber von rechts nach links einführt, kommt man dorsalwärts von der in Fig. 259 abgebildeten, oben schon erwähnten konkaven Falte in den Saccus omenti minoris hinein, die Eingangsöffnung dieses ist das Foramen Winslowii. Ferner kann man von hier aus in kranialer Richtung in einen engen, länglichen, von kaudal- nach kranialwärts gerichteten Raum eindringen, welcher in der kaudalen Hälfte von der dorsalen Bauchwand, der „Fortsetzung des Ligamentum pulmonale", der Leber und dem Magen und Duodenum mit dem dorsalen und ventralen Gekröse (Lig.

[1]) Fig. 258—260 sind verkleinert nach Ravn (Untersuchungen über die Entwickelung des Diaphragmas und der benachbarten Organe bei den Wirbeltieren. Arch. f. Anat. und Phys. Anat. Abt. 1889) wiedergegeben.

intestino-hepaticum) begrenzt wird, in der kranialen Hälfte dagegen von dem Lig. pulmonale dextr., der Lunge, dem Lig. pulmonale accessor. dextr., der Leber und in deren Fortsetzung von der Vena cava inferior, und der Speiseröhre mit den beiden Gekrösen. Der Raum endet blind am Hilus pulmonalis. Die Richtung der in diesen Raum eingeführten Sonde ist in Fig. 260 durch eine punktierte Linie, welche die Buchstaben *rsso* trägt, bezeichnet. Dieser Raum ist

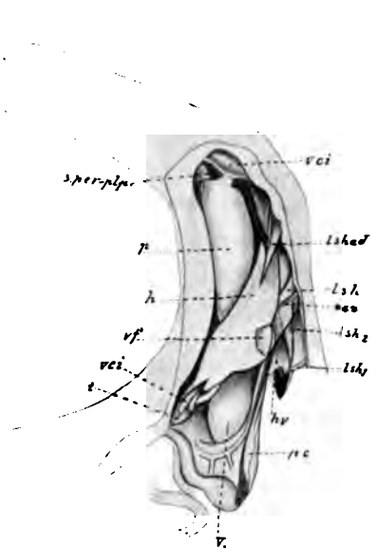

Fig. 259.

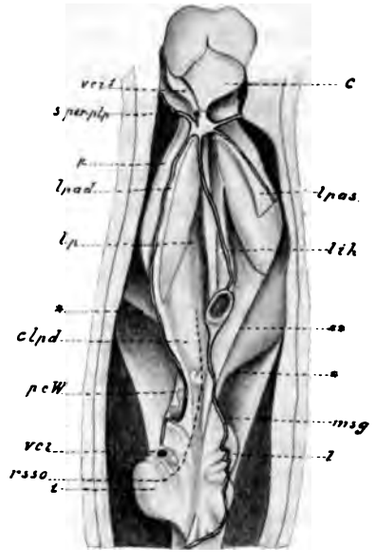

(Nach Ravn, 1889:2.) Fig. 260.

Fig. 259. Die von der rechten Seite geöffnete Pleuroperitonealhöhle einer Lacerta viridis mit sämtlichen Organen.

h Hepar; *hv* Lobulus ventralis hepatis; *lsh* Lig. suspensorium hepatis; *lsh*$_1$ linker, *lsh*$_2$ rechter Flügel desselben; *lshad* Lig. susp. hep. access. dextrum; *p* Pulmo; *pc* Pankreas; *sperplp* Septum pericardiaco pleuroperitoneale; *t* Testis; *v* Ventriculus; *vci* Vena cava inf.; *vf* Vesica fellea; *** Gefäss im Teilungsventrikel des Lig. suspens. hepatis.

Fig. 260. Die von der ventralen Seite geöffnete Pleuroperitonealhöhle einer Lacerta viridis. Der Magen, der Darm und die Leber sind weggeschnitten; die Schnittflächen sind mit schwarzen Linien bezeichnet.

c Cor; *l* Lien; *lp* Lig. pulmonale; *lpad* Lig. pulmonale accessorium dextrum; *lpas* Lig. pulm. access. sinistrum; *msg* Mesogastrium; *rsso* Recessus sup. sacci omenti; *pcW* Plica corporis Wolfii; * Grenze zwischen dem pigmentierten und dem unpigmentierten Teile der Wand der Pleuroperitonealhöhle; ** freier kaudaler Rand des Lig. pulmonale sinistrum.

der Recessus superior sacci omenti und entspricht dem auch bei Säugetieren so benannten kranialen Ausläufer des Saccus omenti minoris (auf die Dorsalfläche des Lobus Spigelii hinauf); bei den Säugern aber wird der Recessus kranialwärts vom Diaphragma abgeschlossen; bei Lacerta viridis setzt er sich dagegen bedeutend weiter nach kranialwärts fort und endet erst am Hilus der Lunge; an dieser Stelle ist er blind abgeschlossen. Dasselbe ist aber, wie ich in meiner oben zitierten Abhandlung (Ravn 1888) gezeigt habe, der Fall bei

jungen Säugetier-Embryonen: bei diesen streckt sich der Recessus superior sacci omenti anfänglich bis zum Hilus pulmonis hinauf. — — — Ich habe ebenfalls erwähnt, dass sich auch auf der linken Seite ursprünglich ein ähnlicher, kranialwärts blind geschlossener Kanal wie der Recessus superior sacci omenti bildet, der aber bei den Säugetieren nie zur Entwickelung kommt; bei der Lacerta dagegen findet sich auch dieser einigermassen entwickelt als der zwischen dem Darm mit seinen Gekrösen (und der Leber) einerseits und der linken Lunge mit den Ligg. pulmonale und pulmonale accessorium andererseits gelegene Raum (Fig. 260, der Raum zwischen *lih* und *lpas*)."

Toldt (1889) erwähnt in der zweiten schon oben (pag. 37) zitierten Abhandlung[1]), dass die beschränkte sekundäre Verwachsung des grossen Netzes mit der linken Fläche des gemeinschaftlichen Darmgekröses an neugeborenen Kätzchen bereits vorhanden ist. Dagegen fehlt diese Verbindung noch vollständig bei Katzenembryonen von 6 cm Scheitelsteisslänge. „Doch liegt jener Teil des grossen Netzes, welcher den Schweif des sehr lang gestreckten Pankreas enthält und späterhin die genannte Verbindung eingeht, schon in dieser Entwickelungsstufe an der betreffenden Stelle, d. h. zwischen der linken Niere und der linken Seite des Mesocolon descendens. Ich kann hinzufügen, dass bei Affen alle nur denkbaren Abstufungen der Verbindung des Colon und Mesocolon mit dem Netze vorkommen. Während ich beim Orang und Schimpanse die Verhältnisse des Netzes ganz ähnlich wie normalerweise beim Menschen fand, ja sogar sehr stark ausgebildete Ligamenta phrenico-colica durch die Anheftung des Netzes über das Colon transversum hinaus auf die seitliche Bauchwand, sowohl auf der linken als auf der rechten Seite zu stande kommen; so erwies sich andererseits bei verschiedenen katarrhinen Affen (Cercopithecus, Macacus, Mandrill u. s. w.) das Colon transversum ausser aller Verbindung mit dem grossen Netze; dieses letztere heftet sich zwar an das Mesocolon transversum, aber nur auf einer ganz schmalen Zone an der queren Haftlinie desselben an. Dadurch kommt in diesen Fällen auch das in dem grossen Netze enthaltene Pankreas in Beziehung zu dem Wurzelteile des Mesocolon, ähnlich wie man das mitunter bei Kindern sieht. Diese Verbindung habe ich aber bei diesen Affen als eine so lockere gefunden, dass sie sich durch sanftes Streicheln mit dem Skalpellhefte leicht lösen liess und der das Pankreas enthaltende Teil des Netzes von dem Mesocolon und auch noch weiter hinauf eine Strecke weit von der hinteren Rumpfwand frei abgehoben werden konnte. Hingegen bestand in diesen Fällen eine Anheftung des grossen Netzes an die rechte Seite des Colon ascendens, welche sich in einigen Fällen bis an den Blinddarm herab erstreckte. Bei einem platyrrhinen Affen (Cebus cirrifer Geoffr.) war das grosse Netz im ganzen Bereiche des Magens mit dem Körper des Pankreas und der Milz von der hinteren Rumpfwand bis zur primären Haftlinie an der Wirbelsäule frei abheb-

[1]) Toldt. Die Darmgekröse und Netze im gesetzmässigen und im gesetzwidrigen Zustand. Denkschriften d. k. Akad. d. Wiss. Bd. 56. Wien 1889.

bar, also nirgends mit dem Peritoneum parietale verwachsen; hingegen heftete es sich der ganzen Länge nach an das Colon transversum und an das Mesocolon transversum an. Wegen der besonderen Kürze des letzteren kommt der Körper des Pankreas knapp an die obere Fläche des Quergrimmdarmes zu liegen. Bei einem Krallenaffen fand ich das grosse Netz von verhältnismässig geringer Flächenausdehnung, namentlich den oberen Anteil sehr schmal. Oberhalb der Wurzellinie des Mesocolon transversum war es eine kurze Strecke weit mit der hinteren Rumpfwand verklebt; der den Körper und Schweif des Pankreas enthaltende Anteil war aber frei abhebbar. Eine Verbindung mit dem Mesocolon transversum bestand nicht. Auch bei den Edentaten scheint nach den allerdings etwas unklaren Mitteilungen Zoerners eine solche Verbindung nicht vorzukommen. Ebenso fehlt sie bei den Robben."

Butler (1889) nennt die uns hier interessierenden Peritonealrezesse Recessus pulmo-hepatici. Über ihre Entwickelung beim Huhn schreibt er[1]) folgendes:

"Referring to figures 261—264 (of which 261 and 262 are transverse sections of a 6th day chick, 263 of an embryo of Lacerta vivipara, 264 of an embryo

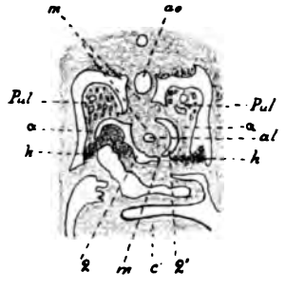

Fig. 261. (Nach Butler, 1889.)

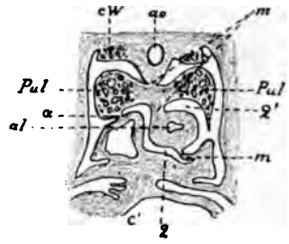

Fig. 262.

Fig. 261 und 262[2]). „Two transverse sections of chick-embryo of 6 th day in the region of the lungs and heart."

mammal), we see running down the centre of the sections the median vertical sheet of tissue (*m*) which in all the types under consideration forms a complete vertical septum in the thoracic and anterior abdominal regions. On either side of it are set the lungs and the two halves of the liver, while the alimentary canal runs in its midst. — It will further be noted that in all three cases the right liver-lobe is attached to the lung of its own side by a vertical ligament (*a*), which closes on the outside a space (*2*). The latter is blind anteriorly and opens into the general peritoneal cavity behind."

„In fig. 261, which is a section anterior to fig. 262, we see that in the chick there is, on the left side also, a corresponding ligament (*a*) and included recess

[1]) Butler. On the Subdivision of the Body-cavity in Lizards, Crocodiles and Birds. Proceedings of the Zoological Society of London. 1889, pag. 452.

[2]) Fig. 261—295 sind nach Butler[1]) wiedergegeben.

(*2'*), while in the case of the Mammal and (in this instance) of the Lizard there is no such ligament traceable on the left side, an there fore no recess, properly speaking, though *2'* in figs. 263 and 264 marks where it should be. Now the

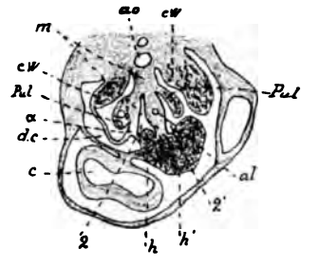

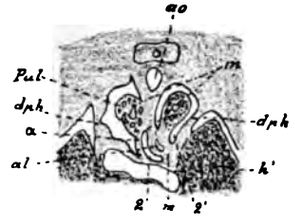

Fig. 263. (Nach Butler, 1889.) Fig. 264.

Fig. 263. „Transverse section of embryo of Lacerta through same region."
Fig. 264. „Transverse section of embryo mammal."

recess on the right side (*2*) is the 'recessus superior sacci omenti' of His, as quoted by Ravn, and the ligaments (*a*) are those which in the Bird can be

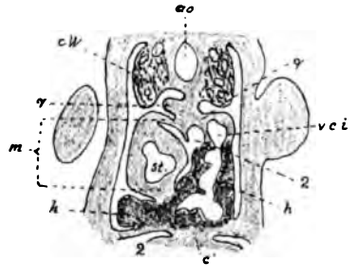

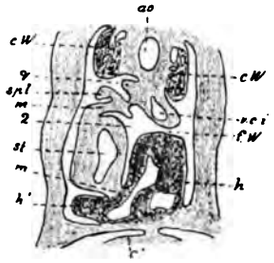

Fig. 265. Fig. 266.

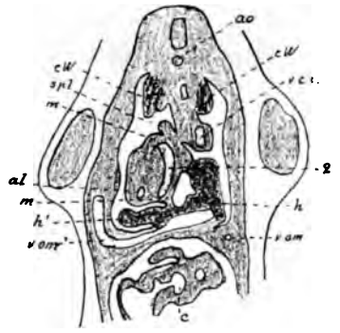

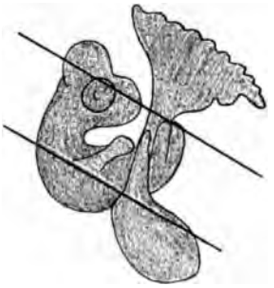

Fig. 267 a. (Nach Butler, 1889.) Fig. 267 b.

Fig. 265, 266, 267 a und 267 b. „Transverso-horizontal sections of the chick of the 7 th day drawn (enlarged) in Fig. 267 b. Fig. 265 is nearest the shoulder. Fig. 267 nearest the head and tail (all × 20)."

clearly traced developing into the pulmohepatic ligaments; while the recesses, whit the addition on the right side of all that remains of the omental sac proper, develop into the pulmohepatic recesses." — — —

"By a reference to the Plates, the development, in the chick, of these pulmohepatic recesses and ligaments may be followed. Figs. 261

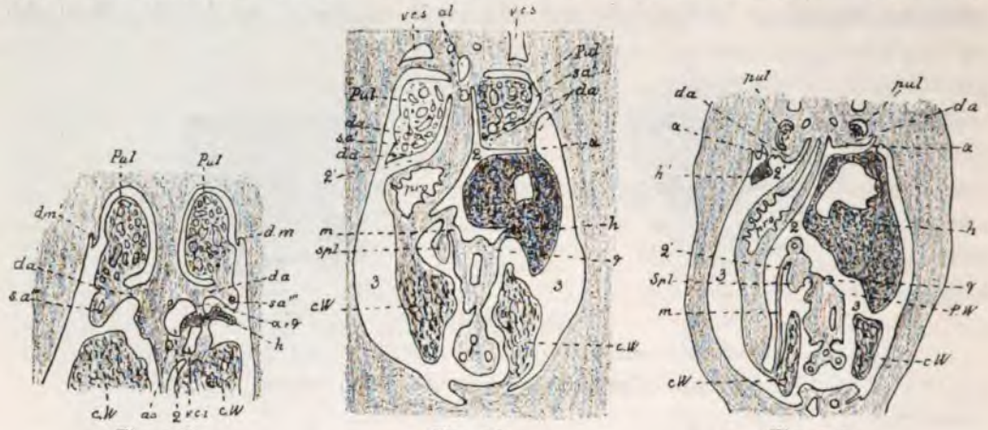

Fig. 268. Fig. 269. Fig. 270.

(Nach Butler, 1889.)

Fig. 268, 269 und 270. „Longitudinal horizontal sections of chick at beginning of 9 th day of incubation, starting from the more dorsal region, seen from ventral side (all × 9)."

and 262 are transverse sections of the 6th day (and the relations are much the same even on the 4th day). Fig. 265, 266, 267a may be called transverso-longitudinal sections (cf. fig. 267b) of a 7th day embryo. Of these fig. 266

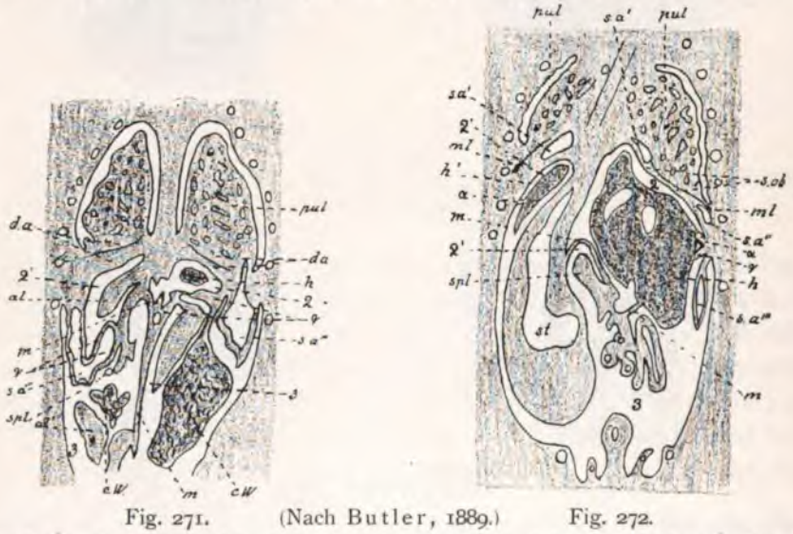

Fig. 271. (Nach Butler, 1889.) Fig. 272.

Fig. 271 und 272. „Longitudinal horizontal sections of chick at beginning of 10 th day (all × 6)."

shows the foramen of Winslow (*fW*) leading from the main peritoneal cavity into the sac (*2*) of the right side, part of which corresponds to the omental sac of Mammals. Figs. 268, 269 and 270 show this right-hand sac at the beginning

of the 9th day, and we see (fig. 270, *fW*) that the foramen of Winslow is still open. But on the 9th day this foramen becomes closed (that is, I could find no aperture in a complete series of sections of a chick of 9 days 1 hour incubation), and more over that part of the recess which surrounds the gizzard, as opposed to the oesophagus, becomes obliterated (Apparently by constriction of from the rest and the adhesion of its walls.) (compare fig. 272, 2, with fig. 270, 2)."

„This space (*2*), which can be followed through the sections of the 12th day (cf. figs. 275, 276 and 277, 278) and seen in those of the adult fowl (figs. 44 bis 46), corresponds as stated, to rather more than the 'recessus superior sacci omenti' of Mammals, since its posterior part represents a portion of the omental sac. For this reason, and because there is a similar space on the left side (where there is no omental sac to have a recess), and because these spaces are

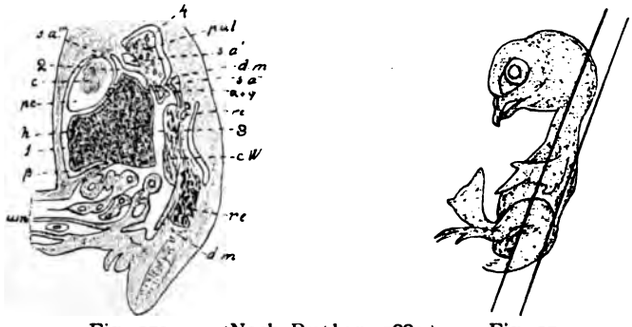

Fig. 273. (Nach Butler, 1889.) Fig. 274.

Fig. 273. „Longitudinal vertical section of chick about the beginning of 10 the day (× 4). — Fig. 274 shows the animal (nat. size) from which the sections shown in Fig. 271, 272 were cut and the direction of cutting them, as well as the originals of figs. 275, 276."

in fact no mere diverticula of the omental sac, but have a distinct origin, I have spoken of them as the pulmohepatic recesses. This name expresses their relation to the liver and respiratory organs, and to the pulmohepatic ligaments which form part of their outer wall."

In the fowl the foramen of Winslow up to the 9th day, when it closes, has precisely the same relations as in Mammals, being bounded by the inferior vena cava antero-dorsally, and the duodeno-hepatic omentum, or ventral mesentery that bears the bile-ducts and portal vein, postero-ventrally."

„With regard to the corresponding recess on the left side (*2'* in the figures previously referred to) a reference to the figures shows that it is from the first in much freer communication with the rest of the peritoneal cavity than that on the right, and the alimentary canal, instead of (as in the case of the other recess) bending round to form, together with the median vertical membrane that supports it (*m*, figs. 269, 272, 275, 276) a posterior or omental wall, appears rather on the contrary to hinder the development of its outer wall by leaning over on the left side between the lung and liver". — — —

„The Lacertilia generally. — The left lung seems to have, as a rule, its ventral border but slightly if at all attached, but there is sometimes a short ligament connecting this with the liver or tissue in front of that organ. — The right lung, on the other hand, seems as a rule (cf. fig. 288) to have its

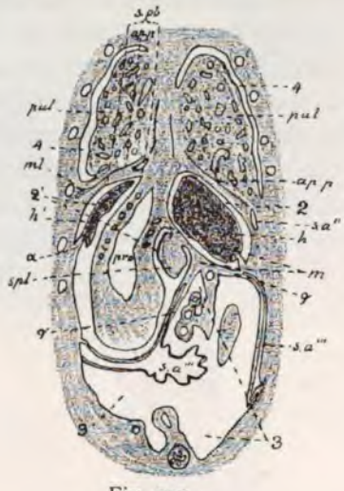

Fig. 275.

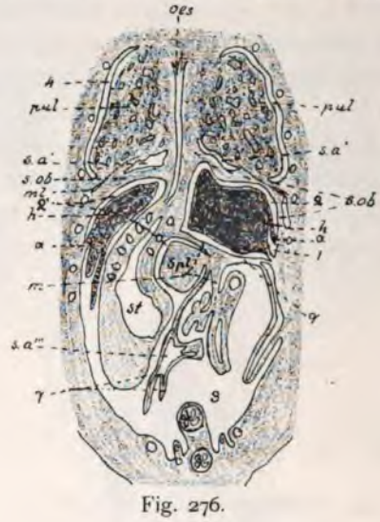

Fig. 276.

Fig. 277.

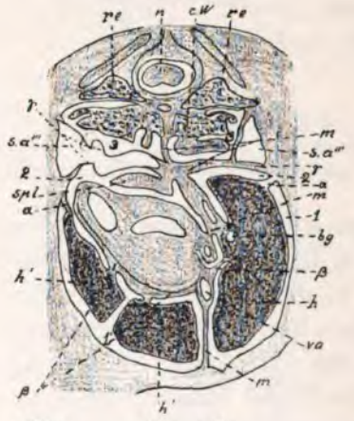

Fig. 278.

(Nach Butler, 1889.)

Fig. 275 und 276. „Longitudinal horizontal sections of chick-embryo at beginning of 12 th. day starting from more dorsal region, seen from ventral side (all × 5). — Fig. 277 und 278. Transverse sections of chick about beginning of 12 th day (sketched from behind). The sections running forwards (all × 6)."

whole ventral border attached to the dorsal wall of the right liver-lobe, or seeing that dorsally it is attached to the middle line by another ligament — it rather described as set on the outer side of a membrane ight liver-lobe and the dorsal part of the median mesen- enclosed between the lung and its ligaments on the

outside, and the oesophagus and its ligaments in the middle line, are homologous with the pulmohepatic recesses of birds above described, and the membranes between the lung and liver are the pulmohepatic ligaments. —

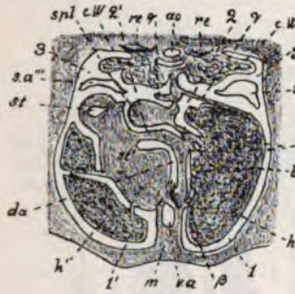

Fig. 279.

Fig. 280.



Fig. 281.

Fig. 282.

Fig. 283.

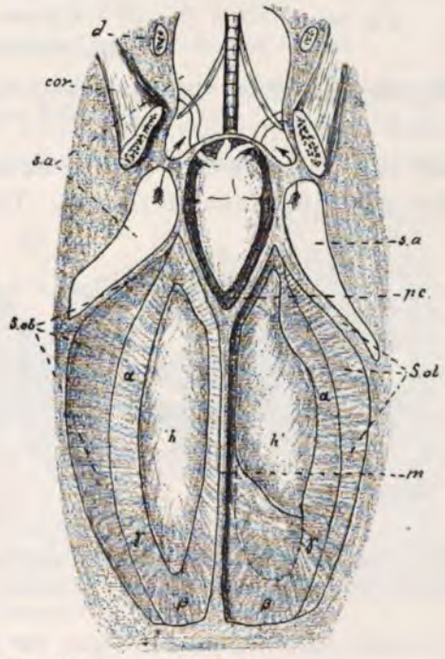

Fig. 284.

(Nach Butler, 1889.)

Fig. 279—283. „Transverse sections of embryo-chick about beginning of 10 th day (seen from behind), starting from the umbilical region and running forwards (all × 6)."

Fig. 284. Shows the various cavities in the trunk-region of the Duck, exposed by removing the ventral body-wall (reduced).

The ligaments of the right side and consequently the corresponding recess is fully developed in the following genera: — Lacerta (viridis, muralis), Iguana (tuberculata), Gerrhosaurus (flavigularis), Goniocephalus (sophiae), Uromastyx, Chamaeleon, Sphenodon, Trachidosaurus.

In the last-named genus the posterior end of the lung is attached by a separate membrane to the ligament between the liver and dorsal wall. — The Teiidae are the only family in which I have met with the condition in which the lung

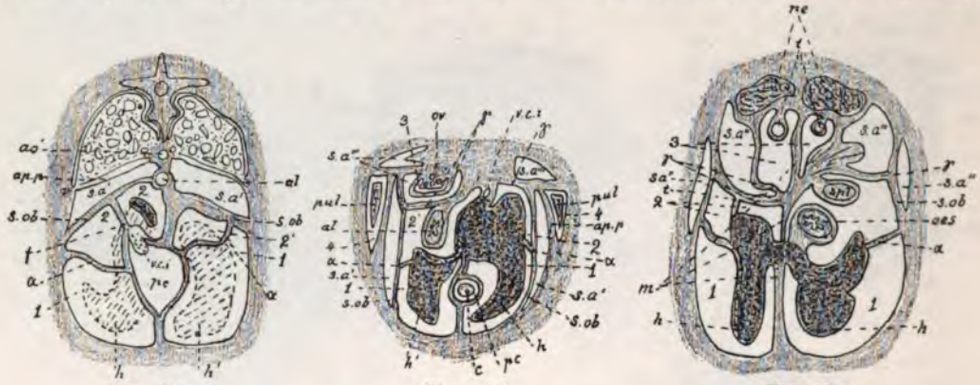

Fig. 285. Fig. 286. Fig. 287.

(Nach Butler, 1889.)

Fig. 285—287. „Transverse sections of adult fowl; 285 and 287 sketched from in front 286 from behind (reduced)."

of each side is suspended freely by its more dorsal ligament, with a consequent absence of pulmohepatic recess. This condition is visible in the following,

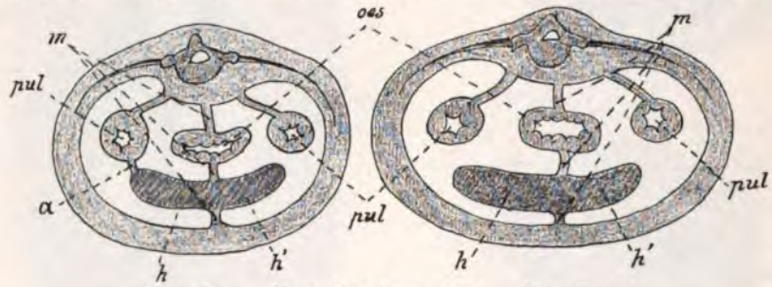

Fig. 288. (Nach Butler, 1889.) Fig. 289.

Fig. 288. „Diagrammatic section of one of the lizards included in the first list given above, taken through the lungs an liver. Fig. 289. A similar section of one of the Teiidæ, mentioned in the second list.

a pulmohepatic ligament; *oes* oesophagus; *hh'* right and left liver-lobes; *m* median thoracic septum; *pul* lung.

(It may be noted, that two similar types occur among the Amphibia. Thus, in the Salamander all the membranous attachments of the lungs and liver seem to be precisely similar to those in the common Lacertilian type (e. g. Lacerta). But in the Frog the two lungs hang freely suspended on either side, as in the Teiidæ "

which are the only representatives of the family that I have examined: Tupinambis (teguixin) (Tejus teguixin, Gray), Tupinambis (nigropunctatus), ^ neiva (surinamensis), Callopistes (maculatus). — The two types of lung nsion referred to may be thus (Fig. 288 u. 289) diagrammatically represented."

Crocodilia. — — Butler untersuchte "one wellpreserved aduld specimen (of the Alligator type), and some eight or more small animals, four of which

Fig. 290.

Fig. 291.

Fig. 292.

(Nach Butler, 1889.)

Fig. 290. „Sketch of young Crocodile (unhatched) (× 1/2), each line indicates the approximate position of the section whose figure has the corresponding number." (Fig. 291 = 37, Fig. 292 = 38, Fig. 293 = 40, Fig. 294 = 41 und Fig. 295 = 43).

Fig. 291 und 292. „Transverse sections (× 1 1/2), (seen from behind)."

were unhatched, three of them not having yet cut their teeth, and being possessed of the horny egg-breaker on the snout." Er bedauert, dass er keine Gelegenheit hatte, jüngere Embryonen zu untersuchen. — Nachdem er die verschie-

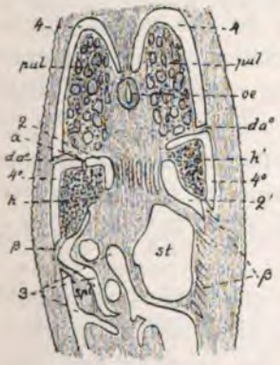

Fig. 293.

Fig. 294.

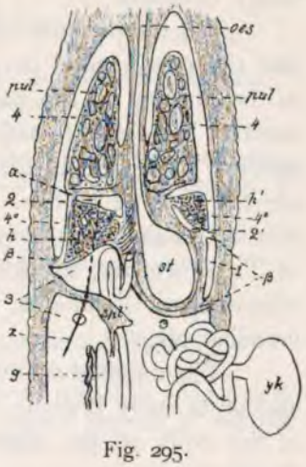

Fig. 295.

(Nach Butler, 1889.)

Fig. 293 und 294. „Longitudinal horizontal sections, seen from ventral side (× 1 1/2)."

Fig. 295. „Longitudinal horizontal section of young Crocodile, seen from ventral side, to show the communication between the right pulmohepatic recess and the posthepatic part of the peritoneal cavity (× 1 1/2)."

denen Abteilungen der Körperhöhlen, welche uns hier nicht direkt interessieren, erwähnt hat, setzt er mit folgenden Worten fort:

"The second pair of cavities in the region of the liver are specially worthy of consideration. These are the cavities 2 and 2′ on the right and left sides

respectively in the longitudinal sections (figs. 293 and 295 and 294 right side) and in the transverse sections (figs. 291 and 292). I regard them as comparable to the pulmohepatic recesses of the bird. That on the left side seems to be entirely closed, and since it lies between the liver and the alimentary canal it is not bounded antero-dorsally by the lung and mediastinal tissue, and it can only be compared with the posterior and more median portion of the corresponding recess in the bird."

„The space on the right side, however, much resembles the corresponding space in the bird or lizard in its relations to the liver and lung; it is bounded on the outside by the pulmohepatic ligament (figs. 291, 293, 294, 295 *a*), which, as in the lizard or bird, passes postero-dorsally into the membranous tract (*r*, fig. 292) that is continuous with the posterior extremity of the pulmonary and mediastinal tissue (oblique abdominal septum of bird). — On the right side I found, in some of the young specimens examined, a passage between the pulmohepatic recess and the general intestinal (or posthepatic) cavity. In fig. 295 (which represents the dorsal half of the trunkregion of one of these small animals that had been cut horizontally), (*s*) indicates a blunt wire or 'seeker' passed through this channel of communication from the post-hepatic cavity (3) to the pulmohepatic recess (2). The posterior aperture (*fW'*) may be sometimes easily detected."

„It is the position of this channel that is specially noteworthy. The opening into the post-hepatic cavity is not a proper foramen of Winslow, as is the case in the bird up to the ninth day. It lies dorso-externally to the dorsal attachment of the fatty so-called 'spleen', and has the same relation to the vena cava inferior, while in the case of the foramen of Winslow the relations to the latter are the reserve of this. On the other hand, the aperture here resembles, in its relation to the vena cava inferior, the dextral foramen in the post-hepatic septum of Tupinambis, though in the case of this Lizard, owing to the absence of pulmohepatic ligaments, there is no corresponding recess for it to lead into (cf. woodcut 289)."

„The omental sac proper (if, as is probable, one is originally formed) would appear to have become obliterated in connexion with the tight matting together of the coils of the alimentary canal in the region of the stomach and duodenum." — — —

„Ravn calls the membrane passing between the lung and the liverlobe of the right side (the pulmohepatic ligament of this paper) the ligamentum pulmonale accessorium. — If we consider Lacerta alone Ravn's term seems certainly, as a rule, the more applicable of the two; for on the left side, as well as on the right, there is a ventral ligament, which however, passes from the lung not to the liver but to the ventral body-wall. Ravn, however, mentions that in one specimen he traced a connexion between the lung and liver by
s ligament, and, as he says, the usual condition in Lacerta is

probably due to the tardier development of the left liver-lobe in the embryo. In the adult of many lizards (e. g. Sphenodon, Trachydosaurus, Uromastyx) the ligament on the left side is either not at all or but slightly developed and does not extend as far back as the anterior margin of the left liver-lobe. And on the other hand, in Amphisbaena, where the left ligament is well developed, it connects the lung and liver. — I think that the more definite term which I have employed is justified, especially when we consider the homologous but more symmetrical parts in birds, where it is the liver-lobes and not the lungs that are kept in place by these ligaments; moreover, the corresponding term pulmohepatic recesses serves well to describe those portions of the peritoneal cavity which are enclosed laterally by these ligaments."

„Explanation of Plates.

al alimentary canal.
als allantois.
as aorta.
app pulmonary aponeurosis.
bg gallbladder.
c heart.
c' wall of heart.
cl clavicle.
cor coracoid.
cW Wolfian body.
da avian diaphragm.
da^0 representative of avian diaphragm.
dC duct of Cuvier.
dM Müllerian duct.
dM' ligament of duct.
dph mammalian diaphragm.
fW foramen of Winslow.
fW' false foramen of Winslow.
g genital gland.
hh' right and left lobes of liver.
lob oblique ligament of liver.
m median thoracic septum and abdominal mesentery and ligaments that support the alimentary canal.
ml muscle in avian diaphragm.
oes oesophagus.
ov ovary.
pa pancreas.
pc pericardium.
pro proventriculus.
pul lung.
re keidney.
sa, sa', sa'', sa''' interclavicular, anterior diaphragmatic, posterior diaphragmatic, and abdominal airsacs of bird.
sob oblique septum.
spl spleen.
spl' fatty „spleen" (?).
t testis
va left allantoic, or anterior abdominal vein.
vcs vena cava superior.
vci vena cava inferior.
vom, vom' right and left omphalo-mesenteric vein.
s seeker passed through false foramen of Winslow.
1, 1' right and left ventral liver-sacs.
2, 2' right and left pulmohepatic recesses.
3 peritoneal cavity.
4 pleural cavity
4^0 pulmo-hepatic portion of body cavity.
α pulmo-hepatic ligament.
β ventral or „omental" portion of post-hepatic septum (ventral ligament of stomach and posterior part of liver).
γ oblique abdominal septum (antero-dorsal portion of post-hepatic septum)."

Goette (1890) ist der Meinung, dass der rechtsseitige Leibeshöhlenabschnitt zwischen der Speiseröhre und dem dorsalen Lebergekröse von Petromyzon als „Homologon des Netzbeutels der Amphibien" (Fig. 296, 297) zu betrachten ist[1]). „Denn die einzige nennenswerte Abweichung, dass statt des Pankreas-

[1]) Goette. Entwickelungsgeschichte des Flussneunauges (Petromyzon fluv.) 1. Teil. Leipzig 1890.

ganges, wie bei den Amphibien, der Gallengang selbst im dorsalen Lebergekrös bei den Neunaugen liegt, erklärt sich daraus, dass jener Pankreasgang, wi ich zeigte, als ein Auswuchs der Leberanlage entsteht, also mit einem Gallengan sehr wohl zu vergleichen ist. Auch der Zusammenhang dieses Netzbeutels de Neunaugen mit dem Perikardialraum bedeutet nur die Fortdauer des übera vorhandenen ursprünglichen Zustandes, wenn ein Abschluss einzelner Leibe höhlenabschnitte gegen die anderen noch nicht besteht. Dafür finden wir abe schon bei Petromyzon die hintere Verschmelzung der beiden Gekröse vor, welch Hochstetter bei den Amphibien nachwies."

„Vergleichen wir alle diese Tatsachen miteinander, so folgt daraus, da die Bildung des Netzbeutels überhaupt, der Anteil des dorsale

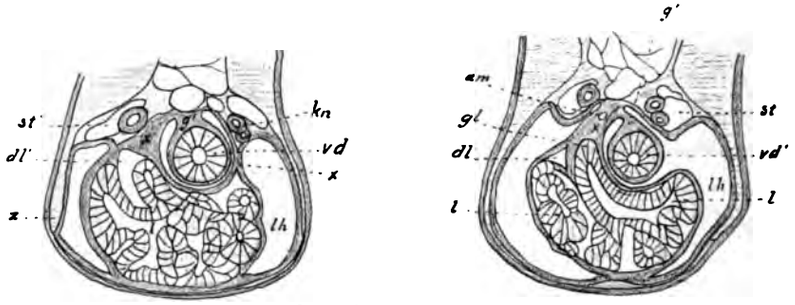

Fig. 296. (Nach Goette, 1890.) Fig. 297[1]).

Fig. 296. Querschnitt einer jungen Larve von Petromyzon fluviatilis. — Fig. 297. Querschni einer etwas älteren Larve von Petromyzon fluv.

am Art. mesenterica; *dl'* rechte Darmlebervene; *g'* Gekröse; *gl'* Gallengang: *kn* Kopfnier *l* Leber; *lh* Leibeshöhle; *st* linke Stammvene; *st'* rechte Stammvene; *vd'* Speiseröhre; *x* recht Parietalgekröse; *x'* linkes Parietalgekröse; *z* unterer Rand der Muskelplatte.

Lebergekröses an derselben und endlich der hintere Abschluss de ganzen Beutels oder seines Vorderteils durch die Verwachsung jene Gekröse mit dem Darm und dessen Gekröse bereits bei den Neun augen vorkommen, um dann bei den Amphibien und endlich bei den Am nioten, insbesondere bei den Säugern, sich in ähnlicher Weise zu wiederholer (l. c. pag. 86).

Stoss (1890) untersuchte die Entwickelung des Verdauungskanals bei Schaf embryonen von 4,5 mm bis 16 mm Länge[2]).

Bei den ersten zwei Stadien (4,5 mm und 4 —oder gestreckt — 6 m resp.) beschreibt er keine Verhältnisse, die uns hierdirekt interessieren können. -

[1]) Diese Fig. sind verkleinert nach Goette (Entwickelungsgeschichte des Flussneunaug [Petromyzon fluv.] Leipzig 1890) wiedergegeben.

[2]) Stoss. Vergleichend-anatomische Untersuchungen über die Entwickelung des Ve dauungskanals der Wiederkäuer. Deutsche Zeitschr. f. Tiermedizin und vergl. Patholog Bd. 16, 1890.

Bei seinem Embryo III (5,5 mm, ca. 19 Tage alt) tritt rechts vom Darmlumen in einer Region, welche den eben angelegten Lungen nahe liegt, „eine auf dem Querschnitt sichelförmige, mit ihrer Konkavität der des Darmlumenquerschnittes zugewandte Spalte auf. Es ist dies der von E. Ravn beim Kaninchen näher beschriebene Recessus superior sacci omenti. Indem das Lumen desselben nach rückwärts zunimmt, wird das Darmlumen aus der Medianlinie nach links verdrängt (Fig. 299)."

„Die Leber, welche hinter dem Herzen (Saccus reuniens) durch das ventrale Gekröse des Darms mit letzterem verbunden ist, erhält durch die den Recessus sacci om. vom rechten Recessus parietalis dorsalis" (= der rechte Schenkel der huf-

Fig. 298. Fig. 299. Fig. 300. Fig. 301.

(Nach Stoss, 1890.)

Fig. 298 und 299[1]) Querschnitte durch Embryo III (5,5 mm lang). $^{20}/_{1}$.
Rs Recessus sacci omenti; *Rpd* Recessus parietalis dorsalis; *PPH* Pleuroperitonealhöhle; *Ap* Ala pulmonis: *Tr* Trachea; *VG* Ventralgekröse; *DG* Dorsalgekröse; *Sch* Schlund; *H* Herz; *Ta* Truncus arteriosus; *M* Mesenchym; *MR* Medullarrohr; *D* Darm; *L* Leber; *x* rechte Seitenwand des *Rs*, die nach rückwärts in die *Pvc* übergeht.

Fig. 300. Schematische Darstellung der Bildung des *Rec. s.o.* nach Ravn.

Fig. 301. Querschnitt eines 12 mm langen Schafembryo, welcher das kaudale Ende des rechten Lungenflügels trifft. $^{20}/_{1}$.

eisenförmigen Parietal- oder Pleuroperitonealhöhle) „trennende Mesenchymplatte (Fig. 299*x*) eine direkte Verbindung mit der hinteren Rumpfwand. Nach rückwärts[2]) hört die Verbindung mit der Leber bald auf (vgl. Fig. 299 u. 303), und wir haben dann zwischen rechtem Wolffschen Körper und dem inzwischen länger gewordenen dorsalen Darmgekröse eine immer kleiner werdende Falte, welche ein von der Dorsalwand der Leibeshöhle zur Leber ziehendes Gefäss, die spätere Hohlvene, einschliesst und deshalb von Ravn als Plica venae cavae bezeichnet wird. Bis zu den Schnitten, in welchen die Plica venae cavae nur

[1]) Fig. 298—319 sind nach Stoss (Vergleichend-anatomische Untersuchungen über die Entwickelung des Verdauungskanals der Wiederkäuer. Deutsche Zeitschr. f. Tiermedizin und vergl. Pathologie, Bd. 16, 1890) wiedergegeben.

[2]) „Bezüglich der Bezeichnungen frontal, horizontal u. s. w. sei erwähnt, dass der Embryo nicht nach Brauch der Menschenmediziner auf die Hinterfüsse, sondern auf alle 4 Füsse gestellt gedacht ist."

mehr angedeutet ist, ist das Lumen des Darms fast kreisrund geworden, und wenige Schnitte rückwärts finden wir den Ductus choledochus in das ventrale und den pankreatischen Gang in das dorsale Gekröse vom Darm austreten. Der kaudale Rand der Plica venae cavae ist eine Begrenzungslinie des späteren Winslowschen Loches. — Der Darmkanal dieses Embryos besitzt — bis zur Plica venae cavae ein spaltförmiges Lumen und ein sehr kurzes Gekröse und wird, wie mir scheint, durch den Recessus sacc. om. und die Plica venae cavae aus der Medianebene nach links verdrängt."

Ein Zwillingsembryo (IV) des eben beschriebenen — — — ergab dasselbe Untersuchungsresultat.

„Bezüglich des bisher wenig beobachteten Recessus superior (anterior) sacci omenti, welcher längere Zeit unser Interesse beanspruchen wird, möchte ich die wichtigsten Untersuchungsergebnisse der Ravnschen Arbeit hier einschalten."

„An Kaninchenembryonen von 9—10 Tagen macht sich auf Querschnitten etwas vor dem Übergang des Recessus parietalis dorsalis (Pleuroperikardialhöhle) in die Bauchhöhle die Mesenchymanlage der Lunge als zwei seitlich vom Schlunddarm befindliche frontal (horizontal nach unseren Begriffen) verlaufende dorso-ventral komprimierte Mesenchymverdickungen bemerkbar. Weiter nach rückwärts ziehen sich die beiden Lungenflügel am Dorsalgekröse hinauf, bis sie schliesslich zwei sagittal gestellte Falten links und rechts vom Ursprung des Dorsalgekröses darstellten (Fig. 300). Die rechte Falte ist die Plica venae cavae, in welche der rechte Lungenflügel übergeht. Links und rechts vom Ventralgekröse entsteht auf der Dorsalfläche des Saccus reuniens und des primitiven Zwerchfells ebenfalls eine Falte mit freiem Dorsalrande. Kranial verschmelzen sie mit dem Ventralgekröse. Indem nun die beiden Faltenpaare mit ihren freien Rändern von vor- nach rückwärts verwachsen, entsteht links und rechts vom Darm ein kranial blindgeschlossener Raum (Fig. 300). Der linke obliteriert bald, während der rechte als Recessus superior sacci omenti erhalten bleibt."

„In meinen Präparaten konnte ich eine Bestätigung obiger Tatsache nicht finden. Die Parenchymanlagen der Lungen verliert sich allmählich im Ventralgekröse des Schlunddarms, ohne dorsal anzusteigen. Sie liegt in einer grubigen Vertiefung zwischen Dorsalfläche des Saccus reuniens und der Leber und wird (bis zum ca. 20. Tag) dorsal von der Leber etwas überragt, deren rechter Lappen sich mit der rechten Wand des Recessus s. o. verbindet (Fig. 302 X), so dass letztere nach Toldt als ein mit dem Darmgekröse gleichen Ursprung nehmendes dorsales Lebergekröse aufzufassen ist."

„Erst später, bei 10--12 mm langen Embryonen, zieht sich kaudal das hintere Ende der Lunge am Dorsalgekröse hinauf und überragt dessen Verbindungsstelle mit der Leber (Fig. 301), ist aber wo der Recessus superior sich lateral eröffnet und dessen rechte Wand in die Plica venae cavae ausläuft (Fig. 303), längst verschwunden."

Embryo V (6 mm; 19–20 Tage alt).

„Die Bronchien haben das Ventralgekröse stark ausgebuchtet. Der kurz vor der Trachealteilung zuerst auftretende Recessus sacci om. ist dorsal gabelig geteilt (Fig. 302), das stark nach links gerichtete Dorsalgekröse erhält dadurch eine spindelförmige Verdickung. Von der Öffnung des Rec. sacc. om. ab wird das Darmlumen schnell kleiner und kreisrund, das Gekröse etwas länger (Fig. 303)". — — Eine Plica venae portae begrenzt kaudal- und ventralwärts das Foramen Winslowii. — — —

Embryo VII (8 mm).

„Der Recessus s. o. beginnt in den Schnitten, in welchen die Lungenanlage auftritt. Gleichzeitig erweitert sich der Schlund zu dem im Querschnitt fast rechtwinklig gebogenen Magenlumen, welches seine stärkste Erweiterung zeigt in den Schnitten, in welchen die Lungenanlage im Ventralgekrös schwindet.

Fig. 302.

Fig. 303.

Fig. 304.

(Nach Stoss, 1890.)

Fig. 302 und 303. Querschnitte eines 6 mm langen Schafembryo. $^{20}/_{1}$.
Pvc Plica venæ cavæ; *FW* Foramen Winslowii; *Vum* Vena umbilicalis. — Die übrigen Bezeichnungen wie für Fig. 298 angegeben.
Fig. 304. Schnitt durch die Mitte des Magens eines 9 mm langen Embryo (X). $^{10}/_{1}$.

Die beiden Leberlappen erstrecken sich weit über die Lungenanlage nach vorwärts und verbinden sich über der Trachealteilung bereits mit der Darmwandung: rechts mit der rechten Seitenwand des Recessus s. o. bis hart an dessen dorsalen Ursprung, links mit dem Ventralgekröse hart über dem Lungenflügel. Die Plica venae cavae ist sehr kurz." -- — —

Embryo VIII (8,5 mm) und Embryo IX ($8^{3}/_{4}$ mm).

„Der Recessus s. o. reicht nur bis zum kaudalen Ende der Lungenanlage nach vorn."

Embryo XII und XIII (10 mm; ca. 25 Tage alt).

Bei diesen Embryonen, ebenso wie bei den Embryonen VI, X und XI erwähnt Stoss nicht die Rezessbildung.

„Aus dem bisher Beschriebenen geht hervor dass sich schon bei 6 mm langen, 19—20 Tage alten Schafsembryonen der Darmkanal in Schlund, Magen und Darm differenziert. Die Leber ist anfangs mit ihrer Längsachse schief von vorn und oben nach hinten und unten gerichtet und überragt nach vorwärts

das Ende der Lungenanlage im ventralen Darmgekröse (Fig. 302). Allmählich stellt sich die Leber mehr senkrecht mit ihrer vorderen Fläche und überragt die Lungenanlagen nicht mehr. Recessus s. o. und die Erweiterung des Schlundes zum Magen, welche anfangs in einer Querschnittsebene mit der Trachealteilung lagen, finden sich ebenfalls erst gegen das Ende der Lungenanlage vor. — — — Der Magen wird aus der Medianebene nach links verdrängt und um seine Längsachse gedreht (bei 10 mm langem Embryo um 45°). Diese Drehung wird fortschreiten, bis sein dorsaler Rand zum ventralen (grosse Kurvatur des einfachen Magens) und sein Dorsalgekröse zum grossen Netz wird." — — — „Das kurz bleibende Ventralgekröse, später kleines Netz genannt," zwingt „Magen und Duodenum, der veränderten Lage der Leber zu folgen. Die ursprünglich rechte Seite des Magens wird zur linken und dann zur hinteren. Sie ist überzogen von dem stark wuchernden Mesogastrium dorsale, dem grossen Netz. — Die Fortsetzung des grossen Netzes (als Mesogastrium dorsale) in das Zwölffinger-

Fig. 305. Fig. 306. Fig. 307. Fig. 308. Fig. 309.

(Nach Stoss, 1890).

Fig. 305—309. Querschnitte durch einen 10,5 mm langen Embryo (XIV). $^{10}/_{1}$.
Vc Hohlvene; *s* spindelförmige Verdickung des Mesogastrium — Milzanlage; *Kd* Keimdrüse; *Dp* Ductus pancreaticus; *Dch* Ductus choledochus; *Vom* Vena omphalo-mesent.; *V* Magen.

darmgekröse ist selbstverständlich, ebenso das Winslowsche Loch, d. i. die kaudale Öffnung des Recessus s. o. als Eingang in den durch starke Ausbuchtung des Mesogastrium dorsale gebildeten grossen Netzbeutel." — — —

„So liegen die bleibenden Verhältnisse bei den Carnivoren. Bei den übrigen Tieren komplizieren sich dieselben, abgesehen von der Entwickelung des Wiederkäuermagens dadurch, dass das Netz mit dahinter liegenden Gedärmen, Colon transversum und Rectum und deren Gekröse verwächst."

Embryo XIV (10,5 mm, ca. 26 Tage alt). — — „Der Recessus s. o. tritt erst gegen das Ende der rechten Lunge unter dem Niveau des Schlundes zuerst auf, so dass sich das Ende der rechten Lunge mit zwei Wurzeln am Schlunddarm befestigt (wie in Fig. 301 abgebildet). Dieses Verhältnis bleibt während des ganzen Lebens bei den meisten Tieren erhalten. Erst hinter der nun schon freien Spitze des rechten Lungenflügels zieht sich die Leberbefestigung an der rechten Seitenwand des Recessus s. o. hinauf (Fig. 305). In diesen Schnitten, welche den Anfang des Magens treffen, fällt die starke Verdickung der linken Magenwandung auf, in welcher Verdickung bald der horizontale Schenkel des

auf dem Querschnitt rechtwinklig gebogenen Magenlumens auftritt (Fig. 306). — — — Der Recessus s. o. umfasst, wie Fig. 306 zeigt, die rechte und dorsale Seite des Magens. Das nun ganz horizontal von rechts nach links verlaufende dorsale Magengekröse (vgl. Fig. 304 mit Fig. 306) zeigt die schon früher erwähnte spindelförmige Verdickung (*z* = Mesenchymanlage der Milz), welche besonders gegen Ende des Magens deutlich hervortritt (Fig. 307)."

„In dieser Region ist auch die Bildung des Spigelschen Lappens zu beobachten. In Fig. 304 (9 mm langer Embryo) sieht man bereits das Lebergewebe an der rechten Seitenwand des Rec. s. o. bis zum Gekrösursprung hinaufreichen. Untersucht man die nächstfolgenden Schnitte, so zeigt sich, dass da, wo der Rec. s. o. sich rechts in die Bauchhöhle öffnet, das Lebergewebe sich nicht in die Plica venae cavae fortsetzt und dieselbe eine niedrige Mesenchymausbuchtung darstellt. — In Fig. 307 dagegen ist durch eine Kerbe (*y*) bereits angedeutet, in welcher Höhe sich der Rec. s. o. eröffnet (das Winslowsche Loch auftritt), und 4 Schnitte nach rückwärts (100 μ) sehen wir das die Hohlvene umgebende Lebergewebe, die Plica venae cavae, als vom übrigen

Fig. 310.

Fig. 311.

Fig. 312.

(Nach Stoss, 1890.)

Fig. 310–312 Querschnitte des Embryo XVII (13,5 mm).

Lebergewebe isolierten, nach rückwärts ragenden (Spigelschen) Lappen (Fig. 308). Das dorsale Gekrös bildet hier den Übergang vom grossen Netz zum Duodenalgekrös." — — —

Embryo XVI (12 mm). „Die Venen sind prall gefüllt, infolgedessen das Winslowsche Loch fast geschlossen ist. Der Querschnitt des Magenlumens ist nicht mehr rechtwinklig, sondern stumpfwinklig." — — —

Embryo XVII (13,5 mm). „Der Magen hat sich ... links vom Schlund nach vorwärts bis zur Lunge ausgebuchtet (Fig. 310: Schnitt vor dem Schlundeintritt, und Fig. 311: durch den Schlundeintritt). Der bisher sehr enge Rec. s. o. hängt in diesen Schnitten noch nicht mit dem eben als zarte Spalte auftretenden Netzbeutel zusammen (Fig. 311 *So*). Fig. 312 zeigt einen Schnitt durch den Magen nach Vereinigung des Rec. s. o. mit dem Netzbeutel. Vergleicht man Fig. 304, 306 und 312, so sieht man, dass der nahezu um 90° gedrehte Magen durch die Leber allmählich aufwärts geschoben wurde, so dass sein Gekröse anfangs schief von oben nach links und unten, später horizontal nach links und schliesslich sogar nach links und oben verläuft (Fig. 312 und 314). — Der aus dem Magen hervorgehende Zwölffingerdarm ... zeigt ... ein gut aus-

gebildetes, nach links ausgebuchtetes Dorsalgekröse, die Fortsetzung des Mesogastrium."

Embryo XVIII (14,5 mm). „Rechts vom Schlund ist der Querschnitt des sehr reduzierten Rec. s. o. (Fig. 314). -- — — Das Mesogastrium dorsale erscheint als eine zarte, von der oberen und linken Magenwand losgespaltene Membran, die öfters erwähnte spindelförmige Verdickung des Mesogastrium (Fig. 315), ihrer Lage nach wohl die Mesenchymanlage der Milz, hat eine mehr viereckige Gestalt angenommen. — — — Der Rec. s. o. ist nach Eintritt des Schlundes in den Magen geschlossen (Fig. 316), hängt also nicht mehr mit dem Netzbeutel zusammen; der dadurch abgeschnürte Hohlraum erhält sich beim Schaf während des ganzen Lebens. Die Leber grenzt nun direkt an die rechte Wandung des Magens, bis (50—100 μ) eine Spalte als kaudaler Teil des Recessus

Fig. 313.

Fig. 314.

Fig. 315.

Fig. 316.

Fig. 317.

Fig. 318.

Fig. 319.

(Nach Stoss, 1890.)

Fig. 313—319. Querschnitte des Embryo XVIII (14,5 mm).
dPf dorsale, *vPf* ventrale Diaphragmapfeiler; *So* Netzbeutel.

s. o. auftritt (Fig. 317), die anfangs noch durch eine Mesenchymbrücke vom Netzbeutel getrennt ist, später sich aber damit in Verbindung setzt. Eine schmale Verwachsungsbrücke (Fig. 318) bleibt über 1/2 mm hinter der Schlundeinpflanzung erhalten. Medial vom Spigelschen Lappen zweigt sich ein zweiter Lappen ab, welcher, überbrückt von der Pfortaderfalte, in den Netzbeutel zu liegen kommt (Fig. 319). Es ist dies der dem Tuberculum caudatum des Menschen entsprechende Teil des Spigelschen Lappens."

Martin (1890) untersuchte die Entwickelung der Bursa omentalis bei Rindsembryonen, 32 und 63 Tage alt[1]).

Beim Rindsembryo von 32 Tagen (entspricht ungefähr einem 25 Tage alten Schafsembryo) war das Verhalten wie folgt:

[1]) Martin. Zur Entwickelung der Bursa omentalis und der Mägen beim Rinde. Österreichische Monatsschrift für Tierheilkunde. Bd. 14 pag. 49.

„Die Epithelröhren (der Lungenanlagen) sind in ein dickes Mesenchymrohr eingeschaltet, das aussen von einer Lage kubischen Epithels überzogen ist. Kurz nach der Bifurkation sieht man am rechten Lungenflügel eine ventrale Verdickung des Mesenchyms, in welche nach einiger Zeit eine Ausbuchtung des Epithelrohres sich fortsetzt; es ist dies der pyramidenförmige, mittlere Lungenlappen. Durch eine zarte Bindegewebsspange steht die kaudale Partie dieser Mesenchymleiste in Verbindung mit der Vena cava, welche rechts dem ventralen Schlundgekröse . . . anliegend vom Herzen zur Leber sich hinzieht. Bald verschwindet diese Spange jedoch, indem die Mesenchymleiste sich kaudal allmählich abflacht und mit dem ventralen Schlundgekröse verschmilzt. Von hier ab ist der Querschnitt der Lungenflügel fast symmetrisch, nur ist das rechte Epithelrohr etwas weiter. Es ist aber auch länger. Während das linke etwas dorsal

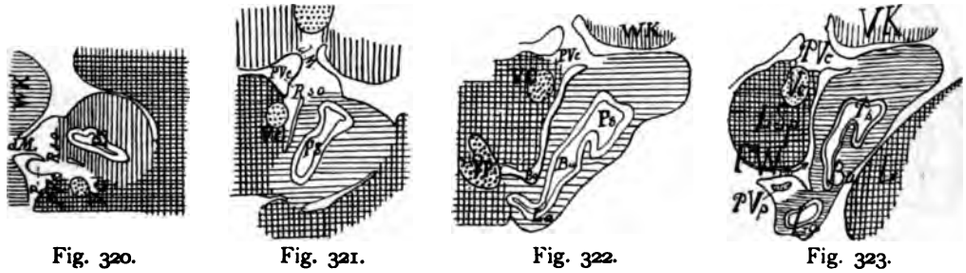

Fig. 320. Fig. 321. Fig. 322. Fig. 323.

(Nach Martin, 1890.)

Fig. 320[1]). Schnitt durch einen Rinderembryo von 32 Tagen; Übergang des Schlundes in den Pansen.

Fig. 321. Von demselben etwas weiter hinten.

Fig. 322. Von demselben Längsschnitt durch die Mägen.

Fig. 323. Von demselben Längsschnitt durch die Mägen, Höhe des Foramen Winslowii.

ansteigt und gerade seitlich vom Schlunde blind endigt, zieht sich das rechte vom ventralen Schlundgekröse noch bis in das dorsale hinauf und endigt 0,06 mm weiter kaudal. Aber nur das epitheliale Parenchymrohr endet hier; das umgebende Mesenchym (Pleura pulmonalis) setzt sich in Form flacher Leisten von jedem Lungenflügel noch weit nach hinten an dem dorsalen Schlundgekröse fest. Während aber die linke Leiste mit der Ausweitung des Schlundes zum Panzen sich verliert, senkt sich die rechte zur Leber herab (Fig. 320 und 321 *PVc*) und springt auf dieselbe, beziehungsweise auf die sie durchziehende Vena cava über. Bis dahin war die Leber samt der Hohlvene nur mit dem ventralen Schlundgekröse flächenhaft verbunden. — Mit dem Übergang dieser Leiste in das Band der hinteren Hohlvene wird rechts zwischen Magen und Leber ein nach vorne durch das ventrale Magengekröse blind geschlossener Spaltraum,

[1]) Die Fig. 320—331 sind nach Martin. (Zur Entwickelung der Bursa omentalis und der Mägen beim Rinde. Österr. Monatsschrift f. Tierheilk. Bd. 14, 1890) wiedergegeben.

der Recessus superior omentalis, Fig. 320 und 321 *Rso*, gebildet, über welchen uns Stoss (1890) beim Schafe hinlänglich Auskunft gibt."

Als Überreste der von Ravn bei der Eidechse beschriebenen Ligamenta pulm. accessoria betrachtet Martin beim Rindsembryo „die beiden zarten Bindegewebsspangen, welche rechts den pyramidenförmigen Lungenlappen mit der Hohlvene, links den ventralen Lungenrand mit der dorsalen Leberfläche beziehungsweise der Zwerchfellsanlage verbinden".

„Nachdem die Hohlvene die Leber kaudal verlassen, bildet die sie einschliessende Mesenchymspange die nach abwärts und hinten freie Plica venae cavae, Fig. 323 *PVc*, in welcher noch eine beträchtliche Menge Lebergewebe enthalten ist (Spigelscher Lappen *LSp*). Das Tuberculum caudatum, welches Stoss beim Schafe von 28 Tagen nachgewiesen, fehlt noch. In der Nähe des Pylorus ragt der Hohlvenenfalte entgegen die Plica venae portae, Fig. 323 *PVp*. Dieselbe kommt vom Darme her und tritt an der Leberpforte in die Leber ein, siehe Fig. 322 *Vp*. Durch die beiden eben genannten Falten wird eine kanalartige Öffnung, welche zu der auf der rechten Magenseite befindlichen Bauchfelltasche führt, gebildet, das Winslowsche Loch, Fig. 323 *FW*. Seine Bildung verhält sich also beim Rinde genau so wie beim Schafe und anderen Tieren." –

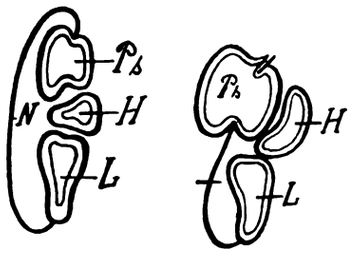

Fig. 324. Fig. 325.
(Nach Martin, 1890.)

Fig. 324. Längsschnitt (horizontal) durch die Mägen eines Schafembryo von 3,7 cm Länge (halbschematisch).
Fig. 325. Längsschnitt (horizontal durch die Mägen nach Umwendung des Pansen (ganz schematisch).

Der Netzbeutel, welcher in den beschriebenen Stadien bei Rind und Schaf schon vorhanden ist, erfährt noch eine Reihe von Umgestaltungen. Er entsteht aus dem dorsalen Magengekröse, und zwar dadurch, dass die Mägen sich immer mehr auf die linke Seite herabsenken und der Labmagen mit seiner grossen Kurvatur schliesslich sogar nach rechts sich wendet. Ich habe im „Schweizer Archiv" gezeigt, wie das dorsale Magengekröse sich zwischen den beiden Blindsäcken des Pansens festsetzt. Beim 32 tägigen Rindsembryo ist das allerdings nicht vollständig genau zutreffend, indem ein Teil desselben mit dem linken dorsalen Blindsack mehr zusammenhängt (siehe Fig. 323). Sehr klar ist dies jedoch zu sehen auf einem Längsschnitt durch die Mägen eines 3,7 cm langen Schafsembryo. Durch fortgesetztes stärkeres Wachstum des dorsalen Pansensackes ist der ventrale immer mehr nach rechts gedrängt worden. Beide Blindsäcke sind aber nach vorne gerichtet gegen das Zwerchfell und die Leber, statt wie später nach hinten. Ein Längsschnitt durch die Mägen ergibt daher das Bild von Fig. 324. Das Netz, in welches sich der linke Pansensack nun ganz eingewickelt hat, springt von der seichten Furche zwischen rechtem und linkem Sacke über die linke Seite der Mägen hinweg nach dem konvexen, hinteren Bogen des Labmagens. Eingeschlossen in denselben und zum Tei-

mit dem Pansen verlötet ist die Milz, deren erste Anlage beim 32tägigen Rindsembryo dorsal vom Pansen als Verdickung des Gekröses sich zeigt. Dieses Verhältnis ändert sich jedoch bald dadurch, dass die Pansenblindsäcke sich nach hinten wenden, Fig. 325. Als Grund dieser Lageveränderung dürfen wir wohl die Vergrösserung des Pansen ansehen. Gegen das Zwerchfell und die Leber kann er sich nicht mehr ausdehnen, da er hier durch den Schlund festgehalten ist, er muss sich also notgedrungen nach hinten wenden. — — — Ob man nun eine eigentliche Umschlagung des Pansens nach hinten oder eine allmähliche Verschiebung der Blindsäcke durch das innere Wachstum der Pansenwand annehmen will, bleibt sich gleich. Die notwendige Folge davon ist, dass sich der linke Pansensack wieder sozusagen aus dem Netz herauswickelt, indem dieses nach der Umwendung unmittelbar vom hinteren Pansenende zum Labmagen herüberspringt (siehe Fig. 325). Nach vorne zieht sich der Netzansatz den beiden Längsfurchen entlang, und zwar auf der rechten Seite bis zu der flächenhaften Verwachsung mit dem Zwerchfell."

„Ein freier Netzbeutel ist um diese Zeit noch nicht vorhanden. Er bildet sich erst später, wenn das Duodenum in jene eigentümliche lange Schleife sich nach hinten auszieht, die später samt dem Netzbeutel mit der Anfangs- und Endschlinge des Grimmdarmes sich verlötet. — — — Mit der Bildung des freien Netzbeutels werden allmählich auch die hinter und rechts von dem Pansen gelegenen Dünndärme und die Darmscheibe in das Netz eingehüllt, und zwar in folgender Weise. Der Pansen, in der linken Bauchhälfte gelegen, vergrössert sich immer mehr nach hinten; damit schieben sich die Dünndärme mehr und mehr auf seine rechte Fläche; auf der rechten Seite der Dünndärme aber wächst das Duodenum mit dem Netzbeutel nach hinten. Da letzteres aber auch am Pansen befestigt ist, so stülpt sich der Netzbeutel wie ein leerer Sack mit seinem blinden Ende über die Dünndärme her, und dadurch, dass dann später die Verlötung mit dem Dickdarme stattfindet, wird er mit der Zwölffingerdarmschleife oben festgehalten, so dass man die Falte nicht mehr zurückschlagen, sondern den Dünndarm nur noch von hinten her aus der Einstülpungsöffnung hervorziehen kann."

„Noch ein Wort über die Zugänge zum Netzbeutel. Nachdem das primäre Winslowsche Loch durch Annäherung der Plica venae cavae und venae portae entstanden, verschieben sich die Verhältnisse wieder. Gegenüber der Plica venae portae tritt von dem Schlunde herkommend eine kulissenartig gegen den konvexen Bogen des Buches zulaufende Falte auf, welche mit der Plica venae portae den eigentlichen Netzbeutel vom Atrium bursae omentalis abgrenzt; die dadurch eingeschlossene Öffnung von der Form, wie sie Figur 326 zeigt, ist der Aditus ad bursam omentalem. Auch diese Falte hat ihren Grund in dem Vorhandensein eines Gefässes". . . . Martin nennt dieses Gefäss, welches als ein Ast der Arteria coeliaca gegen den konvexen Bogen des Omasus (Buch) zieht, Arteria omasi und die dadurch hervorgerufene Falte Plica arteriae omasi. „Ähn-

liches findet sich auch an der kleinen Kurvatur des einfachen Magens von Hund, Pferd etc., wodurch das Atrium bursae von dieser selbst abgegrenzt wird. Eine Zeitlang — am schönsten ist das beim Rinderembryo von 15 Wochen zu sehen — liegt die Öffnung mit den beiden Falten fast vollständig frei, nur vom rechten Leberlappen bedeckt (s. Fig. 326). Dann aber nähern sich die Vena cava und die Vena portae mit ihren Falten wieder mehr, indem die erstere sich tiefer herabsenkt, die letztere sich mehr nach rechts hinüberzieht. Ob das eine Folge der Verkleinerung der Leber ist, wage ich nicht zu entscheiden, halte es aber für sehr naheliegend. Die Plica venae portae und arteriae omasi entfernen sich damit voneinander, der Aditus ad bursam wird weiter, der Aditus ad atrium dagegen enger; d. h. es bildet sich das definitive Winslowsche Loch, welches zwar immer bestanden, aber eine Zeitlang weit offen gewesen war. Manchmal tritt beim Rinde eine vollständige Verschmelzung ein, so dass der Hohlraum des Netzbeutels von der Bauchhöhle ganz und gar getrennt ist."

„Das Atrium bursae omentalis ist beim Rinde sehr geräumig, indem das Ventralgekröse, das die linke Wand derselben bildet, nachdem es in früheren Stadien als kurzes kräftiges Band von den Mägen zur Leber sich herübergezogen, später lang und dünn wird. In der ersten Periode hat es sicher auch beim Rinde wie bei anderen Tieren einen Einfluss auf die Achsendrehung der Mägen, welche den Lage- und Formveränderungen der Leber folgen müssen. Die alleinige Ursache derselben ist es aber nicht, sondern spielt das Wachstum des grossen Netzes dabei auch eine Rolle und ebenso die Vergrösserung des linken Pansensackes."



Fig. 326.
(Nach Martin, 1890.)
Schematische Ansicht des Aditus ad bursam omentalem.

„Zur Erläuterung des eben Gesagten dienen die in Fig. 327 bis 331 abgebildeten Querschnitte durch einen 63tägigen Rindsembryo."

„In Figur 327 ist der Schlund dicht vor seinem Eintritt in den Pansen durchschnitten, daneben rechts ist noch das vorderste Ende des Recessus superior omentalis, welches von dem übrigen Netzbeutel vollständig abgeschlossen ist..... Ein weiterer Schnitt (Fig. 328) geht durch den mittleren Teil des Pansens, die Haube und das Buch..... Nach rückwärts zieht sich senkrecht die Plica arteriae omasi (*PAo*) an den konvexen Bogen des Buches. Man kann den Zusammenhang dieser Falte mit dem dorsalen Magengekröse noch sehen. Rechts von der Plica arteriae omasi liegt das vorderste Ende des kleinen Netzbeutels.... Ausserdem ist aber auch die vordere Partie des grossen Netzes, hier den Pansen und die Haube verbindend, bemerkbar. Einige Schnitte weiter nach rückwärts gestaltet sich das Verhältnis noch klarer (Fig. 328a), indem die Plica arteriae omasi sich noch mehr von dem dorsalen Pansengekröse losgelöst hat.... Gehen wir noch einige Schnitte weiter kaudal, so finden wir (Fig. 329) in dem an den Pansen hinziehenden Dorsalgekröse die Milz. Links setzt sich am Pansen das grosse

Netz an, von hier zur Haube überspringend. Auf der anderen Seite des Netzbeutels ist der Aditus ad bursam dorsal begrenzt von der Plica venae portae, ventral von der Plica arteriae omasi, welche hier gerade an dem konvexen Bogen des Buches ausläuft. Von der ventralen Fläche des Buches zur Leber zieht das ventrale Magengekröse (kleines Netz, der Raum zwischen diesem und der Leber, welcher durch den Aditus ad bursam mit dem grossen Netzbeutel in Verbindung steht, ist das Atrium bursae omentalis, der kleine Netzbeutel [*Ab*])."

„Noch etwas weiter nach rückwärts (Fig. 330) ist gerade noch das hinterste Ende des Pansens getroffen; der rechts davon zum dorsalen Magengekröse hin-

Fig. 327.

Fig. 328.

Fig. 328a.

Fig. 329.

Fig. 330.

Fig. 331.

(Nach Martin, 1890.)

Fig. 327—331. Querschnitte durch einen 63tägigen Rinderembryo.

überspringende Teil des grossen Netzes geht ventral in die Plica venae portae (*PVp*) über. — — Auf Fig. 331 endlich findet sich nichts mehr vom Pansen. — — Die Pfortader (*Vp*) tritt eben aus der Plica venae portae in die Leber ein.... Die Hohlvene (*Vc*) hat die Leber verlassen und hängt nur noch durch eine dünne Bindegewebspange mit ihr zusammen. Man sieht auf diese Weise sehr schön das Zustandekommen des Aditus ad atrium (*KlN*) und braucht sich nur vorzustellen, wie die beiden Gefässe sich später einander mehr nähern, um ein klares Bild des endgültigen Winslowschen Loches zu haben. Auf noch mehr kaudal gelegten Schnitten steht die Hohlvene in gar keinem Zusammenhang mit der Leber..... Das Ventralgekröse des Magens und Zwölffingerdarmes

erreicht mit der Einmündung des Ductus choledochus in den Zwölffingerdarm sein Ende. Das grosse Netz verhält sich noch wie auf Figur 331, ist aber noch etwas geräumiger."

Figurenbezeichnung.

S Schlund.
Ps Pansen.
H Haube.
Bu Buch.
La Labmagen.
Mi Milz.
dS dorsales Schlundgekröse.
vS ventrales Schlundgekröse.
dM dorsales Magengekröse.
vM ventrales Magengekröse.
grN grosses Netz.
Bo und *N* Netzbeutel.
Rso Recessus superior omentalis.
FW Foramen Winslowii.
Vc Vena cava.
Vp Vena portæ.
PVc Plica venæ cavæ.
PVp Plica venæ portæ.
PAo Plica arteriæ omasi.
Ab kleiner Netzbeutel mit dem Zugang zum grossen.
Ao Fig. 327 Aorta.
L Fig. 327 Lunge, sonst Leber.
P Hinterstes Ende der Lunge.
LSp Lobus Spigeli.
z Zwerchfell.
WK Wolffschen Körper.

C. K. Hoffmann (1890) beschreibt die uns hier interessierenden Verhältnisse bei Embryonen von Lacerta agilis mit folgenden Worten[1]):

Schon in dem ersten von ihm beschriebenen Stadium (die Lungen sind in diesem Stadium noch nicht zur Entwickelung gekommen; die Leber ist gerade angelegt) „zeigt sich die erste Anlage eines sehr eigentümlichen Fortsatzes der Splanchnopleura, in der Gegend des Herzens und am deutlichsten in der der Sinus Cuvieri. Fig. 6 stellt eine Abbildung dieser Verlängerung vor, wie man sieht, wird dieselbe nur auf der rechten Seite des Embryo angetroffen, sie ist nur auf einigen wenigen Querschnitten zu sehen, um dann wieder allmählich sowohl kaudal- wie kranialwärts zu verschwinden. Dieser in Rede stehende Fortsatz, der in den nächstfolgenden Entwickelungsstadien ganz ausserordentlich an Grösse zunimmt, bildet einen der wichtigsten Teile in der Entwickelungsgeschichte des ganzen Venensystems." — — —

Stadium II. („Die Gliedmassen und die Lungen sind zwar angelegt, aber doch noch sehr wenig entwickelt.") „Ein ähnlicher Fortsatz (= eine Duplikatur der Splanchnopleura in der Herzgegend) hat sich jetzt auch linksseitig entwickelt, obgleich viel weniger deutlich als rechts, erstgenannter bleibt denn auch immer rudimentär und bildet sich später wieder vollständig zurück, wir brauchen demnach nur die Verhältnisse rechtsseitig genauer zu verfolgen. Es ist am bequemsten, als Ausgangspunkt den Schnitt zu nehmen, der auf Taf. CLXX Fig. 6 abgebildet ist und der sowohl die grosse rechtsseitige x-, als die kleine linksseitige x'-Verlängerung zeigt; mehr kranialwärts verschwindet die linksseitige fast plötzlich, während die rechtsseitige allmählich kleiner wird

[1]) **Hoffmann**. Entwickelungsgeschichte der Reptilien. Bronns Klassen und Ordnungen des Thierreichs. Bd. VI: 3, pag. 2074 u. ff.

und schliesslich, noch bevor das Cölom selbst aufhört, ebenfalls verschwindet. Verfolgt man die Serie kaudalwärts, dann sieht man, dass der frei in das Cölom hervorragende ventrale Rand der gesagten Verlängerung mit der dorsalen Wand des Sinus Cuvieri dexter zu verwachsen anfängt, und indem noch weiter hinterwärts der Sinus Cuvieri in die ihn zusammensetzenden Gefässe sich auflöst, von welchen, wie wir gesehen haben, eines in der Leber als Vena cava inferior (posterior) sich fortsetzt, so ist es deutlich, dass auch an dieser Stelle genannte Verlängerung ein Band bildet, welches von der rechten Darmwand entspringt, oder genauer gesagt, an der Stelle entspringt, wo das somatopleure Peritonealepithel des Mesonephros in das splanchnopleure Peritonealepithel des Darmes übergeht und nach der Rückenfläche der Leber verläuft. Durch die Verwachsung wird dort das rechtsseitige Cölom in einen medialen und in einen lateralen Abschnitt getrennt. Während nun kranialwärts die beiden Lamellen dieses Fortsatzes fast unmittelbar einander anliegen und demnach ausschliesslich aus Peritonealepithelium bestehen, weichen dieselben mehr kaudalwärts auseinander. Sie werden dort nämlich durch eine Masse dicht aufeinander gedrängter Zellen voneinander getrennt, die ohne scharfe Grenze in die Lebersubstanz sich fortsetzt, es ist, als ob Lebersubstanz sich zwischen die beiden Platten des Peritonealepithels einschiebt. Noch weiter kaudalwärts hört der Zusammenhang zwischen der Leber und dem gesagten Bande wieder auf, letzteres bildet dann aufs neue eine in das Cölom frei hervorragende und umfangreiche Verlängerung zwischen der medialen Wand des rechten Mesonephros und dem Darmmesenterium, deren Umfang dadurch entsteht, dass dieselbe dicht aufeinander gedrängte Zellmasse, welche die beiden Peritonealblätter dort, wo dieser Fortsatz mit der Leber zusammenhängt, voneinander trennt, auch fortbestehen bleibt, wenn der Fortsatz wieder frei in die Leibeshöhle hervorragt, während er noch weiter kaudalwärts wieder allmählich verschwindet. Das in Rede stehende Band bildet nun, wie wir gleich näher sehen werden, den Weg, durch welchen das Blut aus dem Mesonephros — mit anderen Worten aus der Vena renalis revehens communis — nach der Leber und so in die Vena cava inferior geführt wird." — — —

Stadium III. („Extremitäten, Lungen und Leber sind deutlicher zur Entwickelung gekommen, der Müllersche Gang ist noch nicht angelegt.") Die Geschlechtsdrüse hat sich jetzt deutlich angelegt. „Dort, wo diese kranialwärts aufhört, fällt der gesagte Fortsatz (= „die im vorigen Stadium beschriebene Verlängerung, die nach hinten frei in die Leibeshöhle hervorragt, nach vorne zu dagegen mit der Leber zusammenhängt) ebenfalls schon in die Schnittfläche, so dass beide eigentlich gesagt ohne scharfe Grenze ineinander übergehen. Wo der Fortsatz sich zuerst zeigt, besteht er aus einer Masse ganz indifferenter Zellen, weiter nach vorn zu, wo er allmählich grösser wird, nimmt er die nach vorn blind endigende Verlängerung der Vena renalis revehens dextra in sich auf (Taf. CLXX, Fig. 7 *vrrd*). Noch bevor der Fortsatz sich mit der

Leber verlötet, verschwindet gesagtes Blutgefäss wieder, und wenn er noch weiter kranialwärts mit der Leber in Zusammenhang getreten ist, zeigt er völlig die gleiche Struktur wie die Lebersubstanz; es macht dann vollständig den Eindruck, als ob man einen Teil der Leber selbst vor sich hat, der nach vorn zu mit der Leber zusammenhängt, nach hinten dagegen als ein vollständig selbstständiges Stück frei in die Leibeshöhle hervorragt. Noch weiter kranialwärts wird die gesagte Verlängerung wieder schmäler, bis sie schliesslich in der Gegend des Sinus Cuvieri nur noch ein zartes Bändchen bildet, das allein aus zwei Lamellen von Peritonealepithelium besteht, mit dem dorsalen Leberrand indessen stets in Verbindung bleibt und schliesslich, wo letztgenannte aufhört, sich dem Sinus Cuvieri selbst inseriert. Noch weiter kranialwärts bemerkt man, dass die beiden Peritonealepithellamellen von der schon oft erwähnten Verlängerung durch Bindegewebszellen wieder auseinander gedrängt werden, welche sich zwischen beide einschieben und den epithelialen Gipfel der rechten Lunge zwischen sich aufnehmen."

Stadium IV. („Der Müllersche Gang ist eben angelegt.") — — „Der in den vorigen Entwickelungsstadien schon wiederholt beschriebene Fortsatz ist noch umfangreicher geworden, nach hinten zu bildet er sozusagen eine unmittelbare Fortsetzung der Geschlechtsdrüse, ragt frei in die Leibeshöhle hervor und besteht kaudalwärts aus durchaus indifferenten Zellen, die allmählich nach vorn zu Leberzellen ähnlich werden. Noch weiter kranialwärts dringt in diesen Fortsatz die Vena renalis revehens communis, gleichzeitig rückt er selbst der Leber näher, mit der er schliesslich vollständig verwächst und auf diese Weise das Blut aus dem Mesonephros der Leber zuführt, wo die Vena renalis revehens communis in die Vena cava inferior ausmündet. Auf zahlreichen einander folgenden Querschnitten bleibt dieser Zusammenhang fortbestehen, dann teilt sich das breite Band — denn so kann man diesen Fortsatz jetzt wohl nennen — in zwei Abschnitte, einen breiten lateralen und einen schmalen medialen; der breite laterale Teil, der jetzt noch vollständig die Leberstruktur besitzt. trennt sich also bald vollständig von der Leber und bleibt als eine voluminöse Verlängerung zwischen rechtem Mesonephros und Mesenterium noch auf zahlreichen Querschnitten fortbestehen, um dann schliesslich, während sie mehr und mehr eine indifferente Struktur annimmt, vollständig zu verschwinden, das schmale mediale Band, eigentlich allein aus zwei Strängen von Peritonealepithelium bestehend, bleibt mit der Leber verbunden; noch mehr kranialwärts, wo der gesagte breite Fortsatz aufhört, werden die beiden Stränge von Peritonealepithelium wieder durch Bindegewebe auseinandergedrängt, das sich unmittelbar in die Splanchnopleura der rechten Lunge fortsetzt, während schliesslich, wenn man Schnitte untersucht, die noch weiter kranialwärts gelegen sind, auch die Splanchnopleura der linken Lunge, die viel weiter nach hinten reicht als die rechte, mit dem Bindegewebe des Sinus Cuvieri sinister (Mesocardium superius) zu verwachsen beginnt."

Stadium V. („Der Müllersche Gang ist angelegt, der Pronephros fängt zu obliterieren an.") — — „Der schon wiederholt beschriebene Fortsatz zwischen dem rechten Mesonephros und dem dorsalen Leberrand bildet jetzt ein sehr breites, langes Band, welches auf Querschnittserien Folgendes zeigt. Nach hinten dehnt dasselbe sich jetzt noch weiter aus, als die Anlage der Geschlechtsdrüse reicht, so dass es jetzt nicht mehr zwischen der medialen Wand des Mesonephros und der Radix mesenterii gelegen ist, sondern zwischen letzterer und der Geschlechtsdrüse. Was seinen histologischen Bau angeht, so kommt dieser vollständig mit dem der Lebersubstanz überein. Noch bevor es mit der Leber verwächst, nimmt es die Vena renalis revehens communis in sich auf, vereinigt sich dann weiter kranialwärts vollständig mit der Leber und führt so das Blut aus dem Mesonephros nach der Vena cava inferior; über eine ziemlich bedeutende Strecke bleibt es mit der Leber verbunden, um sich dann noch weiter nach vorn zu wieder von dieser zu trennen; gleichzeitig beginnt die histologische Struktur seiner nach der Leber gekehrten, freien (ventralen) Partie eine andere zu werden als der mit dem Mesonephros verbundene (dorsale) Teil, letztgenannter behält bis zu der Stelle, wo der Fortsatz vollständig verschwindet, dieselbe Struktur als die Leber, während in dem frei hervorragenden ventralen Teil — der durch ein zartes Bändchen mit der Darmwand zusammenhängt — Bindegewebe die Stelle der früheren Lebersubstanz einnimmt. Aus noch weiter kranialwärts genommenen Schnitten geht hervor, dass dies Bindegewebe nichts anderes als die dicke mesoblastische Wand der rechten Lunge darstellt, welche jetzt weiter nach hinten reicht als die linke. Noch mehr kranialwärts scheidet der Fortsatz sich vollständig in einen ventralen und in einen dorsalen Teil; letzterer, in welchem das Lumen der Lunge immer deutlicher und grösser wird, bleibt durch ein dünnes Mesenterialbändchen mit der Wand des Schlunddarmes verbunden, während der dorsale Abschnitt, in gleichem Grade als der ventrale in Grösse zunimmt, kleiner und kleiner wird, aber bis zu seinem vordersten Ende in seinem Bau durchaus der Leber gleicht."

„Aus dem Mitgeteilten geht demnach hervor, dass schon bei sehr jungen Embryonen, noch bevor die Lunge sich anlegt, rechtsseitig eine Duplikatur dort entspringt, wo das Peritonealepithel des Pro- resp. Mesonephros auf die Radix mesenterii sich umschlägt; ventralwärts setzt sich diese Duplikatur an die Peritonealbekleidung des Sinus Cuvieri dexter, um so nach hinten zu in das Peritonealepithel der Leber sich fortzusetzen. In diese Duplikatur dringt eine Verlängerung der Leber, welche alsbald so bedeutend an Umfang zunimmt, dass dieselbe nur in ihrem mittleren Teil mit der Leber in Zusammenhang bleibt, nach vorn und hinten dagegen eine ziemlich grössere Strecke weit in das rechtsseitige Cölom hervorragt. In diese Verlängerung begibt sich die Vena renalis revehens communis und führt so das But aus dem Mesonephros nach der in der Leber verlaufenden Vena cava inferior. Genannter Fortsatz, wie bedeutend gross auch, abortiert später mit der Rückbildung des Mesonephros,

ebenfalls wieder vollständig, von demselben bleibt nichts als eine zarte Peritoneallamelle übrig, die teils als Mesenterialband für die Leber, teils als eine derartige für die Vena renalis revehens communis dient, teils Leber und rechte Lunge miteinander verlötet, so dass auf diese Weise der rechte Leberlappen auf eine viel grössere Strecke mit der rechten Lunge zusammenhängt, als dies für den linken Leberlappen und die linke Lunge der Fall ist."

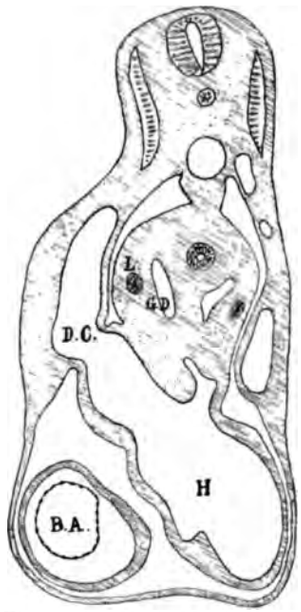

Fig. 332[2]). (Nach Mall, 1891.) „Section through the region of the heart of a chick of 70 hours. Enlarged 50 times. The section strikes the oral end of the gastric diverticulum, *GD*, and the tips of the pulmonary buds, *L* A few sections deeper the gastric diverticula communicate with the pleuroperitoneal cavity; *H* heart; *DC* ductus Cuvieri; *BA* bulbus aortæ."

Mall (1891) führte seine schon teilweise referierte (pag. 45) Untersuchung[1]) hauptsächlich an Embryonen von Huhn und Hund aus.

Sein erstes Stadium der Hühnerembryonen ist ein Embryo von 70 Stunden. „Just at this time, two sacs, one on either side, are formed from the splanchnic wall of the pleuroperitoneal cavity. The extend between the proventriculus and the lungs, as shown in Figur 332 (*GD*). On account of their location, I shall speak of these sacs as the gastric diverticula. Earlier stages are shown in Duval Pl. XXV, Figs. 404 and 405. His sections are viewed from the aboral side. The communication with the pleuroperitoneal cavity of the stage which I represent in Fig. 332, he shows on Pl. XXX, Figs. 473 to 476.) From the one on the right side the lesser peritoneal cavity of birds and mammals develops."

„A few hours later, eighty-eight hours, when the body is flexed to its maximum, the gastric diverticula become more semicircular in transverse section, and also enclose the proventiculus on either side. On the right side the diverticulum is larger, markedly cup-shaped, and connects by means of a narrowed opening with the right pleuro-peritoneal cavity (Fig. 333, *FW*). (Duval, Pl. XXX, Figs. 375, 376, shows a section of the communication of this opening with the coelom.). In this embryo the liver lies between the heart and proventriculus, the opening lying to the oral and dorsal side of the liver. The coeliac axis is already formed, and the gastric and hepatic arteries pass directly to the proventriculus and liver. On account of this relation, and on account of a similar arrangement in mammals, I conclude that this constriction marks the foramen

[1]) Mall. Development of the lesser peritoneal cavity in birds and mammals. Journal of Morphology. Vol. 5, pag. 165.

[2]) Fig. 332 340 sind nach Mall[1]) wiedergegeben.

of Winslow; and I shall speak of it as such. — On the left side (Fig. 334) the gastric diverticulum is much shorter and more shallow. In general, the proventriculus lies on the left side of the median line, and the spaces on either side seem to have taken on a corresponding shape and capacity."

„In an Embryo of five days and sixteen hours the right gastric diverticulum has about doubled all its diameters, while the embryonic foramen of Winslow has become much more sharphy defined (Fig. 335). At this time the liver has greatly increased in size, the right lobe being larger than the left, both lying

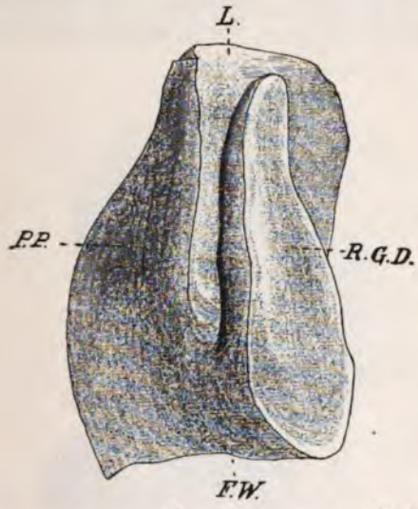

Fig. 333. (Nach Mall, 1891.)

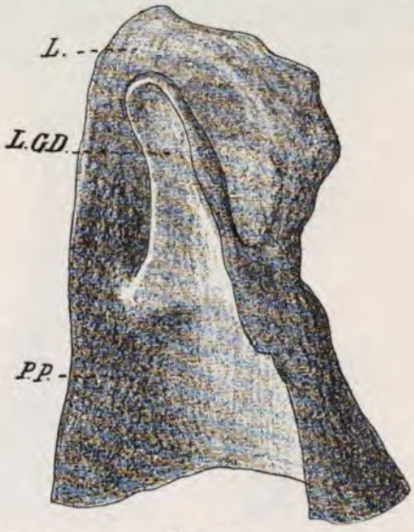

Fig. 334.

Fig. 333. „Corrosion preparation of the right gastric diverticulum of a chick, 88 hours. Enlarged 44 diameters.
PP pleuro-peritoneal cavity; *RGD* right gastric diverticulum; *FW* Foramen of Winslow; *L* position of the right lung."

Fig. 334 „Left gastric diverticulum. Enlarged 44 diameters.
Lgd left gastric diverticulum; *L* position of left lung."

oral to the foramen of Winslow. The original position of the liver being aboral to the foramen, the rotation of the liver necessarly caries the hepatic artery and the portal vein around the foramen of Winslow, its adult position. With the growth of the gizzard, a space extends from the aboral and of the right gastric diverticulum along the dorsal side of this organ, and marks the beginning of the cavity of the great omentum (*o*). Nearly the whole of the right diverticulum now lies on the left side of the body; the same position is held by the proventriculus and gizzard. (Duval, Pl. XXIV Figs. 527 to 535, represents sections of this stage. The sections are alle viewed from the aboral side; that is, they are negative pictures.)

„On the left side the gastric diverticulum has become but slightly larger than in the previous stage (Fig. 336). It communicates on its aboral side most freely with the pleuro-peritoneal cavity, and no indication of a constriction (foramen of Winslow) is at any time present."

„A day later (six days, sixteen hours) the left diverticulum has nearly disappeared, while the dimensions of the rigt have increased considerably in size. In general, its form is much as shown in Fig. 335. The lobus Spigelii now projects markedly into the oral portion of the diverticulum. The portion of the dorsal side of the gizzard has increased with the growth of this organ, and also extends markedly into the omentum which partly overhangs the intestine. The whole diverticulum measures, from lung to intestine, three millimetres; and

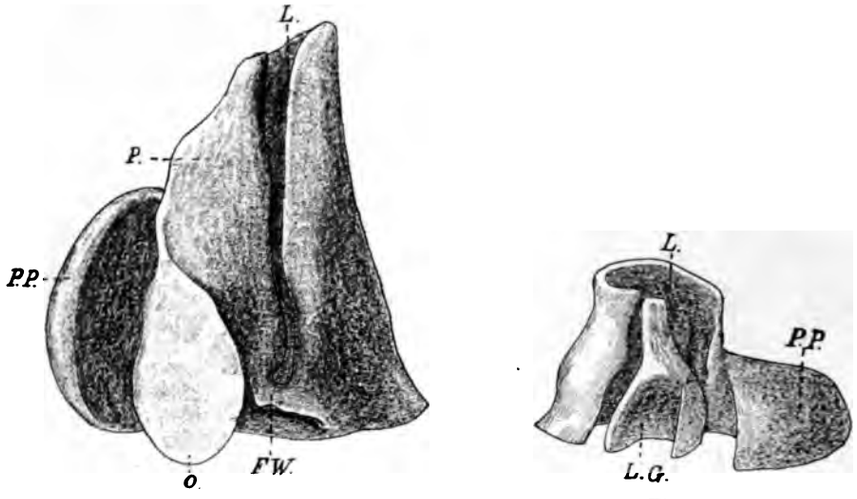

Fig. 335. (Nach Mall, 1891.) Fig. 336.

Fig. 335. „Corrosion preparation of the right gastric diverticulum in a chich of 136 hours. Ventral view. Enlarged 22 times. — *P* position of proventriculus; *O* omental cavity; position of gizzard. — Fig. 336. Left diverti culum (*LG*)."

the gizzard is one millimetre in diameter. The omental cavity is nearly a millimetre wide, and about one-half a millimetre long. It is shown as a distinct cavity, the dorso-ventricular diameter being nearly half a millimetre."

„My material does not suffice to follow the fate of the embryonic omentum. A chick of ten days shows, however, that it is in no way related to the formation oft the air sacs. — -- — When („bei einem erwachsenen Huhn") the anterior and middle air sacs on the right side are separated from the posterior sac on the same side (which is quite easily done with the handle of a scalpel), a slit is shown which extends to the oral and dorsal sides of the hepatic veins. Here it communicates, by means of a round opening about one centimetre in diameter, with a large cavity lying on the median and dorsal side of the proventriculus and extending to the spleen. The cavity does not extend over the

dorsal side of the gizzard. In all respects, this corresponds with the gastric diverticulum and with the lesser peritoneal cavity in mammals."

„The relation of this embryonic omentum to the 'pseudoepiploon' (von Weldon und Beddard beschrieben) is as yet unknown. However, I think it probable that the one is changed into the other, and that the 'pseudo-epiploon' will prove to be the true epiploon, homologous with the same in mammals We must only imagine the embryonic omentum attaching itself to the sides of the abdomen, followed by a loss of the epiploonic peritoneal cavity. A subsequent growth of the air cells back from the dorsal side of the stomach will produce the condition found in the adult."

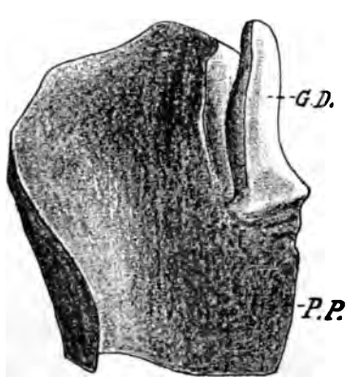

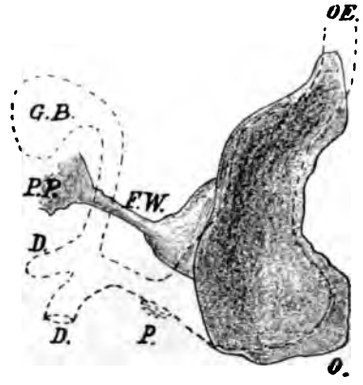

Fig. 337. (Nach Mall, 1891.) Fig. 338.

Fig. 337. „Corrosion preparation of a portion of the right coelom *(PP)*, including the gastric diverticulum, *(GD)* of the dog 6 mm long. Ventral view, Enlarged 66 times."

Fig. 338. „Corrosion preparation of the gastric diverticulum (lesser peritoneal cavity) of a dog 10 mm long. Enlarged 44 diameters. The view is from the left side, and the stomach is outlined. *Oe* oesophagus; *GB* gallbladder; *P* pancreas; *D* duodenum; *D* second canal to the liver; *PP* pleuro-peritoneal cavity; *FW* foramen of Winslow; *O* omental cavity."

„Mammals. The earliest sage of mammals I have to examine is an embryo of a dog, six millimetres long. It represents about the same stages as the chick of seventy hours already described. — — — On the right side a marked gastric diverticulum is present, as shown in Fig. 337. On the left side absolutely no diverticulum is present. — — Although there are two gastric diverticula in the chick, I have found in a specimen of sixty hours a single right diverticulum, much like the one shown in Fig. 337. This may indicate that the left diverticulum is in process of degeneration. — — — In a dog ten millimetres long the general shape of the lesser peritoneal cavity corresponds with the outline of the stomach. The communication with the pleuro-peritoneal cavity has become constricted to a narrow canal, as shown in Fig. 338. The cavity itself is still pointed on its oral side, extending up to the lung. On the aboral side

it extends beyond the greater curvature of the stomach, forming the omental cavity."

„A stage later (Fig. 339, dog-embryo 13,5 mm) the stomach has twisted about, holding in great part its adult position. — — A model of these parts, from the ten-millimetre embryo, simply rotated, to throw the stomach away from the mouth, gives the condition of things as they exist in the embryo thirteen millimetres long. The intestine is composed of two loops, one from the stomach, extending into the pelvis, and the other at the coecum, extending to the stomach, and on the left side of the first loop. The second loop is shown in Fig. 339."

„The rapid growth of the large intestine has thrown the coecum as high as the stomach, but to the right of it. The fold of omentum, coming from the dorsal side of the stomach, passes over the large intestine, as shown in the

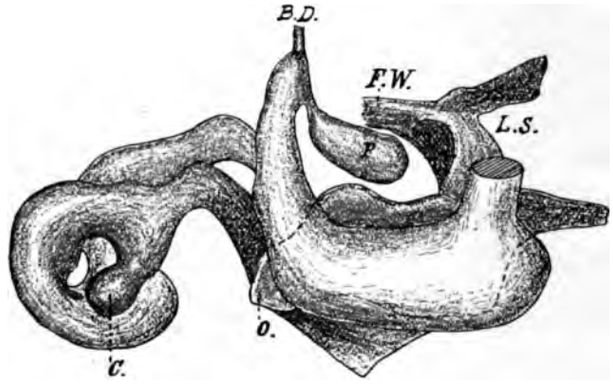

Fig. 339. (Nach Mall, 1891.)

„Stomach, intestines, and lesser peritoneal cavity of a dog 13,5 mm long. Viewed from the left side. Enlarged 22 times. The lesser peritoneal cavity has been filled with metal.

BD bile duct; *P* pancreas; *C* coecum; *O* omentum; *FW* foramen of Winslow; *LS* position of the lobus Spigelii."

figure. The general shape of the lesser peritoneal cavity is shown in Fig. 340. The S-shaped loop of intestine is cut across three times, and the lesser peritoneal cavity with its communication is shown throughout its whole extent. Within the foramen of Winslow, or rather the communication of the lesser with the greater peritoneal cavities, lies a triangular lobe of liver, the lobus Spigelii. — — — The omentum from now on rapidly grows, covering all the intestines, but not adhering to the colon, as is the case in man." — — —

„In the lower vertebrates the alimentary canal is attached dorsally by quite a simple mesentery. The same is the case in the embryos of all vertebrates. From this simple, straight mesentery, by means of shifting, the later compartments of the coelom are formed. In the lizard the mesentery is quite simple (P ttard), and lately R a v n has shown us, that on either side of the stomach there is a sack which communicates with the peritoneal cavity, the blind

end extending as far forward as the heart. On the right side the opening of the sac is related to the surrounding viscera, as is the foramen of Winslow in birds and mammals. The developement of these sacs is not known, but from sections of embryos given by Orr a marked gastric diverticulum is thown. In some specimens of adult turtles which I have examined there is a peritoneal cavity at the lesser curvature of the stomach, which does not communicate with the greater peritoneal cavity. This cavity holds the position of the lesser cavity, and no doubt will prove to be such. Fishes and amphibia probably have no such cavity."

„From these observations it is seen that the lesser peritoneal cavity is present in reptiles, birds, and mammals. In certain groups of reptiles two diverticula are formed, extending from the pleuro-peritoneal cavity, on either side of the stomach, to the heart. The right is larger than the left, and communicates with the coelom around the vessels passing to the liver. This cavity is homologous with the lesser peritoneal cavity, and the opening with the foramen of Winslow of mammals. Both right and left cavities are present in the adult."

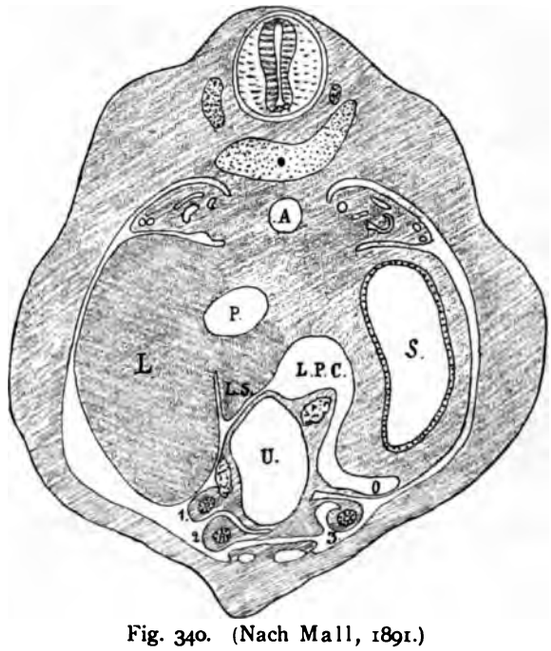

Fig. 340. (Nach Mall, 1891.)

„Section through the foramen of Winslow and the lobus Spigelii of a dog 13,5 mm long. Enlarged 36 times. *A* aorta; *S* stomach; *P* portal vein; *U* umbilical vein; *1*, *2* and *3* descending, ascending and descending portions of the intestine; *LPC* lesser peritoneal cavity; *LS* lobus Spigelii; *O* omental cavity."

„In birds it plays a most important part, forming a distinct cavity, homologous with the lesser peritoneal cavity in mammals. At first the cavities are symmetrical, one on either side, but later in the development the left one disappears, and the right gradually enlarges to form the lesser peritoneal cavity, while the communication about the hepatic vessels with the greater cavity forms a foramen of Winslow."

„In the lower mammals there are two gastric diverticula (Ravn), but the left is very insignificant and soon disappears. In the higher mammals only the right one is formed, which gradually increases in size to form the lesser peritoneal cavity."

In einer dritten[1]) Abhandlung, denselben Gegenstand betreffend, beschreibt Martin (1891) die Bildung des grossen und kleinen Netzes bei Rindsembryonen mit folgenden Worten[2]):

„In der ersten Entwickelungszeit bestehen keine grossen Unterschiede beim Wiederkäuer gegenüber den Tieren mit einfachem Magen. Vor allem müssen wir daran festhalten, dass der Magen und Anfangsteil des Zwölffingerdarmes auch hier mit einem Dorsal- und Ventralgekröse versehen wird."

„Das Dorsalgekröse ist die unmittelbare Fortsetzung des dorsalen Schlundgekröses und geht nach hinten kaudal in das Darmgekröse über. Das Ventralgekröse, dem ventralen Schlundgekröse entsprechend, schneidet aber kaudal mit dem Ductus choledochus ab. Später wird dasselbe durch die sich einlagernde Leber in zwei Abschnitte getrennt, von denen der zwischen Magen, Zwölffingerdarm und Leber gelegene das kleine Netz bildet, während der ventrale, Leber und Zwerchfell verbindende, das sichelförmige Band darstellt, über dessen Bildung wir weiter hinten das Nähere mitteilen werden."

„Saccus omenti. Zuerst die Umwandlungen des dorsalen Magengekröses. Wie Figur 342 zeigt, setzt sich dasselbe am Pansen zwischen den beiden Sackanlagen fest. Während es ursprünglich senkrecht zum Magenschlauch herabstieg, zieht es mit der Achsendrehung der Mägen nach links, wodurch wie bei einfachen Mägen die Netzbeuteltasche gebildet wird. Ein Unterschied dieser letzteren gegenüber tritt erst auf mit der kaudalen Verlängerung des Netzbeutels. Diese geschieht in Verbindung mit dem Wachstum des Pansens nach hinten und mit der Bildung der Zwölffingerdarmschleife."

„So lange die Pansensäcke nach vorn gerichtet sind, ist natürlich die ganze linke Fläche des Nebenpansens vom Netz überzogen. Dadurch aber, dass nach der Bildung des Zwerchfelles der Pansen sich nach hinten umstülpt, wird auch der Ansatz des Netzes nach hinten, kaudal verschoben und dieses springt nun von der Grenzfurche zwischen Haupt- und Nebenpansen zum Buch und grossen Bogen des Labmagens und zum Zwölffingerdarm hinüber. Der Nebenpansen bleibt dabei natürlich in der Netzbeuteltasche liegen, während der Hauptpansen überhaupt nie darin lag[3])."

„Je mehr nun Pansen links und Zwölffingerdarm rechts sich kaudal verlängern, um so mehr wird das an beiden angeheftete Netz von unten (ventral) und vorn (kranial) her über den Knäuel der Därme hinweggezogen. Anfangs liegen die Dünndarmschlingen noch über den hinteren (kaudalen) Rand des zusammengelegten Netzbeutels hinaus, später sind sie ganz davon eingehüllt.

[1]) Die erste Arbeit von Martin (Die Entwickelung des Wiederkäuermagens und -Darmes). Schweizer Arch. f. Tierheilk. 1889) war mir leider nicht zugänglich.

[2]) Martin. Die Entwickelung des Wiederkäuermagens und -Darmes. Festschr. z. Feier d. 50jähr. Doktorjubiläums der Herren Prof. v. Nägeli und Prof. v. Koelliker, 1891.

[3]) „Ich berichtige hier die wie mir scheint etwas unklare Darstellung des Verhältnisses der Pansensäcke zur Netzbeuteltasche in meiner ersten und zweiten Abhandlung."

„Der Pansen dehnt sich aber später mindestens noch einmal so viel im Verhältnis zu den übrigen Magenabteilungen nach hinten aus; auf der rechten Seite verlötet die das Netz nach hinten führende Zwölffingerdarmschleife mit dem Mastdarm, sowie der Anfangs- und Endschlinge des Grimmdarmes und so können wir uns zuletzt den hinteren Teil des Saccus omenti am besten so vorstellen: Er bildet eine Gekrösefalte mit freiem Umschlagsrand. Der linke Rand ist an der Furche zwischen Haupt- und Nebenpansen befestigt und zieht mit der Furche über die dorsale rechte und ventrale linke Pansenfläche. Der rechte Rand der Gekrösefalte ist durch die Zwölffingerdarmschleife am Dickdarm befestigt, der freie kaudale Umschlagsrand aber bildet mit der dorsalen Bauchwand eine Öffnung, durch die man von hinten her unmittelbar zu Dünn- und Dickdarm gelangt, welche im übrigen völlig vom Netze eingehüllt sind, aber nicht im Hohlraum des Saccus omenti, d. h. in der Bursa omentalis liegen."

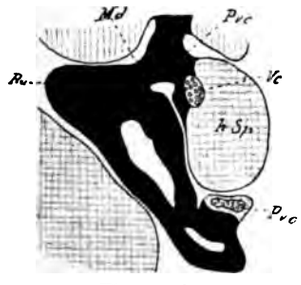

Fig. 341[1]).

Fig. 342.
(Nach Martin, 1891.)

Fig. 343.

„Foramen Winslowi. Auch die Bildung des Winslowschen Loches läuft in der ersten Zeit in der gleichen Weise ab, wie bei Tieren mit einfachem Magen; später finden sich wesentliche Verschiedenheiten."

„Die das Winslowsche Loch nasal und dorsal begrenzende Plica venae cavae geht in ihrer nasalen Verlängerung in den Mesodermüberzug der rechten Lungenanlage über und es sei mir gestattet, mich hier etwas eingehender über dieselbe zu verbreiten."

„Ich muss zu diesem Zwecke zuerst das Verhältnis der Lunge zum Schlundgekröse besprechen."

Beim Embryo von 32 Tagen sind die Epithelröhren, welche die Lungen darstellen, von einem sehr dicken mesodermalen Überzug umkleidet; beide sind mit dem ventralen Schlundgekröse verbunden. Die Epithelröhren steigen etwas dorsal an und enden gerade seitlich vom Schlunde, erreichen also das dorsale Schlundgekröse nicht mehr. Dagegen setzt sich der Mesodermüberzug noch

[1]) Die Fig. 341—351 sind verkleinert nach Martin (Die Entwickelung des Wiederkäuermagens und -Darmes. Festschr. zur Feier d. 50jähr. Doktorjubiläums d. Herren v. Nägeli und v. Koelliker, 1891) wiedergegeben.

an diesem fest. Der des rechten Lungenflügels zieht bedeutend weiter kaudal als der linksseitige. Als deutlich sich abhebende Mesodermleiste tritt er schliesslich in Zusammenhang mit dem Bande, welches vom dorsalen Schlundgekröse zur Leber überspringt und sich nach hinten in die Plica venae cavae fortsetzt (Fig. 343, *Pd* und *PVc*)."

„Auf dieser Schnitthöhe verläuft die Hohlvene noch in der Leber, auf Fig. 341 jedoch ist sie nur noch vom Spigelschen Lappen umgeben, welcher sich eben in der Hohlvenenfalte ausbildet."

„Der Mesodermüberzug des rechten Lungenlappens setzt sich also an die Plica venae cavae fest; entgegen den Angaben von Stoss. Mit ihrem Übergang auf die Leber wird zwischen Magen und Leber ein ventral von dem ventralen Magengekröse begrenzter, kaudal mit dem Netzbeutel zusammenhängender Spaltraum, der Recessus superior omentalis eingeschlossen (Fig. 343, *Rso*), der sich beim Wiederkäuer wie bei anderen Tieren verhält, weshalb ich mich nicht weiter darüber auslassen will. Ein Teil desselben wird nach Stoss abgeschnürt und bleibt zeitlebens als dem Schlund auf der rechten Seite anliegender Spaltraum bestehen."

„Es sei mir erlaubt, hier noch auf zwei rudimentäre Bänder aufmerksam zu machen, welche nach Ravns Angaben bei der Eidechse noch vollkommen ausgebildet sind und als Ligamenta pulmonis accessoria beschrieben werden. Beide setzen sich bei der Eidechse am ventralen Rande der Lungenflügel fest. Das inke hört mit dem hinteren Ende der Lunge auf und geht an der Leber vorbei zur ventralen Leibeswand. Das rechte aber setzt sich weit über die Lunge hinaus fort und geht nicht zur Bauchwand, sondern trifft auf die dorsale Leberfläche."

„Ravn fasst seine Befunde über diese Ränder beim Kaninchen wie folgt zusammen: Zwischen den Ventralflächen beider Lungen und der Dorsalfläche der ventralwärts von ihnen gelegenen frontalen Scheidewand bildet sich schon in einem frühen Stadium eine Verwachsung in einer Weise, dass jederseits ein enger kranialwärts blindgeschlossener Kanal zwischen diesen Teilen entsteht, der kaudalwärts von der erwähnten Scheidewand in die Bauchhöhle ausmündet. Bei den Säugetieren kommt indessen nur der rechte Kanal zur Entwickelung, während der linke vollständig verschwindet. Die Lichtung des restierenden rechten Kanals schliesst sich bald am Niveau des Überganges vom Ösophagus zum Magen; der kaudalwärts von der Verschlussstätte gelegene Teil, der in offener Verbindung mit der Bauchhöhle bleibt, wird der Recessus sacci omenti in engerer Bedeutung, während aus dem kranialwärts gelegenen Teile, wenigstens bei den Tieren, deren rechte Lunge mit einem Lobus infracardiacus versehen ist, eine überall geschlossene Schleimscheide entsteht, welche fast die ganze Peripherie des Ösophagus in dessen unterem Teile umgibt."

„Ich finde nun beim Rindsembryo von 32 Tagen auf der rechten Seite **(Fig. 344)** eine zarte Bindegewebsspange (*Lpa*), welche von der Anlage des pyramidenförmigen Lappens (Lobus infracardiacus hom.) zur Hohlvene zieht, links

(Fig. 345) aber eine kräftige ebensolche, die den vordersten (kranialen) Teil des ventralen Lungenrandes mit dem Mesodermüberzug der kranialen Leberfläche (primäres Diaphragma Ravns) verbindet, und es ist wohl der Schluss erlaubt, dass diese Bänder die Rudimente der erwähnten Ligamenta pulmonis accessoria sind."

„Während nun die Plica venae cavae beim Wiederkäuer, wie wir später sehen werden, als kraniale Begrenzung des Winslowschen Loches eine Zeitlang ganz in den Hintergrund tritt, bleibt die kaudale Begrenzung, die Plica venae portae, stets an ihrer Stelle."

„Wie nach Ravn beim Kaninchen, so ist auch beim Rinde die Vena portae in der Weise aus den beiden Venae omphalo-mesentericae hervorgegangen, dass sich zwischen rechter und linker eine Anastomose um den Zwölffingerdarm schlang. ‚Indem später die linke Vena omphalo-mesenterica kranialwärts von der Anastomose verschwindet, und die rechte kaudalwärts davon, muss die aus

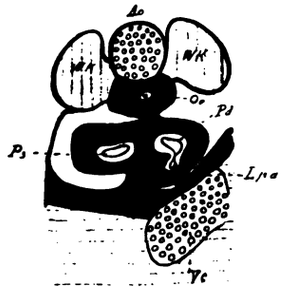

Fig. 344.

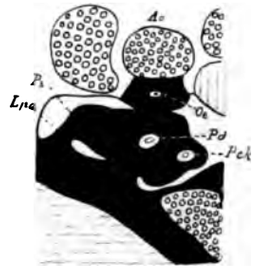

Fig. 345.
(Nach Martin, 1891.)

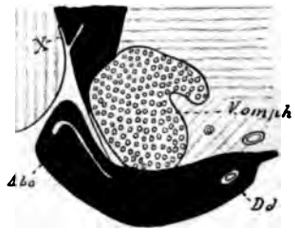

Fig. 346.

den restierenden Teilen der beiden Venen gebildete Vena portae gleich nach dem Eintritt durch den Nabel auf der linken Seite des Darmes liegen, um sich dann um den dorsalen Umfang desselben zu schlingen und dann in den rechten dorsallateralen Leberlappen einzutreten' (Ravn)."

„Auf Fig. 346 vom 42tägigen Embryo steigt dieser aus der Anastomose hervorgegangene Teil der Vene gerade über den Zwölffingerdarm weg (*Vomph*), um sich dann, den hinteren Rand des Winslowschen Loches bildend, in die Leber einzusenken (Fig. 347 *Vp*)."

„Auch insofern herrscht Übereinstimmung mit Ravns Befunden beim Kaninchen, als an der Stelle, wo die Vena omphalo-mesenterica den dorsalen Umfang des Darmes umfasst, und wo ventral der Lebergang abgeht, das dorsale Gekröse sehr kurz bleibt, während es vor und hinter ihr sich beträchtlich verlängert. Es ist also beim Rind wie beim Kaninchen das Zwölffingerdarmgekröse durch diese kurze Strecke in zwei Abteilungen getrennt, während nach Toldt der ganze Darmteil beim Menschen zwischen Cardia und Flexura duodeno-jejunalis langes Gekröse besitzt."

„Von jetzt an verschieben sich die Dinge beim Wiederkäuer wesentlich gegenüber den Tieren mit einfachem Magen durch die Bildung einer eigentümlichen Arterienfalte."

„Ich muss hier zur Erklärung dieser Faltenbildung vorausschicken, dass das Dorsalgekröse des Pansens in der Umgebung des Schlundes beim Embryo von 42 Tagen eine breite, flächenhafte Verlötung darstellt, in welcher der kraniale Teil der Netzanlage eingeschlossen ist und durch welche Blutgefässe und Nerven den Mägen zugeleitet werden."

„Die Arteria coeliaca zieht darin von hinten her im Bogen von der Bauchaorta herab. Der zum Buche gehende Ast (der dorsale Ast der rechten Magenarterie, welchen ich Arteria omasi nenne, da er seine hauptsächlichste Verbreitung am grossen Bogen des Buches hat) verläuft anfangs gerade, später jedoch, wenn der Omasus mehr rechts rückt, beschreibt er ebenfalls einen Bogen, welcher mit dem der Arteria coeliaca nahezu einen Halbkreis bildet. Damit

Fig. 347.

Fig. 348.

(Nach Martin, 1891.)

Fig. 349.

aber wird das die Arterie umgebende mesodermale Gewebe in eine Falte ausgezogen, welche ich Plica arteriae omasi nennen will und die bald an die Stelle der Plica venae cavae tritt."

„Zur Erläuterung dieses Vorganges dienen die Querschnitte und schematischen Zeichnungen durch Embryonen von 42, 49 und 63 Tagen."

„Fig. 348 vom 42tägigen Embryo zeigt uns die stark nach links gewendete Haube *Re*, deren Dorsalgekröse lang ausgezogen sich an ihrem linken Rande festsetzt. (Die rechts gelegene Erweiterung ist der Omasus. Wir haben also gerade den Übergang beider Mägen ineinander vor uns. Das Dorsalgekröse aber verhält sich hier schon wesentlich anders als weiter hinten [kaudal]. Hier [Fig. 349] ist es nämlich auf eine lange Strecke mit der Anlage des linken Zwerchfellpfeilers, mit welchem es auf Fig. 348 [weiter kranial] noch nicht in Verbindung steht, verlötet, so dass auf Fig. 349 zwischen dem verlöteten Teil und dem eigentlichen Ansatz des Dorsalgekröses an der Wirbelsäule ein Spaltraum entsteht, der uns vorerst nicht weiter interessiert.) Im Dorsalgekröse selbst verläuft die kleine Arteria coeliaca, welche schon weit gegen das Winslowsche

Loch herabgerückt ist. Die Hohlvene (aus Versehen mit *l'p* bezeichnet statt *l'c*) dagegen ist ganz im Lebergewebe eingebettet und dem Bereiche des Foramen Winslowi entrückt, dessen hinteren Rand die Vena portae (auf der Figur nicht sichtbar) bildet."

„Ich will nun kurz überspringen zu dem Verhalten der Arteria omasi in späterer Zeit."

„Fig. VI, Taf. I, zeigt uns die drei Gefässe (Hohlvene, Vena portae und Arteria omasi), wie sie beim Embryo von 58, 63 und 90 Tagen sich um das Foramen Winslowi gruppieren."

„Zu oberst (dorsal), nur wenig von vorn nach hinten ansteigend, verläuft die Hohlvene in ziemlicher Entfernung vom Winslowschen Loch. Dieses selbst bildet eine herzförmige Öffnung und sein vorderer (kranialer) Rand wird von der im Halbkreis verlaufenden Plica arteriae omasi gebildet. Diese geht dorsal in die den kaudalen Rand des Loches darstellende Plica venae portae über, ventral aber läuft sie in langer, kaudal gerichteter Spitze am Buche aus, während die Plica venae portae nach rechts sich ziehend, an der Leber endigt."

„In der späteren Fötalzeit (Embryonen von 18—20 Wochen) verschieben sich diese Begrenzungsfalten des Winslowschen Loches zum zweiten Male und zwar in der Weise, dass die Plica arteriae omasi mit dem konvexen Bogen des Buches wieder mehr nach links rückt. Es hängt das mit der durch die Ausdehnung des Labmagens bedingten Quer- bezw. Schrägstellung des Buches zusammen. Die nun allerdings sehr unbedeutende Plica venae cavae nimmt hierauf wieder ihren früheren Rang als vordere beziehungsweise dorsale Begrenzung des Foramen Winslowi ein. Wir müssen also unterscheiden: 1. ein primäres Winslowsches Loch, gebildet von der Plica venae cavae und Plica venae portae, 2. ein temporäres Winslowsches Loch, gebildet von der Plica arteriae omasi und Plica venae portae, und 3. ein definitives Winslowsches Loch, wieder eingeschlossen von der Vena cava und Vena portae. In diesem Verhältnis liegt ein bedeutender Unterschied gegenüber dem Menschen und Kaninchen. Manchmal tritt beim Rinde eine Verwachsung ein, so dass der Hohlraum des Netzbeutels von dem Cavum peritonei vollständig abgeschlossen ist."

„Omentum minus und Atrium bursae omentalis. Wir haben bis jetzt das Ventralgekröse des Magens, das Omentum minus, ganz ausser Acht gelassen."

„Nach den Untersuchungen von Ravn verschwindet das Ventralgekröse am Vorderdarm nach der Schliessung desselben zum Rohre sehr bald wieder, ‚so dass man in jedem einzelnen Stadium ein solches nur am Übergang des geschlossenen Darmes in den offenen findet. Es rückt beständig weiter kaudalwärts, indem es von seinem kranialen Rande schwindet, während es vom kaudalen neu gebildet wird.' Am Magen aber und dem kranialen Teile des Zwölffingerdarmes bleibt das Ventralgekröse bestehen bis zu der Stelle, wo der Lebergang vom Duodenum abgeht. Dabei bleibt derselbe mit dem die Leberanlage einschliessenden ‚primären Diaphragma' in Verbindung (Ravn)."

„Ich finde nun beim Rindsembryo von 32 Tagen an der Trachea, soweit sie ungeteilt ist, ebenfalls kein Ventralgekröse; mit dem Abgang des rechten vorderen Bronchialastes, beziehungsweise der denselben darstellenden Epithelröhre beginnt es. Am Magen und Anfangsteil des Zwölffingerdarmes verhält es sich wie beim Kaninchen und wie bei diesem schneidet es mit der Einmündung des Ductus choledochus ab. Weiter kaudal ist es verschwunden. Als Rest seines früheren Bestehens kann man aber noch beim Embryo von 40 Tagen eine kurze Strecke über seine kaudale Grenze hinaus eine seitlich vom Ventralrand des Duodenum sich anheftende Mesenchymplatte verfolgen, welche jedoch die die Leber verlassende Nabelvene nicht mehr erreicht."

„Im weiteren Verlaufe wird das Ventralgekröse beträchtlich länger, und dadurch entsteht zwischen ihm und den Mägen auf der einen, der Leber auf der anderen Seite ein Spaltraum, der kleine Netzbeutel, das Atrium bursae omentalis."

Fig. 350 A.

Fig. 350 B.
(Nach Martin, 1891.)

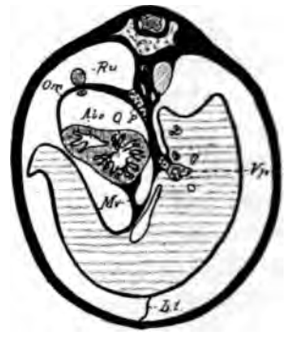

Fig. 351.

„Am besten dient als Erklärung hierfür Fig. 350 *A* und *B* vom 68tägigen Rindsembryo. Der lange Spaltraum *Abu* zwischen Leber, Buch *O* und seinem Ventralgekröse *Mv* ist das Atrium. In der Richtung des Pfeiles (Fig. 350 *B*) führt das Foramen Winslowi in den grossen Netzbeutel. Das Buch und die Haube *Re* umschliessen ihn ventral, der Pansen *Ru* und die Milz dorsal und das vom Pansen zur Haube überspringende grosse Netz *Om* bildet die linke Wand."

„Einige Schnitte weiter kaudal (Fig. 351) bildet die Plica venae portae allein die linke Wand des Atrium, dorsal liegt die Hohlvene, rechts die Leber. Das ventrale Magengekröse hilft hier den grossen Netzbeutel nach links abschliessen, so dass also nur sein kranialer Teil zur linken Wand des Atrium gerechnet werden darf, während der kaudal vom Foramen Winslowi gelegene Abschnitt nichts mehr damit zu tun hat. Die von Vena cava und portae, sowie der Leber eingeschlossene kaudale Mündung des Atrium in das Cavum peritonei ist ziemlich eng, und unterscheide ich sie daher als Aditus ad atrium, von dem Aditus ad bursam: dem Winslowschen Loch."

„Hier will ich darauf aufmerksam machen, dass Franck in seinem Handbuch der Anatomie der Haustiere als kleinen Netzbeutel unrichtigerweise eine andere Gekrösebucht deutet. Dadurch nämlich, dass Haube, Buch und Labmagen im Bogen nach hinten ziehen und der Labmagen mit dem links gelegenen Nebenpansen verlötet, entsteht zwischen diesen verschiedenen Magenabteilungen ein Winkel, in welchen ein halbmondförmiger Schlitz von 4—6 cm Länge führt. Die Gestalt dieser Öffnung rührt daher, dass ihr kranialer Rand von der bogenförmig verlaufenden und nun wieder in die Tiefe vom Winslow schen Loch weggerückten Plica arteriae omasi gebildet wird. Manchmal findet sich ausserdem noch mehr in der Tiefe ein ganzer Kreis von kleineren Gekrösefältchen, die auch zu einer gleichmässigen Ringfalte verschmolzen sein können. Mit dem Atrium hat dieser halb abgeschnürte Teil der Bursa omentalis nichts gemein."

Figurenerklärung.

Ao Aorta.
Abo Abomasus (Labmagen).
Abu Atrium bursae omentalis.
Aom Arteria omasi.
C Colon.
Coe Coecum.
Dd Duodenum.
Did Dorsale Zwerchfellsanlage.
Di Diaphragma.
FW Foramen Winslowi.
Jj Jejunum.
Lpa Ligamentum pulmonale accessorium.
Lt Ligamentum triangulare.
LSp Lobus Spigelii.
Md. Mesogastrium dorsale.
Mv. Mesogastrium ventrale.
O Omasus (Buch).
Oe Oesophagus.
Om Omentum majus.
P Pankreas.
Pd Pulmo dexter.
Pda Pulmo dexter anterior (vorderer rechter Lungenlappen).
Pd Primäres Diaphragma.
Ps Pulmo sinister.
Pvc Plica venae cavae.
Pvo Plica venae omphalomesentericae.
Pvp Plica venae portae.
R Rectum.
Re Reticulum (Haube).
Ru Rumen (Pansen).
Rus Rumen sinister (Hauptpansen).
Rud Rumen dexter (Nebenpansen).
Rso Recessus superior omentalis.
Sp Splen. Milz.
V Ventriculus.
Vc Vena cava.
Vp Vena portae.
WK Wolffscher Körper.
X Verwachsungsstellen der Zwerchfellsanlage.

In einer späteren Arbeit komplettiert Butler (1892) seine Angaben betreffs der Reptilien in folgender Weise [1]):

"Further, since the description of the Crocodile was written, I have ... been able to cut sections of a considerably younger stage (viz. a 35-days Alligator). This, while confirming the other opinions expressed in the previous paper, makes it clear that there is originally a 'Foramen of Winslow' in the normal position. — — Lastly ... I have found that certain Scincoid Lizards are as to the relations of their right lungs and liver intermediate between the Teiidae

[1]) Butler. On the Subdivision of the Body-cavity in Snakes. Proceedings of the Zool Society of London. 1892, pag. 477.

and other Lizards; while Acontias meleagris agrees with most Lizards, Anguis fragilis, Chalcidis mionecton, and apparently Acontias monodactyla have their 'pulmohepatic recess' not extending into the region of the lungs. So that a section through the lungs resembles fig. 289 on that page (236), and one behind the lungs shows the right lobe of the liver attached as in fig. 288." — –

„The Unpaired 'Omental' or 'Lesser Peritoneal' Space of the Right Side ... occours apparently in all the Amniota, and it is, I believe, disguised, by the fenestration of the mesogastric and gastrohepatic ligaments, in the Amphibia also. — The word 'omental' is somewhat ambiguous, and 'lesser peritoneal cavity' though excellent for the Mammalia, is unsatisfactory in the case of Birds, Crocodiles, and Snakes, where there is more than one such cavity present. — It may be explained, then, that the term 'omental space' is here used to include the whole space that corresponds to (a) the 'Saccus omenti' of Mammals (the sac enclosed by the recurved stomach and its attached membranes), and (b) the 'Recessus superior sacci omenti' of His, which in embryos of Mammals extends forwards into the pulmonary region, and is the right 'pulmohepatic recess' of my previous paper (1889). In Lizards, Crocodiles, and Birds this 'recess' may be more important than the 'saccus' itself."

„In the adults of most Lizards, of certain Chelonians (Thalassochelys), and at any rate of certain Mammals, and in the embryonic stages of Crocodiles, Snakes, and Birds, we find that this 'omental space' communicates with the right side of the peritoneal cavity by an aperture (very wide in many Lizards) which is the 'Foramen of Winslow'. This 'Foramen of Winslow' is bounded postero-ventrally by the pancreas and the hepatic ducts, which run in the hinder margin of the gastro-hepatic ligament, and antero-dorsally by the posterior vena cava, which, in its course from the kidneys (or in an embryo from the Wolffian bodies) to the liver, runs in what either is, or once was, the posterior margin of a ligament attaching the right half of the liver to the dorsal body-wall. — This 'Foramen of Winslowi may persiste as described, as in most Lizards and some Chelonians (Thalassochelys) and Mammals; or it may become obliterated, as in Amphisbaenians, certain Chelonians (Testudo and Emys), Snakes, Crocodiles, and Birds (Gallus). — In the latter case we have, as a result, an entirely closed peritoneal sac." — —

Nach Butler hatte schon Anders Retzius (1830) die persistierende Partie der Bursa omentalis (obwohl nicht als solche) bei Python beschrieben [1]).

---

[1]) Anders Retzius (1830) schreibt an der betreffenden Stelle (Anatomisk undersökning öfver några delar of Python bivittatus jemte komparativa ammärkningar. Kongl. Vetensk-Akad: s. Handlingar för år 1829. Stockholm, 1830, pag. 89)

„Ven[illegible] är lika som oesophagus inbäddad i cellväf, således utan peritoneal hinna. Unge[illegible]ten af magens längd börja tvenne smala serösa kanaler, en vid hvarje [illegible]darne slutna och gå bakåt, den ena till den lilla blindsäcken, hvildra slutar bredvid blindsäcken."

Über diese Arbeit von Anders Retzius (1830) schreibt Butler: "His description of the peritoneum (bei Python) appears to be as complete as it is possible for such a description of the anatomical features of any one animal to be, without the light thrown by comparative anatomy and development. One small division of the peritoneal cavity, which embryology shows to be a remnant of the 'omental' space, I did not myself discover in any adult Snake until after reading Retzius' account of the Python." — — —

„This space is practically the most difficult of any of the peritoneal spaces to find. Moreover, I do not think it is present in the adults of all Snakes; and this, not merely because I have not in a number of cases been able to satisfy myself as to its presence by dissection, but also because in Elaphis quadrilineatus, of which I obtained some advanced embryos, I find, by serial sections, that it is almost totally obliterated while still within the egg."

„If this space is present, one may expect to find it as a small one immediately on the right side of the stomach, and especially of the hinder part thereof — in fact, lying between the gall-bladder and the stomach and bounded behind by the pancreas. It will not in any case extend caudad of the pancreas, and it may not reach quite so far back as the anterior end of that organ in the adult. Anteriorly it may, when specially well developed, extend forwards as a narrow space on the right side of the stomach to a point a little anterior to the posterior end of the right liverlobe (Typhlops lumbricalis). This omental space, in the Snakes which I have examined, ist best seen in Typhlops, Xenopeltis[1]), and the Pythonidae[2]); it is also well marked, though in a less degree conspicuous, in Compsosoma[3]), Dendrophis[4]), and others[5]). I could not distinctly make it out in the forms marked *b* and *c* in the list:

Rhinophis blythii (*c*), Cylindrophis rufa (*c*), Aspidura trachyprocta (*b*), Tropidonotus natrix (*b*), Heterodon d'orbignii (*b*), Elaphis quadrilineatus (*b*), Zamenis gemonensis (*b*), Pitnophis catenifer (*b*), Dryophis prasina (*c*), Coelopeltis lacertina (*b*), Dipsas ceylonensis (*c*), Leptodeira rufescens (*c*), Lamprophis rufescens (*b*), Elaps fulvius (*b*), Hydrophis fasciata (*c*), Pelamis bicolor (*c*), Vipera berus (*b*), V. aspis (*b*), V. arietans (*b*), V. nasicornis (*b*), Crotalus durissus (*b*)."

Die von Buttler untersuchten Schlangen-Embryonen waren:

„I. Early Embryos of Tropidonotus (natrix), Zamenis (gemonensis), and Vipera (aspis) (with gill-slits). — — These stages extend from a time, soon after the first appearance of the allantois, when there were traces of but

---

[1]) X. unicolor.
[2]) Eryx johnii, Enygrus carinatus, Boa constrictor, Python molurus.
[3]) C. melanurum.
[4]) D. picta.
[5]) Liophis meremii.

one or two postoral clefts and the spiral coiling hat non begun, to a time when there were 4 complete coils (in the abdomino-caudal region) — — and 4 pairs of postoral gill-pouches" ....

„In the most advanced of these earlier stages the pleuroperitoneal cavity presents a condition of things similar to that which we find in Lizards. That is to say, besides the main pleuro-peritoneal cavity continuous throughout its whole extent, we have to the right of the stomach a ‚lesser peritoneal' or 'omental' cavity, communicating with the right half of the main pleuro-peritoneal one by a ‚Foramen of Winslow'. — The omental sac proper is, however, very small. Its anterior recess (‚Recessus superior sacci omenti' of His — my ‚pulmo-hepatic recess'), which in Birds, Crocodiles, Chelonia, and most Lizards, runs forwards between, and is bounded by, the oesophagus and the lung and liver-lobe of the right side, and their connecting ligaments, in these Snake embryos, as in certain Scincoid Lizards (Anguis fragilis, Chalcides mionecton, and apparently Acontias monodactyla), does not extend forwards into the region of the lung; it is confined to the hepatic region – the pancreas, which forms the posterior wall of the space being, together with the gall-bladder, at this stage and for some time longer in contact with the liver. But as development proceeds, and as the lung extends back to and beyond the hinder end of the liver, and as the pancreas and gall-bladder come to lie, as they almost invariably do in Snakes, a considerable distance behind the liver (However, in Rhinophis and certain specimens of Aspidura the gall-bladder is close to the liver, and it is not far removed in the Common Viper (Vipera berus), this space (if not obliterated) comes to be, with rare exceptions, entirely posthepatic in position."

„II. Embryos of Elaphis quadrilineatus, 11 cm long. The next stage that I have, an Elaphis embryo 11 cm long (Fig. 352), (all allowance being made for Elaphis being a larger Snake than Tropidonotus or Zamenis, with larger eggs), is considerably more advanced than the stage just described, and yet for our present purpose there is no important gap between them. There is in fact, as far as the pleuro-peritoneal cavity is concerned, at first sight as yet nothing to suggest the characteristic Ophidian condition. The liver-lobe of either side and the lung for the greater part of its length project freely into the common pleuro-peritoneal cavity. - The only definite change that we have to note is the closing of the ‚Foramen of Winslow'; this however, not only occurs in Birds (Gallus), Crocodiles, and many Chelonians, but also in the snake-like but truly lacertilian Amphisbaenidae. In fact an Elaphis embryo of 11 cm long is still lacertilian as to its pleuro-peritoneal cavity." — —

„Embryo of Elaphis quadrilineatus, 15 cm long. My next stage is an Elaphis embryo 15 cm long (Fig. 353).... The gall-bladder and pancreas have become separated from the liver and — — the lung has grown a considerable distance backwards. In fact, an embryo of this stage — — — is very similar

to the adult in the proportion of its parts and the position of the viscera. — — — In the figure 353*b* we see, cut through, a very small cavity, on the right side

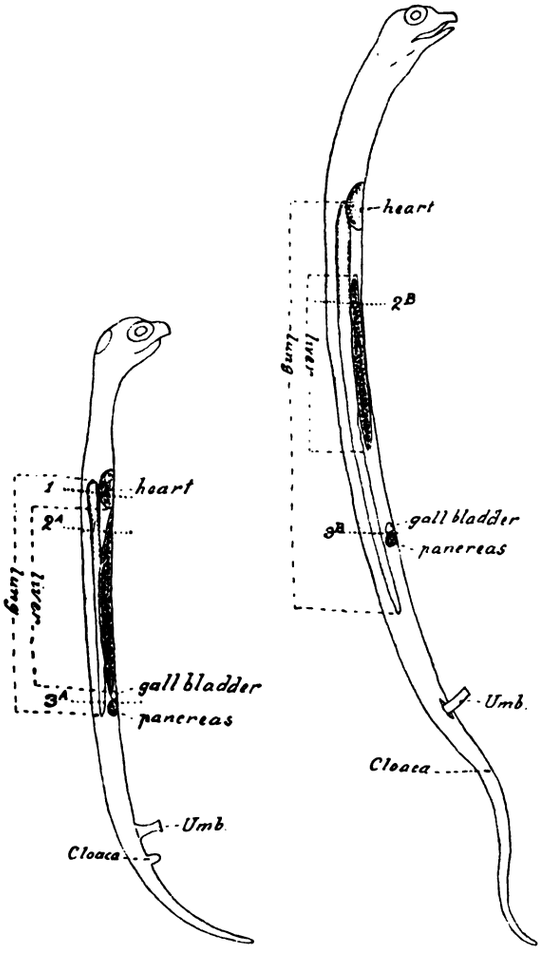

Fig. 352.

Fig. 353.

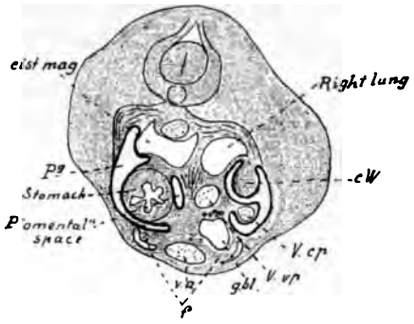

Fig. 352b.

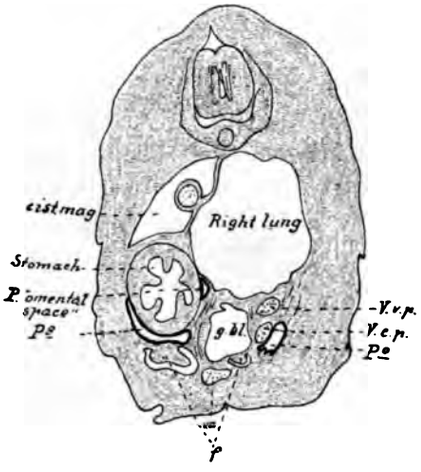

Fig. 353b.

Fig. 352[1]). „Embryo (♂) of Elaphis quadrilineatus, 11 cm long. Nat. size. (A rectified sketch of a partially straightened embryo.) — Fig. 353. Embryo (♀) of Elaphis, 15 cm long. Nat. size. (Artificially straightened.) — Fig. 352b. Transverse section of embryo of same stage as fig. 352, through the gall-bladder (× 14). — Fig. 353b. Transverse section of embryo of same stage as fig. 353, through a region as nearly as may be corresponding to that in fig. 352b. (× 14.)

cist. mag. Cisterna magna; *cW* Wolffian body; *gbl* Gall-bladder; *f* Developing fat-body projecting into circum-adiposal lymph-space; *P* Signifies a part of the pleuro-peritoneal cavity, thus; *Pg* That part of peritoneal cavity which later forms the closed gastric space; *Po* Narrow peritoneal tube connecting the right liver-sac and the posterior peritoneal cavity—destined to be obliterated; *Umb* Umbilical stalk; *va* Allantoic or anterior abdominal vein; *vcp* Vena cava posterior; *vvp* Vitellineportal-vein."

1) Fig. 352—353b sind nach Butler (on the Subdivision of the Body-cavity in Snakes. Proceed. of the Zool. Soc. of London, 1892) wiedergegeben.

of the stomach, in the corner between it and the lung. This must be the remains of the ‚omental space', as to the persistance of which in the adult of this species I am not certain. — — — — The omental space corresponds in all Sauropsida and it is a closed space, as in Snakes, in at any rate certain Birds, Crocodiles, and Chelonians".

Stoss (1892) untersuchte die erste Entwickelung der Bursa omentalis-Anlage, die er „Pleuroperitonealrecessus" nennt, hauptsächlich an Schafsembryonen, aber zum Vergleich auch an Embryonen von Lacerta, Salamander, Huhn und Kaninchen[1]).

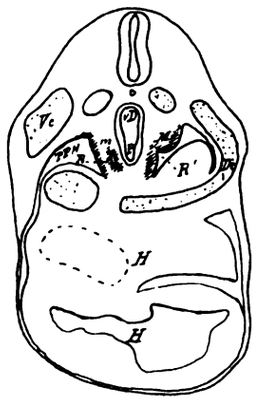

Fig. 354[2]).
(Nach Stoss, 1892.)
Querschnitt eines 3 mm langen Schafsembryo.
H Herz; *M* Mesoblastzellen; *m* Mesenchymgewebe; *PPH* Pleuro-peritonealhöhle; *P* Pankreasleiste; *R* Recessus pleuroperitonealis (= Recessus superior sacci omentalis, Ravn); *R'* Die dem Recessus entsprechende Einbuchtung der Splanchnopleura linkerseits; *Vc* Vena cardinalis; *vD* Vorderdarm.

Die jüngsten Schafsembryonen waren Zwillingsembryonen (I*a* und I*b*) von 3, resp. 4 mm grösstem Krümmungsdurchmesser (etwa 17—18 Tage alt).

Embryo I*a* (3 mm). „Schnitt I*a* 15 geht durch die Mitte der Lungenanlage"... Drei Schnitte (à 15 μ) weiter kaudalwärts (Fig. 354) hat sich „eine Einbuchtung der stark verdickten Splanchnopleura unter Verdrängung oder Durchwachsung des Mesenchymgewebes der linken Lungenausbuchtung genähert (R_1). Rechterseits finden wir denselben Vorgang bis zur vollständigen Abschnürung der eingesenkten Pleura gediehen (Fig. 354 *R*), so dass eine längliche, in der Darmwand gelegene Spalte entstanden ist, die von mehrschichtigem Epithel begrenzt wird. — Diese Spalte nimmt kaudal schnell an Länge zu, ist mondsichelig gebogen, mit ihrer Konkavität dem Darme zugewandt, überragt bald dessen ventralen Winkel und eröffnet sich nun so in die Pleuro-peritonealhöhle, dass die obere Hälfte ihrer lateralen Wand als sagittal gestellte Wand frei in die genannte Höhle hineinragt (Fig. 355*b*, I*a* 16 und 17, *Pvc*). — Linkerseits findet sich an der bis zur Mitte des Dottergangs stark verdickten Splanchnopleura nur eine undeutliche Wiederholung dieser Falte, wie es auch bei Embryo I*a*, sowie bei I*b* linkerseits nicht zur Bildung eines solchen nasal blinden Pleuroperitonealrecessus gekommen ist."

„Das Epithel dieses rechtsseitigen Recessus ist besonders medial sehr dick, drei- bis vierfach geschichtet und grenzt direkt an das Darmepithel, jedoch durch eine scharfe Linie davon abgesetzt. An der Lateralwand nimmt die Dicke des Epithels in ventraler Richtung ab und letzteres ist durch einen kaudalwärts breiter werdenden Mesenchymstreifen von dem ebenfalls mehrschichtigen Aussenepithel

[1]) Stoss. Untersuchungen über die Entwickelung der Verdauungsorgane, vorgenommen an Schafsembryonen. Diss. Leipzig, 1892.

[2]) Fig. 354—378 sind nach Stoss[1]) wiedergegeben.

getrennt. — Dieses Strukturverhältnis lässt sich auch an der kaudalen Fortsetzung der Lateralwand des Recessus, der vorerwähnten sagittalen Falte — Plica venae cavae nach Ravn — verfolgen, indem das auf dem Querschnitt S-förmig gebogene Epithel der rechtsseitigen Splanchnopleura um so dicker ist, je näher es

Fig. 355a—e. (Nach Stoss, 1892.)

Schnitte durch die Magen- und Duodenalanlage desselben Embryo (Ia). $^{45}/_{1}$.

Ch Chorda; *Dch* Ductus choledochus; *Dh* Ductus hepaticus; *sD* sekundäres Duodenum; *sV* Sinus venosus; *Pvc* Plica venæ cavæ. Die übrigen Bezeichnungen siehe Fig. 354.

dem Darme liegt (Fig. 356, Ia 19 und 20). — Die Plica venae cavae nimmt bis nahe dem kaudalen Ende der Magenanlage (Ia 19 und 20) an Grösse zu, um sich dann kaudalwärts schnell abzuflachen (Fig. 355). — Gleichzeitig nimmt auch die Dicke des Mesoderms zu beiden Seiten des Darmes wieder allmählich ab."

„Hinter der Lungenanlage wird Lage und Gestalt des Darmquerschnittes asymmetrisch bei allmählicher Zunahme des Höhendurchmessers (Fig. 355). Dies dürfte im Schnitt Ia 19 und 20 (Fig. 356), d. h. ca. 75 μ vor Abgang des Gallenganges, seine Höhe erreicht haben. Ursache der Asymmetrie ist offenbar die starke Epithelwucherung und Einbuchtung der rechtsseitigen Splanchnopleura."

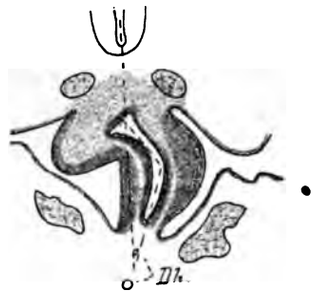

Fig. 356.
(Nach Stoss, 1892).
Querschnitt des Schafsembryo Ia. $^{60}/_{1}$.
Dh Ductus hepaticus.

Das Darmlumen, von rechts nach links in einem Winkel von 125° eingebogen, liegt fast ganz in der linken Körperhälfte. Der dorsale und ventrale Rand ist, als am besten fixiert und der Druckwirkung am wenigsten ausgesetzt, der Medianebene am nächsten gelagert." Diesen Abschnitt des Verdauungstractus bezeichnet Stoss als primitive Magenanlage. — — - -

„Der Zwillingsembryo Ib (4 mm) zeigt nur minimale Abweichungen von dem beschriebenen Befund, indem seine Entwickelung gegenüber Ia um ein Geringes zurück ist. — Die Asymmetrie der Magenregion ist noch weniger ausgeprägt." — — —

Embryo II, 5,5 mm lang. „Figur 9[1]) stellt einen Schnitt dar, durch welchen der Verdauungskanal von der Maul-Rachenhöhle bis zur Duodenalregion getroffen wurde. Man sieht deutlich, dass die asymmetrische Lage der Magenregion durch den besprochenen Pleuroperitonealrecessus bedingt ist, welcher direkt hinter der rechten Lungenausbuchtung beginnt."

Gegen die Auffassung Ravns, dass die Plica venae cavae eine kaudale Fortsetzung der rechten mesodermalen Lungenanlage sei, hatte Stoss in einem früheren Aufsatze, gestützt auf Schnittbilder wie Fig. 365, folgende Bemerkung gemacht: „Bei meinen Präparaten konnte ich eine Bestätigung obiger Tatsache nicht finden. Die Lungenanlage verliert sich allmählich im Ventralgekröse des Schlunddarmes, ohne dorsal anzusteigen. Sie liegt in einer grubigen Vertiefung zwischen Dorsalfläche des Saccus reuniens und der Leber und wird (bis zum

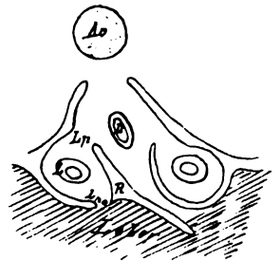

Fig. 357. (Nach Stoss, 1892.)

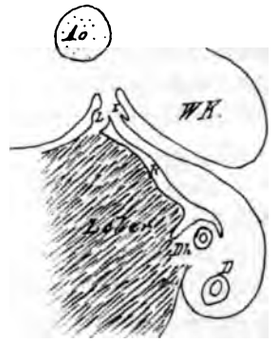

Fig. 358.

Fig. 357 und 358. Querschnitte eines 5 mm langen Lacertaembryos. $^{60}/_{1}$.
Ao Aorta; *D* Darm; *Dh* Ductus hepaticus; *L* Lungenanlage; *Lp* Ligamentum pulmonale; *Lpa* Lig. pulmonale accessorium; *R* Recessus pleuro-peritonealis (= Recessus sup. sacci omenti).

ca. 20. Tage) dorsal von der Leber etwas überragt, deren rechter Lappen sich mit der rechten Wand des Rec. s. o. verbindet." — — —

„Dass das ‚auf die Leber überspringende Band' kaudal in die freie Plica venae cavae übergeht, ist zweifellos, dass aber dieses Band ontogenetisch als Fortsetzung des rechten Lungenflügels im Sinne Ravns zu betrachten ist, wird durch die Untersuchungen Martins nicht bestätigt." Die von Martin untersuchten Embryonen waren (nach Stoss) zum Studium der Entwickelung fraglicher Organe viel zu alt.

„In nachfolgendem suchte ich nun festzustellen, inwieweit die Bildung des in Frage stehenden Pleuro-peritonealrecessus den Untersuchungsergebnissen Ravns entspricht."

„Ein Lacerta-Embryo von 5 mm Länge, bei welchem sich allerdings die Lunge nicht mehr in dem ersten Entwickelungsstadium befindet, lässt die von

[1]) Ich habe diese Fig. nicht reproduziert, weil sie nach einer Mikrophotographie gemacht ist, deren Grenzen etwas undeutlich geworden sind.

Ravn für Kaninchen und Lacerta festgestellten Verhältnisse unzweifelhaft erscheinen. — In Fig. 357 nimmt der rechte Lungenflügel durch das Ligamentum pulmonale (*Lp*) von der Darmwand (in späteren Schnitten mehr vom Dorsalgekröse) seinen Ursprung und verbindet sich ventral durch das von Ravn als Lig. pulmonale accessorium bezeichnete Band mit der Oberfläche der Leber. Der rechte Lungenflügel ist, wie Ravn sagt, zwischen beide als ein Band zu betrachtende Bänder eingeschaltet, und somit wird die Lateralwand des gebildeten Recessus tatsächlich durch die mehr sagittal gestellte mesodermale Lungenanlage resp. den in ihr sich entwickelnden Lungenflügel dargestellt. — In Fig. 358 ist das hintere Ende der Lungenanlage getroffen, und nun erst hat das fragliche Band lediglich die Bedeutung eines dorsalen Lebergekröses. — Ein ganz ähn-

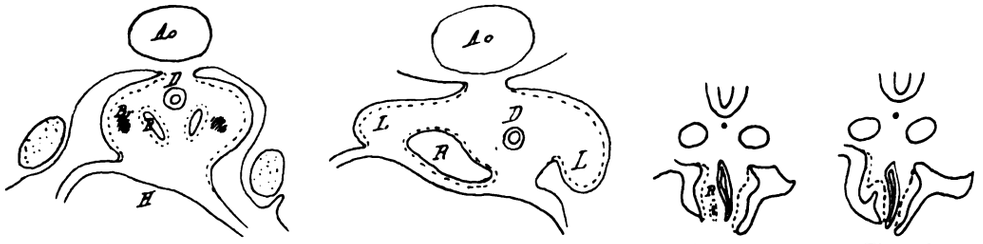

Fig. 359. Fig. 360. Fig. 361. Fig. 362.

(Nach Stoss, 1892.)

Fig. 359. Querschnitt durch das kaudale Ende der Lungenanlage eines 4 Tage alten Hühnerembryo. *Br* Bronchus. — Die übrigen Bezeichnungen siehe Fig. 357 und 358.

Fig. 360. Querschnitt durch das kaudale Ende der Lungenanlage eines 4½ Tage alten Hühnerembryo.

Fig. 361 und 362. Querschnitte durch einen 9—10 Tage alten Kaninchenembryo. Die proximale Grenze der verdickten Splanchnopleura ist durch eine punktierte Linie gekennzeichnet.

liches Bild zeigen selbst Ichthyopsiden, wie aus Schnitten durch eine Salamanderlarve hervorgeht."

„Bei einem 7 mm langen, 3 Tage alten Hühnerembryo berühren sich an der Stelle der stärksten Ausbuchtung der Lungenbläschen Entoderm und das stark verdickte Mesoderm. Eine Mesenchymverdickung ist hier nicht vorhanden. — In den folgenden Schnitten finden sich zu beiden Seiten des stark verschmälerten Ventralgekröses Einbuchtungen der Splanchnopleura dorsalwärts vor und geben Veranlassung zur Bildung mesenchymreicher Wülste seitlich vom Vorderdarme. — Die beiderseitigen Mesodermeinbuchtungen führen jedoch noch nicht zur Bildung von kranial blind geschlossenen Recessus. — Ein 4 Tage alter Hühnerembryo zeigt in der Umgebung der hervorsprossenden Bronchialäste bedeutende Mesenchymvermehrung. — Auf Schnitten, welche das kaudale Ende der Bronchien gerade noch tangieren (Fig. 359), finden sich medial von letzteren die Querschnitte zweier Recessus, wodurch klargelegt ist, dass die oben erwähnten Mesenchymwülste, welche durch Verwachsung mit dem Ventralgekröse zur Bildung der Recessus führten, zur Aufnahme der Bronchialäste bestimmt sind.

Nach wenigen Schnitten eröffnet sich der linke und bald darauf der rechte Recessus in die Pleuro-peritonealhöhle. — An einem $4^1/_2$ Tage alten Hühnerembryo treffen wir die Bronchien, die beide Recessus kaudal weiter noch überragen. Kaudal vom linken Bronchialast eröffnet sich der dazugehörige Recessus (Fig. 360), während sich rechterseits das den Bronchus umgebende Gewebe als eigenes Dorsalgekröse der darunter liegenden Organe kaudal fortsetzt."

„Somit bestätigen sich auch hier die Angaben Ravns, mit Ausnahme des Umstandes, dass zu der Zeit und dort, wo die Lungenbläschen sich hervorwölben, flügelartige Mesenchymausbuchtungen zu beiden Seiten des Vorderdarmes nicht vorhanden sind. Erst hinter der betreffenden Stelle werden dieselben auf oben beschriebene Weise gebildet."

Ferner untersuchte Stoss 4 Kaninchenembryonen im Alter von 9 bis 11 Tagen.

Kaninchenembryo I, 9—10 Tage alt. Linkerseits fand er nur eine schwache Mesodermeinbuchtung, rechterseits aber „bereits einen 30 μ langen, kranial blind geschlossenen Recessus (Fig. 361 *R*), nach dessen seitlicher Öffnung (Fig. 362) seine Lateralwand eine allmählich kleiner werdende sagittale Falte darstellt (analog dem beschriebenen Wulste linkerseits; Mesodermanlage der rechten Lunge nach Ravn)." — — —

„Die Mesodermeinbuchtung linkerseits resp. das kraniale Ende des Recessus rechterseits liegen beim Schaf wie beim Kaninchen dicht hinter der stärksten Ausbuchtung der entodermalen Lungenanlage, und hier grenzen bei beiden Mesodermzellen an das Entoderm. — Weder beim Kaninchen noch beim Schaf findet sich auf der Dorsalfläche des primitiven Diaphragmas eine in dorsaler Richtung wachsende Falte (Ravn). Die Bildung des Recessus ist lediglich als Fortsetzung des Einstülpungsprozesses anzusehen."

„Jede faltenförmige Einstülpung bedingt zwei mehr oder weniger prominierende Begrenzungswülste, und diese können bei inniger Berührung mit ihren freien Rändern verwachsen. — Ravn lässt seiner mesodermalen Lungenanlage eine selbständige Falte von der Oberfläche des Saccus reuniens und dem primitiven Diaphragma entgegenwachsen. Durch diese Art der Auffassung wird die Erklärung dieses Vorganges nicht gefördert, denn wenn auch die dorsale Falte richtig gedeutet wäre, so entbehrt doch die ventrale der Erklärung. — Ravn ist jedoch zu dieser Deutung genötigt, weil er nicht von einer Einstülpung als primärer Ursache der Recessusbildung ausgeht, sondern von deren dorsaler Begrenzungsfalte. Dass die einmal zu stande gekommene Verwachsung sich kaudalwärts selbständig fortsetzt, wie dies tatsächlich geschieht, ist wohl begreiflich. Hinter der Verwachsungsstelle wird sich dann wohl auch eine hügelige, kaudal verstrichene Erhebung der Oberfläche des betreffenden Organs (Leber) bemerkbar machen; diese ist aber passiver, nicht aktiver Natur."

Kaninchenembryo, 11 Tage alt.

„In Schnitten ..., welche das hintere Ende des rechten Bronchus noch tangieren, findet sich auch bereits der Recessus tangiert. Dieser ist nun viel mehr dorsal gelagert als der betreffende Bronchus, und wenn auch in diesen Schnitten ein Zusammenhang des Bronchus mit dem Vorderdarm nicht mehr gegeben ist, so erhellt doch aus den Lageverhältnissen der einzelnen Teile, dass die Lateralwand des Recessus nicht, wie Ravn sagt, der Lungenflügel ist, welcher kaudal aufwärts rückte und sich schliesslich sagittal stellte, um mit einer vom Saccus reuniens resp. der Leberoberfläche sich erhebenden Falte zu verwachsen; vielmehr müsste man diese letztere, wenn sie vorhanden wäre, als nach auf-

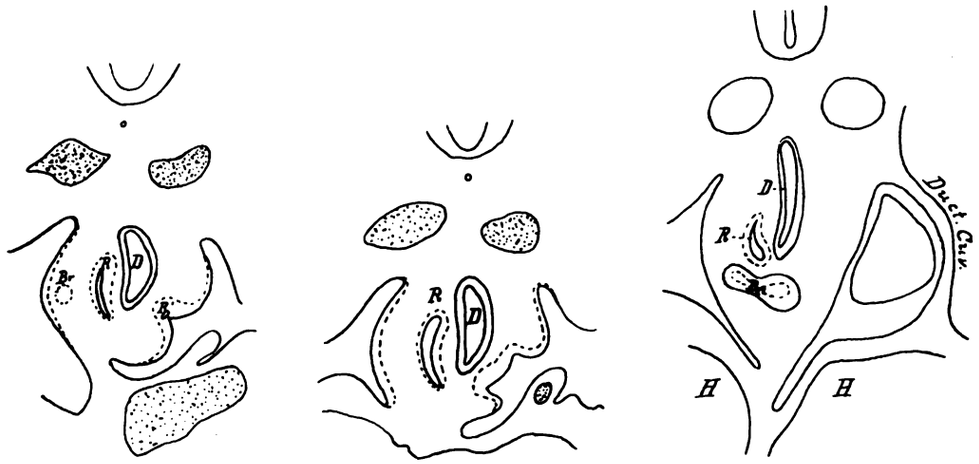

Fig. 363. Fig. 364. Fig. 365.

(Nach Stoss, 1892.)

Fig. 363 und 364. Querschnitte durch die Region der Lungenanlage eines genau 11 Tage alten Kaninchenembryo. Schnitt Fig. 364 liegt 50 μ hinter Schnitt Fig. 363. $^{60}/_{1}$.

Fig. 365. Schnitt durch das kaudale Ende der Lungenanlage eines Schafsembryo (III) von 5 mm Nacken-Sakrallinie. $^{60}/_{1}$.

wärts ragende Lungenanlage betrachten. — Linkerseits macht sich mitten auf dem Lungenflügel eine Pleuraausbuchtung bemerbar (Fig. 363), die zur Bildung eines kleinen, 20 μ langen Recessus (R') führt. Nach Eröffnung derselben findet sich dorsal und ventral von der Einbuchtung je eine Falte (Fig. 364), die sich beide kaudal verflachen. Die dorsale entspricht der Plica venae cavae rechterseits. — Rechterseits verhält sich der Recessus (R) wie bereits beim Schaf beschrieben, nur tritt die Dicke des Epithels gegenüber der Faserschicht bedeutend zurück."

„Was nun die weiteren gegenseitigen Beziehungen zwischen Lungenanlage und Pleuro-peritoneal-Recessus beim Schaf betrifft, so finden wir bei einem Embryo (IV), der um 1—2 Tage älter als Schafsembryo I sein dürfte, den hervorsprossenden rechten Bronchus in ventro-dorsaler Richtung in die Lateralwand des

Recessus eintreten (Fig. 365), was den Angaben Ravns über die Bildung des Recessus geradezu widerspricht."

„Aus den bisherigen Betrachtungen dürften folgende Schlüsse zu ziehen sein: — — — Die von Ravn als Mesodermanlagen der Lungen bezeichneten Wülste finden sich auch beim Schafe, sind aber hier ebensowenig wie beim Kaninchen als solche zu betrachten."

„Dicht hinter der entodermalen Lungenanlage bildet die Oberfläche der Splanchnopleura jederseits eine lange, mit der Darmachse parallele Einbuchtung. Rechterseits tritt diese Einbuchtung bei den Säugetieren viel früher und stärker hervor und führt zur Bildung eines kranial geschlossenen, kaudal und lateral sich eröffnenden Pleuro-peritoneal-Recessus. Linkerseits wird im günstigsten Falle ein ganz kurzer, bald obliterierender Recessus gebildet."

„Bei Tieren, bei welchen sich die Mesodermeinbuchtungen in ihrem kranialen Teil unter dem Niveau des Vorderdarmes und nahe dem verschmälerten Ventralgekröse anlegen, kann die dorsale Begrenzungsfalte der Einbuchtung als Mesenchymanlage der Lunge resp. ihre kaudale Fortsetzung betrachtet werden. In ihr kommt die Lunge zur Entwickelung. Dies scheint bei den Sauropsiden vollständig zuzutreffen."

„Bei Tieren dagegen, bei welchen die Mesodermeinbuchtungen in ihrer kranialen Partie mehr lateral vom Darmlumen auftreten, findet eine Kreuzung des gebildeten Recessus mit der Lungenanlage derart statt, dass der rechte Bronchus ventral vom Recessus in dessen Lateralwand eintritt, um alsbald lateralwärts über dieselbe hinaus und nicht in ihr, wie bei Lacerta, sich weiter zu entwickeln. Infolgedessen erscheint das rechtsseitige Lungengekröse später in zwei Platten geteilt, von welchen (entgegen Ravn) die ventrale als die direkte Fortsetzung der Lungenwurzel zu betrachten ist."

„Bei Tieren endlich, bei welchen Frontalschnitte durch die primären Bronchialäste das kraniale Ende des Recessus nicht mehr treffen (Obliteration desselben in cranio-kaudaler Richtung), ist es schwer zu sagen, ob die dorsale oder die ventrale Begrenzungsfalte der Mesodermeinbuchtung als direkte Fortsetzung der Mesodermanlage der Lunge im Sinne Ravns zu betrachten ist; immerhin lassen unsere Präparate auch für das Kaninchen letzteres zweifelhaft erscheinen."

„In allen Fällen ist der fragliche Recessus ein mit der Lungenentwickelung nur indirekt zusammenhängendes Gebilde, das auf Form und Lagerverhältnisse des sich bildenden Magens und Duodenum unter dem Einflusse ist." — — —

„Die Längsfaltenbildung der Splanchnopleura muss nach den allgemeinen Entwickelungsprinzipien als eine natürliche Folge der hauptsächlich in latero-medialer Richtung stattfindenden Zellvermehrung erachtet werden. — — Durch die kranial dicht hinter der Lungenanlage beginnenden beiderseitigen Einbuchtungen der verdickten Splanchnopleura wird der Darm in eine labiale Gleichgewichtslage versetzt, welche, noch bevor sie sich tatsächlich ausbildet, durch die frühzeitige asymmetrische Entwickelung des Herzens in eine stabile übergeführt wird, indem das nach rechts gewendete Ventralgekröse die rechtsseitige Mesodermeinbuchtung auf Kosten der linksseitigen begünstigt."

„Rechterseits entsteht hierdurch eine in cranio-kaudaler Richtung fortschreitende Abschnürung von Mesodermepithel — Recessusbildung —, die zunächst eine Verdrängung des Darmrohres aus der Medianebene nach links zur

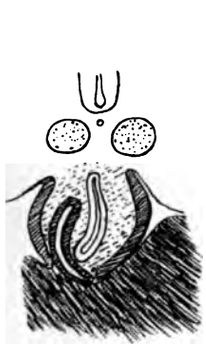

Fig. 366.

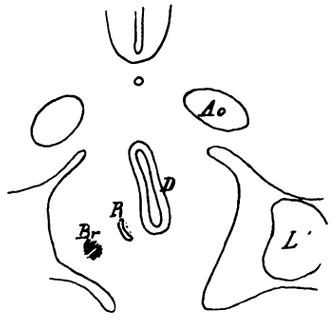

Fig. 367.

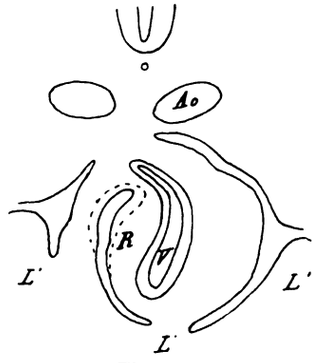

Fig. 368.

(Nach Stoss, 1892.)

Fig. 366. Schnitt durch Schafsembryo III (5 mm). Der Mesoblast ist schraffiert. Das von Mesoblastzellen durchsetzte Mesenchym ist punktiert schraffiert. $^{45}/_{1}$.

Fig. 367 und 368. Querschnitte des 4,6 mm langen Schafsembryo IVa. — *L'* Leber.

Folge hat, ferner die ursprünglich auch an der linken Splanchnopleura beginnende Einbuchtung in eine Ausbuchtung umwandelt. Was hierbei die linksseitige Splanchnopleura gegenüber der rechtsseitigen an Oberfläche differiert, scheint durch grössere Dicke des Epithels kompensiert zu sein (Fig. 357). Durch die Recessusbildung wird: erstens mit der Verschiebung und Knickung des Darmlumens nach links die Drehung des Magens und des Duodenum eingeleitet; zweitens werden für die Folge der Entwickelung die durch die Ein- und Aufkrümmung des Embryonalleibes und andere Vorgänge auf die Gekröse notwendig stattfindenden Spannungsänderungen aufgehoben, da die Lateralwand des Recessus gleichsam als Trajektor figuriert. — Die weiteren Form- und Lageverhältnisse des Magens sind somit nur als Folgezustände der Wachstumsdifferenz in seinen einzelnen Teilen aufzufassen."

Schafsembryo III (halbkreisförmig gekrümmt, mit einem grössten Krümmungsdurchmesser von 5 mm): — — „Der Querschnitt des Magens stellt eine

Kreisfläche dar, die dorsal die dorsale Wand der Leibeshöhle, ventral die Leber tangiert (Fig. 366). — In den nächstfolgenden Schnitten eröffnet sich der Recessus, dessen starke Verlängerung nach abwärts und links ein sehr schmales Ventralgekröse bedingt (Fig. 366), welches sich kaudal im Bereich des primitiven Duodenum und seiner Lebereinsenkung wieder verbreitert. — Der Recessus weist eine Länge von 300 μ auf, gegenüber 100 μ bei Embryo I."

„Die nächst älteren Embryonen IV*a*, IV*b* und IV*c* sind sehr stark eingerollt. Ihre grössten Durchmesser betragen 4,6, 4,8 und 5 mm. Ihr Alter dürfte zwischen 19 und 20 Tagen liegen — — — — Gleichzeitig mit dem Auftreten der Recessusquerschnitte (*R*) — — macht sich — — eine allmähliche Zunahme des Höhendurchmessers des Darmrohres, vereint mit einer Knickung dessen Querschnittes und Verschiebung nach links bemerkbar (Fig. 367 *D*). — Die hiermit begonnene Magenanlage hat eine Länge von ca. 700 μ; in der

Fig. 369. Fig. 370. Fig. 371.

Fig. 369–371. Querschnitte des 6 mm langen Schafsembryo V. — $^{45}/_{1}$.
Oe Ösophagus; *Br* Bronchus; *Pvc* Plica venae cava; *Vci* Vena cava inf.; *Vp* Vena portae; *Vv* Vena ventriculo-lienalis; *Pd* dorsales Pankreas; *Vu* Vena umbilicalis.

kranialen Hälfte derselben findet sich deren grösstes Lumen und stärkste Knickung (nahezu 90°; Fig. 368 *V*). Der Recessus eröffnet sich erst 100 μ hinter dieser Partie. Kaudal nimmt der Querschnitt des Magenlumens — — wieder ab."

Embryo V, halbkreisförmig gebogen; Nacken-Sakrallinie 6 mm. — — — „Die Schnitte, welche das kaudale Ende der Bronchien tangieren, treffen auch hier den Anfang des Recessus und des Magens (Fig. 369)". — — —

Embryo VI*a* und VI*b* sind Zwillingsembryonen von ca. 9 mm Nacken-Sakrallänge.

„Die Länge des Magens beträgt nahezu 1 mm. Sein Dorsalgekröse hat sich bedeutend verlängert und verläuft fast horizontal (75° zur Medianebene) von rechts nach links. Hierdurch hat die Linksdrehung des Magens bedeutend zugenommen; sie beträgt nahezu 65°. Der dorsale Winkel des Magenlumens ist in die verdickte linke Seitenwand des Magens vorgedrungen. Der Lumen-

querschnitt stellt infolgedessen einen seiner früheren Bildung gerade entgegengesetzt gelagerten stumpfen Winkel dar. — Das Dorsalgekröse zeigt eine spindelförmige Verdickung (Fig. 372), welche sich gegen das Magenende in

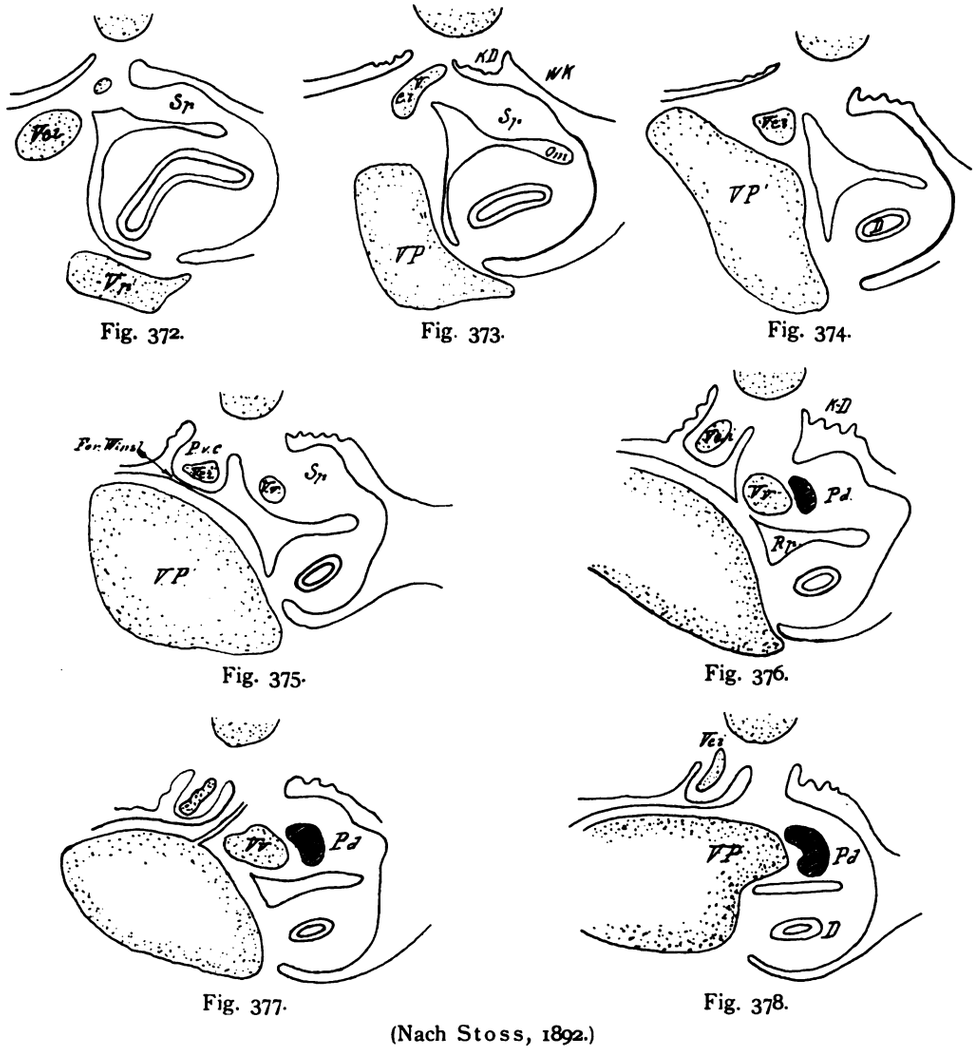

Fig. 372. Fig. 373. Fig. 374.

Fig. 375. Fig. 376.

Fig. 377. Fig. 378.

(Nach Stoss, 1892.)

Fig. 372—378. Schnitte durch Magen und Duodenum des Schafsembryo VIa (9 mm). *Sp* Milzanlage; *Om* Omentum majus; *Kd* Keimdrüse; *WK* Wolffsche Körper; *Pd* dorsales Pankreas; *Vv* Vena ventriculo-lienalis.

Milzmagenvene in die Pfortader ihr Ende. Es ist dies — — die Milzanlage. — His (1880) sagt in seiner Anatomie menschlicher Embryonen (pag. 60): ‚Es (das eine starke dorsale Vorwölbung des hier fast horizontal nach links ziehenden Gekröses fortsetzt. Sie erreicht kaudal erst in der Nähe der Einmündung der

Mesogastrium dorsale) knickt sich in eine nach links gerichtete Kante, und die Knickungsstelle des Magengekröses wird zur Anlage der Milz'. Dies mag bei Menschen zufällig der Fall sein. Im genetischen Zusammenhange steht aber diese Knickungsstelle mit der Milzanlage sicher nicht. Erstere stellt an unseren Präparaten (Fig. 375) eine links von der Milztuberosität sichtbare Hervorwölbung dar. Ich möchte vielmehr einen Zusammenhang der Milzanlage mit der dorsalen Hälfte der primitiven Magenanlage vermuten, indem an derselben Stelle, wo sich jene befand, und in derselben Richtung — kaudo-kranial —, in welcher ihre Rückbildung statthatte und unmittelbar auf dieselbe die Anlage der Milz Platz greift." — — —

„Die Lateralwand des Recessus hat sich in kaudo-kranialer Richtung bis auf durchschnittlich $^1/_3$ ihrer früheren (dorso-ventralen) Länge in Lebergewebe umgewandelt. Der noch aus Mesenchymgewebe bestehende dorsale Teil ist deshalb im Vergleich mit Embryo V absolut kürzer geworden (vgl. Fig. 368 mit 372). Hiermit beginnt die Bildung des Tuberculum papillare der Leber. — Die Verwachsung des freien Randes der Plica venae cavae mit der dorsalen Leberfläche in kaudaler Richtung hat noch weitere Fortschritte gemacht und dürfte nun mit der Entwickelung der Vena cava inferior zu einem ansehnlichen Gefäss ihren Abschluss gefunden haben. Während bei Embryo V zwischen der seitlichen Eröffnung des Recessus (Schnitt 223, d. h. zwei Schnitte vor Fig. 370) und dem Eintritt der Pfortader in die Leber (Schnitt 248, d. h. drei Schnitte hinter Fig. 371) ein Abstand von 250 μ ist, beträgt die kranio-kaudale Länge des Winslowschen Loches, d. h. der Raum zwischen Hohlvene und Pfortadereintritt in die Leber, bei Embryo VI nur 200 μ (Schnitt VI, 335—355; Fig. 374—378). Das Winslowsche Loch hat sich somit nicht nur relativ, sondern absolut verengt."

„Wie das Mesogastrium dorsale im fast rechten Winkel nach links gewendet ist, so zeigt auch dessen kaudale Fortsetzung, das Duodenalgekröse, infolge der Achsendrehung des Duodenums anfangs denselben Verlauf. — Dorsal- und Ventralgekröse haben sich durch die nun zum Abschluss gekommene, 90° betragende Achsendrehung des Duodenums von ursprünglich 180° auf 0° genähert, so dass die rechte Gekröseseite die ursprünglich rechte Darmwand fast berührt (Fig. 376). Die rechte Gekröseseite wird da, wo das Gekröse sich nach links wendet, durch die kaudalwärts zur Pfortader ziehende Vena ventriculo-lienalis (*Vv*, Fig. 376 u. 377) vorgewölbt. Diese Vorwölbung verwächst nun mit einer dorsalen Vorwölbung der Leber, welche durch die in sie eintretende Pfortader bedingt ist, in kaudo-kranialer Richtung. Hierdurch wird zunächst ein kaudal geschlossener Peritonealrecessus gebildet (*Rp*, Fig. 371 u. 376–378) und der Magenmilzvene ein kürzerer Weg gebahnt. In der weiteren Folge wird das ursprünglich lange Duodenalgekröse bedeutend verkürzt. — Die Pfortader scheint nun, entsprechend den Verhältnissen beim ausgewachsenen Tiere, direkt vom Dorsalgekröse in die Leber einzutreten. — — Beim Schaf beginnt nun (bei einem

etwas älteren Stadium) die für die Wiederkäuer charakteristische Differenzierung der Mägen" . . . —

„Die Magendrehung ist anfangs in Wachstumsdifferenzen im Epithelrohr begründet; erst später tritt durch Verlängerung des Dorsalgekröses eine wirkliche Drehung des Gesamtmagens ein".

Sehr umfangreiche Untersuchungen über die Morphologie der Mesenterialbildungen sind von Klaatsch (1892) bei Amphibien, Reptilien und Säugetieren angestellt worden[1]):

I. Amphibia. A. Urodela. Bei Siren lacertina wird die Bursa hepato-enterica[2]) „nach rechts hin begrenzt vom dorsalen Lebergekröse, ventralwärts vom Ligamentum hepato-entericum, nach links vom dorsalen Darmgekröse. Wäre letzteres vollständig, so wäre die Bursa vom übrigen Cölom gänzlich gesondert. Distalwärts reicht das Lumen der Bursa so weit, als dorsales Lebergekröse und Ligamentum hepato-entericum selbständig entwickelt sind. Das distale blinde Ende der Bursa liegt also an der Stelle, wo die Vena cava inferior in den Lobus descendens hepatis (= Hochstetters „Hohlvenenfortsatz") eintritt. Zur Orientierung über die Lagebeziehungen der Bursa hepato-enterica füge ich drei schematische Querschnittsbilder durch die Leibeshöhle von Siren lacertina bei. — Fig. 381 bezieht sich auf die Gegend unmittelbar distal (= kaudalwärts) vom Parietalgekröse (Götte); Fig. 382 ist gelegt durch die Region des Defektes im dorsalen Darmgekröse, etwas proximal (= kopfwärts) von der Gallenblase; Fig. 383 endlich zeigt das distale Ende der Bursa kurz vor dem Zusammenschluss des Leber- und Darmgekröses." — — —

„Unter den Perennibranchiaten schliesst sich Proteus in vielen Punkten nahe an Siren an, während Menobranchus überleitet zu den Zuständen der Derotremen und Salamandrinen." — —

„Das dorsale Lebergekröse (*Dlhg*) bietet bei sämtlichen Urodelen die gleichen Zustände dar mit der einzigen, durch die Rückbildung des Lobus descendens gegebenen Modifikation, dass, je nach dem Grade dieser Reduktion, das, was man als Gekröse der Vena cava inferior zu bezeichnen hat, eine grössere oder geringere Ausdehnung besitzt. — — — Der zwischen Leber und Darm ausgespannte Teil des ventralen Mesenteriums — das Lig. hepato-entericum — bietet zwar bezüglich seiner Ausdehnung und Anordnung stets die gleichen Verhältnisse dar wie bei Siren, es ist jedoch nicht immer in vollständiger Kontinuität entwickelt. Mit der Ausbildung der Vorder-Mitteldarmschlinge wird das Lig. hepato-entericum vom Parietalgekröse bis gegen die Gallenblase hin in eine transversale und horizontale Stellung übergeführt. Weiter

---

[1]) Klaatsch. Zur Morphologie der Mesenterialbildungen am Darmkanal der Wirbeltiere. Morphol. Jahrb. Bd. 18, pag. 385 und 609.

[2]) Klaatsch ersetzt den Namen „Netzbeutel" durch diesen indifferenten Namen.

distalwärts, wo es die Vena portae aufnimmt und den Leberausführgang enthält, vereinigt es sich wie bei Siren allmählich mit dem dorsalen Darmgekröse,

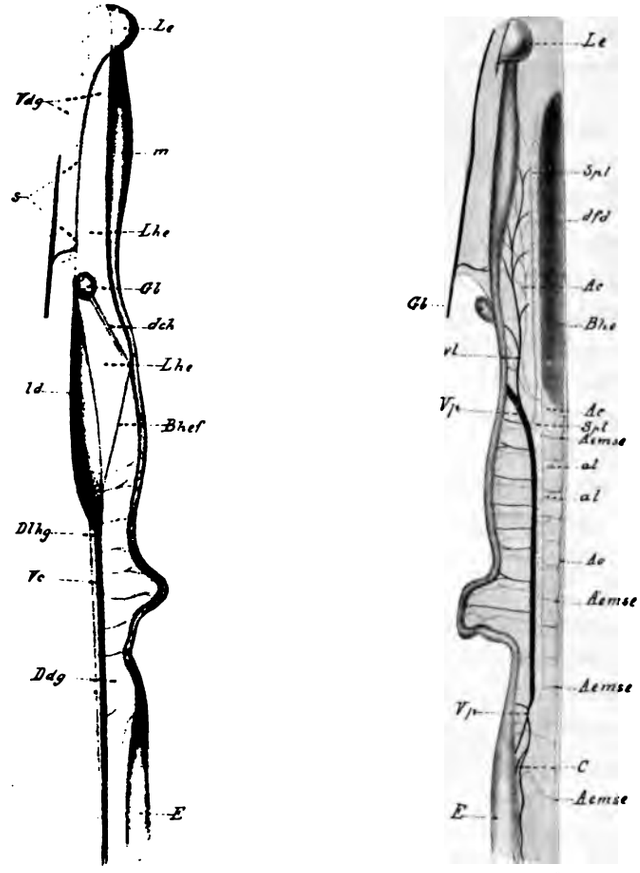

Fig. 379. (Nach Klaatsch, 1892.) Fig. 380.

Fig. 379 und 380[1]). $^4/_5$. Darmkanal von Siren lacertina. Fig. 379 von der rechten Seite. Das ventrale Mesenterium (*vdg*) zwischen Leber (*Le*) und Cölomwand nach rechts hinübergelegt. Bei *Dlhg* (dorsales Leberhohlvenengekröse) Spitze des Lobus descendens hepatis (*ld*) und Vereinigung von *Dlhg* mit *Lhe* (Lig. hepato-entericum) und *Ddg* (dors. Mesenterium).

Bhef Distale Grenze der Bursa hepato-enterica; *m* Magen; *Gb* Gallenblase; *dch* Ductus choledochus; *Vc* Vena cava inferior. — Fig. 380 von der linken Seite. *Spl* Milz; *dfd* Defekt im dorsalen Mesenterium; *Bhe* Bursa hepato-enterica; *Al* Arteria und *vl* Vena lienalis; *Ac* Art. coeliaca; *Vp* Vena portæ; *Aemse* Arteriæ mesentericæ; *C* Coecum.

auf dessen rechte Platte es so allmählich ausläuft, dass man seine distale Grenze nicht mehr mit derselben Sicherheit wie bei Siren bestimmen kann. Die Ver-

[1]) Fig. 379—416 sind verkleinert nach Klaatsch (Zur Morphologie der Mesenterialbildungen am Darmkanal der Wirbeltiere. Morphol. Jahrb., Bd. 18, pag. 385 und 609) wiedergegeben.

einigungsstelle des dorsalen Darmgekröses mit dem Lig. hepato-entericum und dem dorsalen Leberhohlvenengekröse liegt an der Spitze des Lobus descendens."

„Das Lig. hepato-entericum weist an zwei Stellen Defekte auf; einmal im Bereich der Vorder-Mitteldarmschlinge (Fig. 385 *dfv*), sodann an der distalen Seite des Ductus choledochus, also ventral vom Lobus descendens hepatis. Die Defektbildung im Bereich der Vorder-Mitteldarmschlinge bietet grosse individuelle Schwankungen dar bei den Formen, welche sie konstant zeigen. Am geringsten ausgebildet ist diese Durchbrechung des ventralen Mesenteriums bei Menobranchus, grössere Ausdehnung gewinnt sie bei Salamandrinen, am stärksten entwickelt ist sie bei Cryptobranchus. Stets nimmt sie den Scheitel der Vorder-Mitteldarmschlinge ein und reicht nach links bis in die Nähe

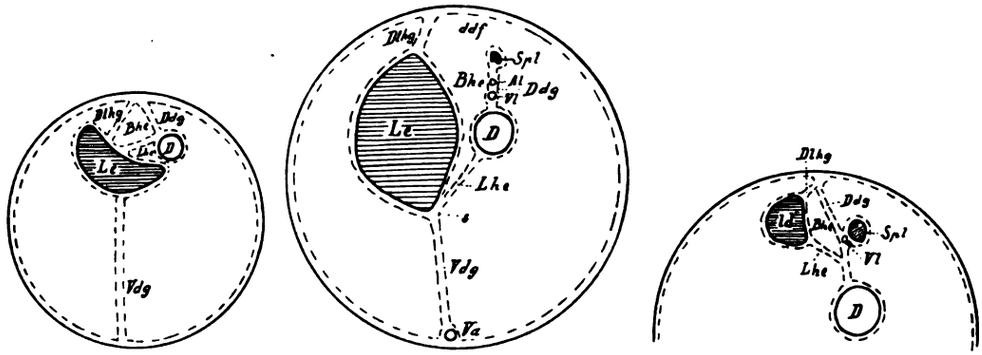

(Nach Klaatsch, 1892.)

Fig. 381—383. Schematische Querschnitte durch das Cölom von Siren lacertina.
Al Arteria lienalis; *Bhe* Bursa hepato-enterica; *D* Duodenum; *Ddg* Dorsales Mesenterium; *Ddf* Defekt im dorsalen Mesenterium; *Dlhg* Dorsales Leberhohlvenengekröse; *Le* Leber; *Lhe* Lig. hepato-entericum; *ld* Lobus descendens hepatis; *Spl* Milz; *Va* Vena abdominalis; *Vdg* Ventrales mesenterium; *Vl* Vena lienalis.

des Leberausführungsganges. — Weiter proximal ist das Lig. hepato-entericum stets bei Urodelen kontinuierlich und enthält Gefässbahnen, welche z. T. in eine, die Anheftungsstelle des Mesenteriums an der Leber einnehmende Vene münden."

„An der zweiten oben bezeichneten Stelle, nämlich am Lobus descendens, findet sich nur bei Cryptobranchus eine Defektbildung. Die Salamandrinen zeigen hier (Fig. 384) ein vollständig entwickeltes Mesenterium, ein Befund, der nach Untersuchung einer grossen Zahl von Exemplaren von Salam. maculata, Salam. atra, sowie von Tritonen allgemeine Geltung besitzt. Auch Menobranchus und Pleurodeles stimmen mit Salamandra überein. Somit bietet Cryptobranchus allein ein abweichendes Verhalten. Bei dem 75 cm langen Exemplar, welches ich untersuchte, findet sich ventral vom Lobus descendens hepatis eine rundliche Öffnung im Mesen-

terium, deren Durchmesser 7 mm beträgt. — In dieser kleinen Defektbildung des ventralen Mesenteriums liegt der Anfang dessen vor, was bei anderen Wirbeltieren als Foramen Winslowii bezeichnet wird."

„Das dorsale Darmgekröse (*Dlhg*) erfährt mit der Schlingenbildung des Darmkanales Veränderungen der Ausdehnung und der Lage. Im Bereiche des Mitteldarmes entfaltet es sich bedeutend und lässt eine Knickung hervortreten, durch welche ein ventraler, transversal und horizontal gestellter Teil von einem dorsalen sagittalen geschieden wird (Fig. 385 und 386). — Die Knickungsstelle wird eingenommen von der Milz und einer von der Milz zum Enddarm ver-

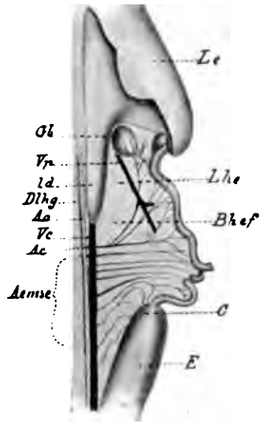

Fig. 384.

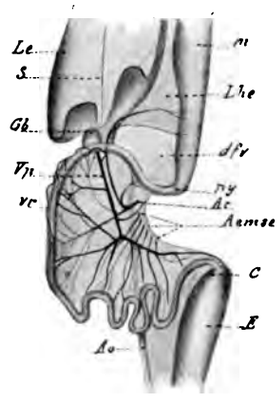

Fig. 385.

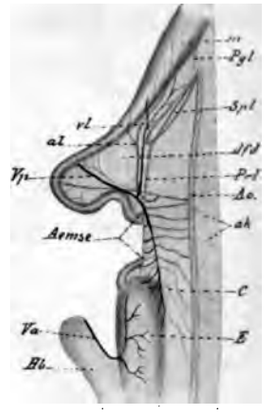

Fig. 386.

(Nach Klaatsch, 1892.)

Fig. 384–386. Darmkanal von Salamandra maculata. 4/5. — Fig. 384 von der rechten, Fig. 385 von der ventralen und Fig. 386 von der linken Seite. – In Fig. 385 ist der linke Teil der Leber proximal (= kranialwärts) umgeschlagen. Die Mitteldarmschlingen sind etwas ausgebreitet. In Fig. 386 ist die Vorder-Mitteldarmschlinge etwas angehoben, um den dorsalen Defekt (*dfd*) zu zeigen. Knickungslinie des dorsalen Mesenteriums entsprechend der Plica recto-lienalis (*Prl*).

Dfv Defekt im ventralen Mesenterium; *Pgl* Plica gastro-lienalis; *Va* Vena abdominalis; *ak* Arterien der Keimdrüse. Die übrigen Bezeichnungen siehe Fig. 379 und 380.

laufenden, sehr verschieden deutlich entwickelten Falte, welche als Plica recto-lienalis bezeichnet werden soll (*Prl*)". Klaatsch äussert die Vermutung, „dass die Milz" (gleich wie bei Siren) „auch bei Derotremen und Salamandrinen ursprünglich weiter distal reichte bis in die Nähe des Enddarmes und dass die Plica recto-lienalis den Weg bezeichnet, auf welchem sie sich allmählich zurückzog."

„Eine Veränderung der Lage des dorsalen Mesenteriums im Bereiche der Milz selbst wird bei Salamandrinen nicht wahrgenommen (Fig. 386), wohl aber prägt sie sich aus bei Cryptobranchus. Bei diesem Derotremen erfährt das dorsale Mesenterium auch im Bereiche des Vorderdarmes eine Abknickung

in einen dorsalen und ventralen Teil, wobei die Milz die Knickungslinie einnimmt. Bei dieser Form kommt es also zu einer, wenn auch schwach entwickelten Omentalbildung, welche somit, wie die Vergleichung mit anderen Urodelen lehrt, nicht im Zusammenhang mit der Schlingenbildung des Darmes auftritt, sondern in ihrem ersten Beginn zur Milz Beziehung hat, insofern die Milz den Omentalrand einnimmt." — — —

„Das dorsale Mesenterium ist ebensowenig wie bei Siren bei den anderen Urodelen ganz kontinuierlich; es weist mehrfache Durchbrechungen auf, Defekte, welche, an verschiedenen Stellen vorkommend, im einzelnen eine gewisse Regelmässigkeit ihrer Entfaltung verraten."

„An der Stelle des grossen Defektes von Siren, zwischen Milz und dorsaler Cölomwandung im Bereiche des Vorderdarmes, ist das Mesenterium bei Menobranchus und bei Salamandra vollständig kontinuierlich. Bei Pleurodeles Waltlii findet sich an dieser Partie ein kleines rundliches Loch, desgleichen bei Siredon. Einen grösseren Umfang erlangt dasselbe bei den Tritonen, wo es in gleicher Weise bei mehreren Exemplaren von Triton taeniatus und alpestris konstant sich fand, niemals jedoch auch nur annähernd in der Ausdehnung wie bei Siren. — Eine andere Defektbildung tritt auf ventral von der Milz, zwischen dieser und dem Vorderdarm. Während Pleurodeles und die Tritonen hier ein vollständiges Mesenterium aufweisen, haben die Salamandrinen sowie Siredon und Menobranchus am Scheitel der Vorder-Mitteldarmschlinge eine rundliche, relativ ausgedehnte Durchbrechung des dorsalen Mesenterium, in ihrer Form ähnlich der gerade gegenüberliegenden ventralen Defektbildung (Fig. 386 *d/d*). Es entbehrt somit hier die Übergangsstelle des Vorderdarmes in den Mitteldarm eines Gekröses gänzlich (Bemerkungen über diese Defektbildungen finden sich bei Leydig, Götte, Göppert u. a.)."

„Eigentümlich verhält sich Cryptobranchus. Hier ist eine sehr grosse Defektbildung distal von der Milz vorhanden, also dort, wo andere Amphibien das Lig. recto-lienale besitzen. Die proximale Peripherie der Öffnung läuft in zwei Zipfel aus, deren einer ventral in geringerer, der andere dorsal von der Milz in grösserer Ausdehnung sich darstellt. Es entsteht somit der Eindruck, als seien bei Cryptobranchus die bei anderen getrennt voneinander auftretenden Defektbildungen zu einer einzigen grösseren vereinigt."

„Diese Durchbrechungen des Mesenterium dorsale bieten in zweifacher Hinsicht Interesse dar. Einmal ist offenbar, dass das dorsale und das ventrale Mesenterium in gleicher Weise an verschiedenen Stellen defekt sein können, und gerade die — auch individuell vorhandene — Variabilität der Öffnungen zeigt, dass man es hier nicht mit fundamentalen Einrichtungen zu tun hat, sondern mit Bildungen, die, wenn auch an gewisse Prädilektionsstellen gebunden, bald hier, bald dort ganz sekundär durch Rarefikation des Peritoneum sich entwickeln."

„Zweitens stellen diese Öffnungen weite Kommunikationen der Bursa hepato-enterica dar mit der übrigen Leibeshöhle. Nirgends also ist die Bursa bei den Urodelen vollständig vom übrigen Cölom gesondert."

„Was die Ausdehnung und die Begrenzungen der Bursa anbetrifft, so stimmen die Derotremen und Salamandrinen vollständig mit den Perennibranchiaten überein. Proximalwärts gelangt man stets bis zum Parietalgekröse, nach rechts trifft man als Grenze das dorsale Lebergekröse, ventral und links das ventrale und dorsale Darmgekröse."

„Distal ist die Ausdehnung der Bursa bei den anderen Urodelen nicht so beträchtlich wie bei Siren, sie findet ihr blindes Ende distal vom Ductus choledochus am Lobus descendens hepatis (Fig. 384 *Bhef*). In der Medianlinie sieht man an der dorsalen Wandung der Bursa die Aorta verlaufen und aus dieser am distalen Umfang der Bursa die Art. coeliaca hervorgehen. Bei den meisten Urodelen tritt hier keine Besonderheit auf; nur bei Cryptobranchus ist eine solche dadurch angedeutet, dass die Coeliaca, ihren Peritonealüberzug empordrängend, eine in das Lumen der Bursa vorspringende Falte bildet, wodurch innerhalb derselben die Sonderung einer linken gegen die Milz gekehrten und einer rechten gegen die Gallenblase gewendeten Hälfte sich anbahnt."

„Diese an und für sich unbedeutende, aber für die Beurteilung der Verhältnisse bei anderen Formen nicht unwichtige Besonderheit hängt zusammen mit der Ausbildung einer bereits oben erwähnten Änderung in der Stellung des dorsalen Mesenteriums am Vorderdarm. Bei Cryptobranchus findet sich die erste Spur einer Omentalbildung des dorsalen ‚Mesogastriums'. Diese bedeutet für die Bursa hepato-enterica eine neue Ausdehnung ihres Raumes nach links hin. Somit haben wir die ‚Bursa omentalis' als einen Teil der Bursa hepato-enterica zu beurteilen, der bei den meisten Urodelen noch fehlt und nur bei Cryptobranchus in die Erscheinung tritt."

Anura. „Das Ligamentum hepato-entericum bietet dieselben Beziehungen dar wie bei den Urodelen und ist auch bei den Anuren niemals kontinuierlich. Zwischen Leber und Vorderdarm ist es als eine breite Platte ausgespannt, welche ganz konstant eine Perforation zeigt. Dieselbe ist an einer anderen Stelle vorhanden wie bei Salamandra (Goeppert). Sie liegt nicht wie bei Urodelen in der Nähe des Pylorus, sondern weiter proximalwärts. Interessant ist für die Entstehung dieses Defektes der Befund bei Pipa: hier findet sich an der kritischen Stelle ein ganz kleines, scharf umschriebenes rundes Loch, gleichsam das erste Stadium der bei Rana und Bufo weiter ausgedehnten Rarefikation des Peritoneums darstellend."

[illegible] von der Gallenblase und dem Leberausführgange, also im Be-
[illegible] tären Lobus descendens hepatis gelangt man zu der Stelle,
[illegible] to-entericum sich dem dorsalen Mesenterium des Darmes

vollständig anschliesst. Hier wurde es bei den Urodelen kontinuierlich befunden, mit der einzigen Ausnahme von Cryptobranchus."

„Anders steht es bei den Anuren. Bei zwei Exemplaren von Pipa fehlt an dieser Stelle jegliche Durchbrechung; eine solche ist aber konstant vorhanden bei Bufo. Vermittelnd steht zwischen beiden Rana, wo eine Defektbildung hier bald angetroffen wird, bald gänzlich fehlt. — Ich bezeichne diese Defektbildung als For. hepato-entericum. Wenn dieselbe auch mit dem ‚For. Winslowii' in Beziehung steht, so ist sie doch damit nicht identisch, weshalb ich diesen Namen vermeide. Rana und Bufo bieten uns eine ganze Reihe von Stadien dar, welche das Loch von der ersten Entstehung an bis zu einer ziemlich beträchtlichen Entfaltung uns vorführen."

„Bei Rana esculenta sowohl wie Rana temporaria ergeben sich die variabelsten Verhältnisse. Speziell von Rana esculenta untersuchte ich eine grosse Anzahl von Individuen: es zeigte sich, dass ungefähr ebensoviele Exemplare des Loches entbehren als andere es besitzen, bald in grösserer, bald in geringerer Ausdehnung. Die jüngeren Tiere besassen in grösserer Zahl ein kontinuierliches Mesenterium an der fraglichen Stelle. Ein kleines Loch traf ich bei Hyla, ein relativ grosses bei einer Rana mugiens. Auch bei Polypedes quadrivittatus fand ich ein kleines Foramen hepato-entericum."

„Auch bei Bufo, wo das Loch eine konstante Bildung zu sein scheint, ergaben sich im einzelnen grosse Schwankungen. Bei jüngeren Exemplaren ist es relativ kleiner, auch bei Arten von geringerer Körpergrösse, wie bei Bufo scaber. Bei Bufo vulgaris ist es stets eine ansehnliche Öffnung, ebenso bei Bufo variabilis und lentiginosus. Bei Bufo vulgaris erstreckt es sich vom Lobus descendens hepatis bis zum Mitteldarm."

„Durch eine solche ausgedehntere Unterbrechung werden am Lig. hepato-entericum neue Teile unterscheidbar. Den proximal vom Foramen hepato-entericum gelegenen Teil kann man als Ligamentum hepato-gastro-duodenale sondern von dem distal das Loch begrenzenden Abschnitte. Letzterer erstreckt sich vom Lobus descendens hepatis und der anstossenden Vena cava aus zum ‚Duodenum'. Er kann deshalb als Ligamentum hepato-cavo-duodenale bezeichnet werden. In geringer Entfernung vom Loch, distalwärts, verliert dieser Teil seine Selbständigkeit, indem er sich dem dorsalen Mesenterium anschliesst. — — — Die Bursa hepato-enterica besitzt bei den Anuren eine relativ geringere Ausdehnung als bei Urodelen. Dies beruht einmal auf der Verkürzung ihres longitudinalen Durchmessers, welche mit der Umgestaltung der Leber und der Veränderung der Form des Cöloms im ganzen Hand in Hand geht. Sodann aber spielt hierbei eine Rolle das einfache Verhalten des dorsalen Mesenteriums im Bereiche der Bursa. Dasselbe enthält nicht wie bei den Urodelen die Milz [1]),

[1]) Dieses Organ ist bekanntlich bei den Anuren im Bereiche des Enddarmes gelegen. Nach Klaatsch entspricht die Anuren-Milz nur dem „distalen Teile der Siren-Milz".

und damit fehlen auch jene Verlagerungen des Mesenteriums, welche bei Urodelen in Zusammenhang mit der Milz angetroffen werden: es fehlt jede Spur von Omentalbildung. Die Darmarterien springen nicht, wie bei Cryptobranchus, von der distalen Seite her in die Bursa vor. Der Raum der Bursa ist somit vollständig einheitlich. Nach rechts hin begrenzt ihn die Leber und das kurze dorsale Lebergekröse; sein distales blindes Ende liegt am For. hepato-entericum resp. am Lobus descendens hepatis."

„Vergleichung. — — Sehr frühzeitig muss die Differenzierung zweier Darmvenen und zweier Rumpfvenen oder hinterer Kardinalvenen erfolgt sein. Stellen wir uns letztere als Sonderungsprodukte einer ursprünglich im ventralen Mesenterium gelegenen Vene vor, so wird dadurch die Entfaltung querer, das ventrale Mesenterium mit der Rumpfwandung verbindender Peritonealbrücken — der Parietalgekröse — verständlich. Von diesem indifferenten Zustande aus haben sich zwei verschiedene Entwickelungsbahnen entfaltet: die eine führt zu den Cyklostomen, die andere zu den Amphibien und den höheren Wirbeltieren."

„In der ersten wird die rechte Darmvene zur Pfortader, in der zweiten die linke, während die rechte mit der rechten Kardinalvene die Vena cava inferior bildet. — Hand in Hand mit dieser Differenzierung der Gefässbahnen geht die Verlagerung der Leber auf die rechte Seite und die vom Parietalgekröse aus distalwärts erfolgende Ausbildung eines dorsalen Lebergekröses. — Die innige Beziehung dieses Mesenterium zu Gefässen spricht sich aus in dem Verhalten desselben am distalen Ende der Leber, wo rechterseits die Vena cava in dieselbe eintritt. Hier besteht ein Gekröse der unteren Hohlvene als direkte Fortsetzung des dorsalen Lebergekröses."

„Das dorsale Lebergekröse kann man sich vorstellen als eine rechte Nebenplatte des ventralen Darmgekröses. Durch seine Anheftung an der rechten seitlichen Cölomwandung erhält das dorsale Lebergekröse eine verschieden stark ausgeprägte Lagebeziehung zur rechten Platte des dorsalen Darmgekröses, mit welcher es in Verbindung treten kann in der Weise, wie ich es in der Einleitung[1]) entwickelt habe. Inwiefern auch hierbei die Gefässe, namentlich die Vena portae eine Rolle spielt, muss dahingestellt bleiben."

„Durch diese Veränderungen im Bereiche des ventralen Darmgekröses werden zwei Abschnitte an demselben unterscheidbar: einer, der zwischen Leber

---

[1]) Die betreffenden Stellen in der Einleitung Klaatschs lauten folgendermassen: „Indem ein im Mesenterium gelegener Teil sich nach einer Seite hin vordrängt, kann er an demselben ein Nebengekröse oder eine ‚Nebenplatte' erzeugen (vgl. Fig. 387b)". — Zwei Gekröse „können ebenso miteinander sich verbinden, wie ein Mesenterium mit der Rumpfwand. Wenn zwei Mesenterien nebeneinander von der Rumpfwand entspringen (Fig. 392), so kann sich die Peritonealbekleidung an den einander zugekehrten Flächen derselben zurückbilden und in dem Masse, als das Lumen der ursprünglich zwischen beiden gelegenen Cölomnische schwindet, erhalten beide Darmteile ein gemeinsames Mesenterium (Fig. 393 und 394). — Diese Anschlüsse der Mesenterien an einander können sich kombinieren mit Stellungsänderungen des einen von ihnen, wodurch neue Verhältnisse geschaffen sind (Fig. 395)."

und ventraler Cölomwand sich ausspannt, und ein zwischen Leber und Darm befindlicher. Den letzteren habe ich Ligamentum hepato-entericum genannt. Er wird ursprünglich in derselben Ausdehnung vorhanden gewesen sein, als eine Leber entwickelt ist."

„Die Folge der Ausbildung dieser Mesenterialbildungen wird die Bildung eines Raumes sein, der vom übrigen Cölom vollständig abgeschlossen ist, wenn die ihn umschliessenden Gekröse, dorsales Darmgekröse, dorsales Leberhohlvenengekröse und Ligamentum hepato-entericum keine Durchbrechung besitzen. — Ich nannte ihn die Bursa hepato-enterica. Sein proximales Ende liegt am Parietalgekröse, sein distales am Lobus descendens hepatis (die mächtige Entfaltung dieses Leberteiles auf der rechten Seite kommt auch den Dipnoern zu und ist namentlich bei Ceratodus deutlich ausgeprägt). In einer der bei Siren ähnlichen Beschaffenheit werden wir ihn der Urform der Amphibien und Amnioten zuzuschreiben haben. — Das dorsale Darmgekröse stellte im Urzustande eine relativ kurze sagittale Platte dar, von der es dahingestellt sein muss, ob sie kontinuierlich entwickelt war oder nicht". — —

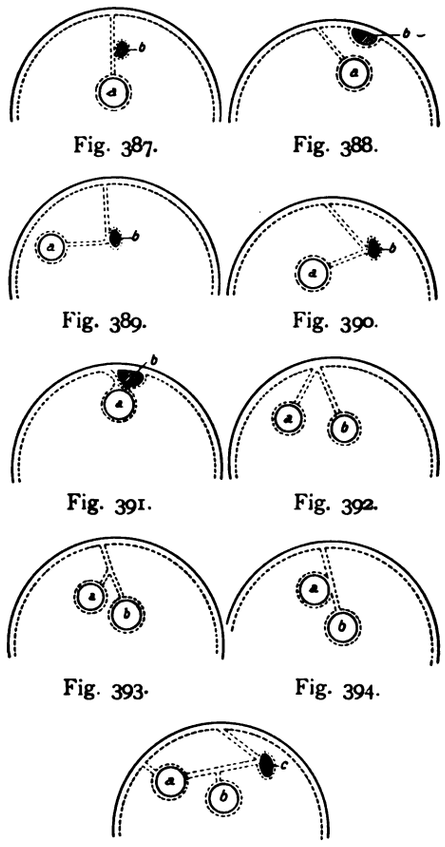

Fig. 387. Fig. 388.

Fig. 389. Fig. 390.

Fig. 391. Fig. 392.

Fig. 393. Fig. 394.

Fig. 395.

(Nach Klaatsch, 1892.)

Fig. 387—395. Schematische Darstellung der Mesenterial-Umwandlungen.

„Vom Urzustand der Amphibien aus ergeben sich verschiedene Entwickelungsbahnen, als deren Endresultat uns die fertigen Zustände der jetzt lebenden Amphibien sich darstellen." — — —

„Das Ligamentum hepato-entericum geht allgemein mit der Verlagerung der Leber nach rechts in eine transversale (horizontale) Lage über, die distalwärts mehr und mehr zur sagittalen wird, dort wo sich dasselbe am dorsalen Mesenterium des Mitteldarmes anlegt. Mit der Reduktion des Lobus descendens hepatis erfährt das distale Ende der Bursa hepato-enterica eine Reduktion. Am weitesten distal entwickelt ist ihr Lumen bei Siren, am wenigsten bei den Anuren."

„Die überaus variablen Defektbildungen im Bereiche des Ligamentum hepato-entericum lassen keiner derselben eine fundamentale Bedeutung zuerkennen.

Somit erscheint die distal vom Ductus choledochus auftretende Perforation des Ligamentum hepato-entericum, welche der Lage nach dem Foramen Winslowii anderer Vertebraten entspricht und welche ich als Foramen hepato-entericum bezeichne, von gleicher morphologischer Bedeutung resp. Unwichtigkeit, wie die proximal vom Ductus choledochus bei Urodelen und Anuren an zwei verschiedenen Punkten auftretenden Defekte. Vor allem muss betont werden, dass das Foramen hepato-entericum gar nichts zu tun hat mit dem distalen Ende des ventralen Mesenterium zwischen Leber und Darm. Wir sehen bei den Amphibien den Anfangsteil des Mitteldarmes in vollständig gleicher Weise mit der Leber durch ein Mesenterium verbunden wie den Vorderdarm. Dies ist gerade bei den Formen sehr deutlich, wo ein Foramen auftritt. Die erste Spur desselben sahen wir bei Cryptobranchus, während es allen übrigen Urodelen fehlt. Dann begegnet es uns wieder bei den Anuren; erst als sehr schwankende Bildung (Rana), dann bei älteren Tieren konstant (Bufo). Durch diese Öffnung werden am Ligamentum hepato-entericum zwei Abschnitte unterscheidbar, ein proximaler – das Ligamentum hepato-gastro-duodenale — und ein distaler — das Ligamentum hepato-cavo-duodenale."

„Über das ‚Foramen Winslowii' der Amphibien liegen in der Literatur keine bestimmten Angaben vor. Eine Bemerkung über dasselbe finde ich nur bei Hochstetter. Derselbe erwähnt ganz beiläufig, dass bei den Amphibien das Loch im Laufe der Ontogenese sekundär verschlossen würde. Diese Behauptung wird nicht durch eine Tatsache gestützt. Ihr stehen meine positiven Befunde gegenüber, wonach jüngere Bufonen das Loch noch nicht besitzen. Abgesehen davon stimmt auch das was Hochstetter angibt, nicht mit den Mesenterialverhältnissen der Amphibien. Er lässt das Loch durch distales Auswachsen des Hohlvenengekröses geschlossen werden, während hierfür doch nicht dieses, sondern das Ligamentum hepato-entericum in Frage kommt. Überdies ist, wie bemerkt, das Foramen hepato-entericum der Amphibien gar nicht ohne weiteres identisch mit dem, was man bei Säugetieren als Foramen Winslowii bezeichnet hat." — — —

„Bei Cryptobranchus wurde ferner allein unter den Amphibien, so weit ich sie untersucht habe, in Beziehung zur Milz eine geringe Omentalbildung angetroffen, wodurch mit der Ausdehnung der Bursa hepato-enterica nach links ein linker Teil derselben von einem rechten andeutungsweise geschieden wird. Der linke — der Bursa omentalis der Säugetiere entsprechend — überschreitet gleichsam das ursprüngliche Niveau des dorsalen Mesenterium nach links hin. Die Grenze beider Abschnitte wird durch die von der distalen Seite einspringende Coeliaca gegeben."

Kommunikationsöffnung zwischen beiden Hälften der Bursa ch ihrer distalen Begrenzung dem Foramen Winslowii der

II. Reptilia. „Hatteria punctata. Das dorsale Leber-Hohlvenengekröse (*Dlhg*) ist von grösserer Ausdehnung in sagittaler Richtung als bei den Amphibien. — Das Ligamentum hepato-entericum stimmt in der Hauptsache mit den Verhältnissen bei Amphibien überein und erinnert im allgemeinen an die gleiche Bildung der Bufonen. Im einzelnen aber finden sich sehr wichtige Besonderheiten. Als kontinuierliche, keine der bei Amphibien vorkommenden Defekte aufweisende annähernd horizontal und transversal gestellte Platte spannt es sich

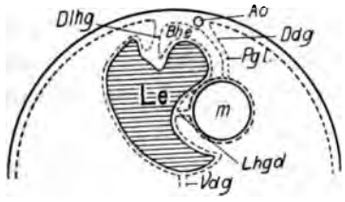

Fig. 396.

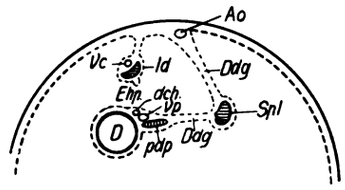

Fig. 397.

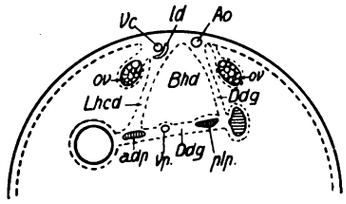

Fig. 398.

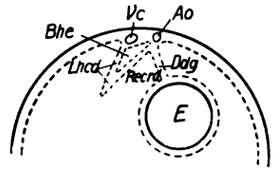

Fig. 399.

(Nach Klaatsch, 1892.)

Fig. 396—399. Schematische Querschnitte des Cöloms von Hatteria.

Fig. 396 in der Höhe des Vorderdarmes unweit des Parietalgekröses.

Fig. 397 in der Höhe des Foramen hepato-entericum (*Ehp*) am Anfangsteil des Duodenum.

Fig. 398 in der Höhe der Mitte des Duodenum des Lig. hepato-cavo-duodenale.

Fig. 399 in der Höhe des distalen Enddarmteiles, dicht vor dem distalen blinden Ende der Bursa hepato-enterica.

Ao Aorta; *E* Enddarm; *m* Magen; *Lhgd* Lig. hepato-gastro-duodenale; *Pgl* Plica gastro-lienalis; *Pdp* Pars duodenalis pancreatis; *Dch* Ductus choledochus; *Vp* Vena portæ; *Vc* Vena cava inferior; *Ov* Ovarium; *Plp* Pars lienalis pancreatis; *Recrd* Recessus recto-duodenalis. Die übrigen Bezeichnungen siehe Fig. 381—383.

zwischen Leber und Vorder-Mitteldarmschlinge aus, einige Gefässe bergend, die zu der in seiner Leberinsertion wie bei Amphibien verlaufenden Vene treten. — Diesen Teil können wir als Ligamentum hepato-gastro-duodenale (*Lhgd*) bezeichnen, da er durch eine weite Defektbildung distal vom Ductus choledochus gesondert wird von dem distalen Abschnitt des Ligamentum hepato-entericum — dem Ligamentum hepato-cavo-duodenale (*Lhcd*). Die Defektbildung ist offenbar das Foramen hepato-entericum (*Fhp*), welches von dem des Cryptobranchus und der Anuren nur durch eine viel grössere Ausdehnung unterschieden ist. Ventral erreicht es nahezu den Mittel-

darm, dorsal den Ursprung des Lobus descendens von der Leber. Der Rand des Ligamentum hepato-cavo-duodenale ist scharf und beschreibt einen proximal und ventral offenen Bogen (Fig. 400). — Distalwärts besitzt das Ligamentum hepato-cavo-duodenale eine sehr beträchtliche Ausdehnung. Hier ist sein Rand gegeben durch eine Peritonealfalte, welche von der Umbiegungsstelle des Duodenum aus sich in einem ventral offenen Bogen dorsalwärts begibt, um etwa 2 cm weiter distalwärts die dorsale Cölomwandung zu erreichen (Fig. 400)."

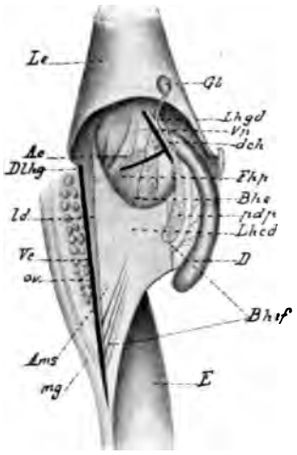

Fig. 400.
(Nach Klaatsch, 1892.)
Darmkanal von Hatteria punctata von der rechten Seite. $^4/_5$. — Das Foramen hepato-entericum (*Fhp*) sondert Lig. hepato-gastro-duodenale (*Lhgd*) und Lig. hepato-cavo-duodenale (*Lhca*). *Bhef* distale (= kaudale) Grenze der Bursa hepato-enterica (*Bhe*); *Pdp* Pars duodenalis pancreatis. Die übrigen Bezeichnungen siehe Fig. 379 und 380.

„Durch das Foramen hepato-entericum gelangt man in die Bursa hepato-enterica (Fig. 397). Auf der linken Seite des Ligamentum hepato-cavo-duodenale erstreckt sich das Lumen dieser Bursa distal bis fast zum Rande des seine rechte und zugleich distale Begrenzung bildenden Mesenterium. Ventral erreicht das Lumen nicht das Duodenum. Hier ist das Ligamentum hepato-duodenale eine Strecke mit der rechten Platte des dorsalen Duodenalgekröses angeschlossen, welche einen Teil des Pankreas (*pdp*) enthält (Fig. 400)."

„Eine Vergleichung mit den Amphibien ergibt, dass bezüglich der Bursa hepato-enterica bei Hatteria Zustände vorliegen, welche nicht nur primitiv sind, als die der meisten Amphibien, sondern welche selbst die niedersten Befunde bei diesen — nämlich die bei Siren — noch weit übertreffen, bezüglich der ausgedehnten Persistenz des Ligamentum hepato-cavo-duodenale. Es lassen sich somit in diesem Punkte die Rhynchocephalen als Formen beurteilen, die mit den Amphibien nur eine sehr weit zurückliegende Urform gemeinsam haben. Von dort aus ergeben sich zwei divergente Entwicklungsbahnen. In der einen wird der Lobus descendens hepatis, und der distale Teil der Bursa hepato-enterica mehr und mehr reduziert, indem das Ligamentum hepato-cavo-duodenale mit dem dorsalen Gekröse des Mitteldarmes verschmilzt — die Amphibien. In der anderen Reihe aber bleiben diese erhalten und es gewinnt das Ligamentum hepato-cavo-duodenale eine neue Bedeutung. Es wird zu einem Haftapparat des Darmes an der dorsalen Rumpfwand. In der Tat wird das Duodenum durch dasselbe bei Hatteria rechterseits in einer Weise fixiert, welche nirgends bei Amphibien sich zeigt und welche für die Disposition der Darmschlingen in der Leibeshöhle von massgebendem Einfluss ist. In dieser neuen Leistung des Ligamentum hepato-cavo-duodenale ist vielleicht der Faktor gegeben, welcher sein Fortbestehen erklärt." — — —

grenzung ihrer Eingangsöffnung die Sonderung von der übrigen Leibeshöhle undeutlich geworden ist."

„So sind bei Lacerta sekundär Verhältnisse entstanden, welche überaus einfach und den theoretischen Vorstellungen über den ursprünglichen Zustand des For. Winslowii durchaus entsprechend sind. — Von rechts wie von links her kommt man gleicherweise an ein annähernd sagittal gestelltes, von der Medianlinie entspringendes dorsales Mesenterium. Eine geringe Ausbuchtung desselben nach links hin findet sich dort, wo ihm die Milz eingefügt ist. Da diese Öffnung distal vom dorsalen Darmgekröse begrenzt wird, so stimmt sie nach Reduktion des Ligamentum hepato-cavo-duodenale vollständig mit dem Foramen Winslowii der Säugetiere überein." — — —

„Platydactylus Gecko. Das Foramen Winslowii bietet in seiner Umgrenzung die denkbar beste Vermittelung zwischen Hatteria und Lacerta dar: Der freie Rand des Ligamentum hepato-gastro-duodenale, welcher auch hier das ventrale Pankreas beherbergt, läuft in einem dorsal offenen Bogen auf die rechte Platte des Meso-duodenum aus, von wo eine Falte — der freie Rand des Ligamentum hepato-cavo-duodenale — zum Lobus descendens hepatis zieht. Dieser ist bei Platydactylus ausserordentlich gross und übertrifft in seiner Entfaltung weit den entsprechenden Teil von Hatteria. (Die starke Entwickelung des Lobus descendens hepatis finde ich auch bei den Iguaniden.) In diesem Punkte verhält sich Platydactylus primitiver als Hatteria." — — —

Chelonii. „Bei Testudo graeca, europaea, Sphargis coriacea und mehreren Exemplaren nicht bestimmter Schildkröten fand ich stets das Lig. hepato-entericum ganz kontinuierlich; namentlich bot die Stelle, wo ein Foramen hepato-entericum erwartet werden konnte, niemals eine Besonderheit dar. Eine Unterbrechung des Bandes traf ich bei Gymnopus (bei einem älteren und einem jüngeren Exemplar), jedoch nicht an der kritischen Stelle, sondern proximal vom Ductus choledochus, etwa 1 cm davon entfernt. Diese im Bereiche des Lig. hepato-gastro-duodenale gelegene Defektbildung stimmt der Lage nach überein mit jener, die bei Anuren sich findet. — Ein Foramen hepato-entericum, somit auch ein Foramen Winslowii, fehlt den Schildkröten. Die zwischen Leber, Vena cava inferior und Duodenum befindliche Partie des Lig. hepato-entericum entspricht in ihrer Form dem Lig. hepato-cavo-duodenale von Hatteria. — — — Im Bereich des Mesogastrium sieht man die Coeliaca aus der Aorta hervorkommen (Bojanus Taf. XXVIII) und einen grossen Ast nach links zum linken Magenrande entsenden. Dieser Ast würde der Arteria lienalis anderer Reptilien entsprechen, wenn im Mesogastrium die Milz läge. Dies ist jedoch nicht der Fall, und gerade dieser negative Befund und die damit zusammenhängende einfache Beschaffen-

heit des Mesogastrium ist von Wichtigkeit. Es fehlt hier jegliche Omentalbildung." — — —

„Bei Testudo liegt die Milz im Meso-duodenum eingeschlossen derart, dass sie mit einem kleineren Teile ins Cölom, mit einem grösseren in die Bursa hepato-enterica vorragt. Um dies zu verstehen, ist es notwendig, die Befunde anderer Chelonier heranzuziehen, welche an dieser Stelle eine sehr bemerkenswerte Abweichung von Testudo graeca zeigen. — Bei Testudo europaea (ebenso verhalten sich Chelonia viridis, Sphargis coriacea und Gymnopus japonicus) ist das dorsale Mesenterium an einer kreisförmig begrenzten Stelle durchbrochen. Die Stelle liegt so zur Milz, dass sie dem rechts an dieses Organ stossenden Mesenterialteil angehört. Die Milz ragt durch die Öffnung zum grössten Teile in die Bursa. Zieht man sie heraus, was ohne weiteres möglich ist, so erhält man eine Anordnung, welche die Übereinstimmung mit dem gewöhnlichen Befunde bei den anderen Wirbeltieren herstellt und zugleich an die ähnliche Konfiguration bei Anuren erinnert."

„Bei Bufo findet sich proximal und ventral von der Milz die dorsale Öffnung der Bursa. In diese ist offenbar die Milz bei den Schildkröten hineingeschoben — ob dauernd oder nur zeitweise muss dahingestellt bleiben. So lange die Öffnung existiert, ist der Befund noch wenig eigentümlich und weist zugleich wiederum auf die Beziehung der Anuren zu den Cheloniern hin; wird aber das Loch geschlossen, so erhalten wir den auf den ersten Blick höchst auffallenden Zustand von Testudo graeca. Dass letzterer in dem angedeuteten Sinne entstanden zu denken ist, d. h. dass hier ein sekundärer Verschluss einer früher existierenden dorsalen Bursalapertur vorliegt, geht hervor aus dem Einragen der Milz in den Hauptraum des Cöloms."

„Die Bursa hepato-enterica erstreckt sich bei Testudo zwischen Leber, Magen, Pleurasäcken, Perikard, dorsalem und ventralem Mesenterium distalwärts bis zum Lobus descendens und Vena cava; dann weiter links bis zur Abgangsstelle der grossen Darmarterien und hat noch weiter links ihre Grenze an der Coeliaca. — Nirgends findet sich eine Kommunikation der Bursa mit dem übrigen Cölom, nachdem der dorsale Defekt in der Nähe der Milz geschlossen ist."

„Eine Vergleichung der Mesenterialverhältnisse der Chelonier mit denen der bisher behandelten Wirbeltiere ergibt die Sonderstellung derselben innerhalb der Reptilien, indem sie als Ausgangspunkt eine Tierform voraussetzt, welche den Reptilien und Amphibien gemeinsame Eigentümlichkeiten besessen haben muss. — An die niedrigsten jetzt lebenden Amphibien schliessen sich die Schildkröten an durch die Beschaffenheit ihres Ligamentum hepato-entericum. In diesem Sinne wird das Fehlen des Foramen Winslowii aufgefasst werden müssen, solange nicht der Beweis dafür erbracht wird, dass hier ein sekundärer Verschluss desselben vorliegt. Ist auch a priori ein solcher nicht undenkbar, so gibt es doch keinen Grund, der irgendwie zu einer solchen Annahme nötigt. – Von

den lebenden Reptilien bietet Hatteria die nächsten Anschlüsse an die Chelonier, insofern bei beiden das Lig. hepato-entericum das Duodenum auf der rechten Seite fixiert."

„Von Crocodiliern stand mir kein genügendes Material zu Gebote.[1]) — Das Ligamentum hepato-entericum persistiert vollständig, ich fand keine Spur eines Foramen hepato-entericum. Das Lig. hepato-cavo-duodenale und damit das Duodenum sind sehr deutlich ausgeprägt. — Die Lage der Milz ist eigentümlich. Sie liegt im dorsalen Mesenterium eingeschlossen, wie bei vielen Schildkröten. An diese erinnert auch die Reduktion des Lumens der Bursa hepato-enterica, welche jedoch noch weitere Fortschritte zu machen scheint."

„Vergleichung: Das dorsale Leber-Hohlvenengekröse bleibt bei allen Reptilien vollständig erhalten. — Vom ventralen Gekröse verdient vor allem das Ligamentum hepato-entericum Interesse, während das Lig. suspensorium wenig Bemerkenswertes darbietet. — Das Lig. hepato-entericum erhält sich kontinuierlich bei vielen Cheloniern und den Crocodiliern. Analog den Anuren erfährt es bei manchen Cheloniern eine Durchbrechung, proximal vom Ductus choledochus, bei Hatteria distal von demselben. Diese letztere Öffnung, das Foramen hepato-entericum, dehnt sich distalwärts aus bei den Sauriern (Platydactylus), bis schliesslich seine distale Begrenzung gar nicht mehr vom Ligamentum hepato-enterium, sondern vom dorsalen Darmgekröse gebildet wird. So wird das Foramen hepato-entericum zum Foramen Winslowii."

„Der distale Teil des Lig. hepato-entericum, das Lig. hepato-cavo-duodenale von Hatteria wird zu einem starken Haftapparat fürs Duodenum. Diese Bedeutung behält es bei Cheloniern und Crocodiliern in sehr deutlich ausgeprägter Weise; bei Sauriern hingegen unterliegt das Lig. hepato-cavo-duodenale einer Reduktion."

„Die Bursa hepato-enterica, im Urzustand der Reptilien viel weiter distalwärts ausgedehnt wie bei den Amphibien, behält als rechte Begrenzung Leber, dorsales Leberhohlvenengekröse und Lig. hepato-entericum, als linke Begrenzung das nahezu sagittal verharrende Mesenterium commune. Eine leichte Einknickung desselben im Bereich der Milz bei Hatteria ist die einzige schwache Andeutung einer Omentalbildung, welche bei Reptilien niemals in so ausgedehnter Weise wie bei Cryptobranchus das Lumen der Bursa nach links vergrössert. Bei Cheloniern gelangt die Milz durch einen dorsalen Defekt ins Innere der Bursa. — Bei den Sauriern verliert der distale Teil der Bursa seine Scheidewand gegen das übrige Cölom, so dass nur noch der proximale Teil — man könnte ihn die Bursa hepato-gastrica nennen — sich selbständig erhält. — Bei den Cheloniern behält die Bursa rechterseits ihren Abschluss und kommuniziert bei manchen Arten wie bei den Anuren, linkerseits durch einen dorsalen

[1]) Klaatsch untersuchte nur junge Exemplare von Champsa lucius und herausgenommeide eines grossen Alligator mississipensis.

Defekt in der Nähe der Milz mit dem übrigen Cölom. Indem dieser Defekt, nachdem die Milz ihn zum Durchtritt benutzt, bei anderen Arten sich schliesst, wird die Bursa hepato-enterica vollständig geschlossen und erfährt in proximaler Richtung eine weitere Reduktion ihres Lumens, welche bei Crocodiliern noch weiter fortschreitet."

Säugetiere. „I. Primitive Zustände bei Säugetieren." Monotremata. Klaatsch untersuchte mehrere Exemplare von Echidna setosa und Ornithorhynchus paradoxus. Diese Untersuchungen ergaben für Echidna primitivere Zustände, während Ornithorhynchus gewisse Komplikationen aufwies. Die folgende Beschreibung betrifft „ein ausgewachsenes männliches Exemplar von Echidna setosa von 35 cm Länge."

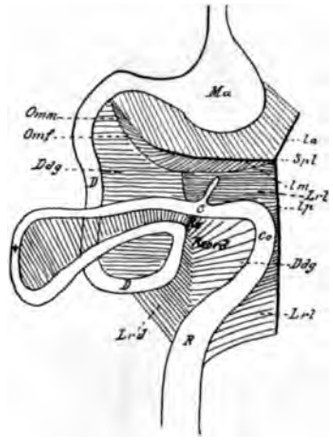

Fig. 401.
(Nach Klaatsch, 1892.)

Schema des Darmkanales von Echidna. * bezeichnet die Stelle reicher Schlingenbildung. Der Mitteldarm (Jejuno-ileum) proximal angehoben.

Omm Omentalrand; *Omf* Omentalgrenze; *la, lm, lp* Milzlappen; *Lrl* Lig. recto-lienale; *Lrd* Lig. recto-duodenale; *Rx* Radix mesenterii; *D* Duodenum; *Ddg* Dorsales Darmgekröse; *C* Cöcum.

„Suchen wir nach dem dorsalen Leberhohlvenengekröse, so ergibt sich, dass in dessen Bereich durch die Bildung des muskulösen Diaphragmas sehr bedeutende Veränderungen sich vollzogen haben. Sie im einzelnen zu verfolgen, hiesse die Geschichte des Zwerchfells der Säugetiere bearbeiten; dies liegt mir hier fern. Es sei daher nur auf die fundamentalen Übereinstimmungen mit den niederen Zuständen hingewiesen. Diese liegen darin, dass die Leber rechterseits an der dorsalen Rumpfwand fixiert ist. Hier treffen wir eine Art Lig. coronarium und Ligamenta triangularia dextra und sinistra als zum dorsalen Lebergekröse gehörende Einrichtungen. Die Vena cava liegt vollständig im Bereich des dorsalen Darmgekröses, mit dem sich somit ihr Gekröse vereinigt hat. — Das Lig. suspensorium ist bei Echidna nur gering entfaltet. — Das Lig. hepato-entericum erinnert in seiner Konfiguration am meisten an die Zustände bei niederen Reptilien, etwa Hatteria, doch ergeben sich im einzelnen Besonderheiten. Distal vom Ductus choledochus befindet sich eine kreisrund begrenzte Öffnung von 1 cm Durchmesser (Foramen Winslowii). — Proximal vom Foramen Winslowii spannt sich das Ligamentum hepato-gastro-duodenale aus (*Lhgd*). — Dieser Teil des Lig. hepato-entericum stellt eine Platte dar, deren Begrenzungen proximal vom Diaphragma, links und distal vom rechten Magenrande, rechts von der Leber gegeben werden. — Überschreitet man distalwärts den Ductus choledochus, so gelangt man in die bei niederen Wirbeltieren vom Lig. hepato-cavo-duodenale eingenommene Region." Hier fand Klaatsch eine Peri-

tonealbrücke (Lig. hepato-duodenale inferius), welche, von dem Mesoduodenum zur Leber ziehend, die distale Begrenzung des Foramen hepato-entericum bildete. Dieses Ligament entspricht nach Klaatsch demjenigen Teile des Lig. hepato-cavo-duodenale von Hatteria, welcher die distale Begrenzung des Foramen hepato-entericum bildet. „Die zwischen den beiden Ligg. hepato-duodenalia gelegene Öffnung werden wir also auch bei Echidna als Foramen hepato-entericum bezeichnen können. Die proximale Begrenzung teilt diese Öffnung

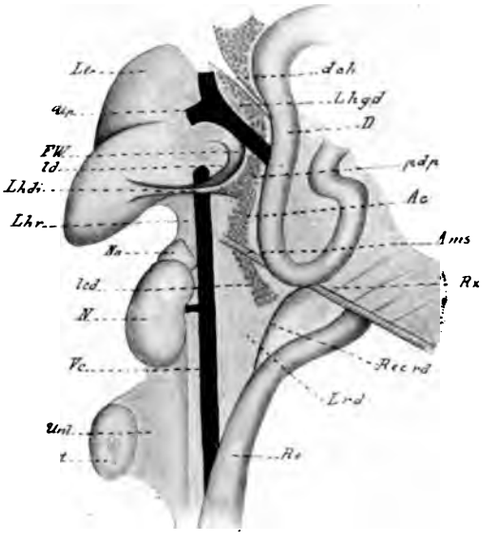

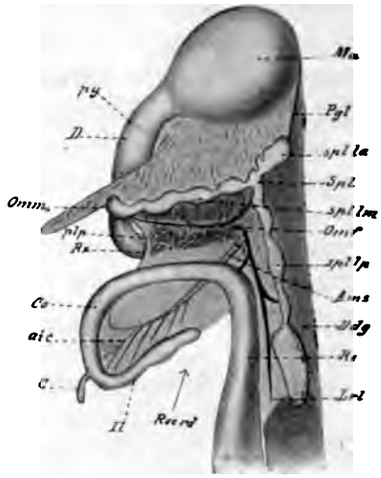

Fig. 402. (Nach Klaatsch, 1892.) Fig. 403.

Echidna setosa. $^2/_3$. — Fig. 402. „Leber (*Le*), Duodenum (*D*) und Enddarm (*Re*) von der rechten Seite gesehen. Duodenum ein wenig ventral angehoben. Zu beachten besonders die Umgebung des Foramen Winslowii (*FW*) mit dem Lig. hepato-duodenale inf. (*Lhdi*), das Lig. recto-duodenale (*Lra*), welches den distalen Teil des Lig. hepato-cavo-duodenale der niederen Wirbeltiere darstellt. Fig. 403. Milz (*Spl*) und Darmkanal von der linken Seite gesehen. Der Enddarm etwas ventral angehoben. Vom Mitteldarm ist nur ein Stück des Duodenum (*D*) und des Ileum sichtbar. Zu achten auf die Form der Milz mit ihren 3 Lappen (*la, lm* u. *lp*), die Beziehung des Lobus medius (*Splm*) zum Omentalrand (*Omm*). — *Pgl* Plica gastro-lienalis."

mit dem Foramen Winslowii, nicht so die distale, welche bei letzterem vom Mesoduodenum gebildet wird."

Vergleichen wir das Lig. rectoduodenale von Echidna (Fig. 402) mit dem Lig. hepato-cavo-duodenale von Hatteria, „so sehen wir, dass es einen Teil des letzteren darstellt, und zwar das distale Ende desselben."

„Die einzige wesentliche Abweichung" (der bei Echidna existierenden Reste des Lig. hepato-cavo-duodenale) „vom Niederen liegt darin, dass der zwischen Mesoduodenum und Lig. hepato-cavo-duodenale gelegene Teil der Bursa hepato-enterica nicht mehr bei Echidna als eine besondere Bildung vorhanden ist.

Darin ist aber auch nichts eigentlich Fremdes zu erblicken. War doch der Anschluss des Lig. hepato-cavo-duodenale ans Mesoduodenum bereits in Anfängen bei Hatteria wahrzunehmen und fand sich im höheren Masse ausgeprägt bei vielen Amphibien und unter den Reptilien bei den Cheloniern."

„Die Milz von Echidna bietet ein Aussehen dar, wie es nirgends sonst angetroffen wird." Sie ist in drei Lappen, Lobus anterior, medius und posterior geteilt. „Lobus anterior und medius folgen in ihrer Anordnung ungefähr dem Verlauf der Vorder-Mitteldarmschlinge. Der erstere erstreckt sich am Fundusteil des Magens proximal empor, der letztere ist mit seinem freien Ende gegen das Duodenum gerichtet. Im Bereiche beider Milzlappen ist das dorsale Darmgekröse winkelig eingeknickt. Es findet sich also hier entsprechend der in der Einleitung gegebenen Begriffsbestimmung eine Omentalbildung. An einer solchen hat man zu unterscheiden die beiden gegeneinander abgeknickten Partien des dorsalen Mesenterium, die wir als proximale und distale Omentalplatte bezeichnen können, ferner den Omentalrand (*Omm*), welcher der Knickungslinie entspricht, endlich die Omentalgrenze (*Omf*), d. h. die Linie, in welcher das Omentum übergeht in das übrige nicht eingeknickte Gekröse. Die proximale Omentalplatte entspricht dem dorsalen Darmgekröse in seinem Ursprung vom Magen und vom Anfange des Duodenum. Hier, unweit des Pylorus, treffen Omentalrand und Omentalgrenze zusammen."

„Der Omentalrand wird zu einem grossen Teile von der Milz eingenommen. Nur in der Nähe des Duodenum fehlt diese Lagebeziehung, und gerade hier sind die beiden Omentalplatten zu sehr bedeutender Länge ausgewachsen, so dass sie eine ans menschliche Omentum majus erinnernde Schürzenbildung darstellen. An die menschlichen Verhältnisse erinnert auch das Gefüge der Platten, indem Blutgefässramifikationen von Fettläppchen begleitet, dem Ganzen ein netzähnliches Aussehen geben. Niemals kommt es jedoch zur Durchbrechung der Platten und beide bleiben vollständig voneinander getrennt. — Im Bereiche des Lobus anterior ist die Omentalbildung am schwächsten ausgeprägt. Hier gelangt man von der distalen Platte aus zur Wirbelsäule. Den linken freien Rand des Omentum kann man als Plica gastro-lienalis (*Pgl*) bezeichnen. — — —"

„Zum Schluss sei das Verhalten der Bursa hepato-enterica im ganzen betrachtet. Durch die Omentalbildung ist dieselbe nach links und ventralwärts beträchtlich ausgedehnt. Der Teil derselben, welcher von den Omentalplatten begrenzt wird, entspricht der Bursa omentalis der menschlichen Anatomie. Ich werde ihn fortan wegen seiner Beziehung zur Milz die Pars lienalis Bursae hepato-entericae nennen. Dorsal vom Magen kommuniziert dieser Teil mit dem zwischen Magen, Leber und Lig. hepato-gastro-duodenale gelegenen Teil. Ihn nenne ich die Pars hepatica bursae, eine Bezeichnung, die sich mit den beim Menschen üblichen Namen: Atrium bursae omentalis oder Bursa omenti minoris deckt; beide Teile kommunizieren gemeinsam mit dem übrigen Cölom

durch das Foramen Winslowii. Bestände noch das Lig. hepato-cavo-duodenale vollständig, so würde man vom For. Winslowii aus nach rechts zunächst in den zwischen dem genannten Bande und der rechten Platte des Meso-duodenum gelegenen Teil der Bursa gelangen, einen Teil, der passend als Pars cavo-duodenalis von den übrigen gesondert würde. Mit der teilweisen Reduktion des Lig. hepato-cavo-duodenale hört auch die Sonderung des von ihm begrenzten Bursalteiles auf. Damit verliert auch das For. hepato-entericum seine Bedeutung als Öffnung der Bursa und seine Rolle übernimmt eine nur noch proximal vom ventralen, distal aber vom Meso-duodenum begrenzte Öffnung — das Foramen Winslowii."

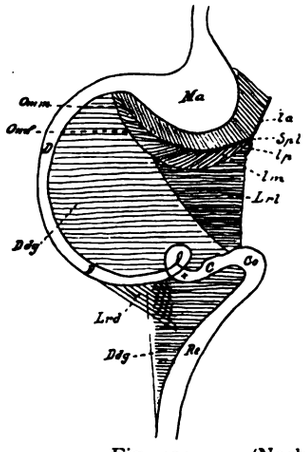

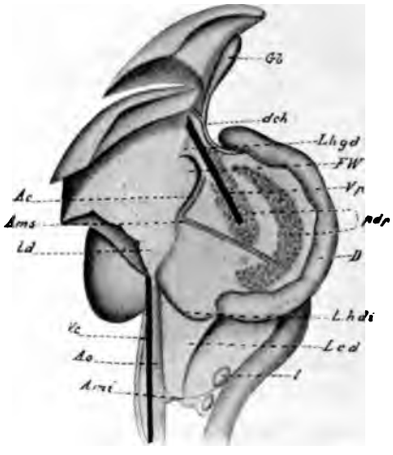

Fig. 404. (Nach Klaatsch, 1892.) Fig. 405.

Fig. 404. Schema des Darmkanales von Dasyurus.

Fig. 405. „Felis catus dom. Leber, Duodenum und Enddarm von der rechten Seite gesehen. $^3/_8$. Das Duodenum ventral angehoben. Zu beachten: Lobus descendens (*ld*) der Leber; Teile des Lig. hepato-cavo-duodenale (Lig. hepato-duodenale inferius, *Lhdi* und Lig. cavo-duodenale, *Lcd*.)"

Marsupialia. „Das Lig. hepato-gastro-duodenale bietet die gleichen Zustände wie bei Echidna." — — — Das Foramen Winslowii „hat eine annähernd ovale Begrenzung und ist, im ganzen betrachtet, von verhältnismässig viel grösserem Umfang als bei den Monotremen. Dies rührt zum Teil davon her, dass die Faltenbildungen, welche bei Echidna am distalen Rande der Öffnung vom Meso-duodenum zur Leber ziehen, reduziert sind, so dass ausschliesslich das ‚Meso-duodenum' selbst die Umgrenzung abgibt." — — —

„Der Zusammenhang des Lig. hepato-gastro-duodenale mit dem Meso-duodenum an der ventralen Peripherie des Foramen Winslowii liegt in gleicher Weise wie bei Echidna klar zutage, aber es fehlen in der Regel bei Beuteltieren die Bildungen, welche ich dort als Lig. hepato-duodenale inferius aufführte. Dass aber auch bei diesen Säugetieren einst solche Beziehungen zwischen Duodenum

und Leber bestanden, ergibt sich daraus, dass bei einigen sich unzweifelhafte Rudimente des Lig. hepato-duodenale inf. konstatieren lassen. Während ich bei Dasyurus, Phascogale u. a. vergeblich danach suchte, fand ich bei Phalangista einen eigentümlichen Fortsatz des Meso-duodenum, welcher zipfelförmig gegen die Leber vorspringt, jedoch ohne dies Organ zu erreichen, vor der rechten Nebenniere im Meso-duodenum ausläuft. Diese Bildung gleicht vollständig der von Echidna an ihrem Anfangsteile." — —

Placentalia. „Unter den Placentaliern gibt es eine Anzahl von Formen, die sich leicht an die bisher besprochenen niederen Säugetiere anreihen lassen. Wir finden solche unter den Prosimiern, Insektivoren und Carnivoren. — — — Unter den Prosimiern nimmt Tarsius spectrum eine ganz eigentümliche Stellung ein. Diese Form besitzt den kürzesten Darmkanal und die einfachsten Mesenterialverhältnisse, die ich bei Säugetieren angetroffen habe." Indessen zeigt das Foramen Winslowii „sekundäre Abänderungen". „Dasselbe ist relativ sehr weit und seine distale Grenze wird von der Plica arteriae coeliacae des Meso-duodenum gebildet. Das Lig. hepato-cavo-duodenale ist im ganzen sehr schwach entwickelt, doch ist seine Pars cavo-duodenalis als zarte Mesenterialplatte mit unzweifelhafter Deutlichkeit erkennbar. — — Ob die geringe Entfaltung der Omentalbildung ein primitiver Charakter ist, muss dahingestellt bleiben." — — —

Bei allen Insektivoren, Carnivoren, Nagern, Huftieren, Prosimiern und Primaten „ist der Teil des Lig. hepato-cavo-duodenale, welcher die Umbiegungsstelle des Duodenum distal als dreieckige Platte überragt und in der Gegend der Vena cava inf. fixiert, ausnahmslos vorhanden. — — Bleibt dieser Teil im einfachsten Zustande erhalten, so wird er am besten als Lig. cavo-duodenale (*Lcd*) bezeichnet. So findet er sich bei der Katze, bei manchen Beuteltieren und Huftieren. Gewinnt er nähere Beziehungen zum Meso-rectum, so wird er zum Lig. recto-duodenale (*Lrd*), wie es bereits bei den Marsupialiern und Monotremen konstatiert wurde und wie es bei Carnivoren, Nagern, Prosimiern und Primaten sich wiederfindet. Beim Menschen stecken diese Mesenterien in dem, was man als Radix mesenterii bezeichnet, deren Auslaufen in die rechte Fossa iliaca dadurch gegeben ist (vgl. Taf. XXII Fig. 1 (= 402), 3 (= 405), 6, 7; Taf. XXIII Fig. 9 (= 406), 10, 11 (= 407), 13, 14, 17). — — Auch die proximalen Teile des Lig. hepato-cavo-duodenale lassen sich leicht bei vielen Placentaliern nachweisen. Das Lig. hepato-duodenale inferius (*Lhdi*) ist als zarte Peritonealfalte bei Carnivoren, Nagern, Prosimiern leicht zu sehen, namentlich an frischen Objekten (Fig. 402, 405, 406 und 407). Auch beim Menschen sind wohlbekannte Apparate auf dasselbe zu beziehen: die Ligamenta hepato-renale und duodeno-renale, deren Einheitlichkeit sich oft bei menschlichen Objekten sehr schön konstatieren lässt."

„Als besonders günstiges Objekt zur Demonstration des Lig. hepato-duodenale inferius möchte ich die Katze empfehlen (Fig. 405). Hier reicht der Lobus descendens sehr weit distalwärts und lässt an seiner Spitze eine zarte halbmondförmige Falte erkennen, welche zum Duodenum zieht. Gerade hier wird auch der wenig mit diesen Dingen Vertraute sich leicht von der typischen Übereinstimmung des Säugetierzustandes mit dem von Hatteria überzeugen können. Man braucht nur die Fig. 405 mit der entsprechenden Abbildung von Hatteria zu vergleichen. Sogar ein Rest des Lumens der Pars cavo-duodenalis der Bursa hepato-enterica ist unschwer in dem von dem Ligament und dem Meso-duodenum begrenzten Recessus zu erkennen."

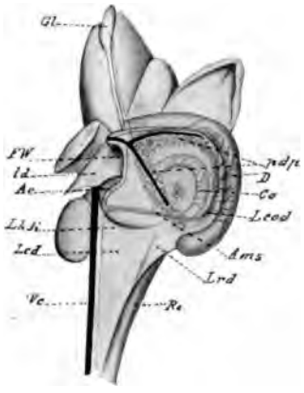

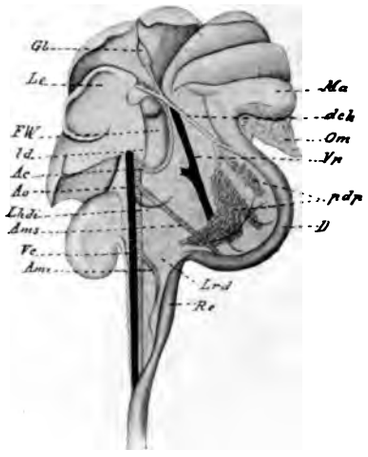

Fig. 406. (Nach Klaatsch, 1892.) Fig. 407.

Fig. 406. Myoxus glis. Leber, Duodenum und Enddarm von der rechten Seite gesehen. $^3/_4$. — Das Duodenum ventral angehoben. Beispiel für den Nagertypus. Im Meso-duodenum erscheint die Flexura coli dextra (*Co*). — Bezeichnungen siehe Fig. 402.

Fig. 407. Stenops gracilis. Leber, Duodenum und Enddarm von der rechten Seite gesehen. $^3/_4$. — Das Duodenum ventral angehoben. Umgebung des Foramen Winslowii (*FW*). Direkter Übergang des Lig. hepato-gastro-duodenale in das Meso-duodenum. Bezeichnungen wie in Fig. 402.

„Dass das Lig. hepato-gastro-duodenale vielfach keineswegs am Ductus choledochus und der Vena portae seinen rechten freien Rand besitzt, davon kann man sich oft beim Menschen überzeugen, indem eine Peritonealplatte das Foramen Winslowii wie ein Schirm überdacht; bei Prosimiern ist dieser freie Randteil des Lig. hepato-gastro-duodenale (z. B. bei Lemur) leicht zu sehen." —

„Die Beziehung des Lobus medius und anterior (der Milz) zum Omentalrand ist bei Carnivoren, Nagern, Prosimiern und Huftieren vielfach mit gleicher Deutlichkeit wie bei Monotremen und Marsupialiern ausgesprochen. Dass auch beim Menschen ein Gleiches im Prinzip besteht, geht aus der Lagebeziehung des Organs hervor;

bisweilen finden sich auch ‚Nebenmilzen' im Bereiche des Omentalrandes weit nach rechts hinüber vorgeschoben."

An den aus der Bauchhöhle entfernten Eingeweiden eines Choloepus didactylus fand Klaatsch u. a. folgendes:

„Das Foramen Winslowii ist sehr weit. — — — Ein nicht unbeträchtlicher Teil des Lig. hepato-gastro-duodenale ist der rechten Platte des Meso-duodenum ganz fest angeschlossen, nämlich derjenige, welcher den Ductus choledochus enthält. Dieser Gang mündet bei Choloepus weiter distalwärts als bei allen anderen untersuchten Säugetieren in den Darm, ungefähr in der Mitte der Duodenalschlinge. Hier begegnet uns also bezüglich des Lig. hepato-gastro-duodenale genau dasselbe, wie vorher beim Lig. hepato-cavo-duodenale. Beide Teile des Lig. hepato-entericum können sich also mit der rechten Platte des Meso-duodenum so innig vereinigen, dass eine Sonderung nicht mehr möglich ist." — — —

„Das Ligamentum hepato-cavo-duodenale ist schwach entwickelt. Wer andere Zustände nicht kennt, wird schwerlich die kleine schartkantige Falte beachten, welche vom Mesoduodenum aus distal zur Vena cava zieht. Sie stellt den freien Rand des Bandes dar.... Die Milz liegt im Mesogastrium, den freien Rand einer so unbedeutenden Omentalbildung einnehmend, wie sie sonst nirgends bei Säugetieren getroffen wird. Choloepus erhebt sich hierin nicht über die Stufe, die bereits Cryptobranchus unter den Amphibien erreicht."

Ob diese geringe Entfaltung der Bursa omentalis primitiv ist oder ob sie auf einer sekundären Veränderung beruht, ist nach Klaatsch schwer zu entscheiden. „Von prinzipieller Bedeutung, weil geeignet, die letzten Bedenken bezüglich der teilweisen Vereinigung des Ligamentum hepato-cavo-duodenale mit dem Mesoduodenum zu beseitigen, ist die Vereinigung des Ligamentum hepato-gastro-duodenale mit demselben Gekröse."

Vergleichung. Bei den nächsten Vorfahren der Säugetiere (bei den Promammalien) war nach Klaatsch das Ligamentum hepato-entericum „im ganzen Bereich der Leber wohl entwickelt bis auf eine distal vom Ductus choledochus gelegene Durchbrechung, das Foramen hepato-entericum. Sein proximaler Teil, das Ligamentum hepato-gastro-duodenale, hatte eine annähernd transversal horizontale Stellung und enthielt einen Teil des Pankreas. Das Ligamentum hepato-cavo-duodenale enthielt in seinem freien Rande ebenfalls Teile des Pankreas. Darmwärts hatte es sich eine Strecke weit mit der rechten Platte des Meso-duodenums verbunden". — —

„Was die Entstehung des Foramen hepato-entericum anbetrifft, so müssen bei Säugetieren die Erfahrungen geltend gemacht werden, die bei niederen Wirbeltieren darüber gesammelt wurden. Diese lehren, dass eine fundamentale Bedeutung dieser Öffnung a priori nicht zukam. Die alte Annahme, dass sie dem Aufhören des ventralen Darmgekröses an dieser Stelle ihren Ursprung verdanke, wird hinfällig. Wir

werden vielmehr annehmen müssen, dass es sich ursprünglich um eine Perforation des ventralen Mesenteriums handelt, ebenso entstanden, wie bei den Amphibien (cf. Cryptobranchus!) vermutlich gänzlich unabhängig von diesen Formen, eine Durchbrechung, wie sie bei niederen Wirbeltieren so vielfach an den verschiedensten Stellen sich findet." -- — —

Als der Faktor, welcher bei der Omentalbildung die wichtigste Rolle spielt, wurde bisher die sogenannte „Drehung des Magens" geltend gemacht. „Dass diese Erscheinung zur Erklärung unzureichend ist, geht daraus hervor, dass Formen mit wohl entwickelter Vorder-Mitteldarmschlinge und mit Magendifferenzierung keine Omentalbildung besitzen. Ich führe hier als schlagendes Beispiel die Chelonier an. Gerade der Umstand, dass diesen Formen die Milz am Vorderdarm fehlt, weist darauf hin, dass sie bei der Omentalbildung im Spiele sei. Einen geringen Grad der Omentalbildung trafen wir bei Hatteria im Bereich des proximalen Milzteiles und die einzige Form, welche eine etwas weiter ausgebildete Omentalbildung unter den niederen Wirbeltieren aufwies, ist Cryptobranchus, bei der also aufs deutlichste die Anbahnung eines Lobus medius lienis mit der Stellungsänderung des Mesogastrium Hand in Hand geht. Reihen wir hieran die Säugetiere, so haben wir mehrere Stadien des fraglichen Vorganges beisammen und die Beziehungen desselben zur Milz liegen klar zu tage."

„Durch diese Hinweise soll und kann aber nur der erste Anstoss zur Omentalbildung beleuchtet werden, nicht aber die mächtige Ausdehnung zu einer Schürzenbildung. Diese stellt etwas Neues dar, welches sogar bei vielen niederen Mammalien noch gänzlich vermisst wird. — Das selbständige Fortbestehen der Duplikatur an Stellen, wo die Milz nicht mehr die Knickungslinie einnimmt, kann nur so verstanden werden, dass der einmal angeregte Vorgang sich in einer anderen Richtung als nützlich erwies und demgemäss eine weitere Fortbildung erfuhr."

„Was nun die Ausdehnung der Omentalbildung in distaler Richtung anbetrifft, so wird ihr eine Schranke gesetzt durch die aus der Aorta zum Darm tretenden Arterien und durch die mit der dorsalen Seite des Duodenum in Beziehung stehende Vena portae. Der Stamm der letzteren und die in ihn einmündende Vena lienalis markiert somit die Omentalgrenze. Von den Arterien kommt die Arteria coeliaca in Betracht, welche bogenförmig von der Aorta zur Pylorusgegend tritt. Sie begrenzt von der distalen Seite her die Kommunikationsöffnung zwischen dem im Bereiche der Omentalbildung liegenden Raum der Bursa hepato-enterica mit dem übrigen zwischen Magen, Duodenum und Leber gelegenen. — Durch die Omentalbildung ist die Bursa hepato-enterica ganz be-
d links hin über die Mittellinie hinaus ausgedehnt worden. Dass
er Teil der Bursa auftritt, wurde schon bei Cryptobranchus be-
esen Teil der Bursa bezeichnet als die Pars lienalis, um ihn

zu unterscheiden von der oben erörterten Pars cavo-duodenalis und der zwischen Leber und Magen gelegenen, vom Ligamentum hepato-gastro-duodenale gedeckten Pars hepato-gastrica. — Die letztere entspricht dem Atrium der Bursa omentalis, wie sie beim Menschen bezeichnet wurde."

„Durch das Foramen hepato-entericum gelangt man von der Bauchhöhle aus in die Partes hepato-gastrica und cavo-duodenalis; um in die Pars lienalis einzudringen, muss man die von der Art. coeliaca gebildete Falte überschreiten. Ich will diese Falte die Plica coeliaca nennen."

„Wird nun die Pars cavo-duodenalis reduziert, indem sich das Lig. hepato-cavo-duodenale zum Teil gänzlich zurückbildet, zum Teil mit der rechten Platte des Mesoduodenum verschmilzt, wie dies bei den Säugetieren phylogenetisch sehr früh eingetreten ist, so erfährt die Kommunikation der Bursa hepato-enterica mit der übrigen Bauchhöhle eine Veränderung. Nach dem Wegfall der Pars cavo-duodenalis bleibt als Öffnung der Bursa ein Loch übrig, welches proximal vom Ductus choledochus, ventral vom Mesoduodenum und distal von der Plica coeliaca umgrenzt wird. So kommt das Foramen Winslowii zu stande."

II. Komplikationen bei Säugetieren. Insectivora, Carnivora, Monotremata. „Die Insectivoren verharren im wesentlichen in einem primitiven Zustande. Sorex wurde hierin bereits charakterisiert. Daran schliesst sich der Igel, dessen Situs dem von Echidna sehr ähnlich ist. — Das Lig. cavo-duodenale (an Stelle des Lig. hepato-duodenale inf. finden sich zipfelförmige, Pankreas enthaltende Erhebungen des Meso-duodenum, ähnlich wie bei Phalangista) greift auf das Meso-rectum über." — Bei Talpa „okkupiert das Lig. hepato-duodenale inf. die rechte Niere und wird durch dies Organ geteilt in ein Lig. hepato-renale und duodeno-renale. — Hieran schliessen sich die Carnivoren."

Rodentia. Bei der Ratte wird stets ein schwaches Lig. hepato-duodenale inferius gefunden. — „Fig. 406 zeigt die rechte Platte des Meso-duodenum (bei Myoxus glis). Die Leber ist proximal emporgeschlagen. Der am meisten rechts gelegene Lappen lässt an der Eintrittsstelle der Vena cava inf. das Rudiment des Lobus descendens als einen kleinen Fortsatz erkennen, von dem aus ein zartes, aber sehr schön entwickeltes Lig. hepato-duodenale inferius sich bogenförmig gegen das Duodenum hin erstreckt. — Die Art. coeliaca umzieht in bogenförmigem Verlauf die distale und ventrale Peripherie des Foramen Winslowii (Plica coeliaca). — Das Omentum ist wie bei der Ratte nur gering entfaltet. — Bemerkenswert ist beim Kaninchen die scharfe Knickung im Colorectum, wodurch ein Colon transversum viel schärfer als bei der Ratte gesondert erscheint und eine Flexura coli sin. hervortritt. Wie bei Mus und Myoxus steht das Lig. recto-lienale mit dem Darm direkt in Verbindung; es hat sich sogar die

linke Colonflexur in das genannte Band hinein entfaltet. Damit ist natürlich eine Annäherung des Colons an die Omentalgrenze gegeben, ohne dass, wie Krause in falscher Analogie mit menschlichen Zuständen annimmt, dadurch ein Anschluss des Colons ans grosse Netz zu stande käme. Das beim Kaninchen sehr schön entwickelte Lig. hepato-duodenale inf. erwähnt Krause als eine ans Lig. hepato-renale erinnernde Bildung."

Ungulata. „Sehr eigentümlich ist eine Angabe Martins über das Foramen Winslowii der Wiederkäuer. Nach allem, was ich über die Phylogenese desselben ermittelt habe, kann ein Zustand, wobei dies Loch verschlossen ist, resp. wobei ein kontinuierliches Lig. hepato-entericum besteht, nichts allzu Befremdendes haben. Nun fand Martin öfter ein solches beim Rinde. Nach

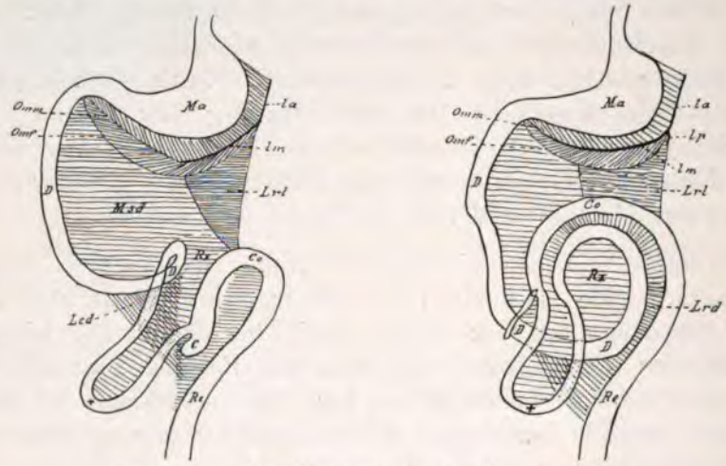

Fig. 408. (Nach Klaatsch, 1892.) Fig. 409.

Fig. 408. Schema des Darmkanales der Katze. — Fig. 409. Schema des Darmkanales des Hundes.

seinen Äusserungen scheint es sich zwar in den betreffenden Fällen um eine sekundäre Verschliessung gehandelt zu haben, doch ist dies nichts als der Ausdruck derjenigen Meinung, die nach den bisher geltenden Anschauungen die einzig mögliche war. Warum soll bei jenen Tieren früher ein Foramen Winslowii bestanden haben? Man sollte bei Embryonen und jüngeren Tieren an grossem Material nachsehen, ob hier das Fehlen eines Foramen Winslowii, oder besser For. hepato-entericum nicht vielleicht häufiger sich findet. Damit könnte ein wertvoller Beitrag zur Geschichte dieser Öffnung bei Säugetieren geliefert und ein theoretisches Postulat durch Tatsachen gestützt werden.

[illegible]zige Autor, der auf ontogenetische Verschiedenheiten
[illegible]amen Winslowii aufmerksam geworden ist. Wenn
[illegible]ig verstehe, handelt es sich beim Rind wohl um
[illegible]ato-entericum und Foramen Winslowii, die

Martin unter den Bezeichnungen eines primären und definitiven Foramen Winslowii zum Ausdruck bringt."

Bei den Perissodactylen dehnt sich das Colon „weit gegen die Omentalgrenze hin aus, ohne dass ein Anschluss ans grosse Netz erzielt würde. Wenigstens verhält es sich bei älteren Embryonen so."

Edentata. „Vom Lig. hepato-entericum sind – bei Dasypus novemcinctus — ausser dem Lig. hepato-gastro-duodenale sehr ansehnliche Teile erhalten. Von dem stark entwickelten Lobus descendens hepatis aus erstreckt sich ein Lig. hepato-duodenale inf. gegen das Duodenum hin, welches dem der Katze ähnlich, nur von viel grösserer Ausdehnung ist. Sein proximaler freier

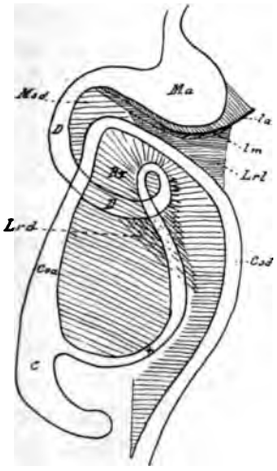

Fig. 410.

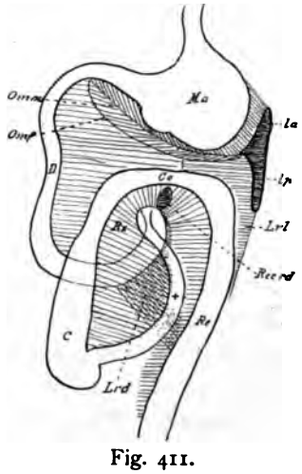

Fig. 411.

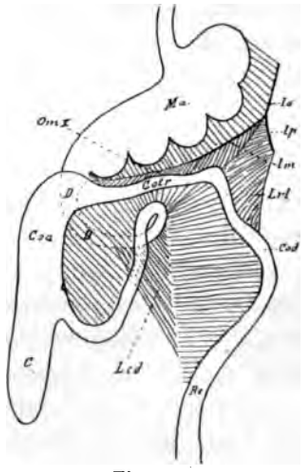

Fig. 412.

(Nach Klaatsch, 1892.)

Fig. 410. Schema des Darmkanales von Mus decumanus.
Fig. 411. Schema des Darmkanales von Dasypus.
Fig. 412. Schema des Darmkanales von Halmaturus Bennettii.

Rand überdeckt schirmartig von unten her das Foramen Winslowii und nähert sich dem Lig. hepato-gastro-duodenale bedeutend, so dass man ein vollständiges Bild des Foramen hepato-entericum bekommt, das lebhaft an den Hatteriazustand erinnert. Demgemäss besteht auch noch von der Pars cavo-duodenalis der Bursa hepato-enterica ein ansehnlicher Rest in Form einer tiefen Tasche. Das Lig. hepato-duodenale inf. liegt der rechten Niere auf und ist eine Strecke weit an dieselbe fixiert, so dass es auch als Lig. hepato-renale plus duodeno-renale bezeichnet werden kann. Das Lig. cavo-duodenale ist in typischer Weise vorhanden und hat mit dem Meso-rectum ausgedehnte Beziehungen gewonnen. — Die Omentalbildung ist nur wenig ausgeprägt."

Marsupialia. „Eine wichtige Fortführung der Komplikationen, soweit sie die Colonfixierung betreffen, bietet Halmaturus dar. — — Wie zuerst ans

Meso-duodenum, so gewinnt das Colon sekundär Anschluss an die distale Omentalplatte. Dieser Anschluss ist bereits bei den ... älteren Objekten eingetreten, während er beim jüngsten (4,5 cm langen Fötus von H. Benettii) fehlt."

„Diese Verhältnisse bilden sich im erwachsenen Zustande weiter aus, wie ich ... an einem alten weiblichen Exemplar von Halmaturus Benettii ... konstatieren konnte. Die schematische Fig. 412 ... gibt von dem Befunde ein Bild. — — — Der Anschluss des Colons ans grosse Netz hat sich bei *Omx* in ganzer Ausdehnung des Colon transversum vollzogen. — — — Mit der Flexura coli sinistra hört plötzlich jegliche Beziehung des Enddarmes zum Omentum auf. — — Die Eigentümlichkeiten von Halmaturus hängen wohl zusammen mit dem erhöhten Bedürfnis der Darmteile nach einer festen Lagerung. Ein solches ist verständlich von dem Gesichtspunkte aus, dass wir es mit einer Form zu tun haben, welche einen voluminösen Enddarm und eine aufrechte Haltung des Körpers besitzt."

III. Die Mesenterialbildungen am Darmkanal der Halbaffen und der Affen. Prosimii. „Das For. Winslowii ist (bei Stenops gracilis) eine ziemlich weite ovale Öffnung. Distal und ventral wird sie umzogen von der Arteria coeliaca. — — — Das Lig. hepato-gastro-duodenale enthält die Vena portae und Drüsengänge ... in typischer Weise. — — — Bei Lemur macaco (weibliches Exemplar) endet das Lig. hepato-gastro-duodenale nicht an den bezeichneten Gefässen und Gängen, sondern setzt sich als eine mit distalem Rande frei endigende, etwa 1 cm breite Platte nach rechts fort, gleichsam wie ein Schirm das Foramen Winslowii überdachend. Diese Bildung stellt einen Rest der ursprünglichen distalen Begrenzung des Foramen hepato-entericum dar. Von der ursprünglichen distalen Begrenzung derselben ist bei demselben Exemplar eine sehr schöne Plica hepato-duodenalis inf. erhalten, welche bei Stenops nur relativ schwach angedeutet ist. In dieser Region verhalten sich Otolicnus und Lemur auch bezüglich der Leber primitiver als bei Stenops: der Lobus descendens ist bei ihnen mächtiger entwickelt und reicht weiter distalwärts. — Weiter distalwärts ist das Lig. cavo-duodenale in der gewöhnlichen Weise der rechten Platte des Meso-duodenum angeschlossen." — — —

„Die Milz der Prosimier stellt ein längliches Organ dar, ähnlich wie bei Carnivoren, und ist dem freien Omentalrand eingefügt. Bei Stenops gracilis bleibt nur ein kleiner Teil des Omentalrandes unbesetzt von der Milz; bei Lemur und Otolicnus hingegen ist das Omentum vielmehr in der Fläche ausgedehnt und demgemäss tritt die Beziehung der Milz zum Omentalrand hier mehr in den Hintergrund."

Die Flexura coli dextra hat eine stark hervortretende Neigung, am Omentum **zu gewinnen.** „Vom freien Omentalrand geht unweit des Pylorus

eine Falte zur ventralen Oberfläche der Colonschlinge und vom Lumen der Bursa omentalis aus erreicht man den am meisten proximal gelegenen Teil der Flexur."

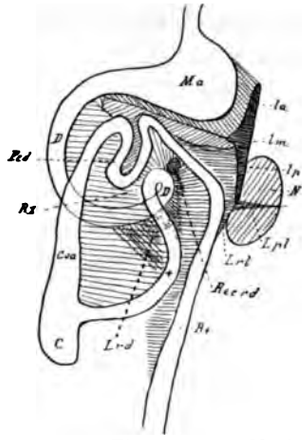

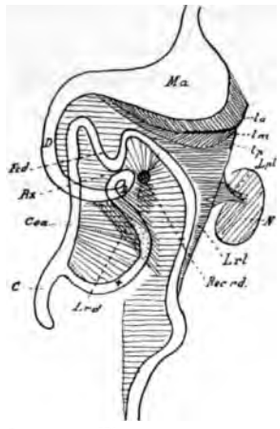

Fig. 413. (Nach Klaatsch, 1892.) Fig. 414.

Fig. 413. Schema des Darmkanales von Hapalemur griseus.

Fig. 414. Schema des Darmkanales eines 6 cm langen Embryo von Hapale albicollis.

Arctopitheci. Bei einem 6 cm langen Embryo von Hapale albicollis fand Klaatsch, dass die Flexura coli dextra sich dem Omentum näherte, ohne je-

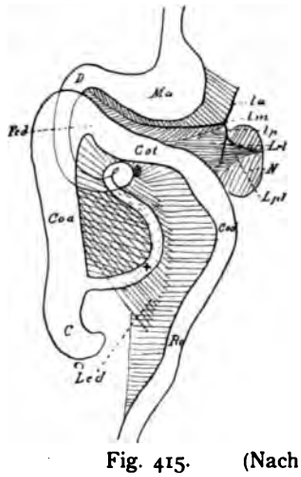

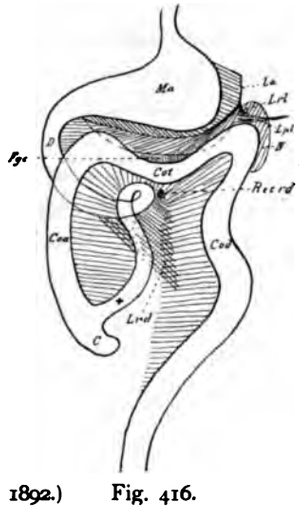

Fig. 415. (Nach Klaatsch, 1892.) Fig. 416.

Fig. 415. Schema des Darmkanales von Hapale albicollis (erwachsen).

Fig. 416. Schema des Darmkanales von Cebus hypoleucos. — *Fgc* Fossa gastro-colica.

doch mit ihm in Beziehung zu stehen. Auch bei einem erwachsenen Exemplar desselben Tieres waren Colon und Omentum voneinander frei. „Das Lig. cavo-duodenale ist im Wachstum zurückgeblieben; es stellt eine niedrige Platte dar,

welche die Umbiegungsstelle des Duodenum an die Wirbelsäule und an die rechte Meso-rectumplatte anheftet. — — — Bei Hapale penicillata und jacchus finden sich ziemlich dieselben Verhältnisse, bemerkenswert ist aber, dass bei letzterem die Verkürzung des Lig. cavo-duodenale noch mehr fortgeschritten ist und dass die Duodenalschlinge eine Veränderung aufweist: Einmal ist die rechte Platte des Meso-duodenum noch niedriger bei Hapale albicollis und penicillata so dass das Duodenum der rechten Niere und dem Rudiment des Lobus descendens der Leber sehr stark genähert ist. Dies ist eine Erscheinung, die wie die stärkere Fixierung des Duodenum an die Wirbelsäule auf eine Verkürzung des Lig. cavo-duodenale bezogen werden muss. Hierbei wird die Plica hepato-duodenalis inferior zu einer Plica hepato-reno-duodenalis, als deren Teil die Plica hepato-renalis und duodeno-renalis sich herausstellen."

Platyrrhini. „Unter den Platyrrhinen ist für das Verständnis der Mesenterialbildungen Cebus die wichtigste Form, indem sie in manchen Punkten von den Arctopitheken zu den Anthropoiden überleitet. — — Viel ausgedehnter als bei den Arctopitheken treten Beziehungen des Colon zum grossen Netz auf, und zwar an zwei Punkten, rechts und links. — Auf der rechten Seite hat die Flexura coli dextra ihre S-förmige Krümmung aufgegeben und ist ihrer ganzen Länge nach in der schon bei Prosimiern erworbenen Beziehung zum Omentum majus geblieben. Hierfür spricht, dass bei einem Exemplar jene ‚Prosimierschlinge' noch gut angedeutet war. Es ist also eigentlich nichts Neues hier hinzugekommen, sondern es hat eine beschränktere Anschlussstelle durch Streckung des betreffenden Darmteiles eine relativ grössere Ausdehnung gewonnen, und zwar ungefähr der halben Länge der Omentalgrenze entsprechend."

„Die Anheftung des Colon hört dann plötzlich ganz scharf auf und es findet sich eine tiefe Grube zwischen Meso-gastrium und ‚Meso-colon', deren Grund die Omentalgrenze mit der Pars lienalis pancreatis einnimmt. — — — Eine neue Komplikation bahnt sich an im Bereiche des Lig. recto-lienale. — Das Lig. pleuro-colicum hat sich über die linke Niere hinaus auf die linke Cölomwand ausgedehnt und stellt einen Befestigungsapparat des Enddarmes dar. Damit ist die linke Platte des Mes. comm. dorsale nur im Bereiche der distalen Enddarmteile erhalten geblieben, von dem Lig. pleuro-colicum aufwärts ist das Colon ‚descendens' der Niere und der Cölomwand angeschlossen. Zugleich dehnt sich das Colon proximal weiter aus im Bereiche des Lig. recto-lienale. Damit setzt sich das Colon descendens im rechten Winkel ab vom Colon transversum, es entsteht eine Flexura coli sinistra oder lienalis. Da nun die Omentalgrenze linkerseits durch das Lig. recto-lienale gebildet wird, so nähert sich in der Nähe der Milz das Colon dem Meso-gastrium und gewinnt von links her Anschluss an das Omentum majus. — So haben die altererbten Beziehungen des Enddarmes zur Milz dem Colon zu einer neuen Anschlussstelle an das grosse Netz verholfen."

„Zwischen beiden Anschlussstellen, der rechten und der linken, bleibt eine tiefe Grube, wo der ursprüngliche Zustand sich fort erhält: sie heisse die Fossa gastro-colica (*Fgc*)."

Bei einem neugeborenen Mycetes seniculus fand Klaatsch u. a. Folgendes:

„Die Flexura coli dextra ist eine kleine Strecke weit dem Meso-gastrium angeschlossen, alsdann aber zeigt weiter links das Colon ein sehr langes Gekröse, welches teils von der Omentalgrenze, teils von der Medianlinie entspringt. — Gerade derjenige Teil, welcher bei Cebus von links her Anschluss ans Meso-gastrium gewann, bleibt bei Mycetes ganz frei beweglich." -- —

„Die zwischen Cebus und Mycetes vorhandene Differenz wird in einigen Punkten vermittelt durch Ateles ater. — — Hier ist der Anschluss des Colon ans Omentum majus rechts in etwas grösserer Ausdehnung entwickelt als bei Mycetes; links fehlt er auch bei Ateles gänzlich. — — Überblicken wir die Platyrrhinen, so zeigen sie uns zwei verschiedene Entwickelungsbahnen, die ihren gemeinsamen Ausgangspunkt in einer den Prosimiern nahestehenden Vorfahrenform haben. Die eine Reihe wird durch Cebus repräsentiert. Sie führt die Eigentümlichkeiten der in ihren Jugendzuständen noch ganz den Prosimiern nahestehenden Hapaliden weiter fort und zeigt den Enddarm, neue Anschlüsse ans Meso-gastrium gewinnend."

„Eine andere Reihe führt von den Hapaliden durch Ateles zu Mycetes: Es werden bereits angebahnte Beziehungen des Enddarmes zum Omentum majus z. T. nicht weiter geführt, z. T. wieder aufgegeben, ersteres am rechten Teile der Omentalgrenze, letzteres links im Bereiche der Milz. — Die Cebusreihe wird unter den Affen nur bei Hylobates und den Anthropomorphen fortgeführt; die Ateles-Mycetes-Reihe leitet über zu den Affen der alten Welt."

Catarrhini. „Links von der Flexura coli dextra besteht auf einer kleinen Strecke der Anschluss des ‚Colon transversum' ans Omentum majus. Die Ausdehnung, in welcher dies geschieht, ist Schwankungen unterworfen. Am weitesten nach links reicht sie bei Cynocephalus; niemals kommt es jedoch zur Bildung einer Flexura coli sinistra und zu einem Anschluss des Enddarmes im Bereich der Milz, wie bei Cebus".

Anthropomorphae. „Der Darmkanal von Hylobates hält bezüglich seiner Eigentümlichkeiten etwa die Mitte zwischen demjenigen der Platyrrhinen und dem menschlichen Zustande. — — Die Mesenterialbildungen lassen sich von denen des Cebus aus leicht verstehen. — Das Ligamentum hepato-cavo-duodenale hat nunmehr eine beträchtlich veränderte Beschaffenheit gewonnen, wenn man es mit niederen Zuständen vergleicht. Sein proximaler, das Foramen Winslowii begrenzender Teil ist durch die immer inniger werdenden Beziehungen zur rechten Niere gesondert in ein Ligamentum hepato-renale und hepato-duodenale. In letzteres drängt sich das Colon ascendens vor. Indem das Duodenum sich gegen die dorsale Rumpfwand zurückzieht, gewinnt

das Colon (ähnlich wie bei Cebus) Beziehungen zum Ligamentum hepato-cavo-duodenale. Somit geht vom postcökalen Teil des Colon eine Falte distalwärts zur Vena cava und Vena iliaca dextra bis ins kleine Becken hinein. Diese Plica subcoecalis verrät noch durch ihre Form, dass sie dem distalen Ende des Ligamentum hepato-cavo-duodenale entspricht. — — Der Anschluss des Colon an das grosse Netz ist vollständig geworden. Die Fossa gastro-colica ist reduziert und ihre Stelle ist bei meinem Exemplar nicht mehr aufzufinden. — — Das Colon ascendens hat sich mit seiner Pars postcoecalis in das Ligamentum hepato-cavo-duodenale vorgeschoben und die Stelle eingenommen, welche ursprünglich einem Teil des Duodenum zugehörte."

Beim Orang ist das Colon transversum dem grossen Netze vollständig angeschlossen wie bei Hylobates. Beim Chimpanse hat sich das Colon ascendens „im Ligamentum hepato-cavo-duodenale vorgeschoben in einer Ausdehnung, wie bei keinem anderen Säugetier. — — Das Colon transversum ist vollständig dem Omentum majus angeschlossen." — — —

Ergebnis. Dem Schlusskapitel Klaatschs, worin er in grossen Zügen die Phylogenese des Situs peritonei beim Menschen entwickelt, entnehme ich Folgendes:

„Ob jemals Formen in der Chordatenreihe existierten, welche ein vollständiges dorsales und ventrales Darmgekröse in sagittaler Stellung besassen, muss fraglich erscheinen, da das Organ, welches phylogenetisch frühzeitig das gleichmässige Verhalten zweier symmetrischer Cölomhälften stört, nämlich die Leber, offenbar, einen sehr alten Besitz der Chordatiere repräsentiert. Die Entfaltung der Leber aus dem Darm steht im innigsten Konnex mit der Entstehung der Körpergefässe und des Herzens. Bezüglich dieser sind wir bei dem Fehlen vermittelnder Formen auf die spärliche Kunde aus der Ontogenese niederer Wirbeltiere angewiesen. Aus dieser (Goette) wird es wahrscheinlich, dass der erste Kreislauf sich in der ventralen Darmwandung und bei weiterer Sonderung im ventralen Darmgekröse und im Bereich der Leber entfaltete. Als eine Differenzierung dieses ventralen Gefässbezirkes wird auch das Herz aufzufassen sein. Mit dem Auftreten des Herzens und der Sonderung der Perikardialhöhle vom Cölom vollzogen sich tiefgreifende Veränderungen der Gefässanordnungen, welche ihrerseits das ventrale Mesenterium beeinflussten."

„Von den mannigfachsten Zuständen, die hierbei sich herausbilden, interessieren uns hier nur jene, welche durch die Amphibien uns zu den höheren Wirbeltieren hinführen. In dieser Reihe lässt die aus dem ventralen Urgefäss-system sich sondernde Vena subintestinalis zwei Darmlebervenen hervorgehen, welche mit dem dorsalen Darmgekröse Beziehungen gewinnen. — Die linke Darmlebervene wird zur Vena portae und entfaltet sich, den Darm umgebend, aus dem ventralen ins dorsale Gekröse hinein."

„Die rechte Darmlebervene gewinnt auf einem anderen Wege ebenfalls Beziehungen zu dorsalen Teilen. Hierbei spielen Äste derselben eine Rolle, nämlich die Stammvenen, welche das Blut von Rumpfwandung zum Hauptgefäss leiten. Diese Stammvenen riefen quere Mesenterialfalten hervor, welche vom ventralen Gekröse zur Rumpfwandung zogen und welche am proximalen Ende des Cöloms, nach Sonderung der Perikardialhöhle, auch mit dem dorsalen Darmgekröse in Verbindung traten. So gehen am proximalen Leberende Parietalgekröse hervor, welche für die Leber eine dorsale Anheftung bedeuten. Damit ist der Ausgangspunkt gegeben für die Entfaltung eines dorsalen Lebergekröses, welches sich auf der rechten Seite neben dem dorsalen Darmgekröse in der ganzen Länge der Leber entfaltet und sich distal fortsetzt auf die Vena cava inferior. Dieses Gefäss, welches wahrscheinlich einer Verbindung der rechten Darmlebervene mit der rechten Stammvene seine Entstehung verdankt, setzt distalwärts die Richtung der Leber fort und teilt mit ihr die Mesenterialbildungen. — Ausser dem ventralen und dorsalen Darmgekröse ist somit ein dorsales Leberhohlvenengekröse entstanden, welches sich distal von der Leber mit dem dorsalen Darmgekröse, auf dessen rechter Seite es liegt, vereinigt." — —

„Durch die Verbindung des dorsalen Leberhohlvenengekröses mit der rechten Platte des dorsalen Darmgekröses im Bereich des Mitteldarmes hat das ventrale Gekröse Form und Beschaffenheit geändert. Durch die Leber werden an demselben zwei Abschnitte unterscheidbar. Der zwischen Cölomwand und Leber ausgespannte, einen Rest der Vena subintestinalis, die Vena abdominalis führende Teil bleibt nur in der proximalen Hälfte des Cöloms erhalten, das sagittal gestellte Lig. suspensorium liefernd."

„Der zwischen Leber und Darm ausgespannte Teil, das Lig. hepato-entericum, wird bei der rechtsseitigen Verlagerung der Leber mit seiner Leberinsertion nach rechts hinübergeführt, gelangt so aus der sagittalen in eine annähernd transversale Stellung und vereinigt sich dort, wo die Leber distal zipfelförmig als Lobus descendens längs der Vena cava inferior ausläuft, von dem dorsalen Leberhohlvenengekröse nicht mehr durch Lebersubstanz geschieden, wie dieses mit dem dorsalen Darmgekröse. Weiter proximal bahnt die aus dem ventralen ins dorsale Darmgekröse übertretende Vena portae den teilweise erfolgenden Anschluss des Lig. hepato-entericum ans dorsale Darmgekröse an." — — —

„Bei dieser Anordnung der Teile wird offenbar vom dorsalen und ventralen Darmgekröse in Gemeinschaft mit dem dorsalen Leberhohlvenengekröse ein Cölomteil umschlossen und von der übrigen Leibeshöhle gesondert, der rechts vom Darm, zwischen diesem und der Leber sich vom Parietalgekröse bis zum Vereinigungspunkt der drei Mesenterien erstreckt, die Bursa hepatoterica. Durch mannigfache Perforationen bald des dorsalen, bald des ventralen Darmgekröses kommuniziert die Bursa mit dem übrigen Cölom."

„Jetzt erst ist der Urzustand erreicht, der meiner in der Einleitung gestellten Forderung" (dass er „für sich leicht verständlich, als Ausgangspunkt für alle Umgestaltungen der Mesenterien" dienen könnte) „entspricht. Freilich ist derselbe nicht so ‚einfach', wie es vielleicht erwartet wurde; dafür entschädigt aber der Umstand, dass in ihm die Grundlage gegeben ist für alle späteren Komplikationen, dass diese durch ihn gleichsam vorbereitet sind. Daher ist die Kenntnis dieses Zustandes, wie ihn niedere Amphibien (Siren) dauernd bewahrt haben, unerlässlich für das Verständnis des Situs peritonei aller höheren Wirbeltiere."

Nach Toldt (1893: 1) findet sich weder in der vergleichenden Anatomie, noch in der Ontogenese eine ausreichende Begründung für die Auffassung Klaatschs, dass das Foramen hepato-entericum eine sekundäre Perforationsöffnung sein sollte [1]). „Wenn das Foramen Winslowii oder die an dessen Statt in irgend einer Form bestehende Kommunikation des Netzbeutelraumes mit dem Bauchraum als eine Perforation aufgefasst werden sollte, so müsste zunächst nachgewiesen worden sein, dass diese Kommunikationsöffnung bei jenen Tieren, welchen sie zukommt, zu irgend einer Zeit ihrer Entwickelung einmal verschlossen gewesen ist, und dass das Verschlussmittel geschwunden ist. Eine solche Beobachtung liegt bis jetzt nicht vor, während hinsichtlich des Mesogastrium der Frösche und der Tritonen in der Tat nachweisbar ist, dass es ursprünglich als kontinuierliche Platte angelegt ist, also die Lücken desselben erst im Laufe der individuellen Entwickelung entstehen. Wenn man ferner findet, dass ein Foramen hepato-entericum gewissen Wirbeltieren, z. B. den Salamandern, im ausgewachsenen Zustande fehlt, bei anderen aber, z. B. bei Rana, an manchen Exemplaren deutlich ausgebildet, an anderen nicht vorhanden ist, so wäre vor allem festzustellen, ob bei diesen Tieren nicht etwa in frühen Entwickelungsstufen eine solche Öffnung gesetzmässig vorhanden ist, und erst sekundär durch Verschmelzung des Hohlvenengekröses mit dem ventralen Darmgekröse zum Verschluss kommt, etwa im Zusammenhang mit dem Anschluss des Hohlvenengekröses an das dorsale Darmgekröse."

„In der Tat gestaltet sich bei Amphibien und Reptilien das Verhältnis des umfangreichen Hohlvenengekröses zu dem dorsalen Darmgekröse sehr verschiedenartig. – Bei Lacerta viridis und agilis, bei welchen die Dinge am einfachsten liegen, steht das Hohlvenengekröse im Bereiche des Magens und des Duodenum mit dem dorsalen Darmgekröse nur entlang der medianen Wurzellinie dieses letzteren in Verbindung und begrenzt so mit diesem eine keilförmige Nische, welche rechts durch den Anschluss des Hohlvenengekröses an die Leber, links durch das ventrale Magengekröse und ventral durch die Leber zu einem trichterförmigen Raume abgeschlossen wird. Dieser setzt sich kopfwärts an

1: Über die massgebenden Gesichtspunkte in der Anatomie des Bauchfelles und kschriften der K. Akad. der Wissenschaft, Math.-Naturw. Klasse. Wien,

der dorsalen Fläche der Leber zwischen die beiden Lungen fort, schwanzwärts läuft er mit weiter Mündung in den Bauchraum aus. Diesen Raum hat bereits Hochstetter (1888) beschrieben und mit dem Vorraum des Netzbeutels in Parallele gesetzt. Damit in Übereinstimmung befinden sich die Mitteilungen Ravns (1889: 2). Dieser Raum begreift aber auch den Netzbeutelraum selbst in sich, insoferne als seine linke Wand durch das dorsale Magengekröse gebildet wird. Da aber das letztere bei Lacerta nicht den Charakter eines Netzes

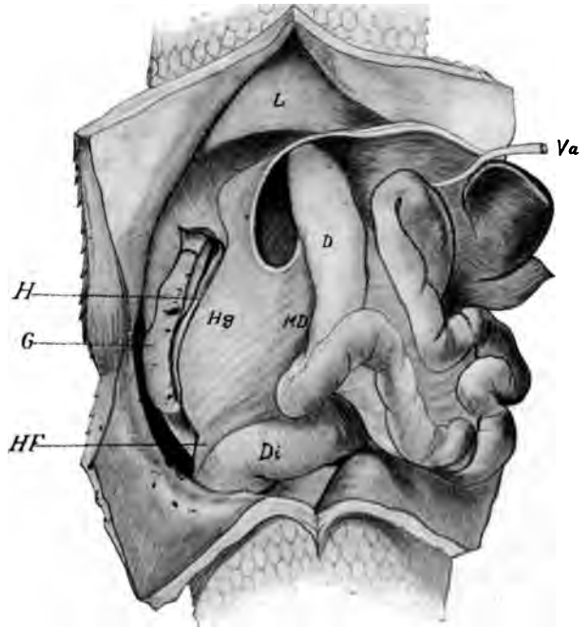

Fig. 417[1]).
(Nach Toldt, 1893.)

Fig. 417. Bauchraum von Hatteria punctata bei nach links umgelegtem Dünndarm gezeichnet. $^3/_4$.

D Duodenum; *Di* Dickdarm; *G* Geschlechtsdrüse; *H* Hohlvene (untere); *HF* Haftfalte; *Hg* Hohlvenengekröse; *L* Leber; *MD* Meso-duodenum; *Va* Vena abdominalis.

annimmt, sondern nur an der Haftstelle der Milz eine leichte Ausbuchtung zeigt, so kann von einem Netzbeutel im gebräuchlichen Sinne nicht die Rede sein. Die weite Kommunikationsöffnung des beschriebenen Raumes mit dem Bauchraume stellt in der Tat ein Foramen hepato-entericum dar und ist schon von Hochstetter mit dem Foramen Winslowii in eine Linie gestellt worden. — Ein ganz ähnliches Verhalten finde ich bei Varanus arenarius."

[1]) Fig. 417 ist verkleinert nach Toldt (Über die massgebenden Gesichtspunkte in der Anatomie des Bauchfelles und der Gekröse. — Denkschr. d. K. Akad. d. Wiss. Wien, 1903) wiedergegeben.

„Bei Hatteria punctata sind nicht nur die dorsalen Haftlinien des Hohlvenengekröses und des dorsalen Darmgekröses entlang der Mittellinie des Rumpfes miteinander vereinigt, sondern es ist auch der ventrale Rand des Hohlvenengekröses an die rechte Seite des dorsalen Darmgekröses in der Nähe des Darmansatzes dieses letzteren festgeheftet, so dass beide miteinander eine tiefe, bis in den Bereich des Dickdarmgekröses reichende, schwanzwärts blind endigende Bucht einschliessen (vergl. Fig. 417). Die ventrale Verbindungslinie beider Gekröse reicht aber nur bis an den proximalen Teil des Duodenum; denn hier tritt der ventrale Rand des Hohlvenengekröses frei von dem Darmgekröse ab, um sich zur Leber hinzuspannen. Diesem scharfen, kopfwärts konkaven Rande entsprechend, öffnet sich die erwähnte Bucht in den Bauchraum und dieselbe Öffnung setzt hier auch den Netzbeutelraum, der sich im übrigen wie bei Lacerta verhält, mit dem Bauchraum in Verbindung, stellt also ein Foramen hepato-entericum dar."

„Bei Salamandra maculata verbindet sich, so wie bei Hatteria, das Hohlvenengekröse in einer dorsalen und einer ventralen Haftlinie mit dem Darmgekröse, und stellt so mit dem letzteren eine tiefe Bucht her. Diese öffnet sich aber nicht in den Bauchraum, denn das Hohlvenengekröse tritt hier nicht mit freiem Rande von dem Darmgekröse ab, sondern es zieht sich von diesem ohne Unterbrechung bis an die Leber heran und schiebt so nicht nur die rechts neben dem Darmgekröse befindliche Bucht, sondern auch den Netzbeutelraum vollständig ab, so dass hier kein Foramen hepato-entericum besteht. — So verhält es sich auch bei Triton."

„Bei Amphibien variiert die bezeichnete Öffnung nicht nur in den einzelnen Unterabteilungen, sondern auch individuell sehr beträchtlich (Klaatsch). — Hervorzuheben wäre insbesondere, dass sie bei Rana häufig vollständig verschlossen ist, an anderen Exemplaren aber in der verschiedensten Weite gefunden wird."

„Bei diesem Stande der Dinge lässt sich die Frage, ob das Foramen hepato-entericum bei Amphibien und Reptilien durch Dehiscenz eines Ligamentum hepato-entericum gebildet wird, wie Klaatsch annimmt, oder ob es im Embryo von vorneherein vorhanden, aber in manchen Fällen durch Auswachsen des Hohlvenengekröses sekundär verschlossen wird, wie Hochstetter sagt, nur durch weitere ontogenetische Untersuchungen zur Entscheidung bringen. Göttes Auffassung des Hohlvenengekröses und dessen Beziehung zu dem Darmgekröse gibt der Meinung Hochstetters eine wesentliche Stütze. Die von Klaatsch ins Feld geführte Beobachtung, dass das Foramen hepato-entericum bei jüngeren Exemplaren von Bufo fehlte, bei älteren aber regelmässig vorhanden war, scheint mir bei der grossen Variabilität der Verhältnisse nicht ausschlaggebend zu se[illegible] bei Lacerta und Varanus scheinen hingegen allerdings fü[illegible]s Foramen hepato-entericum zu sprechen; immerhin aber [illegible]Meinung nach augenblicklich so, dass die Verhältnisse

des Foramen hepato-entericum der Amphibien und Reptilien nicht als vorbildlich für die Bedeutung und Entstehung des Foramen hepato-entericum der Säugetiere und des Winslowschen Loches des Menschen verwertet werden können, so lange als die Bildungsgeschichte des Hohlvenengekröses und sein Verhältnis zu dem Darmgekröse bei den erstgenannten Tierklassen nicht auf ontogenetischem Wege vollkommen klargestellt sein wird."

„Hingegen finden die Defekte an dem dorsalen und ventralen Magengekröse der Amphibien allerdings eine klar zutage liegende Analogie bei Säugetieren und beim Menschen. Diese ist in den zahllosen mikroskopisch kleinen Lücken gegeben, welche dem freien Teil des grossen Netzes und der Pars flaccida des kleinen Netzes die eigentümliche retikuläre Struktur aufprägen. Die Entstehung dieser Lücken durch eine der grossen Flächenausdehnung der Netze parallel gehende Rarefikation ihres Gewebes habe ich seinerzeit ausführlich beschrieben (1879). Auch umfängliche und mehrfache Lücken im Bereiche des grossen Netzes habe ich an Leichen erwachsener Menschen schon wiederholt beobachtet. Ja in einem Falle, der mir schon vor mehreren Jahren durch meinen Kollegen Prof. Zuckerkandl freundlichst überlassen worden ist, war ein grosser Teil des Omentum majus durch zahlreiche grössere und kleinere Lücken förmlich zerschlissen. Auch diese abnormen Lückenbildungen sind nicht anders als durch weiteres Fortschreiten des Gewebsschwundes zu erklären und daher den Defekten der Magengekröse der Amphibien völlig gleichzustellen. Höchst bemerkenswert ist die Mitteilung Göttes, dass bei Petromyzon fluviatilis, welchem im ausgebildeten Zustande das dorsale Darmgekröse gänzlich fehlt, ein kleiner Teil eines solchen in der embryonalen Anlage vorhanden ist, aber bald dem Schwunde anheimfällt, während für den weitaus grösseren Teil des Darmes ein Gekröse nicht einmal angelegt wird. Hier liegt offenbar eine Rückbildung vor."

„Keineswegs aber darf mit diesen Defekten, wie Klaatsch will, das Foramen Winslowii und das Foramen hepato-entericum der Säugetiere in eine und dieselbe Kategorie gesetzt werden. Dies wird schon dadurch nahegelegt, dass diese Öffnungen den spaltförmigen Anteil einer typischen Lücke darstellen, durch welche hindurch ein bestimmter Anteil der Leber, beim Menschen das Tuberculum caudatum, mit freier, vom Bauchfell bedeckter Fläche hinter der Pfortader und dem gemeinschaftlichen Gallengang hinweg in den freien Bauchraum zieht. Der Bestand dieser Lücke muss also schon ihres Inhaltes wegen ontogenetisch in ein sehr frühes Entwickelungsstadium zurückreichen und mit der Ausbildung des Spigelschen Leberlappens in Zusammenhang stehen."

Brachet (1895) untersuchte die Entwickelung der Bursa omentalis bei Embryonen von Axolotl und Kaninchen. Beim erwachsenen Axolotl be-

schreibt er die uns hier interessierenden Verhältnisse folgendermassen[1]): „Le mésentère dorsal, à une petite distance de son insertion à la paroi du corps, se subdivise en deux mésos: un méso droit et un méso gauche. Le premier est le ligament dorsal du foie; le second est le méso-gastre dorsal ou mésentère postérieur. — Chacun d'eux dans la partie antérieure de son trajet, se continue à son tour dans un méso-collatéral, qui, lui, rattache le poumon correspondant (fig. 418)." — Die Begrenzungen der Bursa hepato-enterica sind: „A droite, le méso-latéral droit ou ligament dorsal du foie, se continuant en arrière dans le ligament hépato-cavo-duodénal. — A gauche, le méso-latéral gauche ou méso-gastre, l'estomac, la première portion descendante et la portion ascendante du duodénum. — En bas le ligament gastro-hépatique ou hépato-entérique, et la partie de la face dorsale du foie comprise entre son bord droit et l'insertion de ce ligament. — En arrière cette cavité serait close par le mésentère dorsal de l'estomac et du duodénum, s'il existait dans cette portion du tube intestinal

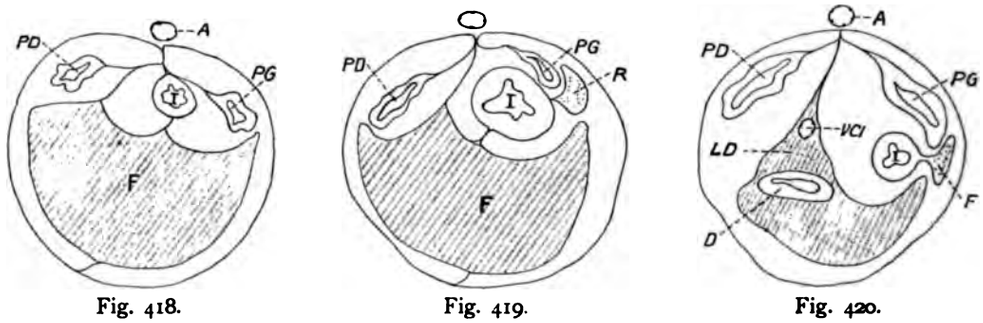

Fig. 418. Fig. 419. Fig. 420.

Fig. 418—420[2]). (Nach Brachet, 1895.) „Coupes transversales d'axolotl adulte (demi-schématique)."

(fig. 418—420). — Cette loge hépato-entérique de l'Axolotl est évidemment identique à celle du Siren décrite par Klaatsch, et qui est le point de départ de son étude. Quelques modifications de détails différencient seulement les deux descriptions."

„On remarquera que cette cavité ne présente pas d'hiatus de Winslow du côté droit, mais qu'elle communique largement avec le coelom à gauche et en arrière, par l'énorme trou ou plutôt l'absence presque complète du mésentère dorsal. Elle s'ouvre de plus en bas par le large orifice du ligament gastro-duodéno-hépatique."

„Si nous comparons cette cavité à l'arrière cavité du péritoine des Mammifères, nous voyons qu'elle n'en diffère en apparence que par les particularités suivantes: 1° une large solution de continuité dans le mésentère remplace le

---

1) **Brachet.** Recherches sur le développement de la cavité hépato-entérique de l'Axolotl, l'**ière cavité** du peritoine chez les Mammifères (*Lapin*). — Arch. de Biol. Tome 13,

2—467 **sind verkleinert** nach Brachet[1]) wiedergegeben.

grand épiploon. — 2° un trou s'est produit dans le petit épiploon considérablement distendu. — Enfin, 3° il n'existe pas d'hiatus de Winslow."

„Développement de la cavité hépato-entérique chez l'Axolotl."

Stadium I. Embryo 4,6 mm (Fig. 421—423).

„Les poumons apparaissent immédiatement en arrière du coeur sous forme de deux tubes situés à droite et à gauche de la ligne médiane, sur la face ventrale du tube digestif, entre celui-ci, d'une part, le sinus veineux, puis plus en arrière l'ébauche du foie, d'autre part (fig. 421). — — Si l'on suit les ébauches des poumons dans leur trajet distal, on voit le poumon droit gagner la face latérale correspondante du tube digestif, et s'unir comme lui, ventrale-

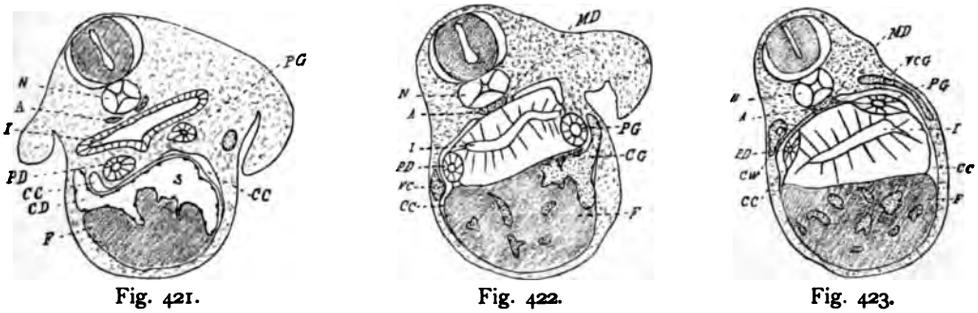

Fig. 421. Fig. 422. Fig. 423.

(Nach Brachet, 1895.)

Fig. 421—423. „Coupes transversales d'un embryon d'axolotl de 4,6 mm.

A Aorte; *CC* Cavité coelomique; *CD* Canal de Cuvier droit; *CG* Canal de Cuvier gauche; *CSW* Canal de Wolff; *CW* Rein antérieur (Axolotl) corps de Wolff (Lapin); *D* Duodénum; *D'* seconde branche descendante; *D''* Branche ascendante; *DC* Canal cholédoque; *F* Foie; *I* Estomac; *LD* Lobe descendant; *MD* Mésentère dorsal (Axolotl) Mesoduodénum (Lapin); *ML* Méso-latéral et prolongement caudal; *MP* Méso-pariétal; *N* Chorde dorsal; *P* Veine-porte; *PA* Pancréas dorsal; *PAV* Pancréas ventral; *PD* Poumon droit; *PG* Poumon gauche; *R* Rate; *S* Sinus veineux; *VB* Vésicule biliaire; *VC* Veine cardinal; *VCE* Veine cardinal externe; *VCJ'* Veine cardinal interne; *VCJ* Veine cave inférieure; *VO* Veine ombilicale; *VOM* Veine omphalo-mésentérique."

ment, avec la face dorsale du foie (fig. 422 et 423). — Le poumon gauche se comporte d'abord comme le droit, et gagne la face latérale gauche du tube intestinal (fig. 422); mais plus en arrière, il longe sa face dorsale, et perd par conséquent tout rapport avec le foie (fig. 423). — Cette disposition différente des deux poumons, est évidemment amenée par la déviation vers la gauche du tube digestif. Götte (1875); chez Bombinator, figure une disposition analogue. — — — Le mésentère dorsal proprement dit, c'est-à-dire l'union au devant de l'aorte entre les deux feuillets du méso-blaste, réunit tous ces organes (tube digestif, poumons, foie, pancréas), formant une seule masse, à la paroi dorsale du corps (fig. 422, 423). — — Quand je parle des travées pleines de cellules méso-blastiques, je n'affirme pas qu'il n'y pénètre pas par places des prolongements de la cavité coelomique, et que ces travées ne se trouvent pas déjà

divisées en feuillets. Ce que j'entends, c'est qu'il est impossible, à ce stade, de suivre ces feuillets, et qu'il est beaucoup de points où la division n'existe pas."

„A un stade ultérieur du développement, chez un embryon de 6 mm, la cavité coelomique et ses prolongements apparaissent beaucoup plus nettement, isolent les organes les uns par rapport aux autres, et aussi par rapport aux parois du corps. Les mésos se forment, se délimitent, et alors on assiste aux premières phases de la formation de la cavité hépato-enterique. — Elle débute par l'apparition de deux culs-de-sac du coelome qui s'avancent d'arrière en avant le long des parois latérales et dorsales du tube digestif, et l'isolent ainsi plus ou moins complètement des poumons et de son mésentère dorsal. Ces culs-de-sac naissent aux extrémités distales des poumons droit et gauche et se comportent autrement à droite et à gauche à cause des rapports différents que présentent les deux poumons à ces extrémités. — — S'étendant vers le haut jusqu' à la paroi dorsale, il (= der rechte Recessus) ne s'engage que peu

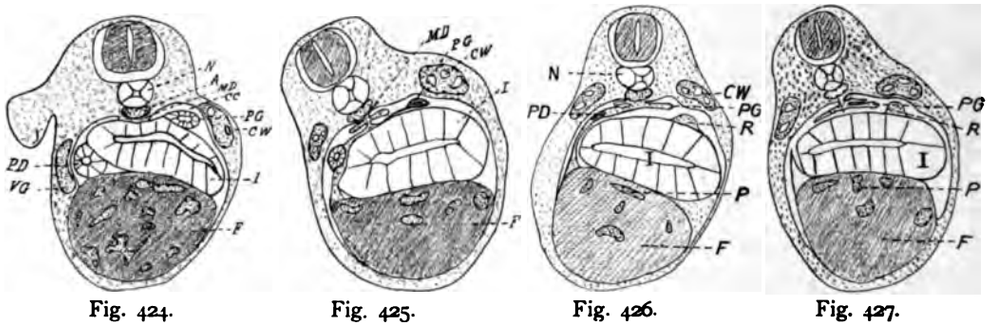

Fig. 424. Fig. 425. Fig. 426. Fig. 427.

(Nach Brachet, 1895.)

Fig. 424—427. Embryon d'axolotl de 6 mm. Bezeichnungen siehe Fig. 421.

ventralement entre le tube digestif et le foie; mais en avant ce cul-de-sac pénètre dans le mésenchyme de la splanchnopleure qui revêt la face latéral du tube digestif, et qui l'unit au poumon. Il le divise en deux couches: l'une qui reste à la surface de la paroi intestinale, l'autre qui s'en isole et apparaît comme un méso tendu du mésentère dorsal au bord supérieur du foie, et contenant le poumon dans son épaisseur (fig. 426). C'est ce méso qui deviendra le ligament dorsal du foie de Klaatsch. Nous l'appellerons désormais méso latéral droit."

„A son extrémité distale, ce méso se termine par un bord libre, concave, et l'orifice du cul-de-sac se trouve délimité d'une part en dehors par ce bord libre, et d'autre part en dedans, par la paroi latérale du tube digestif (fig. 427). Des deux extrémités de ce bord libre, l'une, dorsale, se continue dans la face la du mésentère dorsal, l'autre, ventrale, est insérée sur la partie de la face supérieure du foie. — Si l'on suit ce cul-de- sac droit nt, on le voit se rétrécir rapidement dans le sens sagittal.

Le poumon se rapprochant très vite du bord droit dù foie, le cul-de-sac n'est plus représenté que par une fente siégeant entre le poumon, le foie et le tube digestif; ces trois organes se trovent là en rapport immédiat (fig. 424) — Un peu au delà de ce point, il se termine par une extrémité aveugle."

Wie schon erwähnt, existierten zwischen Lunge, Leber und Verdauungskanal an der linken Seite andere Beziehungen.

„Le cul-de-sac coelomique ne pourra donc pas, comme du côté droit, pénétrer entre ces trois organes très voisins l'un de l'autre: il s'engagera, au contraire, entre le poumon et le tube digestif, d'une part, du côté dorsal, et entre le tube digestif et le foie, d'autre part, du côté ventral. — Dans ces conditions, du côté dorsal, le cul-de-sac coelomique gauche pénétrera dans le mésenchyme qui unit le poumon au tube intestinal. Ce mésenchym n'est ici que la partie latérale du mésentère dorsal très étalé en largeur, et contenant dans son épaisseur le poumon, et, tout à fait à gauche, la rate. — Le cul-de-sac du coelome y pénètre entre ces deux organes, laissant la rate appliquée contre le tube digestif, et s'engage alors dorsalement entre le poumon et ce dernier. — Plus en avant, là où la rate n'existe pas encore, il pénètre simplement au-dessous du poumon. Se dirigeant de dehors en dedans, il s'insinue alors dans le mésentère dorsal, et le divise en deux feuillets: l'un qui reste appliqué sur la face supérieure du tube intestinal, l'autre, qui constitue un méso pulmonaire. C'est, en réalité, le méso latéral gauche (fig. 424, 425). — Le cul-de-sac arrive ainsi jusqu'au voisinage de la ligne médiane, et par conséquent tout près du fond de son homologue du côté droit. Dans leurs parties proximales, les deux culs-de-sac droit et gauche continuent encore à être séparés l'un de l'autre par un reste de mésentère; mais, dans leurs parties distales, ils arrivent au contact, et la mince cloison qui les sépare se résorbant, ils se fusionnent entre eux (fig. 426—427). — Il semble donc que le processus qui se passe du côté gauche diffère notablement de celui qui se présente à droite, mais, je le répète, cette différence n'est qu'apparente."

„Sur un embryon de huit mm (fig. 428—431), quand les organes sont plus développés, les deux poumons, dans toute la partie antérieure de leur trajet se comportent de même. Ils longent l'un et l'autre les faces latérales du tube intestinal, au-dessus des bords droit et gauche du foie. — Les deux culs-de-sac coelomiques sont plus profonds, pénètrent plus en avant entre les organes et l'on peut constater qu'ils sont parfaitement homologues et qu'ils se développent de la même façon. — A leur extrémité antérieure, ils s'engagent tous deux entre les poumons, le tube digestif et le foie, et amènent aussi une disposition tout à fait symétrique. — De chaque côté se forme un méso latéral, unissant le poumon au bord correspondant du foie. Sur la ligne médiane, en pénétrant de dehors en dedans dans le mésenchyme unissant le foie au tube digestif, les deux culs-de-sac séparent ces organes l'un de l'autre, et ne laissent plus entre eux que le ligament gastro-hépatique (fig. 428)."

„Plus en arrière les deux mésos latéraux, droit et gauche s'étendent dans le sens sagittal, unissant les bords du foie, au faces latérales du tube digestif. Là, ils contiennent les poumons dans leur épaisseur. Puis, plus en arrière encore, les différences signalées au stade précédent reparaissent; le poumon gauche gagnant peu à peu la face dorsale du tube digestif, tandis que le droit suit sa direction primitive. Le méso latéral gauche s'arrête donc plus rapidement que le droit entre le poumon et le foie, et arrive ainsi plutôt à son bord libre posté-

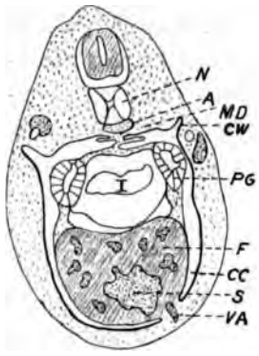

Fig. 428.

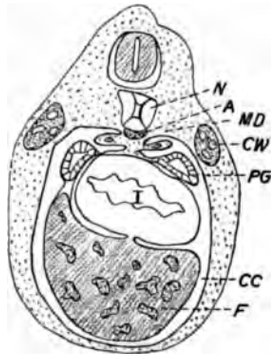

Fig. 429.

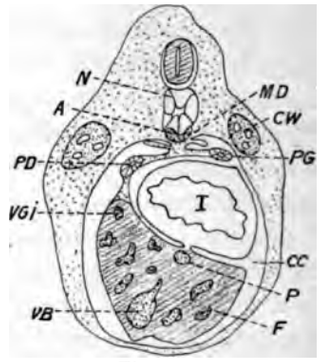

Fig. 430.

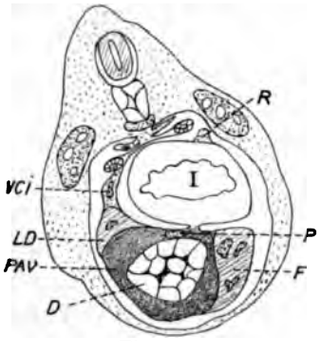

Fig. 431.

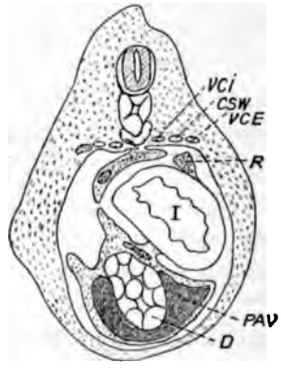

Fig. 432.

(Nach Brachet, 1895.)

Fig. 428—432. Embryon d'axolotl de 8 mm. Bezeichnungen siehe Fig. 421.

rieur. — Mais, en réalité, ce dernier se comporte ici comme à droite. — Il est concave, sa concavité étant dirigée en arrière; son extrémité ventrale s'insère sur le bord gauche du foie, et son extrémité dorsale aboutit aussi au mésentère postérieur. — Ce qui le différencie de son homologue du côté droit, c'est que sa concavité est beaucoup plus prononcée; le sommet de cette concavité est beaucoup plus rapproché de l'extrémité antérieure, et par suite, le bord libre du méso latéral gauche se prolonge très loin, du côté dorsal sous la forme d'un repli, contenant dans son épaisseur, toute la partie distale du poumon. Il semble

ainsi n'être qu'un simple méso pulmonaire, alors qu'il est en réalité la partie distale et dorsale du méso latéral gauche."

„De ces observations il résulte: a) Que les culs-de-sac coelomiques droit et gauche sont parfaitement homologues. b) Qu'ils se fusionnent entre eux sur la face dorsale du tube digestif, en déterminant ainsi l'apparition d'une vaste solution de continuité dans le mésentère dorsal. c) Qu'ils amènent d'autre part la formation de deux mésos latéraux contenant dans leur épaisseur les poumons. — — — d) La communication des deux culs-de-sac a pour résultat la formation d'une cavité hépato-entérique unique dans sa partie postérieure. — Cette cavité provient en réalité du fusionnement de deux cavités hépato-entériques homologues, qui restent encore séparées dans leur extrémité antérieure." — — —

Klaatschs Lobus descendens hepatis „se trove . . . engagé entre le ligament hépato-entérique et le méso latéral droit, et il établit ainsi la continuité entre les deux. — — Sur cet embryon de 8 mm., la cavité hépato-entérique communique donc encore du côté droit avec le restant du coelome, et cela par un large orifice, circonscrit en avant par le bord postérieur libre du méso latéral, en arrière, par le bord antérieur libre du méso de la seconde courbe du duodénum, et en bas, par le ligament hépato-entérique contenant la veine-porte à ce niveau. — Il faut remarquer encore, que le ligament hépato-entérique se continue en arrière dans le méso-duodénum, et dorsalement dans le méso latéral, et de plus, que dans ce dernier s'engagent en arrière la veine cave inférieure et le lobe descendant du foie." — — —

„Quant à la fermeture de l'orifice qui fait communiquer du côté droit la cavité hépato-entérique avec le coelome, voici comment elle se produit. Nous avons vu plus haut comment cet orifice est circonscrit. Grâce au développement progressif du poumon droit, du lobe descendant du foie et de la veine cave inférieure, le pourtour antérieur de cet orifice, c'est-à-dire le bord postérieur concave du méso latéral, progresse d'avant en arrière, et se rapproche ainsi du pourtour postérieur formé par le méso-duodénum. — En même temps, ce bord libre se rétrécit dans le sens sagittal, et l'on comprend facilement comment, à un moment donné, le resserrement de tout le pourtour de l'orifice en amène l'occlusion. Nous allons entrer dans quelques détails à ce sujet."

„Le lobe descendant du foie se développe notablement, et longeant la face convexe de la seconde courbure du duodénum, se prolonge peu à peu sur la face dorsale de la seconde portion descendante (fig. 434, comparée à fig. 432 et suivantes). — Engagé entre le méso latéral d'une part et le ligament hépato-entérique de l'autre, en s'allongeant d'avant en arrière il amène la progression de ses deux mésos dans le même sens et pénétrant enfin dans le mésentère postérieur de la seconde portion descendante du duodénum, il amène leur fusion avec ce dernier (fig. 434). — Le pourtour postérieur de l'hiatus de Winslow, étant toujours formé par le mésentère dorsal, son pourtour inférieur est actuellement constitué par la face supérieure du lobe descendant du foie, et son pour-

tour antérieur par le bord libre du méso latéral. – D'autre part, le lobe descendant du foie, se développant en partie dans le méso latéral et le faisant ainsi progresser en arrière, enveloppe la veine cave inférieure dans une bonne partie de son trajet (fig. 434). – Elle n'en sort qu'au voisinage de l'extrémité postérieure du méso. Cette dernière ayant été reportée en arrière par elle et par le poumon qui s'y trouve logé au voisinage de son bord supérieur, la veine cave aboutit maintenant aussi au mésentère dorsal de la seconde portion descendante du duodénum sur la face latérale droite duquel le méso latéral s'insère. — La portion dorsale du méso latéral suit en effet absolument la même direction que le mésentère, auquel elle aboutit (fig. 434). C'est dans cette portion que pénètre d'avant en arrière la veine cave inférieure, et continuant actuellement son trajet, elle se rapproche peu à peu de la paroi dorsale du corps, et passant enfin dans le méso-duodénum, finit par aboutir à la veine cardinale interne droite,

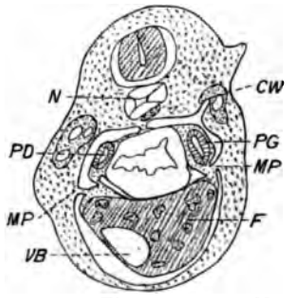

Fig. 433. (Nach Brachet, 1895.)

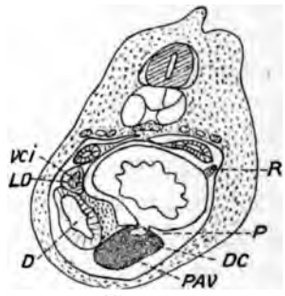

Fig. 434.

Fig. 433 und 434. Embryon d'axolotl de 9½ mm. Bezeichnungen siehe Fig. 421.

avec laquelle elle s'anastomose. — La veine cave et le poumon se développant dans la portion dorsale du méso latéral, l'a donc fait progresser d'avant en arrière, et a amené sa fusion avec le mésentère du duodénum. — De la sorte, le pourtour de l'hiatus de Winslow est actuellement un orifice peu considérable circonscrit par ce mésentère et par le bord libre, très peu étendu, du méso latéral."

„Ces deux mésos continuant à se développer, vont rétrécir de plus en plus cet hiatus, et finissent par le fermer complètement. — Ce processus d'occlusion a d'autres résultats encore; le méso latéral se continue directement avec le méso-duodénum, avec lui encore se continue le ligament hépato-entérique et de la sorte se trouve constitué le ligament hépato-cavo-duodénal de Klaatsch, que j'ai décrit chez l'Axolotl complètement développé."

„Sur un embryon de 9,5 mm tout ce processus est terminé et la cavité hépato- ue est presque complètement constituée comme elle le sera chez

à ajouter cependant que les poumons en se développant, sos latéraux dans lesquels il sont primitivement logés,

et ne s'y trouvent plus reliés que par des mésos pulmonaires collatéraux (fig. 431 et 434). — Dans toute sa partie postérieure, le poumon gauche occupant le bord libre du méso latéral, ce processus d'isolement ne peut se produire, et c'est le méso latéral lui-même qui constitue le méso pulmonaire."

Conclusions.

1°. „La cavité hépato-entérique unique de l'embryon d'Axolotl, résulte du fusionnement de deux cavités hépato-entériques homologues, l'une droite, l'autre gauche, qui se confondent à la face dorsale du tube digestif."

2°. „Le large orifice qui occupe le mésentère dorsale et l'interrompt dans toute l'étendue de l'anse formée par l'estomac, la première portion descendante et la portion ascendante du duodénum, a pour origine le fusionnement des deux cavités hépato-entériques, la solution de continuité qu'il produit s'étendant considérablement dans la suite."

3°. „Le trou qui occupe la plus grande partie du ligament hépato-entérique a pour cause l'énorme distension que doit subir ce ligament."

4°. „La cavité hépato-entérique unique, communique primitivement avec le coelome du côté droit et du côté gauche par les orifices d'entrée des deux cavités hépato-entériques primitives. Ultérieurement, l'orifice droit (hiatus de Winslow), se ferme. L'orifice gauche reste toujours largement ouvert. — Les solutions de continuité du mésentère dorsal et du ligament hépato-entérique, établissent de nouvelles communications."

5°. „Le ligament hépato-cavo-duodénal de Klaatsch résulte bien du fusionnement de trois mésos: le mésentère dorsal, le ligament hépato-entérique, et le méso latéral droit ou ligament dorsal du foie."

6°. „C'est le fusionnement de ces mésos qui amène l'oblitération de l'hiatus de Winslow. Ce dernier est en réalité l'orifice d'entrée du cul-de-sac hépato-entérique droit."

7°. „La cloison mésenchymatique dorso-ventrale qui unit au début le tube digestif au foie, d'une part, et à la paroi dorsale du corps, d'autre part, est subdivisée par les culs-de-sac hépato-entériques, en trois parties; deux mésos latéraux, contenant les poumons dans leur épaisseur, et un feuillet médian, contenant le tube intestinal, qui le divise en deux parties: une dorsale, le mésentère ou méso-gastre dorsal, une ventrale, le méso-gastre ventral ou méso-gastro-hépatique. — En arrière de ces cavités hépato-entériques, la cloison dorso-ventrale reste complète et constitue le mésentère dorsal et le ligament hépato-entérique. — Il est difficile de déterminer nettement sur le tube digestif les limites de ces deux parties."

8°. „La cavité hépato-entérique, décrite au début de ce travail chez l'Axolotl adulte, est constituée surtout par la cavité droite de l'embryon. Cette dernière est beaucoup plus développée que la gauche, à cause de la direction du tube digestif."

Mammifères (Lapin).

„Chez un embryon de 10½ jours, elle (= la cavité hépato-entérique) débute par la formation d'un cul-de-sac du coelom se produisant, d'un côté seulement, dans le mésenchyme qui tapisse la face latérale droite du tube digestif, et dans le mésentère dorso-ventral. — Il pénètre en arrière, au niveau du canal de Cuvier, ou plutôt du sinus veineux, et, en avant, se termine immédiatement en dedans de l'extrémité distale de l'ébouche du poumon droit. Ce cul-de-sac divise la cloison dorso-ventrale qui contient le tube digestif en deux feuillets: l'un droit le méso-latéral droit, l'autre gauche, contenant le tube digestif dans sa partie moyenne, et qui se trouve ainsi divisé en deux parties, une dorsale, le mésentère dorsal, et une ventrale, le ligament ou méso-gastro-hépatique."

„Ce cul-de-sac se présente sous la forme d'une fente dorso-ventrale. Dans sa partie proximale, cette fente est bien délimitée de toutes parts; le méso

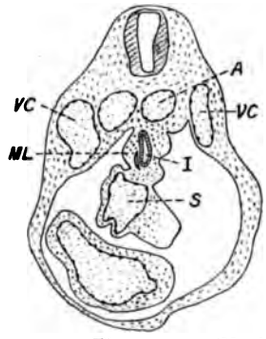

Fig. 435. (Nach Brachet, 1895.)

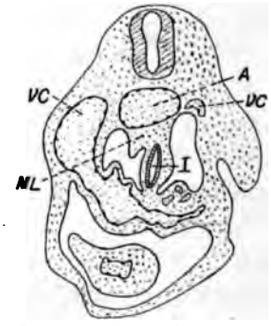

Fig. 436.

Fig. 435 und 436. Embryon de Lapin de 10½ jours. Bezeichnungen siehe Fig. 421.

latéral se continue en haut avec le mésentère dorsale, en bas avec le ligament gastro-hépatique, et plus en arrière avec la face dorsale du sinus veineux (fig. 435). — Dans sa partie distale, la fente n'est plus complètement délimitée. Elle s'ouvre vers le bas dans le coelom et cela parce que le méso latéral n'arrive plus jusqu'au sinus veineux et ne présente plus d'insertion inférieure. Il se prolonge là sous forme d'une crête antéro-postérieure, libre, saillante dans le coelome, et insérée par son bord supérieur sur le mésentère dorsal, au voisinage de l'aorte. Cette crête, oblique de haut en bas et d'arrière en avant, disparaît peu à peu en arrière (fig. 436)."

„Les figures 438 et 439 représentent chez un embryon de 11 jours des faits analogues à ceux que je viens de décrire. A partir de ce stade nous pouvons appeler la partie p[illegible]-sac, celle qui est délimitée par le méso latéral, cul-de-s[illegible] que."

„Le f[illegible] de méso latéral, est celui que Hochstetter [illegible]om de méso de la veine cave

inférieure. C'est lui qui deviendra le ligament dorsal du foie de Klaatsch. His (1880) le figure à diverses reprises, et Toldt l'a également dessiné dans la figure 12 de son mémoire (1879) chez un embryon humain de quatre semaines. Ravn en a étudié le développement chez le lapin, et il le considère comme une formation secondaire, due à l'accolement de l'aile pulmonaire droite à une saillie que fait sur le septum transversum, la veine omphalo-mésentérique correspondante. — Il croit aussi que cet accolement ne se fait pas seulement à droite, mais également à gauche, et cela par le même processus. — Hochstetter (1888) admet un mode de formation analogue chez les oiseaux."

„Il ne m'est pas possible d'admettre une telle origine pour ce feuillet. Je ne crois pas, d'après mes observations, que le méso latéral soit dû à un accolement de deux parties d'abord distinctes. Je dois, au contraire, le considérer comme absolument primitif, comme résultant d'un dédoublement du mésentère dorso-ventral d'abord unique, tendu entre la paroi dorsale du corps d'un côté, le

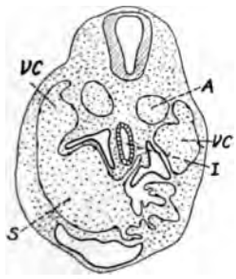

Fig. 437.

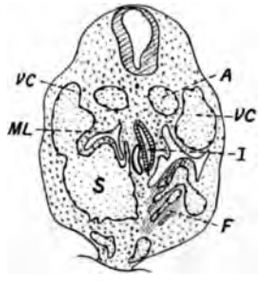

Fig. 438.

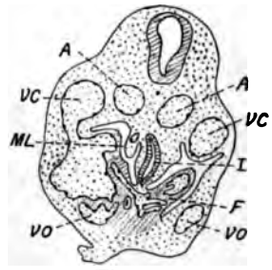

Fig. 439.

(Nach Brachet, 1895.)

Fig. 437—439. Embryon de lapin de 11 jours. — Bezeichnungen siehe Fig. 421.

sinus veineux et le septum transversum de l'autre. — — — Je n'ai jamais vu objectivement d'accolement entre les deux saillies dont parle Ravn. Au contraire, j'ai toujours vu un cul-de-sac se former à un moment donné, avec les caractères que j'ai décrits plus haut."

„D'autre part, je n'ai pu constater l'existence d'une fente et d'un méso latéral du côté gauche, bien qu'il existe, de ce côté également, une aile pulmonaire, et une saillie de la veine omphalo-mésentérique, situées en regard l'une de l'autre (fig. 436 à 439)."

„Chez un embryon de 12 jours, des modifications importantes et très intéressantes se sont produites dans la disposition du tube digestif et des mésos (fig. 440 à 444). — — Le tube digestif „se dilate . . . considérablement pour former l'ébauche de l'estomac. Sa lumière prend, en coupe transversale, la forme d'un ovale très allongé, comme chez un embryon de 11 jours, mais en même temps, l'organe a subi un mouvement de rotation autour de son axe longitudinal, de telle sorte que son bord dorsal est fortement reporté vers la gauche. Il en résulte que sa face latérale droite tend à devenir dorsale, sa face latérale gauche

devenant au contraire ventrale (fig. 440—443). — — — Toldt a décrit depuis longtemps ce mouvement de rotation de l'estomac. — Mais ce qu'il y a d'intéressant au stade qui nous occupe, c'est que l'on voit très bien que la déviation du tube digestif s'est faite dans l'épaisseur du mésentère, sans que celui-ci ait été entraîné dans le même sens. La figure 440 est très démonstrative sous ce rapport. Là, le grand diamètre de la lumière de l'estomac, est placé perpendiculairement à la direction du mésentère dorsal, celui-ci est resté dorso-ventral, tandis que le tube intestinal s'est dilaté dans le sens transversal." — —

„Plus en arrière cependant (fig. 442) le mésentère dorsal semble avoir suivi le mouvement de rotation de l'estomac, c'est-à-dire qu'il s'est également dévié vers la gauche, et sa direction est devenue presque transversale. — Si l'on se borne, en effet, à l'examen exclusif des figures 441 et 442, on pourra croire que c'est la rotation du tube digestif qui a amené une déviation correspondante du

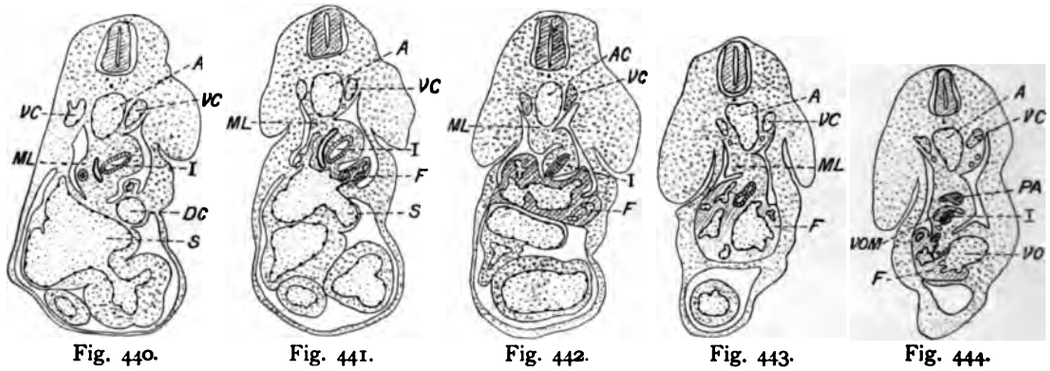

Fig. 440. Fig. 441. Fig. 442. Fig. 443. Fig. 444.

(Nach Brachet, 1895.)

Fig. 440–444. Embryon de lapin de 12 jours. Bezeichnungen siehe Fig. 421.

méso-gastre dorsal, de façon à former l'ébauche du grand épiploon, comme Toldt et tous les auteurs l'ont décrit. — Mais si l'on étudie toute la série des coupes, on constate, comme je l'ai dit plus haut, que dans la figure 440, l'estomac a exécuté complètement son mouvement de rotation, sans que pour cela le mésentère dorsal ait subi la moindre déviation. — De plus, les figures 443 et 444, représentant des coupes pratiquées au voisinage du duodénum, montrent également le mésentère dorsal revenu à sa direction dorso-ventrale primitive, bien que le tube digestif soit encore obliquement dirigé en bas et à droite."

„En réalité, cette déviation apparente du mésentère dorsal vers la gauche, provient de la direction qu'a prise la fente coelomique (cavité hépato-entérique) dans cette région (V. fig. 441, 442 et 448 et comparez à fig. 438, 440, 447). — Au lieu de rester dorso-ventrale, elle s'est déviée vers la gauche, en continuant à longer la face latérale droite, devenue presque dorsale, de l'estomac. Elle s'est ainsi engagée dans l'épaisseur du mésentère dorsal au point de dépasser la ligne médiane, de sorte qu'à ce niveau le mésentère dorsal primitif

se divise en deux branches, toutes deux situées à droite et au dessus du cul-de-sac hépato-entérique. L'une gauche est le méso-gastre postérieur ou grand épiploon, l'autre droite, se continue dans le méso latéral. — Cette disposition sur l'embryon qui nous occupe, ne s'est pas encore produite dans la portion proximale de l'estomac. — — — Le méso latéral et son prolongement caudal présentent encor à ce stade la disposition fondamentale qu'ils avaient chez l'embryon de 11 jours." — — —

„Quant au cul-de-sac hépato-entérique, dans sa partie tout à fait proximale, il se comporte comme au stade précédent, c'est-à-dire qu'il a l'aspect d'une fente située entre l'aile pulmonaire droite et la face latérale de la portion initiale de l'estomac (fig. 440) et ce n'est que dans sa partie moyenne qu'il se prolonge sur la face dorsale du tube digestif, comme je l'ai décrit plus haut."

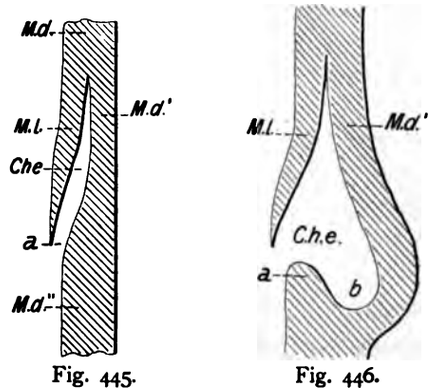

Fig. 445. Fig. 446.
(Nach Brachet, 1895.)

Fig. 445 und 446. Schema 445. *Md* Mésentère dorsal; *Md'* Méso-gastre dorsal; *Md''* Méso-duodénum; *Ml* Méso latéral; *Che* Cavité hépato-entérique; *a* son orifice d'entrée. — Schema 446. *Che* Cavité hépato-entérique; *b* son cul-de-sac postérieur; *a* Bord libre du méso-duodénum.

„Au voisinage du duodénum, ce prolongement transversal du cul-de-sac disparaît peu à peu, en d'autres termes, la fente reprend sa direction primitive. — Au niveau du duodénum, le méso latéral et la fente hépato-entérique ont complètement disparu. — — — Le schéma 445, indique la façon dont les faits se passent. — Un mot du mésentère ventral. On doit aussi, dès à présent lui distinguer deux parties: l'une proximale, est le méso-gastre ventral ou ligament gastro-hépatique, l'autre, distale, est le mesentère ventral primitif ou ligament duodéno-hépatique. — — — L'orifice par lequel le cul-de-sac hépato-entérique communique avec le reste de la cavité coelomique . . . est délimité de la façon suivante: en avant, par le point où le méso latéral, abandonnant le foie, se continue dans son prolongement caudal; dorsalement, par se même prolongement caudal; ventralement, par la face dorsale du lobe droit du foie, et, à l'extrémité distale de celui-ci, par le bord droit du ligament duodéno-hépatique contenant la veine omphalo-mésentérique." — — —

„En résumé, chez un embryon de 12 jours, nous assistons au début de la formation de l'arrière cavité du péritoine et du grand épiploon. Or, le développement de ce dernier n'est pas dû au mouvement de rotation de l'estomac, mais à ce que le cul-de-sac primitif de la cavité coelomique, devenu la cavité hépato-entérique, se prolonge sur la face latérale droite, devenue dorsale, du tube digestif. — La disposition même du cul-de-sac et des mésos démontre de plus que la déviation de l'estomac ne peut pas la produire. — Elle prouve au contraire que

la présence de ce cul-de-sac est indispensable au début, pour permettre dans les phases ultérieures du développement, l'accroissement progressif vers la gauche de la grande courbure, et la formation du grand épiploon par le processus indiqué par Toldt. Ce processus n'intervient qu'en second lieu, quand la cavité que délimite cette partie du méso-gastre est déja ébauchée."

„Chez un embryon de 12½ jours, des modifications importantes se sont produites dans la disposition de la cavité hépato-entérique des organes et des

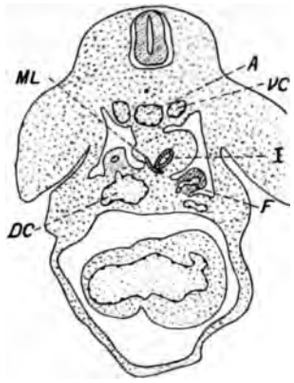

Fig. 447.

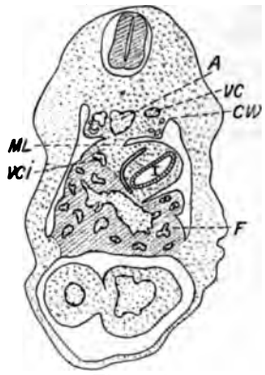

Fig. 448.

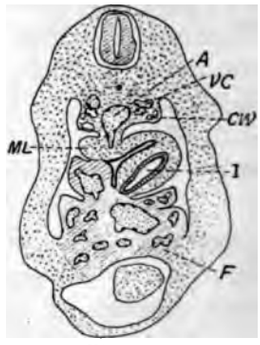

Fig. 449.

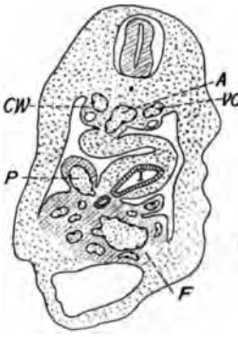

Fig. 450.

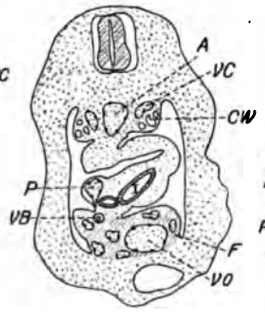

Fig. 451.

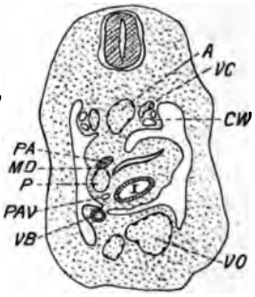

Fig. 452.

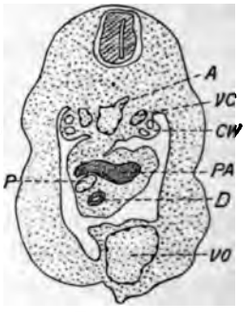

Fig. 453.

(Nach Brachet, 1895.)

Fig. 447—453. Embryon de lapin de 12½ jours. — Bezeichnungen siehe Fig. 421.

mésos qui la délimitent (fig. 447 à 453). La cavité hépato-entérique, qui s'est agrandie, doit être étudiée dans les différentes portions de son trajet. — En avant, le cul-de-sac proximal de cette cavité, que l'on peut, avec Ravn, désigner sous le nom de récessus antérieur, apparaît comme une fente dorso-ventrale, un peu oblique même en bas et à gauche, qui contourne la face correspondante du tube atéral, qui la délimite en dehors, contient, là, l'extrémité — Dans la région stomachale, la fente qui constitu tourne encore la face droite de l'estomac; or c comme sur l'embryon précédemment

décrit, elle se trouve délimitée à droite et en haut, non seulement par le méso latéral, mais encore et surtout par le mésentère postérieur. — La rotation de l'estomac qui intervient peut-être déjà dans ce processus, accentue surtout cette disposition dans la partie moyenne de l'organe (fig. 449 et 450). Sur ces mêmes figures, on voit que la fente hépato-entérique peut se diviser en deux parties: une supérieure, presque transversale, et une inférieure, dorso-ventrale, se continuant entre elles. — En arrière, au niveau du point d'origine de la cavité, la portion dorso-ventrale diminue rapidement et il n'en reste plus que la partie transversale, qui longe la face dorsale du tube digestif (très oblique de gauche à droite, à ce niveau), et qui s'ouvre directement dans le coelome (fig. 450 et 451). — Or, en suivant cette cavité hépato-entérique sur quelques coupes passant en arrière du point où elle communique avec le restant du coelome, on voit le méso-duodénum apparaître, et la fente transversale se prolonger encore à sa gauche, sur la face dorsale de la portion horizontale du tube digestif, pour se terminer bientôt en cul-de-sac. La cavité hépato-entérique passe donc là au-devant du méso-duodénum, pour se prolonger dans un cul-de-sac postérieur (fig. 451 et 452). — Ce cul-de-sac postérieur s'engage d'avant en arrière dans une masse épaisse de tissu mésenchymatique qui forme un bourrelet considérable sur le prolongement de la grande courbure de l'estomac et de son méso-gastre dorsal (comparez fig. 452 et 453). — Ce bourrelet apparaît, d'autre part, comme dû à l'épanouissement du revêtement méso-blastique de la face latérale gauche du duodénum et de son mésentère. Cet épanouissement est amené par le pancréas dorsal qui s'y est développé (fig. 453). Le cul-de-sac postérieur de la cavité hépato-entérique permettra le développement ultérieur de l'estomac en arrière, mais il n'est pas amené par lui, comme on pourrait le croire au premier abord. Ici, en effet, le cul-de-sac se produit, avant que la déviation du tube digestif ne se soit manifestée dans le même sens. — Sa présence amène d'autres résultats encore. Le méso-gastre dorsal, se prolongeant en arrière jusqu'au fond du cul-de-sac, se continue dans un méso dorso-ventral, aboutissant en avant à la partie horizontale du tube digestif, c'est-à-dire au point où l'estomac se continue dans le duodénum. Il se continue de plus en arrière, dans cette partie du mésentère occupée par le pancréas dorsal. — Enfin, en passant de droite à gauche au-devant du méso qui relie la portion descendante du duodénum à la paroi dorsale du corps, il détermine la formation d'un bord libre à ce méso, bord libre qui constituera plus tard le pourtour postérieur de l'hiatus de Winslow. (Schema 416.)"

„Le méso latéral s'est développé comme tous les organs de cette région. — Le lobe droit du foie s'est développé dans son épaisseur et l'a entraîné dans son développement (fig. 448 et 449). — Ce développement du foie et l'accroissement du méso latéral dans le sens antéro-postérieur, ont reculé le pourtour antérieur de l'orifice de la cavité hépato-entérique et l'ont ainsi rapproché du pourtour postérieur décrit plus haut. — Le ligament hépato-entérique tend à

devenir transversal vers son extrémité droite; il présente tout à fait à sa limite droite, un bord libre contenant la veine-porte, et suivant ce bord droit libre, il se continue dans le méso-duodénum. – Ce bord libre du ligament, avec la veine-porte qu'il contient, délimite ainsi en bas l'entrée de la cavité hépato-entérique (fig. 451). — C'est la face ventrale de ce ligament qui se trouve surtout en rapport avec le lobe median du foie (fig. 450 à 452); c'est par là que passent les conduits biliaires et les vaisseaux qui proviennent de ce lobe hépatique (fig. 450 et 451)."

„L'orifice d'entrée de la cavité hépato-entérique est déjà un hiatus de Winslow. — En arrière, le bord antérieur libre du méso-duodénum constitue son pourtour postérieur; en haut, il est délimité par le bord libre du prolongement caudal du méso latéral. En bas se trouve le bord latéral droit du ligament hépato-entérique, contenant la veine-porte, et un peu plus en avant cette même veine encore contenue dans l'extrémité distale du lobe droit du foie (fig. 450). — Enfin, cet hiatus est limité en avant, par l'angle aigu que forme le prolongement caudal aboutissant à la face dorsale du lobe droit du foie, au voisinage du point où la veine-porte en sort. — Que la veine cave inférieure pénètre maintenant dans le prolongement caudal du méso latéral et l'hiatus de Winslow sera délimité à peu près comme il l'est chez le lapin adulte."

„C'est ce qui va se produire chez l'embryon de 13½ jours que nous allons étudier (fig. 454 à 460). — Le foie a subi un accroissement notable. — Le lobe droit surtout a pris un grand développement. Le tissu hépatique, envahissant de plus en plus le méso latéral, a gagné le prolongement caudal de ce dernier, et forme là un lobe descendant ou plutôt postérieur qui se prolonge en arrière le long du méso-duodénum, relié à la face latérale droite de ce dernier par la partie du prolongement caudal restée libre de tissu hépatique, qui forme le méso de ce lobe descendant (458—460). Celui-ci présente ainsi avec le méso-duodénum, le même rapport que le prolongement caudal du méso latéral lui-même, présentait chez l'embryon précédemment décrit (comp. fig. 450 et 451 aux fig. 458 et 459). — C'est dans ce lobe hépatique que s'est en même temps développée la veine cave inférieure. — Ce lobe postérieur doit donc être considéré comme le lobe de la veine cave inférieure (lobe descendant, Klaatsch). — Le lobe droit du foie, en se continuant dans le lobe de la veine cave inférieure occupe donc actuellement tout le bord postérieur du méso latéral. En s'y développant, les lobes hépatiques ont reporté ce bord plus en arrière, le rapprochant ainsi du bord libre du méso-duodénum, et ce sont maintenant ces lobes du foie, qui circonscrivent l'hiatus de Winslow, non seulement en avant, mais encore en haut. Le lobe de la veine cave inférieure occupe en effet le pourtour supérieur de cet hiatus

e hépatique, se développant dans le prolongement caudal du
geant la face latérale droite du méso-duodénum, le pourtour
à ce niveau un anneau complet, mais bien un anneau

ouvert entre le bord libre du méso-duodénum, et le lobe postérieur du foie. – Voilà probablement pourquoi l'hiatus de Winslow reste ouvert malgré le développement de tous les organes qui le circonscrivent. (Je rappellerai ici, que

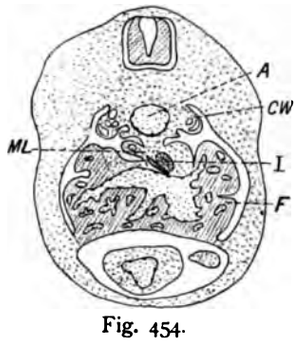

Fig. 454.

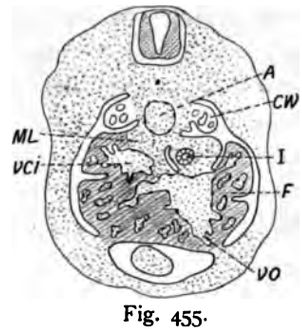

Fig. 455.

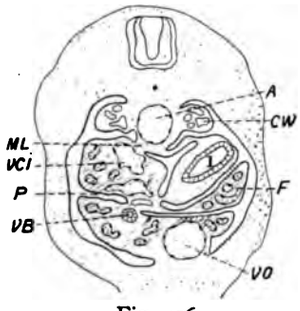

Fig. 456.

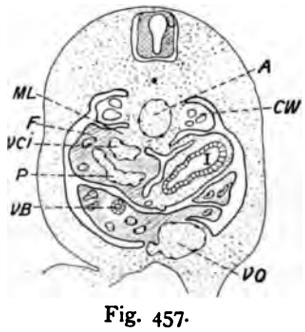

Fig. 457.

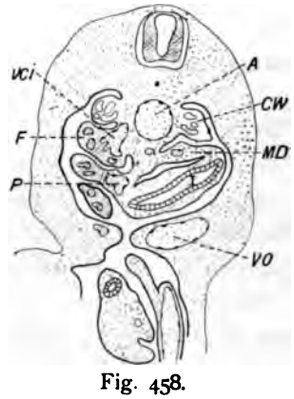

Fig. 458.

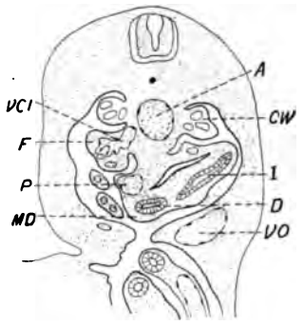

Fig. 459.

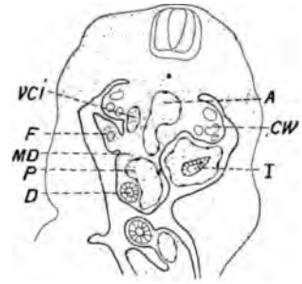

Fig. 460.

(Nach Brachet, 1895.)

Fig. 454—460. Embryon de lapin de 13½ jours. — Bezeichnungen siehe Fig. 421.

chez l'Axolotl, le lobe descendant du foie ne pénètre pas dans la partie du méso-latéral homologue du prolongement caudal, mais n'envahit que la partie inférieure du bord libre du méso, de là, la soudure ultérieure du restant de ce bord avec le méso-duodénum, et la fermeture de l'hiatus de Winslow.)" — Die Anlage des

Lobulus Spigeli ist jetzt gebildet. — „L'estomac fortement agrandi, décrit actuellement une courbe à convexité dorsal et gauche; mais il s'est de plus développé d'avant en arrière, entraînant l'origine du duodénum dans cette direction. Il en résulte que la partie du tube digestif qui était transversale au stade précédent, décrit maintenant un trajet fort semblable à celui de l'anse intestinale primitive de l'Axolotl de 8 mm; c'est-à-dire que la partie du duodénum qui est unie au foie par les canaux biliaires et les vaisseaux sanguins, étant fixe, toute la partie gauche du tube digestif est reportée en arrière et de la sorte se produisent deux courbures: une gauche, à convexité postérieure formée par l'extrémité distale de l'estomac, et une autre, droite, à convexité antérieure, formée par la première courbe du duodénum au voisinage du hile du foie (fig. 458—460)."

„Le mésogastre dorsal, partant de la paroi du corps sur la ligne médiane, se dirige fortement à gauche, pour s'insérer à l'estomac au voisinage de sa grande courbure. — Au niveau de la courbe à convexité postérieure du tube digestif le cul-de-sac postérieure de la cavité hépato-entérique s'est étendu, et ce même méso-gastre s'étale transversalement en arrière et en bas pour s'insérer à la face postérieure du tube intestinal. Cette insertion, dirigée de gauche à droite, gagne ainsi la seconde courbure ou courbure duodénale, et s'y continue alors dans le mésentère reliant la portion descendante du duodénum à la paroi dorsale du corps. Cette partie du méso-gastre qui délimite le cul-de-sac postérieur de l'arrière-cavité est due à l'extension du bourrelet mésenchymatique signalé plus haut sur le prolongement de la grande courbure de l'estomac et de son mésogastre dorsal. Le pancréas dorsal qui s'y trouvait à la phase précédente est actuellement contenu dans cette partie du méso-gastre dorsal (fig. 467). Celui-ci se continue ainsi de gauche à droite, dans le bord libre du méso-duodénum." ———

„Des modifications décrites, il résulte — — que le méso latéral, à son extrémité postérieure ne se confond pas avec le méso-duodénum. Il en reste distinct, et chez le lapin, il ne se forme donc pas de ligament hépato-cavo-duodenal de Klaatsch. — — — La cavité hépato-entérique s'est agrandie. Mais actuellement, cet agrandissement n'est plus dû à la progression active de cette cavité, mais au développement des organes qui la limitent. Son cul-de-sac postèrieur surtout s'est développé, par suite de la formation de la courbure postérieure de l'estomac."

„L'orifice d'entrée de cette cavité devenue l'hiatus de Winslow, est celui que j'ai décrit plus haut. — Son pourtour antérieur est formé par le lobe droit du foie; son pourtour inférieur par la veine-porte et le bord droit du ligament hépato-entérique; en arrière et en dedans, sa limite est donnée par le bord libre du mésentère dorsal de la première courbure du duodénum: en arrière et en dehors, par le lobe de la veine cave inférieure. — Il constitue donc un anneau s'ouvrant en arrière dans une fente comprise entre le méso-duodenum et la face correspondante du lobe hépatique de la veine cave inférieure (fig. 459 et 460).

Si on veut pénétrer dans la cavité par cet orifice, on arrive d'abord à une

fente dorso-ventrale, comprise entre la face antérieure du bord libre du méso-duodénum, et la face postérieure du lobule de Spiegel. Cette disposition est encore plus marquée chez l'embryon plus âgé que j'ai étudié ensuite. Celui-ci, notablement plus développé que les précédents, mesure 12 mm de longueur

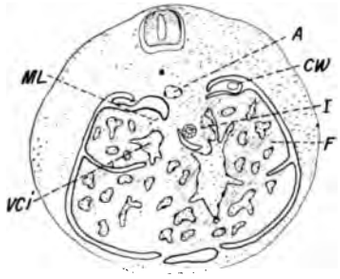

Fig. 461.

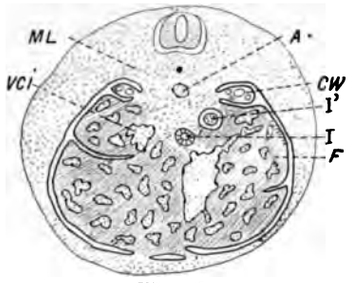

Fig. 462.

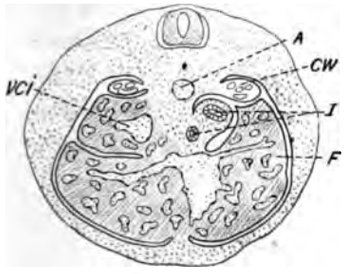

Fig. 463.

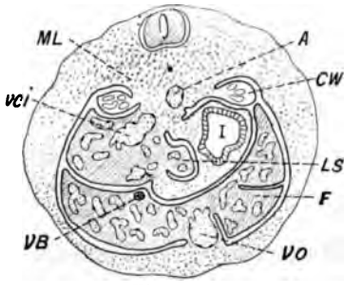

Fig. 464.

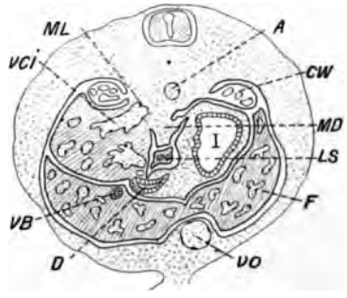

Fig. 465.

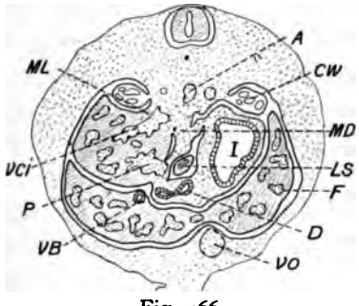

Fig. 466.

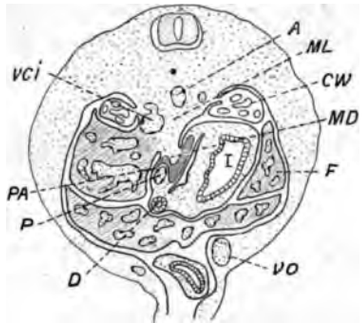

Fig. 467.

(Nach Brachet, 1895.)

Fig. 461—467. Embryon de lapin de 12 mm. — Bezeichnungen siehe Fig. 421.

(fig. 461 à 467). — — — Le méso-gastre dorsal, qui se développe pour devenir peu à peu le grand épiploon, se continue vers la droite, sur la ligne médiane, avec le méso latéral d'abord, puis plus en arrière avcc le méso de la portion descendante du duodénum. Là où il aboutit à la première courbure de ce dernier, il présente un bord libre assez étendu, dirigé de haut en bas et d'avant en arrière, légèrement concave en avant, et tendu de la

paroi dorsale du corps, à la première courbure du duodénum au niveau de laquelle il se continue dans le bord droit du ligament hépato-entérique. Dans la concavité antérieure de ce bord libre du méso-duodénum, se place le lobule de Spiegel, qui le contourne, comme je l'ai dit plus haut (fig. 465). — Un peu en arrière, on aperçoit de plus une fente (fig. 466), qui constitue l'entrée de l'hiatus de Winslow circonscrite, comme nous l'avons vu, par la face latérale droite du méso-duodénum descendant, et la face latérale gauche du lobe de la veine cave inférieure (fig. 466 et 467). — Sur ces coupes on constate avec la plus grande netteté, l'erreur d'interprétation de Klaatsch, et la non-existence d'un ligament hépato-cavo-duodénal. — — — Le pancréas dorsal ... est ... logé dans le grand épiploon (fig. 467)."

„Dans la cavité hépato-entérique, enfin, il s'est produit une modification importante. Le récessus antérieur de cette cavité, qui actuellement s'est prolongé jusqu'au devant de l'oesophage, entre lui et la trachée, s'est isolé de la partie postérieure de la cavité, par une soudure qui s'est produite entre ses parois, à la hauteur de l'extrémité antérieure du grand cul-de-sac de l'estomac (v. fig. 463, et comparez à fig. 461, 462 et 464). — Cette soudure se fait là où commence à se former le diaphragme, et amène la division du cul-de-sac hépato-entérique primitif, en deux parties: le récessus antérieur, et l'arrière cavité du péritoine."

Conclusions générales.

1°. „Chez l'Axolotl, deux culs-de-sac hépato-entérique du coelome produisent, par leur fusionnement, la cavité hépato-entérique de l'adulte, mais le cul-de-sac droit intervient beaucoup plus que le gauche dans sa constitution. — Chez le poulet, comme on peut le voir sur les planches de M. Duval (1889), les deux cavités se produisent aussi tout au début du développement, mais la droite seule se développe et c'est elle qui forme la cavité de l'adulte. — Chez le lapin, il ne se produit plus que le cul-de-sac du côté droit, et c'est lui, qui est l'origine de l'arrière-cavité du péritoine."

2°. „On ne peut expliquer la formation de ce cul-de-sac et de l'arrière-cavité par les changements de direction et de situation de l'estomac. Au début de son développement, c'est le tube épithélial de cet organe qui semble amener un mouvement de rotation de l'estomac autour de son grand axe. Ce mouvement de rotation porte le bord dorsal de l'organe, ou grande courbure, vers la gauche, son bord ventral ou petite courbure, vers la droite. En réalité, le tube épithélial se développe là dans une masse mésenchymatique qu'il ne peut entraîner dans ce mouvement qui, elle, reste immobile et si le méso-gastre dorsal semble se dévier vers la gauche, ce n'est qu'une illusion amenée par la disposition du cul-de-sac hépato-entérique, qui se développe le long de la paroi droite et dorsale de ce tube épithélial; c'est aussi par un accroissement propre que débute le cul-de-sac postérieur de cette cavité, au-dessus de l'extrémité distale de l'estomac."

3°. „Le cul-de-sac étant produit, et ayant ainsi amené la formation du méso-gastre dorsal, le développement ultérieur du tube digestif et de son méso entraîne toutes les modifications qui conduisent à la formation de l'arrière-cavité du péritoine et des épiploons, comme Jean Müller et Toldt l'ont démontré depuis longtemps. — Ces modifications sont rendues possibles par la présence préalable du cul-de-sac."

4°. „Le cul-de-sac hépato-entérique a pour résultat de diviser la cloison mésentérique dorso-ventrale primitive, en deux parties: une, droite, le méso latéral; une gauche, qui contient le tube digestif. — Le méso latéral deviendra ultérieurement dans toute la partie postérieure de son étendue, le ligament dorsal du foie. — La partie gauche se trouve divisée par le tube digestif en trois parties: une, supérieure ou méso-gastre dorsal; une, inférieure ou méso-gastre ventral; une moyenne, contenant le tube digestif. — Il est très difficile de déterminer sur des jeunes embryons, les limites respectives de l'estomac et du duodénum futur, mais il est assez probable que le cul-de-sac se produit au niveau de cette limite, et l'on peut dire d'une façon générale: a) que le méso-gastre dorsal provient d'un dédoublement du mésentère dorsal primitif; b) que le méso-duodénum est formé par ce mésentère entier; c) que le méso-gastre ventral ou ligament gastro-hépatique provient aussi du dédoublement du mésentère ventral primitif, tandisque d) le ligament duodéno-hépatique est constitué par le mésentère ventral primitif, non dédoublé."

5°. „Le lobe droit du foie se développe en grande partie dans le méso latéral et constitue entre autres le lobe de la veine cave inférieure pénétrant dans son prolongement caudal. Le lobule de Spiegel se développe à la face interne de cette portion du lobe droit formé dans le méso latéral. — Le lobe de la veine cave inférieure n'est pas l'homologue du lobe descendant de l'Axolotl. Il s'est formé dans le prolongement caudal du méso latéral, tandis que chez l'Axolotl, toute la partie dorsale du méso latéral, qui représente ce prolongement, n'est pas envahie par le tissu hépatique."

6°. „L'arrière cavité du péritoine du Lapin, avec son récessus antérieur, est l'homologue de la cavite hépato-entérique droite de l'Axolotl, mais l'hiatus de Winslow, qui est l'entrée de ces cavités, persiste chez le Lapin, tandis qu'il s'oblitère chez l'Axolotle. — Ces hiatus ne sont pas, en effet, absolument semblables. — La fermeture de cet hiatus chez l'Amphibien, provient de ce que le bord postérieur du méso latéral est très peu étendu, et que dans son intérieur ne pénètre pas le foie. Ce bord, se continuant dans le méso-duodénum à son extrémité inférieure, se soude peu à peu à lui, de bas en haut. L'union entre les deux, progressant dans ce sens, amène l'occlusion de l'hiatus."

7°. „Si, enfin, nous comparons entre eux les mésos du Lapin et ceux de l'Axolotl, nous constaterons qu'ils n'ont pas tout à fait la même valeur. Nous venons de voir au 4° comment sont constitués ceux du lapin. — Chez l'Axolotl, le mésentère dorso-ventral, tendu entre la paroi dorsale du corps et le foie

est divisé par les deux culs-de-sac hépato-entériques, en trois feuillets: deux feuillets latéraux, c'est-à-dire les mésos latéraux droit et gauche, et un feuillet médian, qui est une cloison dorso-ventrale, contenant le tube digestif. Ce dernier la divise en: un mésentère dorsal ou méso-gastre dorsal et un mésentère ou méso-gastre ventral, ou ligament gastro-hépatique. — En arrière de ces deux culs-de-sac, le mésentère dorsal et le mésentère ventral se continuent dans le mésoduodénum, et dans le ligament duodéno-hépatique, qui, eux, sont primitifs, non subdivisés."

Nach Mathes (1895) stimmt die Darstellung Klaatschs von den Verhältnissen des Darmkanals und seiner Anhangsorgane mit grosser Präzision mit den tatsächlichen Befunden überein; aber seine Deutung der bei Amphibien an den Mesenterien gewonnenen Befunde sei in mancher Beziehung anfechtbar; „was vor allem seine Erklärung darin findet, dass Klaatsch bei seinen vergleichend-anatomischen Studien die Ontogenese der Mesenterialbildungen, insbesondere der Amphibien, zu wenig berücksichtigt hat[1])."

Mathes stellte seine diesbezüglichen Untersuchungen an Querschnittserien von Triton alpestris und cristatus, Siredon pisciformis, Salamandra atra und maculata an.

„Der jüngste Embryo von Salamandra maculata (Fig. 468 u. 469)[2]) zeigt bezüglich seines Darmkanals noch relativ einfache Verhältnisse. — — -- Der Schnitt (Fig. 468) trifft den Darm (*D*) kaudal von der Trachealanlage. — — — Der Darm — — steht in breiter Verbindung mit der hinteren Leibeswand. — — Von dem Mesodermüberzug des Darmes entspringt rechterseits ein durchwegs nur aus zwei Zellreihen bestehender Strang (*Lhcp*), der, um die rechte Peripherie des Darmes ziehend, mit dem mesodermalen Überzug des Sinus venosus in Verbindung tritt; zwischen ihm und dem Darm besteht ein kapillarer, kaum sichtbarer Spalt. Der zweischichtige Zellstrang entspricht dem Querschnitt durch eine Mesenterialplatte, in der wir, wenn wir uns an die bei Amnioten gewonnenen Befunde erinnern, unschwer den kranialen Teil der ersten Anlage des Ligamentum hepato-cavo-pulmonale erkennen. Der zwischen ihm und dem Darm befindliche Spalt ist der Querschnitt durch einen von der Leibeshöhle abgesackten Teil der Leibeshöhle, der dem Recessus pleuro-peritonealis (Stoss) und der Bursa hepato-enterica (Klaatsch) entspricht. Linkerseits ist als Rest einer der rechten analogen Platte eine von der Mitte des Splanchnopleuraüberzuges des Darmes ausgehende Zellanhäufung (*Lhp*) zu sehen, die einer am Darm in kaudaler Richtung auslaufenden Falte als Fortsetzung der Platte entspricht. Diese Falte begrenzt mit dem Sinus venosus (*Sv*) und dem Darm eine Bucht, die mit der Leibeshöhle in weiter Kommunikation steht."

---

[1]) M[illegible] logie der Mesenterialbildungen bei Amphibien. Morphol. Jahrb. Bd. 23.

[2]) [illegible] gegeben.

„Ein Schnitt weiter kranial“ (Fig. 469) (die Dicke jedes Schnittes beträgt 15 μ) „zeigt rechterseits dieselben Verhältnisse wie auf Figur 468; links ist jedoch, ausgehend von der Stelle, an welcher sich an dem früheren Schnitte die oben erwähnte Zellanhäufung fand, eine aus einer doppelten Reihe von Zellen gebildete Verbindung zwischen Darm und Sinus venosus (*Lhp*) nachzuweisen, die einen ähnlichen Spaltraum, wie er auch rechts gefunden wurde, abschliesst. Dieser Spaltraum kommuniziert kaudalwärts, wie aus der Abbildung Fig. 468 ersichtlich ist, durch eine Öffnung mit der übrigen Leibeshöhle. Es besteht demnach in diesem Entwickelungsstadium auch links eine dem Ligamentum hepato-cavo-pulmonale der rechten Seite analoge Gekröseplatte, die fernerhin Ligamentum hepato-pulmonale genannt werden soll. Je weiter kranial geführte Schnitte man nun betrachtet, desto weniger weit springt der Darm in das Cölom vor und desto näher rücken daher auch die dorsalen Insertionsstellen des Ligamentum hepato-cavo-pulmonale und hepato-pulmonale der Mittellinie, indem sie sich am ventralen Umfange des Darmes gegeneinander und gegen die Mittellinie hin verschieben. Dabei nehmen sie, entsprechend der sich verkürzenden Entfernung zwischen den dorsalen Insertionsstellen und dem Sinus venosus, rasch an Höhe ab, bis sie selbst sowie die von ihnen abgesackten Cölomabschnitte aus dem Querschnittsbilde verschwinden, was für die rechte Platte sechs, für die linke vier Schnitte kranialwärts vom Schnitt der Figur 468 erfolgt. Rechterseits erreicht die Platte in kaudaler Richtung noch den Ductus Cuvieri und endigt hier alsbald mit einem freien konkaven Rande, dessen dorsale Hälfte in Form einer Falte verlängert ist; diese Falte entspricht der Plica venae cavae (Ravn) der Amnioten. Somit kommuniziert kaudal von diesem freien Rande des Ligamentum hepato-cavo-pulmonale der Recessus mit dem übrigen Cölom durch eine Öffnung, die dem Foramen hepato-entericum entspricht und deren kraniale Begrenzung eben durch den freien Rand des Ligamentum hepato-cavo-pulmonale gebildet wird.“

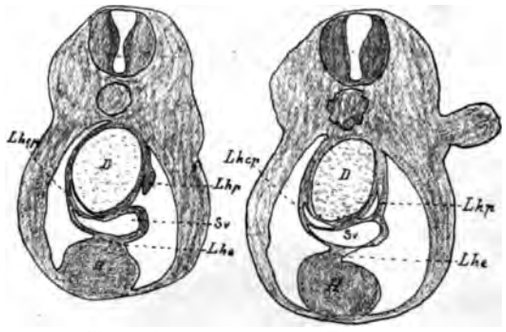

Fig. 468. Fig. 469.
(Nach Mathes, 1895.)

Fig. 468 und 469. Querschnitte von Salamandra maculata. (Der Deutlichkeit halber etwas einfacher als die Originalfiguren gezeichnet)[1].
D Darm; *H* Leber; *Lhe* Lig. hepato-entericum; *Lhcp* Lig. hepato-cavo-pulmonale; *Lhp* Lig. hepato-pulmonale; *Sv* Sinus venosus.

„Ein etwas weiter vorgeschrittenes Entwickelungsstadium der uns hier interessierenden Gekröse zeigt ein Embryo von Salamandra atra. — Das Ligamentum hepato-cavo-pulmonale ist mit der Leber in Verbindung getreten und erstreckt

[1]) Fig. 468—475 sind nach Mathes (Zur Morphologie der Mesenterialbildungen bei Amphibien. Morph. Jahrb. Bd. 23) zum Teil schematisiert (Fig. 468—473) wiedergegeben.

sich ein Stück weit auf dem rechten dorsalen Rand derselben kaudalwärts; es beherbergt in ziemlich grosser Ausdehnung die rechte Lunge und endigt in der Höhe des am weitesten kranial gelegenen Vornierentrichters mit freiem Rande; das Ligamentum hepato-pulmonale endigt an der dorsalen Wand des Ductus Cuvieri sinister; sein Verhalten zur Lunge stimmt mit dem der rechten überein. Die Lungen sind nämlich im Laufe ihrer Entwickelung in die genannten Gekröseplatten hinein und in ihnen in kaudaler Richtung weitergewachsen. Die näheren Umstände dieses Vorganges konnte ich wegen Mangels an geeigneten Zwischen-

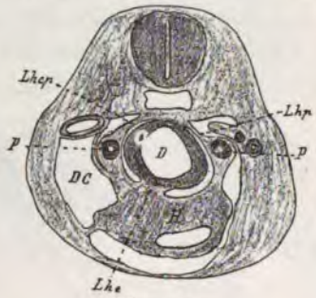

Fig. 470.

Fig. 471.

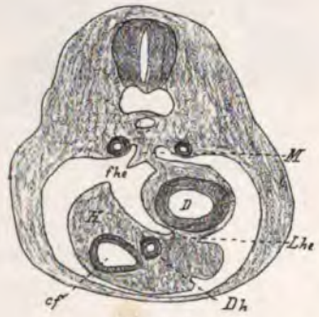

Fig. 472.

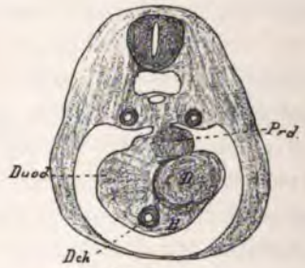

Fig. 473.

(Nach Mathes, 1895.)

Fig. 470—473. Querschnitte von Salamandra atra.
cf Gallenblase; *DC* Ductus Cuvieri; *Dh* Ductus hepaticus; *P* Lunge; *Prd* Pancreas dorsale; *M* Mesenterium dorsale; *Vp* Vena portæ; *fhe* Foramen hepato-entericum.

stadien nicht verfolgen. Von einer Fortsetzung des Ligamentum hepato-entericum in kaudaler Richtung über den Ductus choledochus hinaus ist keine Spur zu sehen."

„Das nächste Stadium von Salamandra atra, dessen Beschreibung nun folgt ist schon bedeutend älter."

„Das Darmlumen (*D*) hat hier — im Schnitt Fig. 470 — seine regelmässige Querschnittsform verloren und erscheint etwas verzerrt als Ausdruck der hier eben beginnenden M ung. Der vom ventralen Teil seines Umfanges nach vorn Zellstrang ist der Querschnitt durch das Ligame - Links und rechts von der Ansatzstelle

des dorsalen Darmgekröses an der dorsalen Leibeswand ziehen zwei Zellstränge zur rechten beziehungsweise linken Leberkante (*Lhcp* und *Lhp*); innerhalb derselben finden sich die Querschnitte durch die beiden Lungensäcke. Diese Zellstränge stellen ohne Zweifel die Querschnitte durch die Ligg. hepato-cavo-pulmonale und hepato-pulmonale dar. Der Umstand, dass die beiden Mesenterialplatten, dort wo sie die Lungen beherbergen, zwei- bis dreischichtig sind, während sie beim erst beschriebenen Stadium nur zweischichtig waren, sowie ferner die Anwesenheit von zahlreichen Karyomitosen legen den Gedanken nahe, dass die hier wuchernden Zellen der beiden Gekröseplatten an dem Aufbau des mesodermalen Lungenanteils sich direkt beteiligen. Die beiden von den beschriebenen Gekröseplatten abgeschlossenen Spalträume entsprechen den Recessus pleuroperitoneales (Stoss), von denen der rechte mit der Bursa hepato-enterica (Klaatsch) identisch ist."

„An einem der nächsten mehr kaudal gelegenen Schnitte ist das Darmlumen noch mehr nach links und vorn verlagert; das Ligamentum hepato-pulmonale reicht dann nur mehr von der dorsalen Leibeswand bis zur Lunge, während der zwischen Lunge und Leber gelegene Teil durch diesen Schnitt nicht mehr getroffen wird; es hat somit die ventrale Hälfte des Ligamentum hepato-pulmonale unter der Einwirkung der Krümmung des Darmes nach links eine Behinderung seines Wachstums erfahren, so dass der nun noch erhaltene Teil nur mehr als Ligamentum pulmonale bis zum kaudalen Ende der Leber zu verfolgen ist."

„An der Stelle, an welcher bei den weiter kranialwärts gelegenen Schnitten das Ligamentum hepato-cavo-pulmonale getroffen ist, findet sich — auf dem Schnitte der Fig. 472 — eine Kommunikationsöffnung zwischen Bursa hepato-enterica und dem übrigen Cölom; sie wird von hinten her durch eine Zellanhäufung eingeengt, die dem dorsalen Mesenterium nahe seinem Ansatze an der hinteren Leibeswand aufsitzt. Dieser Zellhaufen entspricht dem Querschnitte einer Falte, die vom freien Rande des kranialwärts vom Schnitte der Fig. 471 endigenden Ligamentum hepato-cavo-pulmonale kaudalwärts ausläuft und als Plica venae cavae (Ravn) bezeichnet werden kann (ebenso wie bei dem pag. 267 beschriebenen jüngeren Stadium). In der Kommunikationsöffnung selbst aber erkennen wir jene Öffnung, welche dem Foramen hepato-entericum des ausgebildeten Zustandes anderer Formen entspricht; dieses ist somit in kranialer Richtung durch den freien Rand des Ligamentum hepato-cavo-pulmonale begrenzt."

„Vier Schnitte weiter kaudalwärts (Fig. 471) liegt der Darmquerschnitt (*D*) ganz in der linken Cölomhälfte. — Von dem rechten, etwas dorsalwärts verschobenen Leberrande zieht eine mächtige, durch die Form und Anordnung ihrer zelligen Elemente individualisierte Zellmasse (*Prd*) zum dorsalen Mesenterium des Darmes. Sie verläuft in derselben Richtung, die auch das Ligamentum hepato-cavo-pulmonale in seinem kaudalen Anteile inne hatte. Diese Zellmasse stellt den Teil des dorsalen Darmgekröses dar, der der äussersten Kuppe des Duodenum

angehört; es ist an dieser Stelle ganz von Gewebe des dorsalen Pankreas erfüllt und daher soweit kranial gegen die Leber und den freien Rand des Ligamentum hepato-cavo-pulmonale hinaufgedrängt."

„Fig. 473 stellt einen Querschnitt dar, der acht Schnitte kaudal von dem der Fig. 471 gelegen ist. — Das dorsale Mesenterium der Darmschlinge ist, seiner queren Lage entsprechend, der Fläche nach vom Schnitte getroffen (vgl. Fig. 475) und beherbergt einen grossen Teil des dorsalen Pankreas (*Prd*); diese dorsal von den Darmquerschnitten gelegene Platte bildet die kaudale Begrenzung der Bursa hepato-enterica."

„Die Schlüsse, die sich aus den vorausgeschickten Beschreibungen ziehen lassen, sind folgende:

Der Darm ist durch ein bei diesen jungen Entwickelungsstadien noch kontinuierliches dorsales Darmgekröse an der dorsalen Leibeswand befestigt. Eine Dehiscenz an der von Klaatsch beschriebenen Stelle tritt erst bei älteren Stadien auf, deren Foramen hepato-entericum schon zum Verschluss gelangt ist. (Bei Axolotl findet sich diese Perforation, wie auch Brachet gesehen hat, schon früher, so lange ein Foramen hepato-entericum besteht, während Tritonen in dieser Beziehung eher mit Salamandrinen übereinstimmen.) — Das Ligamentum hepato-entericum, das sich zwischen dorsaler Leberfläche und ventraler Darmwand ausspannt, geht kranialwärts in das Meso-cardium posterius über und reicht kaudalwärts bis zum Ductus choledochus, aber niemals über diesen hinaus: als seine kaudale Grenze ist demnach der Ductus choledochus unbedingt festzuhalten."

„Die erste Anlage der Ligg. hepato-cavo-pulmonale und hepato-pulmonale erfolgt schon zu sehr früher Zeit, offenbar in einer ganz ähnlichen Weise, wie dies von den Autoren für die Amnioten beschrieben ist. Zu diesem Schlusse berechtigt vollauf der Befund an dem jüngsten oben beschriebenen Stadium. Es bildet sich wahrscheinlich (in den letzten Tagen zeigte mir Herr Prof. Hochstetter eine frisch angelegte Querschnittsserie eines 6 mm langen Embryo von Salamandra atra, der tatsächlich rechterseits nur eine ganz geringe Verdickung des Mesoderms an der erwähnten Stelle besitzt, ohne dass sonst eine Spur des Ligamentum hepato-cavo-pulmonale zu sehen wäre) links und rechts in der mesodermalen Bekleidung des Darmes weit kranialwärts von dem Ductus Cuvieri eine Verdickung in Form einer Falte, die durch zunehmendes Höhenwachstum mit der dorsalen Fläche des Sinus venosus in Verbindung tritt und dadurch in Form einer Mesenterialplatte je einen Hohlraum zwischen sich und dem Darm vom übrigen Cölom abscheidet. Diese beiden Mesenterialplatten unterscheiden sich von den analogen Gebilden bei Amnioten-Wirbeltieren dadurch, dass sich an ihrem Aufbau nur eine doppelte Schicht Cölomepithel ohne d[illegible] zwischen [illegible]rte Membrana propria beteiligt, während bei letzteren auch r[illegible]es Mesodermgewebe in die Plattenbildung mit einbegri[illegible] is[illegible]eigen bei älteren Embryonen fast alle Mesenterien

dem sie aus einer einfachen Kette von Cölomepithelzellen bestehen, die alternierend der einen und der anderen Cölomplatte angehören."

„Ein weiterer Unterschied in der Bildung der beiden Ligamente besteht in Übereinstimmung mit Lacerta gegenüber anderen Amnioten darin, dass sich auch linkerseits das Ligamentum hepato-pulmonale sehr weit ausbildet, wenn auch seine Entwickelung langsamer erfolgt als rechts, und dass es selbst bei erwachsenen Formen in relativ grösserer Ausdehnung erhalten bleibt."

„Dass das Ligamentum hepato-cavo-pulmonale der Amphibien nicht ohne weiteres mit dem dorsalen Lebergekröse bei Ammocöten zu identifizieren ist, wie Götte es getan hat, geht aus den topographischen Beziehungen dieser Gekröseplatte zu den benachbarten Organen hervor. Während sich nach Götte bei Petromyzonembryonen das dorsale Lebergekröse kaudalwärts in der Fortsetzung der sogenannten Parietalgekröse und von denselben ausgehend entwickelt, findet sich die Anlage des Ligamentum hepato-cavo-pulmonale bei Amphibien weit kranialwärts von jener durch den Ductus Cuvieri gebildeten Verbindungsbrücke zwischen ventralem Gekröse (Leber) und lateraler Leibeswand, und tritt erst später im Laufe seines Wachstums mit dem Ductus Cuvieri in Verbindung."

„Die beiden Lungenanlagen, die sich inzwischen gebildet haben, finden sich in den Ligg. hepato-cavo-pulmonale und hepato-pulmonale eingeschlossen, indem sie deren Epithelblätter auseinander drängen; diese beginnen durch energische Zellwucherung die epithelialen Lungensäcke mit einer Mesodermhülle zu umgeben, so dass eine prinzipielle Unterscheidung zwischen mesodermaler Lungenanlage und den beiden Mesodermplatten, wie sie Stoss bei Säugern konsequent durchgeführt wissen will, bei Amphibien keine Anwendung finden kann. Mit dem fortgesetzten Wachstum der beiden Gekröseplatten in kaudaler Richtung hält die Entwickelung der Lungensäcke ziemlich gleichen Schritt."

„Bis in die Gegend der Magenkrümmung geht die Ausbildung des Ligamentum hepato-pulmonale zwar langsamer als rechts, jedoch ganz gleichmässig vor sich; der Umstand, dass der breite Fundusteil des Magens sich weit in die linke Cölomhälfte vordrängt, hemmt das weitere Wachstum des Ligamentum hepato-pulmonale in dem Teile, der zwischen Lunge und Leber ausgespannt ist, so dass von da an nur mehr der zwischen dorsaler Leibeswand und Lunge gelegene Teil als Ligamentum pulmonale erhalten bleibt. Der ventrale, zwischen Leber und Lunge gelegene Teil des Gekröses erfährt späterhin noch eine weitergehende Rückbildung, so dass bei erwachsenen Exemplaren nur mehr ein relativ kleines Stück (Fig. 474 *Lhp*) erhalten bleibt, das nicht einmal mehr mit der Leber in Verbindung steht. (Das Mass der Rückbildung dieses ventralen Anteiles schwankt in gewissen Grenzen, ohne dass man jedoch den Teil je vollkommen vermissen würde, wenn auch sein Nachweis nur mit Mühe gelingt). Der linke Recessus pleuro-peritonealis (Stoss) hat demnach eine nur geringe Ausdehnung in kaudaler Richtung und steht mit dem übrigen Cölom zeitlebens in weiter Kommunikation. Rechterseits erreicht bei den der Beschreibung zu

grunde gelegten Stadien auch das Lig. hepato-cavo-pulmonale etwas kranialwärts vom Scheitel der Duodenalschlinge ein vorläufiges Ende mit kaudalwärts konkavem freien Rande, der dorsalwärts in eine Falte, die Plica venae cavae (Ravn), ausläuft. Weiter kaudalwärts verläuft gegenüber und parallel mit dem freien Rande des Lig. hepato-cavo-pulmonale der Teil des dorsalen Mesenterium, der der Kuppe der Duodenalschlinge angehört und, ihrer Krümmung entsprechend, zu einer kranialwärts sehenden Kante geknickt ist (vgl. auch Fig. 475). Zwischen diesen beiden Gebilden erhält sich demnach in diesen Stadien noch eine Kommunikationsöffnung, die dorsal von der Plica venae cavae und ventral von Lebersubstanz begrenzt ist; es ist dies nämlich der Teil der Leber, der den Ductus choledochus umscheidet und mit der Kuppe der Duodenalschlinge

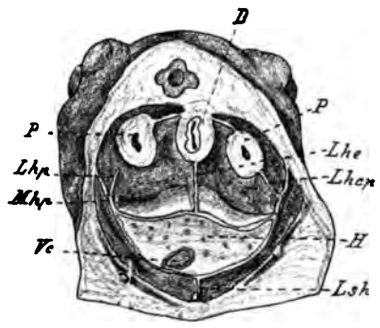

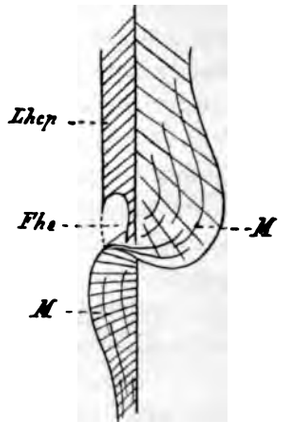

Fig. 474. (Nach Mathes, 1895.) Fig. 475.

Fig. 474. Ansicht des kranialen Abschnittes der Pleuro-peritonealhöhle einer erwachsenen Salamandra maculata.

Mhp Membrana hepato-pericardiaca; *Lsh* Lig. suspensorium hepatis; *Vc* Vena cava. — Die übrigen Bezeichnungen siehe Fig. 468 und 470.

Fig. 475. *Lhcp* Lig. hepato-cavo-pulmonale; *M* Mesenterium dorsale; *Fhe* Foramen hepato-entericum.

in innigster Berührung steht; dadurch wird das Ligamentum hepato-entericum eigentlich von der Begrenzung des Foramen hepato-entericum ausgeschlossen. Im Laufe der Entwickelung nur wenig älterer Embryonen gelangt auch der letzte Rest der Öffnung (beim letztbeschriebenen Embryo erstreckt sie sich nur mehr über drei Schnitte) zum definitiven Verschluss, indem der freie Rand des Lig. hepato-cavo-pulmonale allmählich mit dem ihm kaudalwärts gegenüber liegenden Darmgekröse dort, wo es die der Duodenalkrümmung entsprechende Abknickung erfährt (vgl. Fig. 475), bis zur Leber hin verwächst. Durch diesen Verschluss des Foramen hepato-entericum bildet das Ligamentum hepato-cavo-pulmonale mit dem dorsalen Darmgekröse, das dem Duod hört, eine kontinuierliche Mesenterialplatte, so dass vorläufig tion zwischen Bursa hepato-enterica und übrigem

Cölom aufgehoben ist. Die Grenze zwischen Lig. hepato-cavo-pulmonale und Duodenalgekröse ist durch das dorsale Pankreas markiert und auch bei erwachsenen Formen leicht festzuhalten."

„Die an zwei anderen von Klaatsch genau bestimmten Stellen typisch auftretenden Perforationen des dorsalen und ventralen Darmgekröses stellen allerdings die Kommunikation zwischen Bursa hepato-enterica" (und übrigem Cölom) „wieder her, besitzen jedoch nur sekundäre Bedeutung. Den Zeitpunkt, an dem sie bei Salamandra auftreten, konnte ich nicht genau feststellen; keinesfalls fällt er vor den Verschluss des Foramen hepato-entericum."

„Auf die Verhältnisse des Lig. hepato-cavo-pulmonale von mir untersuchte Larven von Rana und Pelobates besassen sämtlich ein noch offenes, durch den freien Rand des Lig. hepato-cavo-pulmonale kranial begrenztes Foramen hepato-entericum, während sich, wie auch Klaatsch erwähnt, diese Verhältnisse bei erwachsenen Formen äusserst variabel gestalten. — Daraus folgt nun weiterhin, dass also weder auf die Urodelen noch auf die Anuren die Bedingungen Anwendung finden, die Klaatsch von einem Wirbeltiertypus verlangt, um von ihm aus die Peritonealverhältnisse bei Amnioten zu erklären. Viel eher werden diese Bedingungen von Lacertiliern mit freiem Rande des Lig. hepato-cavo-pulmonale und persistierendem Foramen hepato-entericum erfüllt, obwohl Klaatsch dringend davor warnte, die Verhältnisse für so einfach zu halten als sie scheinen."

„Der Grund, warum gerade bei Amphibien der Verschluss des Foramen hepato-entericum in der Ordnung der Urodelen immer, bei Batrachiern häufig vorkommt, scheint mir in der bedeutenden und frühzeitigen Entwickelung der Vordermitteldarmschlinge zu liegen, wodurch die Duodenalschlinge und deren Gekröse soweit kranialwärts liegt, dass das Lig. hepato-cavo-pulmonale leicht mit ihm in Verbindung treten kann."

Die Triton-Arten und Siredon pisciformis waren für eine Untersuchung über die Entstehung der mesenterialen Verhältnisse weniger geeignet „wegen der in den Zellen der jüngeren Embryonen reichlich abgelagerten Dotterplättchen und der sich daraus ergebenden Schwierigkeit der Sonderung einzelner Gekrösplatten voneinander und von den anliegenden Organen." — — „Aus diesem Grunde musste Brachet viel zu alte Stadien (von Siredon) heranziehen, um überhaupt Mesenterialplatten voneinander und von den ihnen anliegenden Organen abgrenzen zu können." — Seine Befunde weichen auch nach Mathes bezüglich vieler Punkte von den tatsächlichen Verhältnissen ab. Nur bezüglich des Verschlusses des Foramen hepato-entericum stimmen seine Resultate mit den von Mathes gefundenen Tatsachen überein. — Mathes kritisiert zuerst, dass Brachet die Entstehung der „méso-lateraux" darauf zurückführt, dass die Lungen, die ursprünglich der Fläche nach mit dem Darm durch embryonales Bindegewebe verbunden sein sollten, durch eine Einstülpung des Cöloms vom Darme abgedrängt werden; da er gleichzeitig auch die Vermutung ausspricht, dass in dem mesodermalen Gewebe zwischen Darm und Lungen schon vorher

Spalten bestehen mögen, die sich dem sicheren Nachweise entziehen. — „Ganz willkürlich", setzt Mathes fort, „scheint mir ferner, dass Brachet die Bursa hepato-enterica aus den beiden Recessus pleuro-peritoneales durch das partielle Verschwinden des Mesogastrium entstehen lässt. Diese beiden Cölomabschnitte sind prinzipiell durchaus gleichwertige Teile und als solche nebeneinander, zu stellen; dass sie durch Perforation des Mesogastrium, das sie voneinander scheidet, sekundär in Kommunikation treten, ist für diese Auffassung kein Hindernis. Ganz offenbar unberechtigt ist Brachets Betrachtung der Bursa hepato-enterica bei erwachsenen Formen, bei denen man, wie aus Figur 474 der vorliegenden Arbeit ersichtlich ist, von einem links vom Mesenterium gelegenen Anteil derselben nicht sprechen kann. — Eine weitere Quelle von Irrtümern entspringt für Brachet aus dem Umstande, dass er die Grenzen der drei am kaudalen Ende der Bursa hepato-enterica zueinander in Beziehung tretenden Gekröseplatten nicht genügend präzisiert. Er spricht beispielsweise davon, dass die Vena cava inferior eine Strecke weit im Meso-duodenum verläuft, um zur hinteren Leibeswand zu gelangen. Ferner erwähnt er, dass der Hohlvenenfortsatz der Leber zwischen Ligamentum hepato-entericum und Ligamentum hepato-cavo-pulmonale gelegen sei. Der Leberteil, der rings um den Ductus choledochus das Ligamentum hepato-entericum begrenzt, ist nicht der Hohlvenenfortsatz, sondern dieser entwickelt sich sekundär lediglich in das Ligamentum hepato-cavo-pulmonale hinein. Aus demselben Grunde ist die Bemerkung unrichtig, dass das Ligamentum hepato-entericum sich kaudalwärts ins Meso-duodenum, dorsalwärts in das Ligamentum hepato-cavo-pulmonale fortsetzt."

Brachet (1896) verteidigt gegen Mathes seine Ansicht, dass die beiden Peritonealrezesse („les cavités hépato-entériques") beim Axolotl selbständig entstehen und erst sekundär Lungen, Darmrohr und Leber isolieren[1]). Die Ansicht von Hochstetter, Mathes u. a., dass die Rezesse dadurch entstehen sollten, dass zwei dorsale Mesodermalfalten mit der Dorsalfläche des Sinus venosus und der Leber verwachsen, glaubt Brachet unrichtig zu sein und zwar nicht nur bei den Amphibien, sondern auch bei den Amnioten. — Die von Mathes bei einem 6 mm langen Salamanderembryo erwähnte Mesodermleiste beweist nach Brachet nicht, dass eine solche Verwachsung existieren muss. —

Brachet hatte auch jüngere Stadien als Axolotl, 4,6 mm, untersucht. Sie zeigten aber alle dieselben Verhältnisse wie dieser Embryo.

Nach Weysses Untersuchungen zu urteilen, scheint es glaubhaft zu sein, dass auch bei den Anuren ein ähnliches Ursprungsstadium (worin die Organe miteinander direkt verbunden sind) existiert.

Beim Axolotl sind die sekundären Perforationen des dorsalen Mesenterium sehr gross und gehen kranialwärts bis zum kranialen Milzende. Bei Salamandra

[1]) Brachet. Sur le développement de la cavité hépato-entérique chez les Amphibiens. Anat. Anz. Bd. XI, pag. 641.

dagegen ist die Perforationsöffnung relativ sehr klein und liegt im Meso-duodenum kaudalwärts von der Milz. —

Durch die beim Axolotl besonders grosse Perforation verschmelzen (nach Brachet) die beiden Rezesse miteinander, und er findet es darum berechtigt, zu behaupten, dass beim entwickelten Axolotl beide Rezesse in der Bildung der Bursa omentalis teilnehmen.

Nach Mathes sollte sich das Foramen Winslowii schliessen durch Verwachsung von 1. Ligamentum hepato-entericum, 2. Ligamentum hepato-cavo-pulmonale und 3. Meso-duodenum. Brachet glaubt aber, dass das Ligamentum hepato-duodenale und das Meso-duodenum miteinander verwachsen.

Nach Brachet ist die Angabe von Mathes unrichtig, dass bei Salamandra in kaudaler Richtung über den Ductus choledochus hinaus von einer

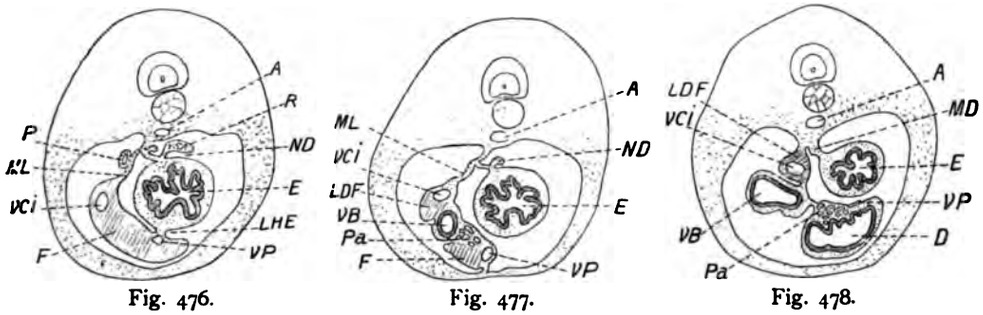

Fig. 476. Fig. 477. Fig. 478.

(Nach Brachet, 1896.)

Fig. 476—478 [1]). Querschnitte vom Salamanderembryo, 28 mm.

„*A* Aorte; *E* Estomac; *F* Foie; *LDF* lobe descendant du foie; *LHE* ligament hépato-entérique; *MD* mésentère dorsal (sur la face latérale duquel fait saillie l'extrémité de la rate, Fig. 477). *ML* Méso latéral droit; *P* Poumon; *Pa* Pancréas ventral; *R* Rate; *VB* Vésicule biliaire; *VP* Veine porte; *VCI* Veine cave inférieure. — *D* Duodénum."

Fortsetzung des Ligamentum hepato-entericum keine Spur zu sehen sein sollte. Wenn diese Behauptung richtig gewesen wäre, sollte nach Brachet bei diesem Tier kein Ligamentum hepato-duodenale existieren. Bei Salamanderembryonen von 28 und 32 mm Länge fand er aber ein Ligamentum hepato-duodenale, das sich zum Meso-duodenum in derselben Weise verhielt wie beim Axolotl.

„Les figures 477 et 478, représentant des coupes d'une larve de Salamandre de 28 mm, sont fort instructives. — Chez cet embryon, l'hiatus de Winslow est déjà fermé, le méso-latéral droit et le méso-duodenum sont soudés. Le lobe descendant du foie pénètre tres loins dans le dernier de ces feuillets."

„On voit sur la figure 478 que dans le méso tendu entre la paroi dorsale du corps et le duodénum, se trouvent: le lobe descendant du foie, la vésicule

[1]) Fig. 476—478 sind nach Brachet (Sur le développement de la cavité hépato-entérique chez les amphibiens. Anat. Anz. 1896) verkleinert wiedergegeben.

biliaire, le canal cholédoque, le pancréas ventral, et la veine porte. — La figure 477 est faite d'après une coupe pratiquée un peu en avant de celle représentée en figure 478. Elle passe au niveau de la face postérieure, concave, du foie, en plein ligament duodéno-hépatique. On y voit, en effet, la vésicule biliaire, les canaux biliaires et le pancréas ventral. Une même masse de tissu conjonctif réunit ces organes entre eux d'un part, à la face postérieure du foie et à son lobe descendant d'autre part. La face postérieure du foie étant concave en arrière, on voit en effet, sur la face ventrale du pancréas, la coupe de l'extrémité postérieure du foie, sur la face dorsale de la vésicule biliaire, le commencement du lobe descendant."

„Un peu en arrière, apparaît alors la seconde courbure, à convexité antérieure, du duodénum, moulée également dans la concavité, de la face postérieure du foie et réunie à cette dernière, et aux organes que nous venons de signaler par du tissu conjonctif. — A ce niveau, la face postérieure du foie, la face antérieure de la seconde courbure du duodénum, la vésicule biliaire, les canaux biliaires, et la veine porte, sont réunis en une masse unique, par du tissu conjonctif. Ce dernier constitue le ligament duodéno-hépatique. — Plus en arrière encore, nous avons la disposition représentée figure 478. Là la vésicule biliaire, le canal chóledoque, la veine porte et le pancréas sont contenus dans le méso-duodénum. — Ce dernier feuillet s'est donc fusionné avec le ligament duodéno-hépatique. — La comparaison des figures 477 et 478 ne laisse aucune doute sur la façon dont les choses se passent."

„En résumé, l'existence du ligament duodéno-hépatique étant démontrée, l'étude du développement du lobe descendant du foie montre clairement le bien fondé des conclusions que j'avais émises dans mon travail antérieur."

Ravn (1896) beschreibt mit folgenden Worten die Entstehung der uns interessierenden Rezesse beim Hühnerembryo[1]).

„Während die Dorsalfläche der mittleren Masse des Septum transversum anfangs nur in der Medianebene mittelst eines unpaaren sagittal gestellten Gekröses mit dem Vorderdarme und durch diesen mittelbar mit der dorsalen Leibeswand verbunden ist (Fig. 479), entwickeln sich später zwei andere Verbindungen zwischen der dorsalen Fläche der mittleren Masse und der dorsalen Leibeswand, ebenfalls in Form von sagittal gestellten Gekrösen, eines auf jeder Seite des ursprünglichen Gekröses. Diese Gebilde sind schon bei vielen Tieren beschrieben worden, beim Hühnchen zum ersten Male von Hochstetter (1888). — — — Diese Nebengekröse des Septum transversum entstehen bekanntlich in der Weise, dass die freie, ventralwärts wendende Firste einer von der dorsalen Leibeswand oder genauer von der Lateralfläche des dorsalen Darmgekröses, in der Nähe der dorsalen Insertion des letzteren, entspringenden Leiste mit der Dorsalfläche

1) Ravn. Die Bildung des Septum transversum beim Hühnchen. Arch. f. Anat. und Anat. Abt. 1896, pag. 156.

der mittleren Masse des Septum transversum verwächst, und zwar beginnt die Verwachsung am kranialen Ende der Leiste und schreitet in kaudaler Richtung fort. — — — Bekanntlich entsteht die linke Leiste später als die rechte und verwächst auch niemals so weit kaudalwärts mit der dorsalen Fläche der mittleren Masse". — Ravn nennt den rechten Rezess Recessus anterior sacci omenti; den entsprechenden linken Raum bezeichnet er nur als den linken Recessus.

Da der Name „Plica venae cavae"nur für die kaudale Hälfte der rechten Leiste passt und gar nicht für die linke, bezeichnet Ravn im folgenden beide Leisten einfach als Nebengekrösefalten (= Brachets „Prolongements caudals

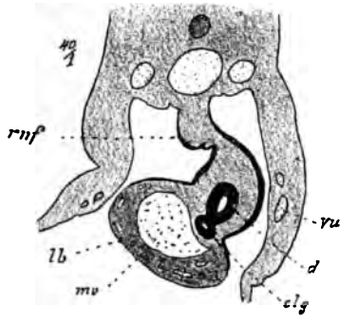

Fig. 479. (Nach Ravn, 1896.)

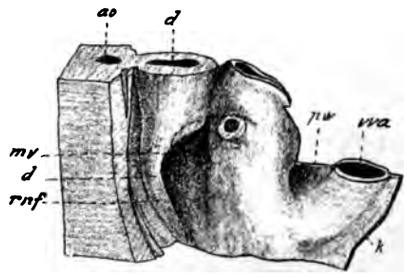

Fig. 480.

Fig. 479[1]). Querschnitt eines 80-stündigen Hühnerembryo ungefähr in der Höhe des Verweisungsstriches zu *rnf* in Fig. 481.

clg kranialer (dorsaler) Lebergang; *d* Darm; *Lb* Leberanlage; *mv* Meatus venosus; *rnf* rechte Nebengekrösfalte; *vu* Vena umbilicalis. — $^{40}/_{1}$.

Fig. 480. „Modell eines Teiles eines 60stündigen Hühnerembryo, von der rechten Seite gesehen. Die seitlichen Leibeswände sind weggeschnitten, so dass man in das Cölom hineinsieht. Das Herz ist entfernt und die Mesocardia lateralia (von welchen man nur das rechte sieht) übergeschnitten worden. Ein Teil der Keimscheibe (*k*) mit der provisorischen Präkardialwand der Parietalhöhle (*pw*) ist beibehalten. Von dem Rücken des Embryo ist der grösste Teil mittelst eines Frontalschnittes und zwei Sagittalschnitten entfernt worden.

d Darm; *mv* Meatus venosus; *vva* Vena vitellina anterior; *ao* Aorta."

du méso lateral"). — „Der Name Hohlvenenfalte kann dann, wenn man will, für die kaudale Hälfte der rechten Nebengekrösefalte beibehalten werden."

Die von Stoss (1892) gegebene Erklärung über den ersten Anfang der Bildung der beiden Rezesse findet Ravn nicht ganz für das Hühnchen zu passen. „Betrachtet man nämlich das Modell des 60stündigen Embryo (Fig. 480), so sieht man, dass die rechte Nebengekrösefalte (*rnf*) in ihrem kaudalen Teile sehr wenig vorspringend ist; erst im Niveau des Mesocardium laterale beginnt sie etwas höher zu werden, und gleichzeitig wendet sich die Furche, welche ihre ventrale Begrenzung bildet und welche im kaudalen Teile fast gerade in caudo-kranialer Richtung verläuft, nach kranial- und ventralwärts, über die Lateralfläche des

[1]) Fig. 479–486 sind nach Ravn (Die Bildung des Septum transversum beim Hühnchen. Arch. f. Anat. u. Phys. Anat. Abt. 1896, pag. 156) wiedergegeben.

Darmes laufend, bis sie auf der dorsalen Fläche des Meatus venosus endet. In diesem schrägen Verlaufe ist die Furche besonders tief und gräbt sich in kranialer Richtung in die Darmwand hinein, so dass hier eine kleine, seitlich komprimierte, kranial blind endende Tasche entsteht; der Grund derselben ist in der Abbildung als punktierte Linie dargestellt. Diese Tasche ist selbstverständlich die erste Andeutung des Recessus anterior sacci omenti; die Lateralwand derselben wird also von einer schräg nach ventral und kranial laufenden Fortsetzung der eigentlichen Nebengekrösefalte gebildet."

„Auf der linken Seite desselben Modelles ist die Nebengekrösefalte viel weniger entwickelt; es fehlt hier ganz der kaudale, gerade kaudalwärts absteigende Teil derselben und von dem schrägen, auf der Lateralfläche des Darmes verlaufenden Abschnitte ist nur der ventrale Teil in der Nähe des Meatus venosus vorhanden. Auch hier gräbt sich eine kleine Tasche, der Anfang des linken Recessus, von der kaudalen Seite der Falte unter dieselbe hinein."

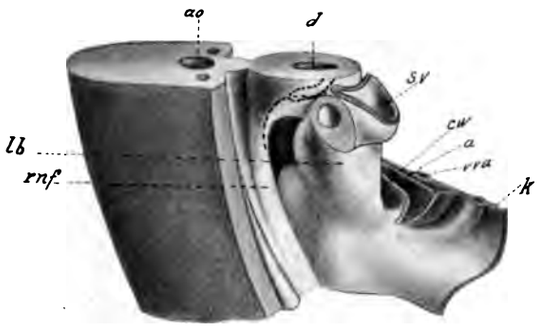

Fig. 481. (Nach Ravn, 1896.)

„Modell desselben Teiles eines 80stündigen Embryo, wie Fig. 480 von einem 60stündigen darstellt; vom Rücken ist aber nichts weggeschnitten. Auch hier sind die seitlichen Leibeswände weggeschnitten, das Mesocardium laterale übergeschnitten und das Herz entfernt ungefähr am Übergange in den Sinus venosus (*sv*). *a* Amnion; *cw* kraniale (vordere) Wand der Parietalhöhle; *lb* Leberanlage; *rnf* rechte Nebengekrösefalte." (Die übrigen Bezeichnungen siehe Fig. 480).

„Man kann also mit einigem Rechte, wie es mir scheint, sagen, dass die Nebengekrösefalte, sowohl die rechte als die linke, erst als eine kleine, ungefähr in ventrodorsaler Richtung auf der Seitenfläche des Vorderdarmes verlaufende Leiste erscheint, welche ventralwärts auf der Dorsalfläche des Meatus venosus stösst, während sie dorsalwärts allmählich verstreicht. Diese Leiste wendet ihre freie Kante nicht gerade nach der Seite, sondern mehr nach kaudalwärts, wodurch medial von derselben eine kleine Tasche entsteht, welche kranialwärts blind geschlossen ist, während ihre Eingangsöffnung kaudalwärts sich wendet; dieselbe ist die erste Andeutung des Recessus anterior sacci omenti und des entsprechenden Recessus der linken Seite. Allmählich wird die Leiste länger, d. i. lässt sich weiter dorsalwärts auf die Lateralfläche des Vorderdarmes verfolgen, und wenn sie das dorsale Darmgekröse erreicht hat, biegt sie kaudalwärts um und läuft nun gerade in kaudaler Richtung, von dem dorsalen Darmgekröse da entspringend, wo dasselbe an der dorsalen Leibeswand haftet (*rnf* Fig. 480 vom 60stündigen und Fig. 481 und 482 vom 80stündigen Embryo). In diesem Verlaufe der Leiste springt ihre Firste ventralwärts hervor (Fig. 482)."

„Allmählich wird nicht allein die Nebengekrösefalte länger, d. i. lässt sich weiter kaudalwärts verfolgen, sondern der schon gebildete Teil wird auch allmählich höher, d. i. der Abstand von der Basis der Falte bis zur freien Firste wird grösser. Dies gilt sowohl von dem kranialen, sagittal verlaufenden Abschnitte der Falte, als von dem kaudalen, in kranio-kaudaler Richtung absteigenden Teile, und durch das Höherwerden des ersteren Abschnittes wird natürlich die Lateralwand des Recessus anterior sacci omenti ebenso wie des linken Recessus verlängert in kranio-kaudaler Richtung, was dann natürlich auch für den Recessus selbst gilt; vielleicht gräbt sich doch auch der Recessus eine Strecke weit in der Vorderdarmwand kranialwärts hinauf. Es gewinnt hierdurch den Anschein, als verwüchse die freie Kante des kaudalwärts absteigenden Teiles der Nebengekrösefalte mit der dorsalen Fläche der mittleren Masse des Septum transversum von kranial- nach kaudalwärts, etwas, das nicht wirklich der Fall zu sein braucht, wie aus der obigen Erklärungsweise hervorgeht. Nach und nach wird die Lateralwand des Recessus anterior sacci omenti (das rechte Nebengekröse) bis zum Kaudalende der Leber verlängert; linkerseits dagegen reicht das Nebengekröse niemals weiter kaudalwärts als bis zum kranialen Ende dieses Organs; kaudal vom Kaudalende des Nebengekröses setzt sich dann auf beiden Seiten eine Nebengekrösefalte mit freier ventraler Kante noch eine Strecke weit fort."

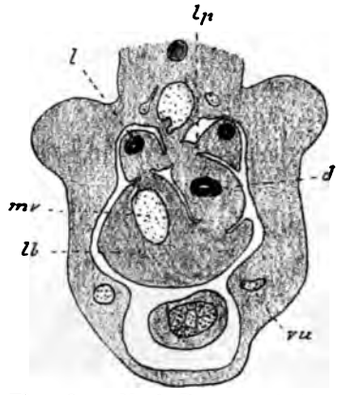

Fig. 482. (Nach Ravn, 1896.)
„Querschnitt eines fünf- bis sechstägigen Embryo, ungefähr entsprechend dem Verweisungsstriche zu *lb* in Fig. 483.
l Lunge, Lungenflügel; *lp* Ligamentum pulmonale; *mv* Meatus venosus; *lb* Leberanlage; *vu* Vena umbilicalis; *d* Darm (Magen)." $^{20}/_{1}$.

„Sowohl das rechte als das linke Nebengekröse hat Bedeutung für die Entwickelung der Lunge. Der primäre Bronchus entspringt bekanntlich vom Kaudalende der Tracheaanlage ungefähr im Niveau des kranialen Endes des Recessus anterior und des linken Recessus, geht von da um den kranialen Rand des Recessus oder eher um den ventralen Rand desselben in der Nähe seines Kranialendes — in Fig. 481 ist sowohl der Grund des Recessus als der primäre Bronchus punktiert dargestellt — und kommt dann in den sagittal laufenden Teil der Nebengekrösefalte, welcher ja schon beim 60stündigen Embryo die Lateralwand des auf diesem Stadium sehr kleinen Recessus bildet, und dann weiter in den kaudalwärts absteigenden Teil der Falte hinein. Da nun aber die Verwachsung der Kante der Nebengekrösefalte mit der Dorsalfläche der mittleren Masse des Septum transversum dem Eindringen des primären Bronchus vorauseilt, kann man also besser sagen, dass letzterer in die Lateralwand des Recessus oder in das Nebengekröse eindringt. Durch dieses Eindringen des primären Bronchus wird der mittlere Teil des Nebengekröses bedeutend ver-

dickt und springt namentlich lateralwärts als ‚Lungenflügel' stark in das Cölom hervor (Fig. 482, Querschnitt eines 5–6tägigen Embryo), während der dorsale und ventrale Teil des Nebengekröses nicht verdickt werden, sondern als schmale, ungefähr sagittal gestellte Gekröse bestehen bleiben, welche den Lungenflügel bezw. mit dem dorsalen Darmgekröse und der mittleren Masse des Septum transversum oder der Leberanlage verbinden. Das Nebengekröse ist dann also durch das Eindringen des primären Bronchus in drei Teile zerfallen, in der Mitte den Lungenflügel (Fig. 482 *l*), dorsalwärts das Ligamentum pulmonale (rechterseits ohne Bezeichnung, auf der linken Seite mit *lp* bezeichnet) und ventralwärts das Ligamentum pulmonale accessorium (dasselbe findet

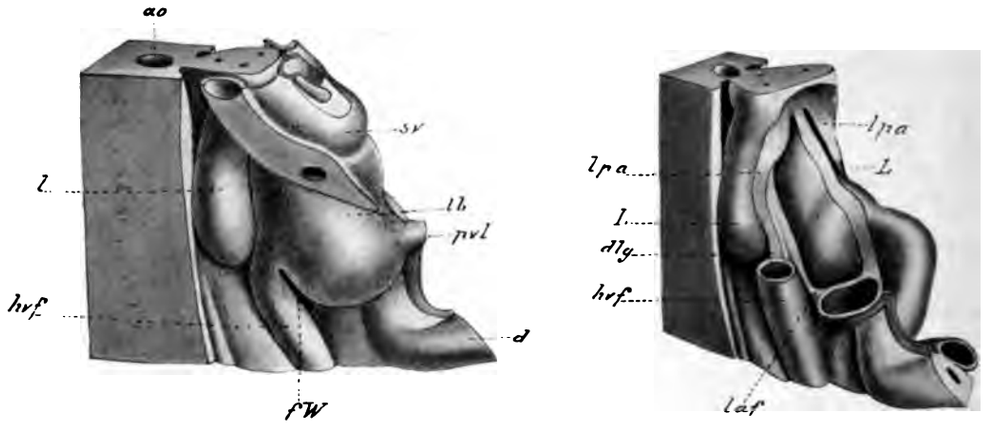

Fig. 483. (Nach Ravn, 1896.) Fig. 484.

Fig. 483 und 484. „Modelle eines fünf- bis sechstägigen Hühnerembryo (ungefähr desselben Teiles wie die Fig. 480 und 481 von den jüngeren Embryonen; Fig. 484 nach Entfernung der Leber und etwas mehr von der ventralen Seite gesehen."

l Lunge, Lungenflügel; *lpa* Lig. pulmonale accessorium; *dlg* dorsales Lebergekröse; *hvf* Hohlvenenfalte (kaudaler Teil der rechten Nebengekrösefalte); *Laf* Leberarterienfalte; *fW* Foramen Winslowii; *pvl* primäres Ventralligament der Leber (*lb*); *sv* Sinus venosus.

sich in dem abgebildeten Querschnitte nur rechterseits, den Lungenflügel, *l*, mit der Leberanlage, *lb*, verbindend, ist aber ohne Bezeichnung)."

„Auf der rechten Seite, wo die Verwachsung der Firste der Nebengekrösfalte mit der Leberanlage sich viel weiter kaudalwärts fortsetzt, als der primäre Bronchus in die Falte vordringt, ist deshalb die Lunge bis zum kaudalen Ende sowohl mit einem Ligamentum pulmonale als mit einem Ligamentum pulmonale accessorium versehen; auf der linken Seite dagegen erfolgt die Verwachsung der Nebengekrösefalte nicht so weit kaudalwärts hinab, wie der Bronchus in dieselbe hineindringt, und die Folge davon ist dann also, dass die linke Lunge nur ungefähr bis zur halben Höhe mit einem Ligamentum pulmonale accessorium versehen ist, während sie natürlich bis zum kaudalen Ende ein Ligamentum pulmonale besitzt; der Querschnitt Fig. 482 fällt kaudal von der Stelle, wo das

Ligamentum pulmonale accessorium sinistrum aufgehört hat, und der Querschnitt der linken Lunge ist deshalb nur mit dem dorsalen Darmgekröse, mittelst des Ligamentum pulmonale (*lp*), verbunden; die rechte Lunge (*l*) hat dagegen sowohl ein Ligamentum pulmonale als ein Ligamentum pulmonale accessorium. Die Fig. 483 und 484 sind Abbildungen eines Modelles, welches ungefähr dasselbe Stück von einem 5—6tägigen Hühnerembryo (wovon auch die Querschnitte Fig. 482 und 486 stammen) wiedergiebt, wie die vorhergehenden Modelle von jüngeren Embryonen. In Fig. 484 ist die Leber entfernt worden; um dieses zu tun, muss man natürlich nicht allein das dorsale Hauptgekröse des Septum transversum, sondern auch die beiden Nebengekröse überschneiden. Die beiden Ligamenta pulmonalia accessoria (*lpa*) sind also übergeschnitten; man sieht, dass das linke Ligament bald aufhört — kaudalwärts von demselben erblickt man den freien ventralen Rand der linken Lunge (*l*) —; rechterseits reicht dagegen das Ligamentum pulmonale accessorium bis zum Kaudalende der Lunge (*l*) und setzt sich, im Verein mit dem Ligamentum pulmonale, in die Hohlvenenfalte (*hvf*) fort. (Stoss [1892] macht richtig darauf aufmerksam, dass der primäre Bronchus, um von der Teilungsstelle der Tracheaanlage in die laterale Wandplatte des Recessus zu gelangen, um die ventrale Kante des Recessus an dessen kranialem Ende herumbiegt. Wenn er aber daraus die Folgerung zieht, dass das Ligamentum pulmonale accessorium eher als das eigentliche Ligamentum pulmonale als direkte Fortsetzung der Lungenwurzel zu betrachten ist, so scheint mir der eben erwähnte Umstand, dass auf der linken Seite das Ligamentum pulmonale accessorium bald aufhört, während das Ligamentum pulmonale sich bis zum kaudalen Ende der Lunge fortsetzt, gegen diese Anschauung zu sprechen).“

„Der primäre Bronchus dringt nicht bis zum kaudalen Ende der Nebengekrösfalte vor, sondern endet ungefähr in der halben Höhe derselben. Linkerseits hält sich der kaudale Rest der Falte auch in der Folge als einfache Leiste mit ventralwärts wendendem, abgerundetem Rande (Fig. 485 u. 486 *lnf*); rechterseits dagegen setzt sich die Verwachsung der Firste der Falte mit der Leberanlage noch eine gute Strecke kaudalwärts vom Kaudalende der Lunge fort. Auf der kaudalen Hälfte der rechten Nebengekrösefalte passt der Name Hohlvenenfalte (Fig. 483 u. 484 *hvf*); in derselben entwickelt sich nämlich die Vena cava posterior (Fig. 485 *vcp*), welche von kaudal nach kranial hinaufsteigt und, wenn sie den mit der Leber verwachsenen Teil der Nebengekrösfalte erreicht hat, im Niveau des Kaudalendes der Lunge nach ventralwärts umbiegt und in den Meatus venosus fällt. Allmählich verwächst nun auch der ventrale Rand desjenigen Teiles der rechten Nebengekrösfalte, welcher die Vena cava posterior enthält, also der Hohlvenenfalte, mit der dorsalen Leberfläche, und darauf dringen Zweige der Leberschläuche in die Hohlvenenfalte hinein und umwachsen die Hohlvene; auf diese Weise wird der ventrale Teil der Hohlvenenfalte in die Leber aufgenommen und wird zu einem besonderen Lappen derselben, während der kleinere dorsale Teil der Falte als dorsales Leber-

gekröse (Hochstetter 1888) bestehen bleibt. Dieser ganze Vorgang ist sehr leicht aus einer Vergleichung der beiden Querschnitte Fig. 485 von einem ungefähr 100stündigen und Fig. 486 von dem 5—6tägigen Embryo zu ersehen. Während in Figur 485 die rechts vom Magen (*d*) liegende Cölombucht noch zwischen Leberanlage (*lb*) und Hohlvenenfalte (in welcher die hintere Hohlvene *vcp* liegt) mit dem übrigen Cölome in Verbindung steht, ist diese Cölombucht in Figur 486 durch Verwachsung der Hohlvenenfalte mit der Leber abgeschlossen, und die hintere Hohlvene (*vcp*) liegt hier innerhalb der Leber, während nur ein ganz kurzer Rest der früheren Hohlvenenfalte als dorsales Lebergekröse (*dlg*) übrig geblieben ist. Der neugebildete Leberlappen, welcher die in caudo-kranialer

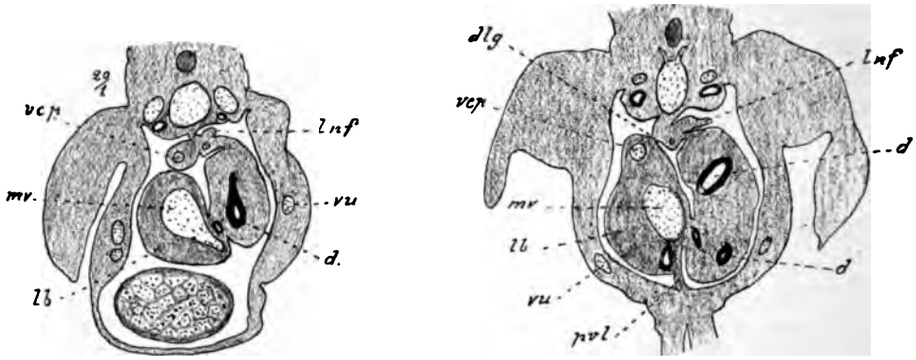

Fig. 485. (Nach Ravn, 1896.) Fig. 486.

Fig. 485. „Querschnitt eines ungefähr 100stündigen Embryo. Der Schnitt geht durch das Foramen Winslowii, etwas kaudal vom Kaudalende der beiden Lungen und ein wenig kranial vom Kaudalende des ventralen Abschnittes der Parietalhöhle oder vom primären Ventralligamente der Leber. $^{20}/_{1}$."

lnf linke Nebengekrösefalte; *vcp* Vena cava posterior. — Die übrigen Bezeichnungen siehe Fig. 479.

Fig. 486. „Querschnitt eines fünf- bis sechstägigen Embryo durch das primäre Ventralligament der Leber (*pvl*), ein wenig weiter kaudalwärts liegend als der Verweisungsstrich zu *pvl* in Fig. 483. $^{20}/_{1}$.

dlg dorsales Lebergekröse." — Betreffs der übrigen Bezeichnungen siehe Fig. 479 und 485.

Richtung verlaufende Vena cava posterior einschliesst, ist bei den hier in Frage kommenden jüngeren Hühnerembryonen in keiner Weise durch Furchen von der übrigen Masse der Leber abgesetzt. In dem Modelle, Figur 483, ist der kranialste Teil der Hohlvenenfalte (*hvf*) schon mit der Leber verwachsen und in dieselbe aufgenommen; das dorsale Lebergekröse sieht man aber nicht, weil es in der Vertiefung zwischen Leber und Lungenspitze liegt. Entfernt man die Leber, wie es in der Figur 484 gemacht ist, muss die Hohlvenenfalte kaudalwärts von der Stelle, wo ihre Verwachsung mit der Leber aufhört, übergeschnitten werden; das ebenfalls übergeschnittene dorsale Lebergekröse (*dlg*) kommt dabei zum Vorschein als kaudale Fortsetzung des Ligamentum pulmonale accessorium dextrum (*lpa*) (und des Ligamentum pulmonale dextrum) und als kraniale Fortsetzung des noch unverwachsenen Teiles der Hohlvenenfalte (*hvf*)."

„Durch die allmähliche, von kranial- nach kaudalwärts vorwärtsschreitende Verwachsung der Firste der rechten Nebengekrösefalte mit der dorsalen Leberfläche wird das Foramen Winslowii in cranio-kaudaler Richtung verkürzt. Dasselbe ist zuerst ein längliches, mit dem längsten Durchmesser in der erwähnten Richtung stehendes Loch, welches dorsalwärts von dem Rande der Nebengekrösefalte, ventralwärts von der Dorsalfläche der mittleren Masse des Septum transversum (oder der Leberanlage) und kranialwärts von dem kaudalen Rande der lateralen Recessuswand (oder des rechten Nebengekröses) begrenzt wird. Die kaudale Begrenzung des Loches fällt mit der kaudalen Wand (dem Boden) der Höhle oder Grube, zu welcher das Loch hineinführt, zusammen. Ob diese Grube, die auf der rechten Seite desjenigen Vorderdarmabschnittes liegt, welcher dem Magen und dem kranialen Teile des Duodenum entspricht, und die schon beim 80 stündigen Embryo deutlich ausgeprägt ist (Modellabbildung Fig. 481 und Querschnitt Fig. 479), allein durch die bekannte linksgewandte Ausbiegung des dorsalen Darmgekröses (Fig. 479) entsteht, oder ob auch andere Faktoren hierbei eine Rolle spielen, habe ich nicht untersucht; jedenfalls wird es aber aus der Betrachtung der Modelle unzweifelhaft, dass der laterale (rechte) Rand des (kaudalen) Bodens dieser Grube auch die kaudale Begrenzung ihrer Eingangsöffnung bildet, wie dies aus der Fig. 481 einigermassen ersichtlich ist. (Bemerkenswert ist es aber, dass der Boden der Grube allmählich kaudalwärts hinabrückt; beim 80 stündigen Embryo [Modell Fig. 481] liegt er nämlich kranialwärts vom Niveau des primären Ventralligamentes der Leber, während er beim 5—6 tägigen Embryo kaudalwärts von diesem Niveau liegt [Modell Fig. 483 und 484]; dies rührt, so viel ich sehe, von dem Wachstum des Duodenum her, wodurch die Leber kranialwärts geschoben wird). Man kann also schon beim 80 stündigen Embryo von einem Foramen Winslowii reden, dass die oben geschilderten vier Ränder deutlich zeigt, aber noch weit offen ist (Fig. 481).“

„In der folgenden Zeit verändert es bekanntlich seine Gestalt: es wird nämlich erstens viel schmaler (in dorso-ventraler Richtung) dadurch, dass einerseits die Nebengekrösefalte höher wird und also ihr freier Rand weiter ventralwärts hervorrückt, und andererseits der dorsale Rand des sich nun ausbildenden rechten Leberlappens mehr dorsalwärts hervorspringt (man vergleiche in dieser Beziehung die beiden Querschnitte Fig. 479 vom 80 stündigen und Fig. 485 vom 100 stündigen Embryo); gleichzeitig wird das Loch auch niedriger in cranio-kaudaler Richtung, indem die Verwachsung des Randes der Nebengekrösefalte mit der Dorsalfläche der Leber weiter nach kaudalwärts vorschreitet; doch wird es für eine Zeit absolut höher als früher, indem der ganze Embryo höher wird. Bei einem 100 stündigen Embryo ist es in eine lange, schmale, spaltförmige Öffnung verwandelt, die mit dem längsten Durchmesser in cranio-kaudaler Richtung steht. Dieselbe ist bei einem 5—6 tägigen Embryo bedeutend niedriger geworden (Modellabbildung Fig. 483 *fW*), und bei einem 7 tägigen Embryo ist

die Verwachsung des Randes der Hohlvenenfalte (in Fig. 483 mit *hvf* bezeichnet) mit der dorsalen Leberfläche fast ganz bis zur kaudalen Begrenzung des Foramen Winslowii vorgedrungen, und das Loch zeigt sich daher als eine ganz kurze, dorso-ventral gerichtete Spalte. Das weitere Schicksal des Loches beim Hühnchen habe ich nicht untersucht; es scheint mir aber ganz unzweifelhaft zu sein, dass das Loch, welches ich hier beschrieben habe, vollständig dem entspricht, das beim Menschen den Namen ‚Foramen Winslowii' führt. Somit ist also beim Hühnchen die Öffnung, durch welche der von Klaatsch (1892) als ‚Bursa hepato-enterica' bezeichnete Raum mit dem übrigen Cölom kommuniziert, eine primäre Bildung und nicht, wie es Klaatsch für alle Wirbeltiere annimmt, durch eine sekundäre Perforation entstanden."

„Der Raum, in welchen man durch das Foramen Winslowii hineinkommt, ist bei einem 5- bis 6tägigen Embryo in zwei, miteinander kommunizierenden Unterabteilungen gesondert, nämlich erstens den Vorraum, welcher rechts von der Medianebene liegt und kranialwärts sich in den Recessus anterior sacci omenti fortsetzt, und zweitens den eigentlichen Saccus omenti oder den Saccus omenti majoris, der linkerseits von der Medianebene gelegen ist. Diese beiden Abteilungen sind durch eine sagittal gestellte Leiste, welche sich auf der rechten Fläche des dorsalen Darmgekröses da erhebt, wo dasselbe sich nach links umbiegt, unvollständig voneinander geschieden. Die Leiste beginnt (kranial) etwas kranialwärts vom kaudalen Lungenende, wird weiter kaudalwärts allmählich höher, die scharfe Kante ventralwärts wendend; geht am Kaudalende der oben erwähnten Grube auf den Boden derselben über, hier die scharfe Kante kranialwärts wendend, und verliert sich endlich auf der Dorsalfläche der Leber. Diese Leiste schliesst die Arteria hepatica ein, welche weit kranialwärts von der Aorta entspringt und darauf in kaudaler Richtung zur Leber hinabzieht; sie ist deshalb von Toldt (1879) als „Plica arteriae hepaticae", Leberarterienfalte, bezeichnet worden. Beim 80stündigen Embryo sieht man noch kaum eine Spur dieser Falte (in der Fig. 479 bemerkt man doch medialwärts von der rechten Nebengekrösefalte, *rnf*, eine kleine Einkerbung, welche die letztere von der Anlage der Leberarterienfalte scheidet); beim 100stündigen Embryo (Fig. 485) ist sie dagegen sehr deutlich, und noch deutlicher beim 5- bis 6tägigen Embryo (Fig. 486); in beiden Figuren ist sie nicht mit Buchstaben bezeichnet, ist aber mit dem darin enthaltenen Leberarterien-Durchschnitte deutlich erkennbar (links neben der Hohlvenenfalte mit der hinteren Hohlvene, *vcp*, in Fig. 485 und links neben dem dorsalen Lebergekröse, *dlg*, in Fig. 486). Auf dem Modelle des 5- bis 6tägigen Embryo, in welchem die Leber entfernt worden ist (Fig. 484) sieht man die Falte (*laf*) in ihrem ganzen Verlaufe. Sie bildet schon bei diesem Embryo eine ziemlich hohe Schwelle zwischen dem Vorraume und dem eigentlichen Saccus omenti; bei einem 7tägigen Embryo ist sie aber noch bedeutend höher. Stoss (1892) beschreibt eine ähnliche Falte beim Schafe, welche aber eine Vena ventriculo-linealis enthält; beim Hühnchen

habe ich dagegen nur Arteria hepatica in der erwähnten Falte gefunden, und dies stimmt auch mit Toldts Befunde beim Menschen überein."

Swaen (1896) untersuchte etwa dieselben Stadien von Kaninchenembryonen, über welche sein Schüler Brachet die schon zitierte (pag. 321) Arbeit publiziert hatte. Aus Swaens Beschreibung interessiert uns besonders Folgendes[1]):

Embryons de 11½ à 11 jours. — „La cloison mésentérique... du bord antérieur du septum transversum à l'ombilic, est tendue à travers le coelome de la paroi dorsale du corps à la face supérieure du septum transversum est de la paroi abdominale inférieure. — Cette cloison se trouve nettement divisée en 3 régions par la partie du tube intestinal qui se prolonge vers les bas dans la gouttière hépatique, vers le haut de la gouttière pancréatique. Cette région particulièrement caractérisée par la présence de la gouttière hépatique se reconnaît toujours pendant toute la durée du développement de l'organisme et établit ainsi un mode de division que nous retrouvons aux différents stades que nous aurons à étudier. En arrière de cette région moyenne, la cloison mésentérique présente une disposition assez simple. En avant d'elle se forme dans cette cloison le cul-de-sac du coelome décrit par Brachet sous le nom de cavité hépato-entérique. — Dans la région postérieure, la cloison mésentérique contient dans sa partie moyenne le tube digestif et les deux veines omphalo-mésentériques. — — Au niveau de l'ombilic, cette portion inférieure de la cloison s'arrête et présente un bord libre postérieur. — Plus en avant, au niveau de la partie postérieur du septum transversum (c'est-à-dire en arrière du sinus veineux) se présente cette région moyenne — — dont nous avons parlé — — . — — Plus en avant encore, dans la région antérieure de la cloison, se forme la cavité hepato-entérique. — — C'est dans la partie droite de cette cloison — — que pénètre le cul-de-sac coelomique décrit par différents anatomistes et dont M. Brachet a étudié le développement."

„Certains détails de cette évolution, détails assez importants comme nous le verrons plus tard, n'ayant pas attiré l'attention, nous pensons qu'il est indispensable de revenir d'une façon complète sur cette formation. — La cavité hépato-entérique à son extrémité postérieure est représentée par un simple cul-de-sac transversal que pousse dans le mésentère dorsal l'épithélium qui revêt la face latérale droite de ce dernier. Dans cette zone, immédiatement en avant de la gouttière pancréatique, l'épithélium du mésentère devient plus épais, prismatique et pousse dans le mésentère dorsal un cul-de-sac arrondi qui s'y engage de droite à gauche et s'ouvre ainsi largement dans la moitié droite du coelome (V. Fig. 1, 2, 6[2])). — Si l'on suit ce cul-de-sac d'arrière en avant, on le voit se

[1]) Swaen. Recherches sur le développement du foie du tube digestif de l'arrière-cavité du péritoine et du mésentère. Journal de l' Anat. et de la Physiol. Bd. 32, pag. 1.

[2]) Diese und folgende Figuren sind in vorliegender Arbeit nicht reproduziert worden.

modifier peu à peu, s'ouvrir d'abord en dehors, puis en dehors et en bas et enfin se continuer dans une gouttière antéro-postérieure engagée de bas en haut et de dehors en dedans dans la portion moyenne de la cloison mésentérique le long de la face latérale droite du tube digestif, jusqu'à l'extrémité inférieure du mésentère dorsal. — — Si l'on suit — cette gouttière de l'épithélium coelomique en avant, on la voit se continuer dans une fente dorso-ventrale qui pénètre d'arrière en avant dans la cloison mésentérique le long du tube digestif et s'y termine en cul-de-sac après un certain trajet, en dedans de l'aile pulmonaire droite (V. Fig. 4 et 5). — Au niveau de cette fente la cavité hépato-entérique est complète. — — Le méso latéral, qui forme la paroi latérale droite de cette cavité, présente un bord postérieur libre, concave en arrière, qui à ses deux extrémités, la dorsale et la ventrale, se continue dans deux prolongements. Le prolongement dorsal constitue la crête déjà décrite par M. Brachet sous le nom de prolongement caudal du méso latéral. Il n'y a pas lieu en effet de la distinguer longtemps de la crête ou prolongement caudal et ventral. Ce dernier est très peu développé, formé par le prolongement du bord inférieur du méso et se présente sous la forme d'une petite crête très courte insérée sur la paroi dorsale du sinus veineux, immédiatement à droite du mésentère ventral, en dedans de la saillie considérable que forme la partie droite du sinus veineux à la face dorsale du septum transversum (V. Fig. 7). Sur des embryons plus âgés, cette dernière saillie s'accentue encore et le prolongement ventral du méso y passe tout entier et ne s'en distingue plus." –

„Sur un embryon de dix jours, la première apparence de cavité hépato-entérique se montre — — le long du tube digestif dans la gouttière hépatique. Chez ce dernier embryon, le tube digestif très développé dans le sens dorso-ventral occupe, avec sa gouttière hépatique inférieure, la cloison mésentérique dans toute sa hauteur et pénètre dans le septum transversum (V. Fig. 10). — Deux culs-de-sac épithéliaux s'engagent dans l'épaisseur de la cloison à droite et à gauche du tube intestinal. Le droit est cependant plus développé que le gauche et se continue en avant dans une gouttière très courte."

„Or chez cet embryon il n'y a encore ni mésentère dorsal, ni mésentère ventral. Ils n'apparaîtront que lorsque les gouttières pancréatique et hépatique se limiteront et s'isoleront du tube intestinal et quand en avant de ces gouttières le tube digestif diminuera de hauteur. Mais en même temps ce tube intestinal croîtra en longueur, les gouttières hépatique et pancréatique seront reportées en arrière et le cul-de-sac coelomique en apparence reporté en avant ne pénétrera dans le mésentère qu'en avant des gouittières pancréatique et hepatique dans le mésentère dorsal. — Cette observation démontre à l'évidence quelle influence a sur les rapports des différentes parties de la cavité hépato-entérique le dével[illegible]nt plus on moins avancé du tube intestinal. Elle est intéressante en [illegible] qu'il y a en réalité sur l'embryon de dix jours deux culs-de-[illegible] droit et un gauche. Normalement celui du côté droit seul

continue à se développer, mais exceptionellement on peut aussi constater, que celui du côté gauche poursuit également son évolution. — Pour apprécier l'intérêt de la présence de deux culs-de-sac coelomiques dans le mésentère de ce jeune embryon, il suffit de rappeler l'évolution de ces culs-de-sac chez les batraciens urodèles, chez les oiseaux et chez les reptiles."

„Pour faciliter l'étude ultérieure de ces différents organes, nous allons, dans un tableau, résumer en quelques mots leur situation et leurs rapports au niveau des différentes régions de la cloison mésentérique." — — —

Région postérieure (zone A). — — —

Région moyenne (zone B). — — —

„Région antérieure peut être subdivisée en trois zones correspondant aux trois parties de la cavité hépato-entérique. — Dans la postérieure, zone C, fig. 1, 2, 6. — la cloison mésentérique contient le tube digestif seul dans son épaisseur et dans la portion moyenne de son étendue dorso-ventrale. Mésentère dorsal épais. Le mésentère ventral aminci, inséré sur la face dorsale du lobe médian du foie. — Cul-de-sac coelomique postérieur de la cavité hépato-entérique engagé dans le mésentère dorsal. — — — Dans une partie plus antérieure de cette région, zone D (fig. 3 et 7), cavité hépato-entérique sous forme de gouttière dans la portion moyenne de la cloison mésentérique. — Prolongement caudal du méso latéral. En regard de ce prolongement, saillie de la veine omphalo-mésentérique droite et du lobe droit du foie. — A gauche, saillie du lobe gauche. — Enfin tout à fait en avant, zone E, cavité hépato-entérique complète sous forme de fente verticale dans la cloison mésentérique. Méso latéral et cloison mésentérique proprement dite." — — —

Embryons de 11 jours ½ à 12 jours.

„Il y a d'abord une remarque générale à faire au sujet de la cloison mésentérique chez ces embryons. C'est que son développement a été plus considérable que celui du tube intestinal et cela non seulement en épaisseur mais aussi en hauteur, c'est-a-dire dans le sens dorso-ventral. Or, dans ce sens, ce développement a surtout eu pour conséquence de grandir le mésentère dorsal d'une façon notable comparativement aux deux autres portions de la cloison mésentérique (Comparer les Fig. 12, 13, 14 et 15 aux Fig. 3, 4, 5)."

„Dans la région moyenne (zone B). — — Au lieu du pancréas, pénètre maintenant dans le mésentère dorsal l'extrémité postérieure de la cavité hépato-entérique (V. Fig. 15). — — La position actuelle de l'extrémité postérieure de ce cul-de-sac, par rapport au lobe latéral droit du foie, indique qu'il s'est étendu d'avant en arrière de la région antérieure (zone C) dans la région moyenne (zone B) de la cloison mésentérique. C'est le début d'un processus qui n'ira qu'en progressant sur les embryons plus âgés et entraînera une subdivision de cette région."

„Dans la région antérieure de la cloison mésentérique. — (Zones C, D, E.) — — En arrière, dans la zone C, le cul-de-sac initial de cette

cavité, pénétrant de droite à gauche dans le mésentère dorsal, se présente ici sous la forme d'une fente transversale plus étendue seulement pénétrant aussi de droite à gauche dans le mésentère dorsal jusqu'au-dessus du bord supérieur du tube intestinal, comme dans la zone précédente (B), cette fente détermine la formation d'un méso-gastre dorsal, tendu de la paroi dorsale au bord supérieur du tube intestinal (V. Fig. 14)."

„Dans la zone D. — -- Au fur et à mesure que, dans une partie plus entérieure de son trajet, le tube digestif s'allonge dans le sens vertical et présente plus nettement son mouvement de rotation, le cul-de-sac transversal postérieur se continue dans une gouttière très étroite, une grande fente qui longe aussi la face latérale droite du tube digestif, s'incline comme elle en haut et à gauche et s'arrête dans le mésentère dorsal au niveau du bord supérieur du tube intestinal. A cause de cette inclinaison, la fente coelomique détermine actuellement la formation, non seulement d'un méso-gastre dorsal, mais encore d'un prolongement caudal du mésolatéral, tous deux se réunissent dans le plan médian et s'insèrent á la paroi dorsale du corps par l'intermédiaire du pédicule du mésentère dorsal." — —

„Enfin, dans la partie antérieure de cette région (zone E), la cavité hépato-entérique, sur les embryons plus jeunes, était une fente creusée dans le revêtement latéral droit du tube intestinal. — Chez les embryons de 11 jours ½ à 12 jours il en est de même, le bord inférieur du mésolatéral s'insère sur la face supérieure du lobe latéral droit et la fente coelomique, la cavité hépato-entérique longe encore la face latérale droite devenue supérieure du tube digestif; elle longe cette face jusque en regard du bord inférieur et du bord supérieur de ce dernier et décrit, dans son trajet, une courbe à concavité inférieure et gauche qui donne à la paroi stomacale sa convexité (V. Fig. 11 et 12). — On peut ainsi distinguer dans cette cavité une portion transversale et une portion verticale (Brachet). — — -- Enfin, à l'extrémité anterieure de cette région arrive l'extrémité de la cavité hepato-entérique. Or, à ce niveau, le tube digestif a executé son mouvement de rotation, son bord supérieur (grande courbure de l'estomac) est porté vers la gauche, mais la cavité hépato-entérique n'est plus qu'une fente peu étendue, engagée dans la cloison mésentérique à droite du tube digestif, mais verticale et même quelquefois inclinée obliquement de haut en bas et de droite à gauche, c'est-à-dire dans un sens perpendiculaire à l'inclinaison du tube digestif. Ici donc, malgré l'inclinaison très marquée de la grande courbure de l'estomae vers la gauche, il n'y a aucune trace de mésogastre dorsal incliné dans ce sens. -- Avant d'abandonner ces embryons nous ajouterons: — — — 3°. Que le bord postérieur de ce mésolatéral, sur ces embryons, s'est accru d'avant en arrière et a ainsi amené l'union d'une partie du prolongement caudal avec la face dorsale du lobe latéral" (du foie). „Cette union est marquée par [illegible]nce de 2 sillons, 1 interne et 1 externe, le long de la soudure des [illegible]V. Fig. 12). — 4°. Enfin, que dans sa partie antérieure le bord

inférieur du méso latéral commence à être envahi par le tissu hepatique du lobe latéral (V. Fig. 11). — Ces deux derniers processus vont progresser très activement dans les périodes ultérieures du développement de l'embryon."

„Embryons de 12 jours ½. — — Le cul-de-sac transversal postérieur de la cavité hépato-entérique a progressé d'avant en arrière au-dessus de la portion intramésentérique du lobe droit du foie et l'a ainsi complètement isolé du mésentère dorsal. Ce processus avait déjà débuté chez les embryons de 11 jours ½ à 12 jours et le cul de-sac coelomique s'était déjà étendu de la région antérieure (zone C) à la partie antérieure de la région moyenne (zone B) de la cloison mésentérique. Actuellement, il a reculé encore et, traversant la région moyenne d'avant en arrière, il a rendu libre la face supérieure du lobe droit jusqu'à son extrémité postérieure (V. Fig. 23 et 24)."

„Cloison mésentérique et cavité hépato-entérique. Dans toute l'étendue de la région antérieure de cette cloison, les dispositions sont actuellement les mêmes et il n'y a plus lieu d'y distinguer les différentes zones C, D, E, si caractéristiques aux phases précédentes. — Le méso latéral, très étendu d'avant en arrière s'insère dans cette région entière sur la face dorsale du lobe latéral droit du foie. Le tissu hépatique a envahi son tissu conjonctif jusqu'au voisinage de son bord supérieur et ce dernier reste à l'état de méso reliant le foie à la paroi dorsale du corps. Cette extension du méso est due à la progression de son bord postérieur en arriere et à l'union qu'il amène ainsi entre le prolongement caudal du méso et la face dorsale du lobe qui longe son bord inférieur (V. Fig. 20, 21, 22). — D'autre part, le développement qu'a pris l'estomac a encore accentué son mouvement de rotation et le transport de son bord supérieur vers la gauche; de là l'extension dans ce sens de la cavité hépato-entérique et du méso-gastre dorsal."

„La cavité hépato-entérique est maintenant complète dans toute cette région et la distinction d'une portion horizontale et d'une portion verticale est encore plus aisée qu'auparavant. On peut cependant faire remarquer que, dans la partie postérieure de cette région, la partie verticale de la cavité est en réalité constituée de deux parties, une supérieure, appartenant réellement à cette cavité, l'ancienne gouttière coelomique, et une inférieure qui n'est que la scissure qui séparait antérieurement la face interne du lobe droit du foie, de la face latérale droite du tube digestif (V. Fig. 22). — Cette partie postérieure de la région est constituée par les anciennes zones C, D, modifiées par la progression du méso latéral et la pénétration du tissu hépatique à son intérieur et à l'intérieur de son prolongement caudal."

„A l'extrémité antérieure de cette région la cavité hépato-entérique ne pénètre plus le long de la paroi stomacale jusqu'à sa grande courbure et se réduit peu à peu à sa partie verticale. Celle-ci même diminue de hauteur et se prolonge en avant le long de l'oesophage jusqu' au voisinage de l'extrémité postérieure du poumon droit. Au niveau de l'oesophage, cette partie de la

cavité, peu étendue, est oblique de haut en bas et de droite à gauche et le mésolatéral qui la délimite en bas et en dehors se confond en partie avec la face dorsale du septum transversum ou plutôt de la membrane pleuro-péricardique (V. fig. 19). Plus en arrière, au niveau du grand cul-de-sac de l'estomac, la grande courbure est nettement caractérisée, fortement inclinée vers la gauche, mais la portion verticale de la cavité hépato-entérique existe seule, et il n'y a pas de méso-gastre dorsal isolé, tendu de la paroi supérieure du corps à la grande courbure. (V. fig. 20.)"

„La région moyenne a subi de telles modifications qu'elle doit maintenant être subdivisée en deux parties, une antérieure contenant les canaux hépatiques, et une postérieure contenant le pancréas dorsal. Cette subdivision est rendu nécessaire par ce fait que le cul-de-sac postérieur de la cavité hépato-entérique a suivi le pancréas dorsal dans son recul, et parcourt maintenant toute la portion hépatique de cette région. Il s'arrête juste à la limite antérieure de la portion pancréatique. Cet envahissement de la région moyenne par le cul-de-sac coelomique postérieur avait déjà commencé sur les embryons de 11 jours ½ et 12 jours (V. fig. 15), et c'est la continuation de ce processus qui accentue la subdivision de cette région. — — — Le mésentère dorsal s'élargit considérablement vers le bas et surtout du côté gauche. Il déborde même de ce côté le bord externe du tube digestif et pousse en dehors de lui une crête saillante qui se prolonge tout le long de ce bord oblique en arrière et en dedans. Nous lui donnerons le nom de crête épiploïque (V. fig. 25)." — („le début du grand épiploon".)

„Région postérieure (Zone B'A). — La partie postérieure du cul-de-sac transversal de la cavité hépato-entérique — — — a non seulement traversé toute la région moyenne B' de la cloison mésentérique, mais commence à pénétrer dans la région postérieure. Seulement, dans cette dernière, le cul-de-sac ne pénètre que dans la partie gauche du mésentère dorsal et particulièrement dans la crête épiploïque qui lui donne son grand développement (V. fig. 26). — La partie droite ou plutôt médiane du cul-de-sac hépato-entérique, son entrée si l'on veut, s'arrête, en avant de son extrémité gauche, à la limite antérieure de la région. De la sorte la portion médiane du mésentère dorsal reste intacte en arrière d'elle et s'étend sans interruption de son insertion dorsale à la face supérieure du tube intestinal."

„Embryons de 13jours ½. Le prolongement caudal du méso latéral a été envahi par le tissu hépatique et forme même un lobule distinct: le lobule de la veine cave inférieure. En même temps le bord postérieur du méso latéral, envahi également par les travées du foie, a reculé d'avant en arrière, unissant ainsi le prolongement caudal à la face dorsale du lobe latéral jusque immédiatement en avant du bord antérieur libre du méso-duodénum, c'est-à-dire jusqu'à l'extrémité postérieure de cette région moyenne que nous étudions. Dans toute son étendue la cavité hépato-enterique est donc devenue complète,

présente une portion verticale médiane et une portion horizontale ou transversale, très étendue vers la gauche. Le méso-gastre dorsal est fort large. A l'extrémité postérieure de la région on constate facilement, par deux sillons caractéristiques l'union du prolongement caudal et de la face dorsale du lobe latéral du foie. Ici encore donc, la partie inférieure de la portion verticale de la cavité hépato-entérique est constituée par le sillon qui a séparé peu à peu le tube digestif du lobe latéral droit du foie. Actuellement ce sillon s'est étendu jusqu'à l'extrémité postérieure du lobe et dans toute leur étendue, la veine porte et le lobe du foie sont maintenant séparés du tube digestif (V. Fig. 30 à 32). — C'est dans cette région (zone B') que la portion gastro-duodénale du tube digestif se dirige presque transversalement de gauche à droite. — — — Le bord postérieur de la paroi épithéliale s'avance en arrière jusqu'aux limites postérieures de la région. Il en résulte que la crête épiploïque est reportée tout entière dans la région postérieure et que le méso-gastre dorsal partant de la paroi dorsale du corps s'insère à gauche directement sur la grande courbure de l'estomac (V. Fig. 31, 32, 33)."

„C'est le mésentère ventral qui doit nous intéresser particulièrement ici. — — — Le bord postérieur libre de ce mésentère semble ainsi avoir été reporté en avant par un raccourcissement notable de sa partie membraneuse inférieure. Ce raccourcissement peut s'expliquer par une atrophie de cette portion du mésentère exagérément distendue. — — — Le mésentère ventral à ce niveau était divisé en une partie supérieure épaisse et une inférieure amincie. — Chez les embryons de 13jours ½, la partie amincie inférieure du mésentère ventral n'existe plus, mais la face inférieure de la portion épaisse de ce mésentère devenue libre n'en doit, pas moins être considérée comme formée encore de deux parties, et la partie droite de ce feuillet doit toujours être considérée comme appartenant au feuillet droit du mésentère ventral. C'est toujours ce feuillet droit qui maintenant encore, comme pendant tout le développement de ces organes, revêt la veine porte et le lobe hépatique développé le long de ses parois."

„Cette observation est importante parce que, si nous observons maintenant les coupes passant à la limite de cette région et de la suivante, c'est-à-dire les coupes passant par l'hiatus de Winslow, nous y trouvons la veine porte et l'extrémité postérieure du lobe droit séparée du lobule de la veine cave inférieure et la cavité hépato-entérique s'ouvrant entre les deux dans la cavité générale. — Or en ce point nous retrouvons la même disposition au mésentère ventral et en apparence, c'est son bord droit qui est devenu libre, ses deux feuillets se dédoublant pour envelopper la veine porte et le lobe hépatique (V. Fig. 33)."

„Supposons un moment que cette extrémité du lobe hépatique ne se soit pas développée, le prétendu bord droit du mésentère ventral serait encore libre et ses deux feuillets envelopperaient la veine porte. C'est ce qui existe chez l'homme et c'est ainsi que l'on décrit le bord libre du méso-duodéno-hépatique

et qu'on le considère comme le bord postérieur du mésentère ventral. — Or ce bord droit du mésentère ventral n'est un bord qu'en apparence. Encore ici la veine porte et le lobe hépatique sont logés dans le feuillet droit supérieur du mésentère."

„Les faces internes du lobe droit et de la veine porte sont devenues libres parce que le sillon qui sépare la veine de la paroi du tube intestinal s'est avancé d'avant en arrière jusque dans cette région. — Enfin la face supérieure de ce lobe et de la veine est devenue libre aussi parce que le cul-de-sac postérieur de la cavité hépato-entérique s'est avancé également dans le mésentère dorsal à travers toute cette région jusqu'au bord anterieur du méso-duodénum. Le revêtement de la face dorsale du lobe hépatique ou de la veine porte appartient donc au mésentère dorsal. Voilà comment plus en arrière, au niveau du pourtour postérieur de l'hiatus de Winslow, quand la veine porte passe dans le méso-duodénum, son revêtement supérieur passe dans celui du bord antérieur libre de ce méso. Voila aussi comment s'établit à ce niveau la continuité du feuillet droit supérieur du mésentère ventral avec le mésentère dorsal et le méso-duodénum."

„Région postérieure, B'A. — — Le cul-de-sac postérieur de la cavité hépato-entérique a progressé d'avant en arrière, a pénétré dans cette crête épiploïque jusqu'au voisinage de son extrémité postérieure et la divise dans toute son étendue en deux feuillets circonscrivant et délimitant la cavité et se continuant entre eux le long du bord libre de la crête. Le feuillet supérieur se continue en avant dans le méso-gastre dorsal, le feuillet inférieur s'insère en avant au bord postérieur du gastro-duodénum. Par leurs extrémités ou bords internes ils aboutissent tous deux à la face latérale gauche du méso-duodénum dans laquelle ils se continuent (V. Fig. 34). — Ces deux feuillets qui constituent la crête épiploïque en arrière du bord postérieur du gastro-duodénum sont les origines des deux feuillets du grand épiploon. De là le nom de crête épiploïque que j'ai donné à la saillie qui est leur origine. Il faut remarquer cependant que dans le feuillet supérieur se trouve maintenant engagée une partie du pancréas. Développé d'abord dans la crête epiploïque encore intacte, elle se trouve maintenant dans le feuillet supérieure parce que le cul-de-sac postérieur de la cavité hépato-entérique s'est engagé dans la crête au-dessous de lui (V. Fig. 34)."

Résumé et conclusions.

1°. „La cavité hépato-entérique est une formation primitive et n'est nullement le résultat du mouvement de rotation du tube digestif."

2°. „Chez les embryons de 10½ à 11 jours, cette cavité dans sa partie antérieure est une fente verticale creusée dans la portion moyenne de la cloison mésentérique le long de la paroi latérale droite du tube digestif. Elle divise en deux parties dont la droite constitue le méso latéral (V. pl. I

„En arrière, cette cavité se prolonge sous forme de gouttière antéro-postérieure dans la portion moyenne de la cloison mésentérique; la paroi latérale de cette gouttière est le prolongement caudal du méso lateral (V. pl. I, *Ghe Mlp*)."

„Plus en arrière encore, cette gouttière aboutit à un cul-de-sac engagé de droite à gauche dans le mésentère dorsal en avant de la gouttière pancréatique. C'est le cul-de-sac postérieure (V. pl. I. *Phe*)."

3°. „Le mouvement de rotation du tube digestif autour de l'axe longitudinal passant par son bord inférieur a pour effet de modifier la situation de la cavité hépato-entérique dans ses deux parties antérieures, de l'entraîner à sa suite dans ce mouvement et d'amener ainsi dans la cloison mésentérique une division telle qu'il en résulte la formation d'un méso-gastre dorsal (V. *Mg*, pl. II et III)."

„Le mouvement de rotation du tube digestif ne suffit pas pour produire ce méso-gastre; il faut la présence préalable de la cavité hépato-entérique dans l'épaisseur du mésentère pour que le mésogastre se forme."

„Ce qui le démontre c'est l'absence de ce feuillet mésentérique au niveau du grand cul-de-sac de l'estomac sur les embryons de 12½ et 13 jours ½ (V. fig. 19, 20, 29)."

4°. „La pénétration dans l'épaisseur du mésentère dorsal du cul-de-sac postérieur de la cavité hépato-entérique amène aussi à son niveau la formation d'un méso-gastre dorsal et cela d'une façon beaucoup plus simple (V. pl. II et III)."

5°. „Ce cul-de-sac postérieur, en suivant le pancréas dorsal dans son mouvement de recul, passe de la région antérieure dans la région moyenne de la cloison mésentérique et parcourt la zone antérieure B' de cette région. Il passe ainsi dans le mésentère dorsal au-dessus du tube digestif, de la veine porte, du lobe droit du foie et les isole ainsi du mésentère dorsal jusqu'à l'extrémité postérieure de ce lobe (V. Fig. 15, 23, 24, 25, 33)."

6°. „Une scissure verticale qui, au début (embryon de 10½ à 11 jours), isole la veine omphalo-mésentérique droite de la cloison mésentérique (V. pl. I, Fig. 2, 3, 6, 7, 9), s'avance elle aussi d'avant en arrière de la région antérieure dans la région moyenne de la cloison mésentérique et isole ainsi la face latérale du tube intestinal de la veine porte et du lobe droit du foie jusqu'à la limite postérieure de la même zone B'; de cette façon le lobe hépatique et la veine porte ne restent plus unis qu'au mésentère ventral (V. Fig. 13, 14, 23, 24, 31, 32, 33)."

7°. „Le cul-de-sac postérieur de la cavité hépato-entérique, en pénétrant dans la crête épiploïque au-dessous du pancréas dorsal, la divise en deux feuillets, dont le supérieur contient le pancréas."

„Ces deux feuillets se continuent en avant dans le méso-gastre dorsal et sont l'origine du grand épiploon. (V. fig. 25, 26, 34, Mg. 2.)"

„8°. Le mésentère ventral dans la région moyenne de la cloison mésentérique (zone B et zone B') reste pendant toutes les phases du développement en rélation le long de sa face latérale droite avec la veine omphalo-mésentérique

droite (veine porte) et l'extrémité postérieure du lobe droit du foie. Si l'on suppose le mésentère formé de deux feuillets accolés, on peut dire que, entre ses deux feuillets, passent les canaux hépatiques et qu'entre ces canaux et le feuillet latéral droit se loge la veine porte et se développe le lobe hépatique, le feuillet latéral droit est soulevé par ces organes et leur forme un revêtement externe. Ce revêtement externe resterait en continuité avec le revêtement latéral droit du tube digestif et avec le feuillet droit du mésentère dorsal (V. fig. 9 et 16), si le cul-de-sac postérieur de la cavité hépato-entérique ne le séparait pas du mésentère dorsal (V. fig. 15, 14) et si le sillon vertical signalé au 6° ne l'isolait de la paroi latérale du tube digestif (V. fig. 14, 23 et suivantes)."

9°. „L'insertion inférieure du mésentère ventral dans les deux régions postérieures de la cloison mésentérique est indiquée par le tube cystique logé dans une gouttière de la face dorsale du lobe médian du foie. Par suite du développement plus considérable de là moitié gauche du lobe médian, cette insertion est refoulée vers la droite. De là, en partie, l'inclinaison du mésentère ventral, inclinaison qui fait que la face latérale droite de ce mésentère devient une face supérieure, et sa face latérale gauche une face inférieure (V. fig. 8, 17, 3, 24, 25, 30, 31, 32, *chc*)."

10°. „Le mésentère ventral s'amincit au-dessus de son bord inférieur et présente bientôt le long de ce bord une portion inférieure et droite membraneuse, mince, s'étendant depuis le bord postérieur du méso-ventral jusqu'au point où le tube cystique s'écarte des autres conduits hépatiques pour s'engager dans le sillon de la face dorsale du lobe médian du foie. Cette partie, amincie membraneuse, s'étend d'abord jusqu'à l'extrémité postérieure de ce lobe du foie et y présente un bord libre postérieur (V. Fig. 25, 26)."

„Plus tard, elle s'atrophie d'arrière en avant et il n'en reste plus qu'un petit repli étendu du tube cystique à la face inférieure du mésentère dans les parties antérieures de la région moyenne, dans le hile du foie. Le bord libre de ce repli constitue le bord postérieur de ce qui persiste du mésentère ventral membraneux (V. Fig. 31)."

11°. „En arrière de ce repli, du bord postérieur du mésentère ventral membraneux, chez les embryons de 13 jours ½, le feuillet inférieure de ce mésentère doit être considéré comme formé de deux parties, une droite formée par le feuillet droit, une gauche formée par le feuillet gauche du mésentère ventral primitif. Ce feuillet inférieur n'est en effet que la partie plus épaisse du mésentère ventral qui se confond en arrière avec le restant du revêtement du tube intestinal (V. Fig. 25, 26, et 31à 33)."

12°. „Au début, l'entrée de la cavité hépato-entérique est très étendue, elle est délimitée en avant par le bord postérieur du méso latéral, puis se prolonge en arrière dans une gouttière qui aboutit enfin au cul-de-sac postérieur."

„Chez les embryons de 13 jours ½, l'entrée de la cavité est délimitée en arrière par le pourtour postérieur du cul-de-sac postérieur et en avant par le

bord postérieur du méso latéral qui maintenant sont très rapprochés l'un de l'autre."

„Le cul-de-sac postérieur de la cavité hépato-entérique a en effet reculé jusqu'au bord antérieur du méso-duodénum à travers la zone moyenne B' de la cloison mésentérique. Mais en même temps que ce cul-de-sac séparait ainsi le lobe latéral droit du foie du mésentère dorsal, le prolongement caudal du méso latéral progressait d'avant en arrière au-dessus de la face supérieure devenue libre du lobe droit et le bord postérieur du méso latéral, progressant à sa suite dans le même sens, les réunissait ensuite. De la sorte le bord postérieur du méso latéral se trouve maintenant représenté par cette partie du lobe droit du foie au niveau de laquelle le lobe de la veine cave inférieure se sépare de l'extrémité postérieure du lobe droit (V. Fig. 33, Pl. III). Ce point se trouve immédiatement en avant et un peu en dehors du bord antérieur libre du méso-duodénum. Le lobule de Spiegel en se prolongeant en dedans au devant de ce bord se moule sur lui et rétrécit encore l'entrée de la cavité hépato-entérique ou hiatus de Winslow."

„Cet hiatus de Winslow sur la plus grande partie de son pourtour est donc creusé dans le mésentère dorsal. Le lobule de la veine cave inférieure et son union au lobe droit appartiennent seuls au prolongement caudal et au bord postérieur du méso latéral. Le feuillet du mésentère dorsal qui revêt la face supérieure du lobe droit et de la veine porte se continue donc tout naturellement dans le revêtement du bord antérieur libre du méso-duodénum, quand cette veine s'y engage. Il se continue d'autre part en dehors avec le revêtement externe de ce lobe droit et de la veine porte, c'est-à-dire avec le feuillet droit du mésentère ventral."

13°. „Le bord libre du ligament duodéno-hépatique qui forme le pourtour inférieur de l'hiatus de Winslow n'est donc nullement le bord postérieur du mésentère ventral. Nous avons vu comment il s'est formé."

„L'hiatus de Winslow est donc délimité de la façon suivante: en arrière par le bord antérieur libre du méso-duodénum; en bas par l'extrémité du lobe droit du foie et par la veine porte; en haut par le lobule de la veine cave inférieure; en avant par l'union de ces deux parois représentant le bord postérieur du mésolatéral."

Hochstetter (1899) fand bei drei Agama-Arten (A. inermis, colonorum und sanguinolenta) „rechterseits eine vollkommene Scheidewand zwischen Brust- und Bauchhöhle[1]). — — -- Dieses Diaphragma dorsale dextrum besteht aus drei ursprünglich gesonderten Abschnitten: Aus der Platte der mächtig entfalteten Urnierenfalte, aus dem Ligamentum hepato-cavo-pulmonale und aus dem zwischen dem Ansatze dieser beiden Gekröseplatten befindlichen Abschnitte der

[1]) Hochstetter. Über partielle und totale Scheidewandbildung zwischen Pleurahöhle und Peritonealhöhle bei einigen Sauriern. Morph. Jahrb. Bd. 27, pag. 263.

Leber. Es beteiligt sich also an der Bildung des Diaphragma pleuro-peritoneale jener Reptilien, die ein solches entweder nur rechterseits (Agama) oder beiderseits (Crocodilier) besitzen, ausser der Urnierenfalte und einem Teile der Leber rechterseits das Lig. hepato-cavo-pulmonale, linkerseits das Lig. hepato-pulmonale fast ihrer ganzen Ausdehnung nach. Dies geht für die Crocodilier aus den Angaben Goettes unmittelbar hervor, lässt sich aber auch, wenn man die Begrenzung der Pleuraräume ganz junger Alligatoren untersucht, wie dies Butler getan hat, und wie ich es wiederholt habe, erschliessen".

Das Septum pleuro-peritoneale der Vogel-Embryonen (Hühnchen) wird „nur von dem einen der drei Bestandteile" gebildet, aus denen sich dieses Septum bei Reptilien zusammensetzt, „nämlich rechts aus dem Lig. hepato-cavo-pulmonale, links aber aus dem Lig. hepato-pulmonale" (Butler, Bertelli).

Hochstetter bestätigt Ravns (1889) Angabe, dass bei Kaninchenembryonen vom 11. Tage ein Recessus pulmo-hepaticus sinister deutlich zu sehen ist. Da dieser aber sehr bald obliteriert, kann das Lig. hepato-pulmonale bei der Bildung des Diaphragma dorsale keine Rolle spielen. Aber auch das Lig. hepato-cavo-pulmonale beteiligt sich „in nur ganz untergeordneter Weise an der Bildung dieser Scheidewand". — — — Zwischen den betreffenden Rezessen bei Säugerembryonen und denen bei erwachsenen Sauriern gibt es im allgemeinen eine grosse Übereinstimmung. Nur ist das Lig. hepato-cavo-pulmonale bei Sauriern mächtiger ausgebildet, wodurch der Recessus pulmo-hepaticus dexter sowohl dorsal- wie kranialwärts eine grössere Ausdehnung bekommt. Es gibt aber auch Saurier, „bei denen dieser Rezess eine ähnliche Einschränkung wie bei Säugern" (und zwar wahrscheinlich durch partielle Obliteration) „erfahren hat". — Auch geht bei den Säugerembryonen, den meisten Sauriern gegenüber, das Lig. hepato-pulmonale durch Obliteration des Recessus pulmo-hepaticus sinister bald direkt verloren. „Wenn wir uns aber vorstellen, dass bei Sauriern — — — das Lig. hepato-pulmonale medianwärts an die dort befindlichen Gebilde anwächst und so der Recessus pulmo-hepaticus sinister obliteriert, haben wir eine gewisse Übereinstimmung auch hier wieder hergestellt. („In der Tat gibt es — — — Saurier, bei denen der Recessus pulmo-hepaticus sinister fehlt, doch ist nicht nachzuweisen gewesen, ob dieses Fehlen die Folge eines Obliterationsvorganges ist".) — — — Der in der Höhe der kaudalen Pleurahöhlennische befindliche Teil des Lig. hepato-cavo-pulmonale der Säuger verwächst mit dem Serosaüberzuge des Ösophagus und mit dessen ventralem Gekröse. „Dadurch wird der Recessus pulmo-hepaticus (dexter) oder der Recessus superior sacci omenti (His) von dem übrigen Peritonealraum abgeschnürt". — — —

„Es ist nun in hohem Grade interessant, dass bei einer ganzen Reihe von Saurier[illegible] Verhältnisse gefunden werden, die auf Obliteration des Recessus [illegible]xter zu bezeichnen sind (Butler)." — Hochstetter konnte [illegible]ben Butlers vollinhaltlich bestätigen.

„Wenn wir die Verhältnisse und Beziehungen, wie sie die rechte Lunge zum Lig. hepato-cavo-pulmonale bei Lacerta darbietet (vgl. nebenstehendes schematisiertes Querschnittsbild Fig. 487), als die ursprünglichen betrachten, so lassen sich unter Zugrundelegung von Verhältnissen wie sie bei anderen Sauriern gefunden wurden, die scheinbar ganz abweichenden Verhältnisse der Beziehungen der rechten Lunge bei den Tejidae doch recht gut von den bei Lacerta gefundenen ableiten."

„Bei einigen Sauriern nämlich beginnt sich das kaudale Ende der rechten Lunge von dem Ligamentum hepato-cavo-pulmonale zu isolieren, und steht dann dasselbe mit diesem Ligament nur durch eine kurze Gekrösefalte in Verbindung, wie dies z. B. für Tropidosaura Butler (1892) beschrieben hat und wie ich Ähnliches bei Eumeces erythrocephalus, Gerrhosaurus madagascariensis und Cerratophora Stodarti finden konnte. Bei Eumeces pavimentatus hat dieser Isolationsprozess weitere Fortschritte gemacht, indem bei diesem Tiere der grösste Teil

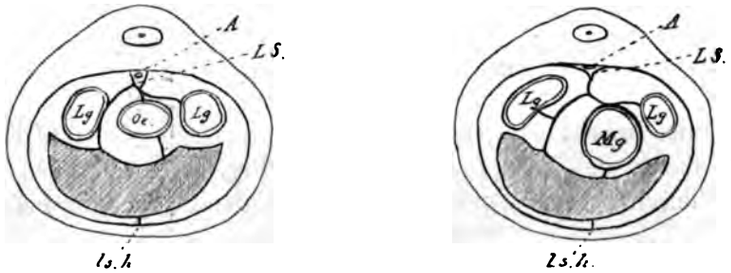

Fig. 487. (Nach Hochstetter, 1899.) Fig. 488.

Fig. 487 und 488[1]). *A* Aorta; *Ls* Lymphsinus um die Aorta; *Lsh* Ligamentum suspensorium hepatis; *Lg* Lunge; *Mg* Magen; *Oe* Ösophagus.

der rechten Lunge nicht mehr wie bei Lacerta dem Ligamentum hepato-cavo-pulmonale breit aufsitzt, sondern vielmehr mit demselben durch ein eigenes kurzes Gekröse verbunden ist (vgl. nebenstehende Fig. 488). Dabei zeigt jedoch die Ausdehnung des Recessus pulmo-hepaticus dexter kranialwärts noch keinerlei Einschränkung, indem dieser Recessus bis nahe an die Teilungsstelle der Trachea heranreicht. Ähnliche Verhältnisse fanden sich auch bei Tiliquar scincoides."

„Eine beträchtliche Einschränkung der Ausdehnung des Recessus pulmo-hepaticus dexter zeigte sich bereits bei Gerrhonotus imbricatus, indem bei dieser Saurierform der Recessus nur im Gebiete des kaudalen Lungenabschnittes vorhanden war, so dass ein Durchschnitt durch den Rumpf in diesem Gebiete Verhältnisse zeigte, wie sie in nebenstehender Fig. 489 B etwas schematisiert wiedergegeben sind und, wie ersichtlich, den bei Eumeces pavimentatus gefundenen entsprechen. Dagegen fehlte der Recessus in weiter kranial gelegenen

[1]) Fig. 487—495 sind nach Hochstetter (Über partielle und totale Scheidewandbildung etc. — Morph. Jahrb. Bd. 27) wiedergegeben.

Gebieten, wie dies aus Fig. 489 A ersichtlich ist, die einen weiter kranial geführten Querschnitt etwas schematisiert darstellt. Es ist also hier der kranial Abschnitt des Recessus pulmo-hepaticus wahrscheinlich durch Obliteration z grunde gegangen, und das Gekröse der rechten Lunge haftet infolgedessen i diesem Bezirke am Ösophagus."

„Bei einem von drei untersuchten Exemplaren von Scincus officinalis fan ich nun Verhältnisse vor, die zwischen den bei Eumeces pavimentatus und d

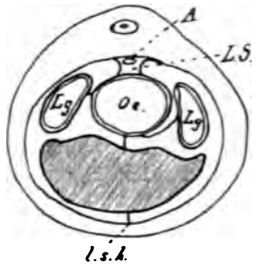

Fig. 489 A.

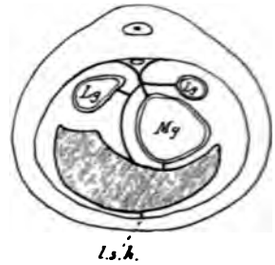

Fig. 489 B.

(Nach Hochstetter, 1899.)

bei Gerrhonutus imbricatus gefundenen gewissermassen die Mitte halten. Ein Querschnitt durch den Rumpf dieses Tieres (Fig. 490) zeigt uns die rechte Lunge zwar durch ein selbständiges Gekröse an den Ösophagus befestigt, aber

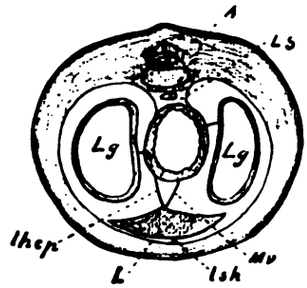

Fig. 490.

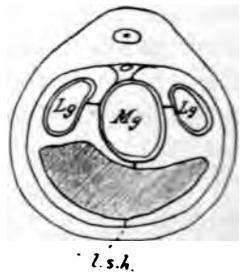

Fig. 491.

(Nach Hochstetter, 1899.)

Fig. 490. Querschnitt durch den Rumpf eines Scincus officinalis. $^2/_1$.
A Aorta; *Lg* Lunge; *Ls* Lymphsinus um die Aorta; *L* Leber; *lhcp* Lig. hepato-cavo-pulmonale; *lsh* Lig. suspensorium hepatis; *Mv* Mesenterium ventrale.

vom Ösophagus ausgehend auch noch einen freigebliebenen ventralen Rest des Ligamentum hepato-cavo-pulmonale (*lhcp*), welcher sich unmittelbar neben dem ventralen Darmgekröse an der dorsalen Fläche der Leber anheftet. Es war also bei diesem Exemplar ein ventraler Abschnitt des Recessus pulmo-hepaticus dexter, der sich bis nahe an die Teilungsstelle der Trachea kranialwärts erstreckte, erhalten geblieben, während der dorsale Abschnitt dieses Recessus offenbar durch Obliteration verloren gegangen war. Bei den beiden anderen

untersuchten Exemplaren von Scincus officinalis fand ich dagegen ganz ähnliche Verhältnisse wie bei Gerrhonotus imbricatus."

„Noch weiter gediehen als bei den eben erwähnten Formen erscheint der Rückbildungsprozess des Recessus pulmo-hepaticus dexter bei Pseudopus Pallasii, wo derselbe nur mehr bis ins Gebiet des kaudalen Lungenendes erhalten ist. Bei Seps chalcides erreicht dieser Recessus eben nur noch die Höhe des kaudalen Lungenpoles, und bleibt endlich bei Anguis fragilis mit seinem kranialen Ende noch etwas hinter demselben zurück. Den höchsten Grad der Rückbildung zeigt endlich der Recessus bei den Tejidae, wo er, wie schon Butler angibt, vollkommen fehlt. Bei diesen Tieren gestaltet sich die Fixation der Lungen in ihren mittleren Partien so, wie dies der etwas schematisierte Querschnitt durch den Rumpf einer Ameiva vulgaris (Fig. 491) darstellt."

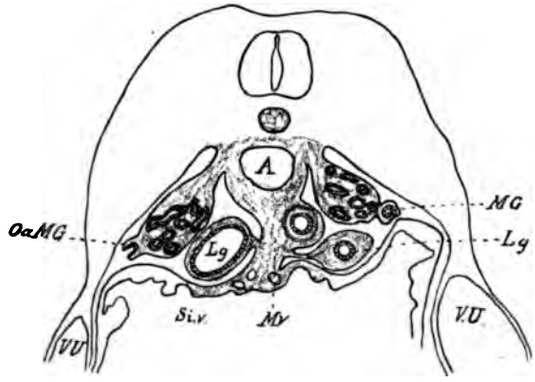

Fig. 492. (Nach Hochstetter, 1899.) Fig. 493.

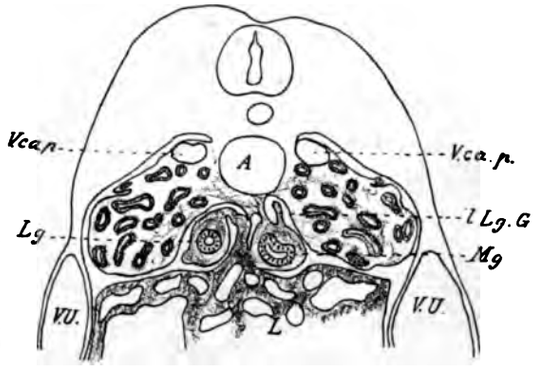

Fig. 492 und 493. Querschnitte durch die Lungengegend des Rumpfes eines älteren Embryo von Anguis fragilis.

A Aorta; *L* Leber; *Lg* Lunge; *lLgG* linkes Lungengekröse; *Mg* Magen; *Mv* Mesenterium ventrale; *MG* Müllerscher Gang; *OaMG* Ostium abdominale des Müllerschen Ganges; *Siv* Sinus venosus; *Vcap* Vena cardinalis posterior; *VU* Vena umbilicalis.

„Dass es tatsächlich Obliterationsvorgänge sind, die zur Rückbildung des Recessus pulmo-hepaticus dexter führen, dies konnte ich nach der Untersuchung von Embryonen von Anguis fragilis feststellen. Freilich zeigt auch die Untersuchung solcher Embryonen zugleich, dass dieser Recessus schon in seiner ersten Anlage viel weniger weit kopfwärts reicht als bei anderen Sauriern. Zwei Durchschnitte durch einen in der Entwickelung ziemlich weit fortgeschrittenen Embryo (Fig. 492, 493) zeigen dies auf das deutlichste. Die Fig. 492 illustriert einen Durchschnitt, der die Lunge etwas kranialwärts von der Mitte ihrer Längenausdehnung trifft. Aus ihr wird ersichtlich, wie beide Lungen durch selbständige kurze Gekröse an dem ventralen Ösophagusgekröse haften, wie aber von einem Recessus pulmo-hepaticus dexter in der Höhe des Schnittes nichts zu sehen ist. Fig. 493 dagegen zeigt einen Durchschnitt, der das kaudale Ende der rechten Lunge trifft, und hier sieht man nun deutlich, wie im Gebiete

dieses Lungenabschnittes beim Embryo noch der Recessus pulmo-hepaticus dexter nachweisbar ist. Da aber, wie schon Butler angegeben hat, beim erwachsenen Tiere der Recessus pulmo-hepaticus mit seinem kranialen Ende das kaudale Lungenende nicht mehr erreicht und nichts dafür spricht, dass sich während der weiteren Entwickelung das kaudale Lungenende kranialwärts retrahiert, so kann die geringere Ausdehnung des Recessus pulmo-hepaticus in kranialer Richtung nur darauf zurückgeführt werden, dass der kraniale Abschnitt dieses Recessus allmählich obliteriert."

„Ob sich ähnliche Obliterationsprozesse auch am Recessus pulmo-hepaticus sinister, der bei allen Sauriern, die einen solchen besitzen, im Vergleiche mit dem rechten meist nur verhältnismässig kurz ist, da der ventrale Abschnitt des Ligamentum hepato-pulmonale in der Regel mehr oder weniger rudimentär aus-

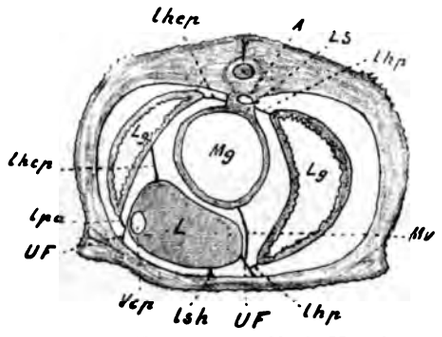

Fig. 494. (Nach Hochstetter, 1899.)

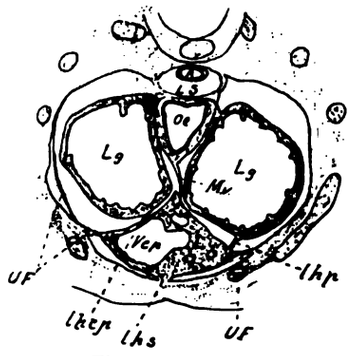

Fig. 495.

Fig. 494. Querschnitt durch den Rumpf eines Stellio vulgaris. $^2/_1$.

Lg Lunge; *L* Leber; *lhcp* Lig. hepato-cavo-pulmonale; *lhp* Lig. hepato-pulmonale; *Lpa* Lig. pulmonale accessorium; *UF* Urnierenfalte; *Mv* Mesenterium ventrale; *lsh* Lig. suspensorium hepatis; *Vcp.* Vena cava posterior.

Fig. 495. Querschnitt durch die Lungengegend des Rumpfes eines älteren Embryo von Lacerta agilis.

gebildet ist, konnte ich nicht feststellen. Ich möchte hier nur ganz nebenbei auf die höchst eigentümlichen Ansatzverhältnisse des linken Lungengekröses, wie sie bei Anguis und einigen verwandten Echsen nachgewiesen werden können, aufmerksam machen. Wie man schon aus der Vergleichung der Fig. 492 und 493 ersehen kann, bildet nämlich die Haftlinie dieses Gekröses eine Spirallinie, die an der ventralen Seite des Ösophagus beginnt und sich über dessen linke laterale Fläche an seinem Übergange in den Magen auf das dorsale Magengekröse erstreckt."

In seiner „Vergleichenden Anatomie" schreibt Gegenbaur (1901) in dem uns interessierenden Kapitel folgendes:

„[illegible]bien beginnt die alle übrigen Gnathostomen durchlaufende ei[illegible] des Peritoneums und lässt ihre vielartigen Anpassungen

an die Contenta des Cöloms in klarer Weise erscheinen. Den hauptsächlichsten Teil stellt immer das dorsal etwa von der Mitte des Cöloms längs der Wirbelsäule ausgehende Mesenterium vor, welches als dorsales Mesenterium zum Darm verläuft. Es umfasst die Milz (*L*) und tritt (Fig. 496) zum Magen, von da aus ventral sich zur Leber erstreckend, ventrales Mesenterium (Lig. hepato-entericum)."

„Von der Überkleidung der Leber setzt sich die Duplikatur zur vorderen Cölomwand fort als Lig. suspensorium hepatis. Ein zweiter Peritonealteil geht wieder dorsal aus, in sagittaler Richtung zur Leber, von der mehr rechts gelagerten Vena cava inferior oder der sie vertretenden Vene, daher Lig. venoso-hepaticum dorsale. An seiner Abgangsstelle besteht der Übergang zum dorsalen Mesenterium, und es gibt sich darin eine Zugehörigkeit zu diesem kund, insofern es mit der Leber und ihrem Venenapparat aus jenem entstanden sein mag. Durch dieses wird ein nach rechts befindlicher Teil des Cöloms abgeschlossen, welcher Abschluss vollständig wäre, wenn nach der Linken nicht am dorsalen Mesenterium gleichfalls ein Defekt bestände. Der Raum ist die Bursa hepato-enterica, welche mit dem übrigen Cölom kommuniziert. In Fig. 496 ist dieser Cölomzusammenhang (Foramen hepato-entericum) nicht vorhanden, weil der Schnitt höher liegt als das Ende des Lig. hepato-entericum, unter welchem der Eingang in die Bursa hepato-enterica liegt. Das letztgenannte Ligament reicht samt dem Lig. suspensorium hepatis weit herab. Auch das Lig. venoso-hepaticum dorsale nimmt eine bedeutende Längserstreckung über das distale Leberende bei Urodelen, während es bei den Anuren kürzer ist, wie denn bei diesen besonders im dorsalen Mesenterialgebiete viele Änderungen auftraten, eine Folge der Verkürzung des Rumpfes. Im Bereiche des von der Leber zum Magen und Darm führenden Mesenterium (Lig. hepato-entericum) treten, selten bei Urodelen, häufiger bei Anuren, variable Lücken auf, die eine Scheidung des genannten Bandes in ein proximales Lig. hepato-gastro-duodenale und ein distales Lig. hepato-cava-duodenale hervorrufen, wobei das letztere, wie vorher das ganze dorsale Mesenterium der Leber, sich distal zur Hohlvene erstreckt".

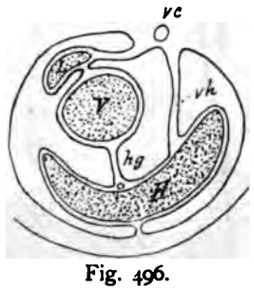

Fig. 496.
(Nach Gegenbaur, 1901.)
Verhalten des Mesenterium bei Menopoma alleghaniense im Querschnitt.
V Magen; *L* Milz; *H* Leber; *vc* Vena cava; *vh* Lig. hepat.; *hg* Lig. hepato-gastricum (Schematisch).

Der folgende Teil desselben Kapitels ist in Wort und Bild ein kurzes Referat der schon zitierten (pag. 285) Abhandlung von Klaatsch.

Zuletzt gebe ich hier, dem Wunsch des Herrn Professor Klaatsch folgend, einige Abbildungen von dem Situs viscerum bei Hatteria und Echidna wieder. Diese Abbildungen hatte er vor mehreren Jahren herstellen lassen nach Objekten, welche viel besser erhalten waren, als diejenigen, welche ihm in der Zeit seiner

Mesenterienarbeit (1892) zur Verfügung standen. Man sieht darum auf diesen Abbildungen mehrere Einzelheiten, die Klaatsch schon in der erwähnten Arbeit beschrieben hatte, viel klarer und schöner.

Die folgende Figurenerklärung hat mir Prof. Klaatsch brieflich mitgeteilt:

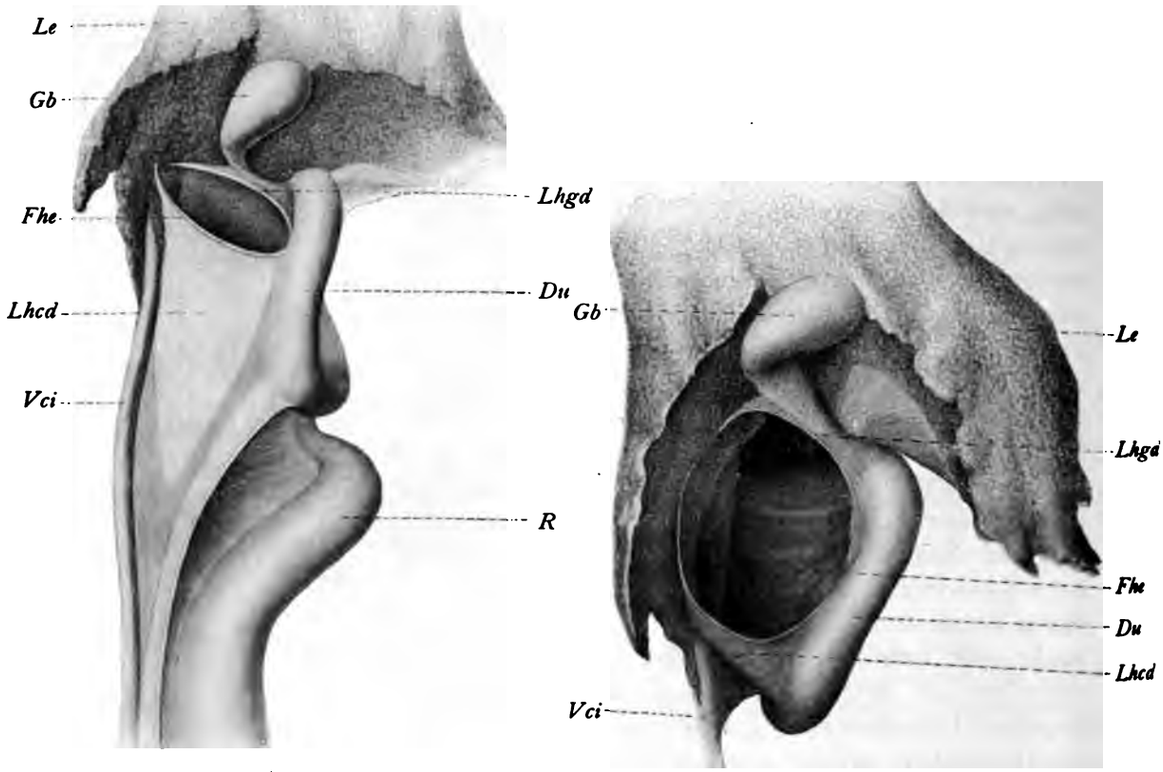

Fig. 497 [1]). (Nach Klaatsch.) Fig. 498.

Fig. 497. „Hatteria punctata. Erwachsenes, männliches Exemplar. Situs des Darmkanales von der rechten Seite gesehen. Foramen hepato-entericum (*Fhe*) und Lig. hepato-cavo-duodenale" (*Lhcd*). — Fig. 498. „Dasselbe Objekt, so gestellt, dass man das Foramen hepato-entericum direkt vor sich hat".

Du Duodenum; *Gb* Gallenblase; *Le* Leber; *Lhgd* Lig. hepato-gastro-duodenale; *R* Rectum; *Vci* Vena cava inferior.

Fig. 499. „Echidna, erwachsen. Situs des Darmkanales von der rechten Seite gesehen. For. hepato-entericum (*Fhe*) und Lig. hepato-cavo-duodenale (*Lhcd*)". — Fig. 500. „Dasselbe Objekt mit direkter Einstellung des Foramen hepato-entericum". (Zwischen *Lhgd* und *Lhcd*.) – Fig. 501. „Dasselbe Objekt. Duodenum (*Du*) und Rectum (*R*). Dazwischen der Recessus recto-duodenalis (*Recrd*), unter diesem der als Lig. recto-duodenale erscheinende Teil des Lig. hepato-cavo-duodenale" (*Lrd*).

Gb Gallenblase; *Le* Leber; *Lhgd* Lig. hepato-gastro-duodenale; *N* Niere.

Fig. 502. Enddarm (*R*) und Milz (*Mi*) von einer jungen Echidna, um die dreieige Ausbildung des letzteren Organs zu zeigen."

Du Duodenum; *Omm* Omentum majus.

wurden unter Anleitung von Professor Klaatsch durch den entworfen. — Von den Objekten gehört die Hattaria a-Material entstammt demjenigen R. Semons."

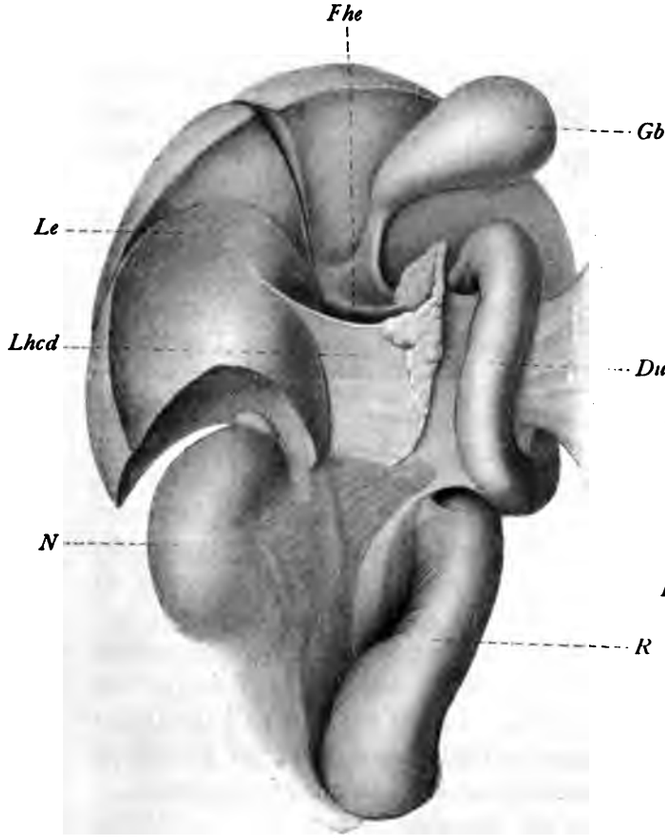

Fig. 499.

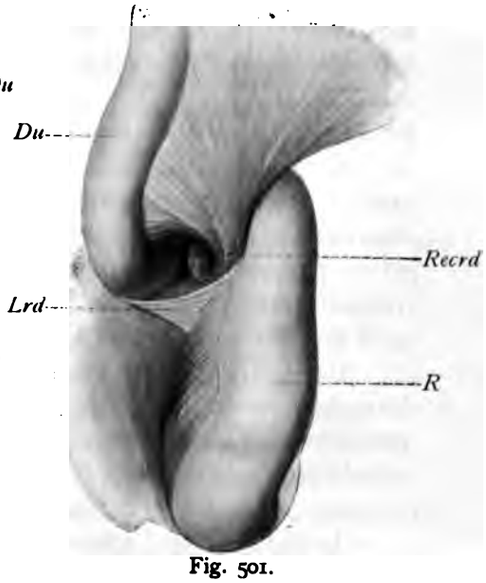

Fig. 501.

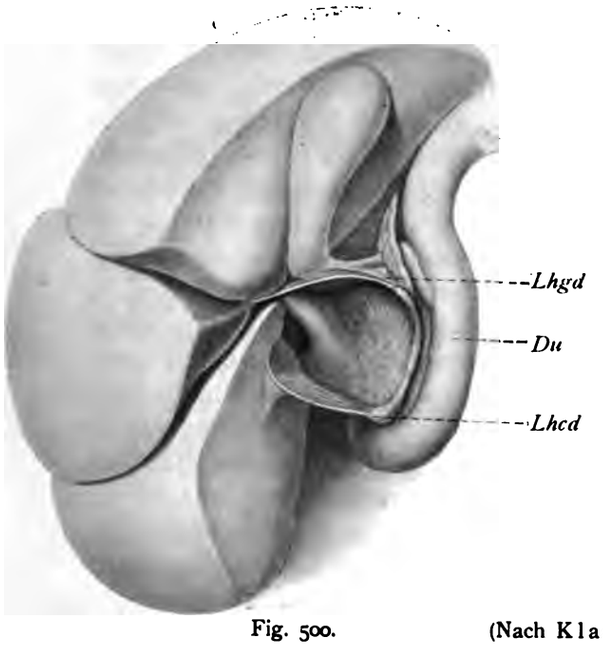

Fig. 500.

(Nach Klaatsch.)

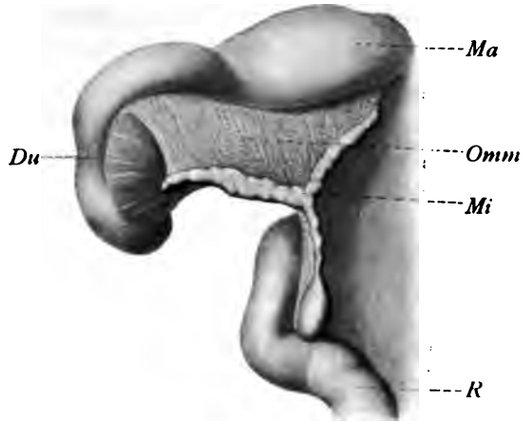

Fig. 502.

(Figurenerklärung siehe pag. 378.)

Zusammenfassung der Hauptergebnisse früherer Untersuchungen.

Da ich hauptsächlich die Bequemlichkeit künftiger Forscher, welche dieses Thema nur bei einzelnen Tierklassen behandeln wollen, ins Auge fasse, führe ich hier die bei jeder Tierklasse gewonnenen Hauptergebnisse früherer Untersucher zusammen.

Mammalia.

Komparative Anatomie. Die älteren Vertreter der komparativen Anatomie beschränkten sich innerhalb dieses Gebietes im allgemeinen darauf, die Existenz, Grösse und Lage des Omentum majus zu studieren. Die Ergebnisse dieser Autoren fasst Hennecke (1836) in einen Überblick zusammen, den ich hier konzentriert wiedergebe:

Von allen Säugetieren haben die Cetacea das relativ kleinste Omentum majus. Etwas mehr entwickelt ist dieses Oment bei Bruta, Solidungula, Multungula und Ruminantia. Bei allen diesen Tieren bildet das Omentum majus nur ein „Involucrum ventriculi". Nur bei einigen Repräsentanten der letztgenannten Ordnung, z. B. bei der Antilope und beim Hirsch fängt es an, auch die Därme zu bedecken. So verhält es sich auch bei den Glires.

Bei Chiroptera und Homo ist das Omentum majus grösser. Beim Menschen streckt es sich kaudalwärts bis in die Regio umbilicalis. Seine grösste Entwickelung erreicht es aber bei Quadrumana und Ferae, wo es alle Därme umschliesst. — Bei den zuletzt genannten vier Ordnungen bildet also das Omentum majus ein mehr oder weniger vollständiges „Involucrum intestinorum."

Je einfacher und kleiner der Magen ist, desto weniger wird er vom Omentum majus umschlossen; und umgekehrt. — Je kürzer dagegen der Darmkanal ist, desto mehr wird er vom Omentum majus bedeckt; und umgekehrt.

Bei den Herbivoren bildet das Omentum majus hauptsächlich ein Involucrum ventriculi, bei den Carnivoren hauptsächlich ein Involucrum intestinorum. Die Omnivoren nehmen eine vermittelnde Stellung ein.

Säugetiere mit sehr frei beweglichem Darmkanal, z. B. Ferae, haben das grösste Omentum majus; dagegen ist es klein bei Säugetieren mit stärker fixiertem Darmkanal, z. B. bei Herbivoren. Bei den letztgenannten ist der Magen mehr frei beweglich; und er wird auch vom grossen Netzs umschlossen.

Bei Säugetieren, deren Extremitäten oft in starker, vielseitiger Bewegung sind (z. B. Ferae), ist das Omentum majus stärker und zwar als „Involucrum intestinorum" entwickelt. Bei Säugetieren, welche sich mehr träge und langsam bewegen (z. B. Ruminantia), ist es dagegen kleiner. Die beweglichsten Tiere der letztgenannten Ordnung (Antilope, Hirsch) haben ein Omentum, das über die Därme herabzuhängen beginnt. — Bei den grossen, trägen Tieren (Elefant, Rhinoceros, Cetacea) ist das Omentum majus schwach entwickelt.

Bei Hund, Katze, Igel, Hamster, Kaninchen und Pferd untersuchte Meckel (1817) die Beziehungen des Omentum majus zum Mesocolon transversum

und fand, dass das Omentum sich bei einigen von diesen Tieren zeitlebens frei erhält, bei anderen dagegen eine beginnende Verwachsung mit dem Mesocolon transversum zeigt. Diese Tiere bleiben also definitiv auf Stadien, welche der menschliche Embryo durchläuft.

Valentinus Hansen (1834) fand bei einem Hunde eine Verwachsung zwischen dem Omentum majus und Mesocolon transversum. Davon war dagegen das Omentum bei einem Fuchse und zwei Affen vollkommen frei.

Hennecke (1836) gibt an, dass das Omentum majus bei Solidungula, Ruminantia und den meisten Ferae vom Mesocolon transversum freigeblieben ist. Einige Ferae und Quadrumana zeigen dagegen eine beginnende Verwachsung zwischen diesen Mesenterialpartieen.

Im Gegensatze zu dem schon oben erwähnten Befund von V. Hansen fand Toldt (1879) bei einem Hunde, dass das Omentum majus weder mit der dorsalen Körperwand noch mit dem Mesocolon transversum[1]) verwachsen war.

Die definitiven Verhältnisse beim Hunde stimmen also mit den vorübergehenden bei menschlichen Embryonen der 8. bis 12. Woche überein. — Bei einem neugeborenen Kätzchen findet sich nach Toldt (1889) eine „beschränkte sekundäre Verwachsung des grossen Netzes mit der linken Fläche des gemeinschaftlichen Darmgekröses". — Beim Orang und Schimpanse sind „die Verhältnisse des Netzes ganz ähnlich wie normalerweise beim Menschen" Andererseits erwies sich „bei verschiedenen katarrhinen Affen (Cercopithecus, Macacus, Mandrill usw.) das Colon transversum ausser aller Verbindung mit dem grossen Netze". Bei diesen Tieren heftet sich das Omentum majus nur am Colon ascendens und im geringen Grade am Mesocolon transversum an. Bei einem platyrrhinen Affen (Cebus cirrifer) war das Omentum majus mit dem Colon transversum verwachsen, aber von der dorsalen Körperwand ganz frei. — Bei einem Krallenaffen war derjenige Teil des Omentum majus, welcher das Corpus und die Cauda pancreatis enthält, von der dorsalen Körperwand frei; auch existierte keine Verbindung mit dem Mesocolon transversum. Bei den Robben und Edentaten (Zoerner) gibt es keine Verbindung zwischen dem Omentum majus und Mesocolon transversum.

Nach Klaatsch (1892) gewinnt bei Halmaturus Benetti das Colon sekundär Anschluss an die kaudale Omentalplatte. Die Ursache zu dieser Verwachsung, welche noch bei einem 4,5 cm langen Fötus fehlt, sieht Klaatsch teilweise in der aufrechten Körperhaltung dieses Tieres. — Bei den Prosimii (Stenops gracilis, Lemur macaco, Otolicnus) zeigt die Flexura coli dextra Neigung, am Omentum majus Anschluss zu gewinnen. Bei Hapale albicollis nähert sich die Flexura coli dextra dem Omentum majus, jedoch ohne sich mit ihm

[1]) Eine dünne Peritonealplatte, welche sich vom dorsalen Mesogastrium erhob und bis an die Stelle des Darmgekröses reichte, die zur Flexura coli lienalis gehörte, deutet jedoch Toldt als eine Andeutung zur beginnenden Verklebung zwischen Omentum majus und Mesocolon transversum.

zu verbinden. Bei Cebus fand auch Klaatsch (vgl. Toldt) ausgedehnte Beziehungen des Colon zum grossen Netz und zwar an zwei Punkten, rechts und links. Zwischen diesen Verwachsungen liegt eine (von Toldt 1889 nicht erwähnte) Fossa gastro-colica. — Bei Mycetes seniculus (neugeboren), Ateles ater und Cynocephalus existierte keine linksseitige Verwachsung zwischen dem Omentum majus und Colon. — Klaatsch bestätigt die Beobachtung Toldts (1889), dass bei Orang und Schimpanse das Colon transversum dem grossen Netze vollständig angeschlossen ist. Auch bei Hylobates ist der Anschluss zwischen Omentum und Colon vollständig.

Nach Klaatsch (1892) ist das Omentum majus bei Cholepus didactylus so unbedeutend, wie es „sonst nirgends bei Säugetieren getroffen wird"; auch Tarsius spectrum und Dasypus novemcinctus haben ein sehr schwach entwickeltes Omentum majus. Bei Echidna setosa ist die linke Omentalpartie, mit welcher die Milz verbunden ist, nur mässig entwickelt; dagegen sind in der Nähe des Duodenum die beiden Omentalplatten zu recht bedeutender Länge ausgewachsen.

Der allererste Anstoss zur Bildung eines Omentum majus wird nach Klaatsch von der Milz gegeben, welche an der Stelle, wo sie am Mesogastrium festsitzt, eine Winkelbiegung veranlasst. Die mächtige Ausdehnung zu einer Schürzenbildung kann indessen nicht in dieser Weise erklärt werden; sie stellt etwas Neues dar, was jedoch „bei vielen niederen Mammalien noch gänzlich vermisst wird".

Klaatsch teilt die von ihm sobenannte „Bursa hepato-enterica" (= Bursa omentalis) in eine „Pars lienalis" (= Bursa omenti majoris), eine „Pars hepatica oder hepato-gastrica" (= Bursa omenti minoris) und eine „Pars cavo-duodenalis". Diese letztgenannte Partie, welche bei den Säugetieren mehr oder weniger vollständig verschwunden ist, wird auf primitiveren Stadien (z. B. bei Hatteria) an der rechten Seite von einem grossen „Lig. hepato-cavo-duodenale" begrenzt. Die schon bei gewissen Amphibien und Reptilien anfangende Reduktion der Pars cavo-duodenalis findet in der Weise statt, dass das „Lig. hepato-cavo-duodenale" mit dem dorsalen Mesenterium (welches die linke Wand dieser Bursapartie bildete) mehr oder weniger vollständig verschmilzt. Bei mehreren Säugetieren bleibt indessen sowohl eine kaudale wie auch eine kraniale Partie des Lig. hepato-cavo-duodenale erhalten.

Die persistierende kaudale Partie des Lig. hepato-cavo-duodenale nennt Klaatsch das Lig. recto-duodenale oder Lig. cavo-duodenale, die persistierende kraniale Partie benennt er Lig. hepato-duodenale inferius.

Bei Echidna setosa gibt es sowohl ein Lig. recto-duodenale wie auch ein sehr deutliches Lig. hepato-duodenale inferius. Dieses Ligament begrenzt lateralwärts den Rest der Pars cavo-duodenalis bursae omentalis; seine kraniale

freie Kante begrenzt zusammen mit der kaudalen freien Kante des Lig. hepato-gastro-duodenale das „Foramen hepato-entericum".

Bei Marsupialia verschwindet im allgemeinen auch das Lig. hepato-duodenale inferius. (Nur bei Phalangista fand Klaatsch ein rudimentäres Ligament an dieser Stelle.) Dagegen persistiert die kaudale Partie des ursprünglichen Lig. hepato-cavo-duodenale als ein Lig. recto-duodenale.

Bei vielen Placentaliern (bei Carnivoren, Nagern und Prosimiern) ist das Lig. hepato-duodenale inf. leicht zu sehen. Bei der Katze ist „sogar ein Rest des Lumens der Pars cavo-duodenalis der Bursa hepato-enterica unschwer in dem von dem Ligament und dem Mesoduodenum begrenzten Recessus zu erkennen". Bei der Ratte und beim Kaninchen ist dieses Ligament relativ schwach entwickelt, aber doch konstant zu finden. Bei Dasypus novemcinctus ist es stark entwickelt, so auch bei Lemur macaco; bei Stenops gracilis ist es dagegen schwach. Bei Hapale penicillata und jacchus tritt das Lig. hepato-duodenale inf. in der Form eines Ligamentum hepato-reno-duodenale auf. Beim Menschen wird das Lig. hepato-duodenale inf. durch das Lig. hepato-renale + das Lig. duodeno-renale repräsentiert, deren Einheitlichkeit nach Klaatsch sich oft sehr schön konstatieren lässt.

Bei Tarsius spectrum, bei der Katze und bei manchen Beutel- und Huftieren ist ein Ligamentum cavo-duodenale deutlich zu sehen; bei Nagern, anderen Prosimiern und Primaten wird das Lig. cavo-duodenale durch ein Lig. recto-duodenale repräsentiert.

Durch Verkürzung des Lig. cavo-duodenale (besonders hervortretend bei Hapale penicillata und jacchus) fängt das Duodenum an, an die Wirbelsäule fixiert zu werden.

Über die Existenz der von mir so benannten Bursa infracardiaca bei entwickelten Säugetieren liegen Beobachtungen von Ravn (1887, 1888), Hochstetter (1888:3) und Stoss (1890) vor.

Ravn scheint die betreffende Untersuchung nur an Kaninchen, Ratte und Maus ausgeführt zu haben, spricht aber die Vermutung aus, dass die erwähnte Bursa nicht nur bei diesen Tieren existiert, sondern „überhaupt wahrscheinlich bei allen Säugetieren, die einen deutlich ausgebildeten Lobus cardiacus der rechten Lunge besitzen."

Hochstetter fand eine Bursa infracardiaca bei Kaninchen, Cercopithecus sabacus, Vulpes lagopus, Canis familiaris, Foetorius putorius, Felis domestica und Lutra vulgaris. Auch er nimmt an, dass sie bei allen Säugern zu finden ist, „die einen infrakardialen Lungenlappen besitzen."

Nach Stoss erhält sich beim Schaf die Bursa infracardiaca während des ganzen Lebens.

Komparative Embryologie. Ausser bei menschlichen Embryonen sind Untersuchungen über die Entwickelung der Bursa omentalis bei folgenden Säugetierembryonen ausgeführt worden:

Embryonen von Kaninchen, Ratte, Maus, Hund, Schaf und Rind.

Am vollständigsten ist die Entwickelung der Bursa omentalis bei Kaninchenembryonen untersucht worden. Hauptsächlich auf diesem Objekt wurden die grundlegenden Untersuchungen von Ravn und Hochstetter gemacht.

Ravn (1887, 1888, 1889: 1) untersuchte Kaninchenembryonen, resp. 9, 10, 11, 12, 15 und 17 Tage alt. — Schon bei dem 9 Tage alten Embryo, dessen epitheliale Lungenanlage noch nicht gebildet war, waren die mesodermalen Lungenanlagen als zwei Ausbuchtungen, „Alae pulmonales", zu sehen. — Bei einem 10 Tage alten Embryo ging die frontal gestellte Ala dextra pulm. kaudalwärts in eine sagittale „Plica venae cavae" (in der jedoch noch keine Vena cava zu sehen war) über.

Bei einem 11 Tage alten Embryo war an der Dorsalseite des Saccus reuniens und des primären Zwerchfells eine sagittale Falte entstanden, deren dorsaler freier Rand mit den ventralen Flächen der Alae pulmonales in craniokaudaler Richtung verwachsen war. Diese Verwachsung hatte zur Bildung von zwei kranialwärts blind endigenden Rezessen geführt, von denen der linke der kürzere ist und sehr bald wieder verschwindet, „wohl durch Obliteration seines Lumens". — Der an der rechten Seite des Mesenterium gelegene Recessus, den Ravn Recessus superior sacci omenti (His) benennt, vergrössert sich dadurch, dass die erwähnte Falte an der Dorsalseite des Saccus reuniens sich kaudalwärts über die Leber erstreckt und nachher mit der Plica venae cavae verwächst. Die Eingangsöffnung des Recessus, das Foramen Winslowi wird hierbei kaudalwärts verschoben. Dieses Loch hat noch keine bestimmte kaudale Begrenzung.

Der eigentliche „Saccus omenti" (hierunter versteht Ravn wahrscheinlich die Bursa omenti majoris) entsteht erst später und zwar dadurch, dass sich das dorsale Darmgekröse bedeutend verlängert und an seiner Wurzel nach links umbiegt.

Bei einem 12 Tage alten Embryo hatte das Foramen Winslowi eine deutliche kaudale Begrenzung.

Bei einem 15 Tage alten Embryo (10,5 mm lang) fängt der Recessus superior sacci omenti an, in der Höhe der Cardia verengt zu werden, und seine kraniale Partie ist in einem späteren Stadium (Kaninchenembryo, 17 Tage alt) an dieser Stelle ganz abgeschnürt. Die Bursa omentalis hat jetzt der Hauptsache nach ihre definitive Form.

Gleichzeitig mit der Abschnürung des Brustteiles des Recessus superior sacci omenti entsteht der Lobus infracardiacus der rechten Lunge, welcher durch den abgeschnürten Rezessteil zeitlebens vom Ösophagus getrennt wird.

Hochstetter (1888:3) führte die betreffende Untersuchung fast gleichzeitig mit Ravn und unabhängig von ihm aus. Er untersuchte Kaninchenembryonen von Beginn des 10. Tages bis Anfang des 14. Tages und kam zu hauptsächlich ähnlichen Resultaten wie Ravn. Hochstetter läugnet jedoch in diesem Aufsatze die Existenz eines linksseitigen Recessus; auch fand er die Abschnürung der kranialen Partie des rechtsseitigen Recessus schon bei 13 Tage alten Embryonen. Den abdominalen Teil des rechtsseitigen Recessus betrachtet Hochstetter (1883:3) als die Anlage des Netzbeutelvorraumes. Den abgeschnürten Brustteil dieses Recessus nennt er (1899) Recessus superior sacci omenti.

In dieser späteren Publikation bestätigt indessen Hochstetter (1899) bei 11 tägigen Kaninchenembryonen die von Ravn gemachte Beobachtung eines linksseitigen Recessus, welcher sehr bald wieder obliteriert. Im Anschluss an Ravn ist Hochstetter der Ansicht, dass die Obliteration durch Verwachsung der Rezesswände stattfindet.

Stoss (1892) untersuchte vier Kaninchenembryonen von 9—11 Tagen. — Bei einem 9—10 Tage alten Embryo fand er linkerseits nur eine schwache Mesodermeinbuchtung, rechterseits aber bereits einen 30 μ langen, kranial blind geschlossenen Recessus. Bei einem 11 Tage alten Embryo war indes auch linkerseits ein (20 μ langer) ähnlicher Recessus zu finden. Der rechte Recessus hatte sich dorsalwärts verschoben. Nach Stoss würde man darum eher seine ventrale wie seine dorsale Begrenzungsfalte (so wie Ravn dies beschreibt) als Lungenanlage betrachten können. — Wie schon früher (pag. 112) erwähnt, nimmt Stoss eine andere Entstehungsweise für die Rezesse an. Er ist der bestimmten Meinung, dass sie durch einen Einstülpungsprozess entstehen.

Brachet (1895) untersuchte Kaninchenembryonen, resp. 10½, 11, 12, 12½ und 13½ Tage alt und ausserdem einen 12 mm langen Kaninchenembryo. — Er läugnet die Existenz eines linksseitigen Recessus. Betreffs der ersten Entstehung des rechtsseitigen Recessus hat er etwa dieselbe Auffassung wie Stoss. Die laterale Begrenzung dieses Recessus nennt er „Meso laterale". Seine „kaudale Verlängerung" entspricht etwa der Plica venae cavae von Ravn.

Bei einem 12 Tage alten Embryo fand Brachet, dass die schon jetzt deutliche epitheliale Magenanlage um ihre Längsachse herum rotiert hatte. Diese Rotation ist in der kranialen Partie ohne Einfluss auf das dorsale Mesenterium gewesen. In der kaudalen Partie scheint dagegen das dorsale Mesenterium an der Rotation teilgenommen zu haben, denn anstatt wie früher sagittal, steht es jetzt fast frontal. Indessen ist Brachet der Meinung, dass diese Deviation des Mesenterium nur scheinbar ist und dadurch entstanden sein dürfte, dass der rechtsseitige Recessus hier eine frontale Richtung angenommen hat.

Bei einem 12½ Tage alten Embryo ist der kaudale Blindsack der Bursaanlage gebildet; er dringt kaudalwärts in eine von der linken Seite des Duodenum ausgehende Ausbuchtung hinein, welche durch das darin liegende

Pancreas dorsale veranlasst wird. — Die Lebersubstanz ist jetzt in das „Meso laterale" hineingewachsen und hat es kaudalwärts länger gemacht. Die kraniale Begrenzung des Foramen Winslowi ist hierdurch kaudalwärts verschoben worden. Die Begrenzungen dieses Loches sind jetzt etwa wie beim Erwachsenen. Die kaudale Begrenzung wird vom kranialen, freien Rande des Mesoduodenum gebildet.

Bei einem 13½ Tage alten Embryo war die Lebersubstanz in die kaudale Verlängerung des „Meso laterale" hineingewachsen und bildete einen Lobus venae cavae (in welchem die Vena cava inf. entsteht).

Dieser Lobus venae cavae begrenzt dorsalwärts das Foramen Winslowi. — Die Bursaanlage vergrössert sich nun durch das Wachstum der sie begrenzenden Organe. Der Magen ist jetzt *S*-förmig gebogen; was Brachet in der Weise erklärt, dass bei der Kaudalwärtsverschiebung des Magens das Duodenum durch den Gallengang fixiert wurde.

Bei einem Kaninchenembryo von 12 mm Länge war die kraniale Partie des Rezesses in der Höhe der Zwerchfellsanlage von der eigentlichen Anlage der Bursa omentalis abgeschnürt.

Swaen (1896) untersuchte Kaninchenembryonen aus derselben Entwickelungsperiode wie Brachet. Im Gegensatz zu ihm ist Swaen der Ansicht, dass unter Umständen auch an der linken Seite des Mesenteriums sich ein kranialwärts blind endigender Recessus ausbilden kann.

Die erste Anlage der Bursa omentalis ist nach Swaen der kaudale Blindsack, welcher schon bei einem 10 Tage alten Embryo als eine frontale Einbuchtung an der rechten Seite des Mesenteriums zu sehen ist. Dieser kaudale Blindsack setzt sich kranialwärts in eine kurze, sagittale Furche („gouttière") fort. Bei 11—11½ Tage alten Embryonen hat sich diese sagittale Furche kranialwärts in eine auf dem Querschnitte allseitig begrenzte Kavität verlängert, welche lateralwärts vom „Meso laterale" begrenzt wird. Das „Meso laterale" geht kaudalwärts in einen langen dorsalen Pfeiler (die kaudale Verlängerung des „Mesolaterale") und in einen sehr kurzen ventralen Pfeiler über. Der letztgenannte Pfeiler ist mit der dorsalen Wand des Sinus venosus verbunden und wird später von Lebersubstanz ausgefüllt.

Die spätere Entwickelung der Bursa omentalis beschreibt Swaen in hauptsächlich derselben Weise wie Brachet. Er hebt stark hervor, dass die Bursa omentalis eine primäre Bildung ist, welche nicht durch die Magenrotation entsteht. Diese Rotation modifiziert nur die Lage der beiden kranialen Partieen der Bursa omentalis; sie genügt nicht, um die frontale Stellung des dorsalen Mesenterium zu erklären. Denn obwohl auch der Fundus des Magens rotiert hat, ist das dorsale Mesenterium in dieser Höhe noch sagittal. Der frontale Teil des Mesenteriums entsteht durch das Eindringen des kaudalen Blindsacks der Bursa omentalis. Dieser Blindsack dringt später kaudalwärts in die schon erwähnte Mesodermausbuchtung („Crête épiploïque"

Swaen) an der linken Seite des Mesoduodenums hinein und bildet so das eigentliche Omentum majus, in dessen dorsale Wand das dorsale Pankreas zu liegen kommt. — Der kaudale Blindsack der Bursa omentalis schreitet nach Swaen auch an der rechten Seite des Mesenterium kaudalwärts fort und isoliert so den rechten Leberlappen vom Mesenterium. Auch die kaudale schmale Partie des ventralen Mesenteriums wird zum Teil vom Duodenum isoliert. Der das Foramen Winslowi begrenzende Rand des Omentum minus entspricht also nicht dem ursprünglichen freien Rande des ventralen Mesenteriums.

Ravn (1888, 1889: 1) untersuchte einen Mäuseembryo, welcher sich in demselben Entwickelungsstadium befand wie ein 12 Tage alter Kaninchenembryo und auch betreffs der Bursa omentalis dieselben Verhältnisse zeigte. — Ein 14 Tage alter Rattenembryo zeigte ähnliche Verhältnisse, wie sie bei 15 Tage alten Kaninchenembryonen zu finden waren.

Mall (1891) untersuchte 3 Hundeembryonen von resp. 6, 10 und 13,5 mm Länge. — Bei dem 6 mm langen Embryo fand er an der rechten Seite des Mesenterium einen deutlichen Rezess („gastric diverticulum"). An der linken Seite war dagegen keine Spur von einem solchen zu finden. Mall ist darum der Meinung, dass ein linksseitiger Recessus bei „höheren Säugetieren" nicht gebildet wird.

Bei dem 10 mm langen Embryo hatte die Anlage der Bursa omentalis etwa denselben Umriss wie der Magen. Die Kommunikationsöffnung hatte sich zu einem engen Kanal verändert.

Bei dem 13,5 mm langen Embryo hatte der Magen seine definitive Lage eingenommen. Das Omentum majus hängt jetzt über das Colon herab; von diesem Stadium ab wächst es stark in die Länge und bedeckt zuletzt alle Därme. Mit dem Colon wird es nicht adhärent.

Stoss (1890, 1892) untersuchte eine Serie Schafsembryonen von 3 bis 14,5 mm Länge. — Bei einem 3 mm langen Embryo war an der rechten Seite des Mesenterium schon ein kranialwärts blind endigender Recessus gebildet. An der linken Seite war kein Recessus zu sehen, sondern nur „eine undeutliche Wiederholung" der Plica venae cavae. Die Magenanlage hatte bereits eine asymmetrische Lage eingenommen. Das den „Pleuroperitonealrecessus" auskleidende „Epithel" war 3—4schichtig. Die „Ursache der Asymmetrie" des Magens ist nach Stoss „offenbar die starke Epithelwucherung und Einbuchtung der rechtsseitigen Splanchnopleura". Auch bei 4 und 5,5 mm langen Embryonen konnte er deutlich sehen, „dass die asymmetrische Lage der Magenregion durch den besprochenen Pleuroperitonealrecessus bedingt ist". Stoss scheint dies aber nur daraus zu schliessen, dass sich die linksseitige Deviation eben in der Höhe des Recessus befindet.

Der bei einem 4 mm langen Schafsembryo nur 100 μ lange Recessus verlängert sich bald stark, so dass er bei einem 5 mm langen Embryo schon 300 μ in der Länge misst. In diesem Stadium liegt er dorsalwärts von der rechten epithelialen Lungenanlage.

Bei einem 6 mm langen Embryo fand Stoss den Recessus „dorsal gabelig geteilt". Seine Eingangsöffnung, das „Foramen Winslowi", war 250 μ lang. Bei 9 mm langen Embryonen war es dagegen nur 200 μ lang und hatte sich also in diesem Stadium „absolut verengt". „Die Lateralwand des Recessus hat sich in kaudo-kranialer Richtung bis auf durchschnittlich $^1/_3$ ihrer früheren Länge in Lebergewebe umgewandelt"; und die Verbindung des früher freien Randes der Plica venae cavae mit der dorsalen Leberfläche ist in kaudaler Richtung fortgeschritten. — Durch eine Falte, welche eine „Vena ventriculo-lienalis" enthält, ist ein kaudaler Blindsack (= die Anlage der Bursa omenti majoris) von der übrigen Partie des Recessus abgegrenzt worden.

Bei einem 12 mm langen Embryo waren die begrenzenden Venen so „prall gefüllt," dass „infolgedessen das Winslowsche Loch fast geschlossen" war.

Nach Stoss ist die Magendrehung „anfangs in Wachstumsdifferenzen im Epithelrohr begründet; erst später tritt durch Verlängerung des Dorsalgekröses eine wirkliche Drehung des Gesamtmagens ein".

Bei einem 14,5 mm langen Schafsembryo war die kraniale Partie des Recessus (= Bursa infracardiaca) von dem eigentlichen Netzbeutel abgeschnürt.

Martin (1890, 1891) untersuchte Rindsembryonen, resp. 32, 42, 58, 63, 68, 90 und etwa 140 Tage alt. — Beim Rindsembryo von 32 Tagen setzte sich „der Mesodermüberzug des rechten Lungenlappens" an die Plica venae cavae fest. „Mit ihrem Übergang auf die Leber" wird ein „kaudal mit dem Netzbeutel zusammenhängender Spaltraum (Recessus superior omentalis)" gebildet, „der sich beim Wiederkäuer wie bei anderen Tieren verhält." — Die von Ravn beschriebene Ligamenta pulmonalia accessoria existieren; das rechte geht vom Lobus infracardiacus zur Vena cava, das linke von der kranialen Partie des ventralen Lungenrandes zum „Mesodermüberzug" (= Ravns primäres Zwerchfell) der kranialen Leberfläche.

Beim 42 Tage alten Rindsembryo bleibt in Übereinstimmung mit den Verhältnissen beim Kaninchenembryo (Ravn) „an der Stelle, wo die Vena omphalomesenterica den dorsalen Umfang des Darmes umfasst und wo ventral der Lebergang abgeht, das dorsale Gekröse sehr kurz" (was mit dem von Toldt beim menschlichen Embryo beschriebenen Verhältnissen nicht übereinstimmt).

Martin unterscheidet bei Rindsembryonen 1. ein primäres, 2. ein temporäres und 3. ein definitives Winslowsches Loch. Das primäre Foramen Winslowi entsteht „durch Annäherung" der Plica venae cavae und der Plica venae portae. Das temporäre Foramen Winslowi wird von der „Plica arteriae omasi" und der Plica venae portae begrenzt. Das definitive Winslowsche Loch entsteht dadurch, dass die Plica venae cavae und die Plica venae portae einander nochmals näher rücken. Diese Annäherung ist nach Martin als „eine Folge der Verk[illegible] der Leber" zu betrachten. Bisweilen schliesst sich das Foramen W[illegible] — Das definitive Winslowsche Loch ist schon bei 18 [illegible]indsembryonen zu sehen.

Aves.

Betreffs der Existenz und Entwickelung der uns hier interessierenden Rezessbildungen wurde bis jetzt aus dieser Tierklasse nur das Huhn untersucht.

Nach Butler (1889) persistiert beim erwachsenen Huhn sowohl der rechte wie auch der linke „Recessus pulmo-hepaticus" (vgl. Fig. 285—287, *2* u. *2'*).

Mall (1891) glaubt, dass das sobenannte „Pseudoepiploon" der Vögel eine dem Omentum majus der Säugetiere analoge Bildung ist, welche nur ihre Kavität verloren hat und mit den Abdominalwänden sekundär verwachsen ist. — Bei einem erwachsenen Huhn trennte er mit einem Skalpell an der rechten Seite den vorderen und den mittleren Luftsack von dem hinteren. Es zeigte sich hierbei eine Spalte, welche sich zur oralen, dorsalen Seite der Venae hepaticae streckte. An dieser Stelle kommunizierte die erwähnte Spalte durch eine runde, 1 cm grosse Öffnung mit einer Kavität, welcher die Bursa omenti minoris der Säugetiere entspricht. Nach Mall gibt es also beim entwickelten Huhn zwischen den Luftsäcken ein noch offenstehendes Foramen Winslowi.

Nach Goette (1875) hat beim Hühnerembryo zuerst His (1868) ein Lebergekröse abgebildet, „welches rechts vom Magen und dem Netzbeutel zur ursprünglichen Gekröswurzel aufsteigt" (Goette). Dieses Lebergekröse, welches His indessen in dem Text nicht erwähnt, entspricht nach Goette der von ihm bei Bombinator beschriebenen Gekrösebrücke, „welche das Mündungsstück der hinteren Hohlvene vom Herzen und der Leber zur Wirbelsäule hinaufleitet".

Eingehender wurde das „Hohlvenengekröse" und die uns hier interessierenden Rezessbildungen zuerst von Hochstetter (1888) untersucht. Dieser Autor (1888 : 3) fand beim Hühnerembryo in der Höhe der ersten epithelialen Lungenanlagen „zwei buckelförmige Erhabenheiten", von denen die rechte die grössere war. Diese Erhabenheiten verbinden sich sekundär mit dem Mesocardium posterius (zuerst an der rechten Seite), und somit entstehen zwei Rezesse, welche lateralwärts von „zwei zunächst kurzen Platten" begrenzt werden. In diese Platten wachsen von vorne her die beiden epithelialen Lungenanlagen hinein. „Indem die beiden Platten kaudalwärts immer weiter wachsen", verlängern sich auch die beiden Rezesse, von denen der rechte immer der längere bleibt. — Die linke „Platte" geht bei der späteren Ausbildung der linken Lunge fast vollständig in diese auf. Von der rechten „Platte" wird dagegen nur die kraniale Partie zur Lungenbildung verwendet; die kaudale Partie bildet „das Gekröse der hinteren Hohlvene" (welches um die 90. Stunde der Bebrütung entsteht).

Das Hohlvenengekröse war noch bei 5—6 Tage alten Hühnerembryonen deutlich zu sehen. Bei älteren Embryonen verschwindet es zwischen Zwerchfell und Vena cava inf., und diese verliert so ihre Verbindung mit der dorsalen Bauchwand.

Butler (1889) untersuchte 4—9 Tage alte Hühnerembryonen. Er fand nicht nur an der rechten, sondern auch an der linken Seite des Mesenterium

einen „Recessus pulmo-hepaticus“. Der rechte „Recessus pulmo-hepaticus“ entspricht nach Butler nicht nur dem Recessus superior sacci omenti der Säugetiere, sondern auch einem Teil des Saccus omenti. Zum Teil aus diesem Grunde, zum Teil, weil sich auf der linken Seite ein entsprechender Recessus vorfindet und weil die beiden Rezesse einen selbständigen Ursprung zu haben scheinen, belegt sie Butler mit dem neuen Namen „Recessus pulmo-hepatici“. Die sie lateralwärts begrenzenden Ligamente nennt er „Ligamenta pulmo-hepatica“.

Der Recessus pulmo-hepaticus sin. steht von Anfang an mit der Pleuro-peritonealhöhle in bedeutend freierer Kommunikation. Die linksseitige Deviation des Magens verhindert wahrscheinlich die weitere Entwickelung der lateralen Wand dieses Recessus.

Die Eingangsöffnung des rechten Recessus pulmo-hepaticus entspricht nach Butler vollkommen dem Foramen Winslowi der Säugetiere. — Bei 7—8 Tage alten Hühnerembryonen ist das Foramen Winslowi noch offen. Bei einem 217 Stunden alten Embryo war es dagegen geschlossen. Ausserdem obliteriert auch durch Abschnürung und Adhäsion der Wände die den „Gizzard“ (Kaumagen) begrenzende Partie des Recessus pulmo-hepaticus dexter.

Schon bei einem 70 Stunden alten Hühnerembryo fand Mall (1891) die zwei uns hier interessierenden Rezesse („gastric diverticula“). Bei einem 60 Stunden alten Embryo war dagegen nur der rechte Recessus gebildet.

Bei einem 88 Stunden alten Embryo war der linke Recessus bedeutend kürzer als der rechte. Das Foramen Winslowi war als eine verengte Öffnung markiert.

Beim Hühnerembryo, 5 Tage 16 Stunden alt, war der rechte Recessus in allen Richtungen doppelt so gross geworden. Das Foramen Winslowi war schärfer begrenzt. Eine Anlage der Bursa omenti majoris war jetzt gebildet. Fast der ganze rechte Recessus war in die linke Körperhälfte verschoben. — Der linke Recessus hatte sich nur wenig vergrössert und zeigte keine Verengung an der Eingangsöffnung.

Bei einem 6 Tage 16 Stunden alten Hühnerembryo war der linke Recessus fast verschwunden (später verschwindet er nach Mall ganz und gar). Der rechte Recessus hatte sich dagegen beträchtlich vergrössert (war 3 mm lang). Ein Omentum majus hängt jetzt teilweise über die Därme herab.

Ein 10 Tage alter Hühnerembryo zeigte, dass das embryonale Omentum nichts mit der Bildung der Luftsäcke zu tun hat.

Mall hebt hervor, dass Duval (1889) die betreffenden Rezesse in mehreren Stadien schon abgebildet hatte.

Stoss (1892) untersuchte 3 Hühnerembryonen, resp. 3, 4 und 4½ Tage
dem erstgenannten Embryo hatten die beiderseitigen Mesodermeinbuch-
nicht zur Bildung von kranial blind geschlossenen Rezesse ge-

führt. Bei dem 4 Tage alten Embryo waren dagegen die beiden Rezesse gebildet. Beide (und zwar besonders der linke) waren noch sehr kurz. — Bei dem 4 1/2 Tage alten Embryo eröffnete sich der linke Recessus kaudalwärts vom linken Bronchialast (Fig. 360). — Die rechte mesodermale Lungenanlage setzte sich kaudalwärts in ein „Dorsalgekrös der darunterliegenden Organe" fort.

Ravn (1896) fand bei einem 60 Stunden alten Hühnerembryo nicht nur an der rechten, sondern auch an der linken Seite die ersten Anlagen der uns hier interessierenden Rezesse. Er gibt jetzt die Möglichkeit zu, dass die Rezesse eine Strecke weit kranialwärts vordringen können und dass die Verlötung zwischen der „Nebengekrösefalte" und der „mittleren Masse des Septum transversum" vielleicht teilweise nur scheinbar ist.

Unter „Nebengekröse" versteht Ravn die laterale Begrenzungsfalte jedes Rezesses. In diese Nebengekröse wachsen die epithelialen Lungenanlagen in kaudaler Richtung hinein. Die mittlere Partie jedes Nebengekröses bildet dann (bei 5—6 Tage alten Hühnerembryonen) den Lungenflügel; die dorsale Partie bildet das Ligamentum pulmonale, und die ventrale Partie bildet das Ligamentum pulmonale accessorium (ein solches existiert auf der linken Seite nur an der kranialen Hälfte der Lunge).

Der Name „Hohlvenenfalte" ist nach Ravn nur für die kaudale Hälfte des rechten Nebengekröses passend. Diese verwächst in cranio-kaudaler Richtung mit der dorsalen Leberfläche, wodurch das Foramen Winslowi verkürzt wird. — Bei einem 7tägigen Hühnerembryo war das Foramen Winslowi zu einer ganz kurzen, dorso-ventral gerichteten Spalte verkleinert. — Das weitere Schicksal des Loches konnte er nicht verfolgen.

Bei dem 5—6 Tage alten Hühnerembryo (und auch schon bei einem 100stündigen Embryo) war eine Plica arteriae hepaticae deutlich hervortretend und teilte den rechten Recessus in „Saccus omenti majoris" einerseits und „Vorraum" + „Recessus anterior sacci omenti" andererseits.

Das rechte Ligamentum pulmonale accessorium erreicht nach Ravn zuletzt das kaudale Ende der Leber; das linke Ligamentum pulmonale accessorium geht dagegen „niemals weiter kaudalwärts als bis zum kranialen Ende dieses Organs".

Ravn scheint die Beobachtung gemacht zu haben, dass die beiden Rezesse kranialwärts etwa gleich weit (bis zur Bifurkationsstelle der Trachea) reichen.

Reptilia.

Komparative Anatomie. Bei Lacerta agilis und viridis und bei Chamaeleo vulgaris fand Hochstetter (1888:3) an der rechten Seite ein Hohlvenengekröse, das die rechte Leberkante mit „der Wurzel des dorsalen Magendarmgekröses" vereinigte und einen Raum begrenzte, der „dem Vorraum des Netzbeutelraumes bei Säugerembryonen" entsprach. Die bei diesen Tieren sehr grosse Kommunikationsöffnung des betreffenden Raumes mit der grossen

Pleuroperitonealhöhle entspricht nach Hochstetter „dem Foramen epiploicum Winslowi der Säuger".

Auch bei Emys europaea und „wahrscheinlich bei den meisten Schildkröten" gibt es nach Hochstetter „ein von der Leber an ventralwärts frei vorspringendes Hohlvenengekröse." Bei erwachsenen einheimischen Schlangen war es dagegen nicht zu finden.

„Was die Beziehung der rechten Lunge zum Hohlvenengekröse anlangt," ist Hochstetter der Meinung, „dass diese Beziehung eine sekundäre sei, das heisst, dass sich die Lunge während ihrer Entwickelung nur am Hohlvenengekröse kaudalwärts verschiebe."

Bei Lacerta viridis ist nach Ravn (1889:2) das „Ligamentum intestino-hepaticum" (= Omentum minus) in seiner kaudalen Partie mit dem dorsalen Mesenterium „verlötet" und bildet hier eine kranialwärts konkave Falte, in welcher die Vena portae von dem dorsalen zu dem ventralen Mesenterium hinüberkommt. Dorsalwärts von dieser Falte kommt man durch ein grosses Foramen Winslowi in einen Saccus omenti minoris[1]) und von diesem in einen Recessus superior sacci omenti (welcher kranialwärts bis zum Lungenhilus geht) hinauf. Eine entsprechende, aber weniger entwickelte Tasche fand Ravn auch an der linken Seite „zwischen dem Darm mit seinen Gekrösen (und der Leber) einerseits und der linken Lunge mit den Ligamenta pulmonale und pulmonale accessorium andererseits".

Butler (1889) nennt die eben erwähnten Taschen „Recessus pulmo-hepaticus dexter" resp. „sinister". Das ventrale Lungenligament (= Ravns „Lig. pulmonale accessorium") nennt er „Ligamentum pulmo-hepaticum". Zusammen mit der Lunge und mit dem dorsalen Lungenligament bildet es die laterale Begrenzung des Recessus pulmo-hepaticus. Bei einigen Lacertilia (Uromastix, Sphenodon, Trachidosaurus) fehlt das Ligamentum pulmo-hepaticum an der linken Seite gänzlich. Die linke Lunge ist bei diesen Tieren nur durch ein dorsales Ligament fixiert, und ein Recessus pulmo-hepaticus sinister existiert also hier nicht. Im allgemeinen haben die Lacertilia ein Ligamentum pulmo-hepaticum sinistrum, das jedoch sehr schwach entwickelt ist. Nur bei Amphisbaena fand er es relativ stark entwickelt.

Den Recessus pulmo-hepaticus dexter fand Butler vollkommen entwickelt bei Lacerta viridis und muralis, Iguana tuberculata, Gerrhonotus flavigularis, Goniocephalus sophiae, Uromastix, Chamaeleon, Sphenodon und Trachidosaurus.

Bei Trachidosaurus grenzte die rechte Lunge nicht unmittelbar an den Recessus pulmo-hepaticus dexter, sondern war durch eine besondere Membran mit der von der Leber zur dorsalen Körperwand gehenden Lateralwand des Recessus

[1]) ajoris existiert dagegen nach Ravn nicht.

Bei den Tejidae (Tupinambis teguixin und nigropunctatus, Ameiva surinamensis und Callopistes maculatus) existiert nach Butler weder an der rechten, noch an der linken Seite ein Recessus pulmo-hepaticus. Jede Lunge ist hier nur durch ein dorsales Ligament fixiert (Fig. 289).

In einer späteren Arbeit erwähnt Butler (1892), dass gewisse scincoide Eidechsen betreffs der Beziehungen der rechten Lunge zur Leber ein Zwischenstadium zwischen den Tejiden und den anderen Eidechsen bilden. — Bei Anguis fragilis, Chalcides mionectum und Acontias monodactyla streckte sich nämlich der Recessus pulmo-hepaticus dexter kranialwärts nicht in die Lungenregion hinein. Ein Querschnitt durch die Lungenregion entspricht also den Verhältnissen bei den Tejiden (Fig. 289), ein Querschnitt kaudalwärts von den Lungen etwa den Verhältnissen bei anderen Eidechsen (Fig. 288). Bei Acontias monodactyla war der Recessus pulmo-hepaticus dexter besonders kurz. Bei Acontias meleagris war er dagegen etwa in demselben Grade wie bei anderen Eidechsen entwickelt.

Beim Alligator fand Butler (1889) sowohl den rechten wie den linken Recessus pulmo-hepaticus ohne Kommunikationsöffnung mit dem grossen Peritonealraum. Der Recessus pulmo-hepaticus sinister liegt zwischen Leber und Digestionskanal, grenzt nicht an die Lunge oder das Mediastinum und entspricht wahrscheinlich nur der medianen Partie desselben Recessus der Vögel. — Die Beziehungen des Recessus pulmo-hepaticus dexter zur Leber und Lunge sind dagegen denen des entsprechenden Recessus bei Vögeln und Eidechsen ähnlich.

Bei den meisten erwachsenen Schlangen gibt es nach Butler (1892) keine Spur der Recessus pulmo-hepatici. Bei Typhlops, Xenopeltis unicolor und Pythonidae (Eryx johnii, Enygrus carinatus, Boa constrictor und Python molurus) fand er aber zwischen Gallenblase und Magen eine schon von A. Retzius (1830) bei Python bivittatus beschriebene, allseitig geschlossene Bursa, die er (Butler) nach Untersuchungen an Schlangenembryonen als den Rest des rechten Recessus pulmo-hepaticus bezeichnet. Diese Bursa ist nach Butler auch bei Compsosoma melanurum, Dendrophis picta und Liophis meremii (obwohl hier weniger deutlich) zu finden.

Die dem Foramen Winslowi entsprechende Eingangsöffnung ist nach Butler (1892) bei den allermeisten Eidechsen zu finden. Nur bei den Amphisbaeniae existiert sie nicht. Gewisse Schildkröten (Thalassochelys) haben ein Foramen Winslowi; im allgemeinen aber ist es bei diesen Tieren geschlossen. Bei Krokodilen und Schlangen findet sich kein Foramen Winslowi vor.

Mall (1891) untersuchte einige Schildkröten und fand in der Nähe der Curvatura minor ventriculi eine allseitig geschlossene Kavität, die er als eine der Bursa omentalis entsprechende Bildung betrachtet.

Klaatsch (1892) fand bei Hatteria punctata ein Ligamentum hepato-cavo-duodenale, das sogar stärker als bei den Urodelen entwickelt war. In diesem Punkte verhält sich also Hatteria noch primitiver wie sogar Siren.

Dieses Ligament dürfte bei Hatteria die Aufgabe bekommen haben das Duodenum zu fixieren. Das dorsale Mesenterium zeigte eine „unbedeutende Omentalbildung". Das Foramen hepato-entericum war die einzige Kommunikationsöffnung der Bursa mit dem grossen Peritonealraum.

Die von Ravn bei Lacerta viridis beschriebene, durch die Verlötuug des Omentum minus mit dem dorsalen Mesenterium entstandene Falte ist nach Klaatsch nur der letzte Rest des von ihm so benannten Ligamentum hepato-cavo-duodenale. Durch die Reduktion dieses Ligamentes ist das Foramen hepato-entericum bei den Saurii sehr gross geworden und entspricht bei diesen Tieren vollkommen dem Foramen Winslowi der Säugetiere. Die Pars cavo-duodenalis der Bursa hepato-enterica ist — mit anderen Worten — verschwunden, und nur die Pars hepato-gastrica existiert bei diesen Tieren.

Bei Platydactylus Gecko bietet nach Klaatsch das Foramen hepato-entericum „die denkbar beste Vermittelung zwischen Hatteria und Lacerta dar."

Bei mehreren Schildkröten (Testudo graeca, Testudo europaea, Sphargis coriacea u. a.) war das „Ligamentum hepato-entericum" ganz kontinuierlich. Bei Gymnopus fand Klaatsch dagegen etwa 1 cm kranialwärts vom Ductus choledochus (an derselben Stelle, wo bei den Anuren eine Perforationsöffnung zu finden ist) eine „Durchbrechung" in diesem Ligament.

Im dorsalen Mesenterium fand er nach rechts von der Milz eine ähnliche Durchbrechung bei Testudo europaea, Chelonia viridis, Sphargis coriacea und Gymnopus japonicus. Durch diese dorsale Perforationsöffnung ist die Milz (die bei Testudo im Meso-duodenum liegt) in die Bursa hepato-enterica hineingekommen. Bei Testudo graeca existierte nach Klaatsch wahrscheinlich auch eine solche Öffnung, die sich jedoch später wieder geschlossen haben dürfte. Dies sollte nach Klaatsch „aus dem Einragen der Milz in die Bursa" zu schliessen sein.

Eine Omentalbildung (= Omentum majus) existiert nach Klaatsch nicht bei den Schildkröten. Sie haben kein Foramen hepato-entericum und haben wahrscheinlich niemals ein solches gehabt.

Bei den Krokodilen (Alligator mississippiensis und junge Exemplare von Champsa lucius) persistiert nach Klaatsch das „Ligamentum hepato-entericum" vollständig; es gibt also hier keine Spur von einem Foramen hepato-entericum. Die Bursa hepato-enterica ist stark reduziert.

Sowohl bei den Schildkröten wie bei den Krokodiliern hat sich das Lig. hepato-cavo-duodenale zu einem „Haftapparat fürs Duodenum" ausgebildet.

Betreffs des Aussehens der Bursa hepato-enterica bei Varanus arenarius erwähnt Toldt (1893), dass hier ein ganz ähnlicher Umstand obwaltet, wie Hoch[illegible]d Ravn bei Lacerta beschrieben hatten. Bei Hatteria [illegible]t sich nach Toldt das Hohlvenengekröse mit dem dorsalen dorsalwärts, sondern auf einem Gebiete auch ventral-

wärts. Hierdurch wird „eine tiefe, bis in den Bereich des Dickdarmgekröses reichende, schwanzwärts blind endigende Bucht" gebildet (Fig. 417).

Hochstetter (1899) hebt hervor, dass es Saurier gibt, welche keine Spur von einem Recessus pulmo-hepaticus sinister haben. Ob sie einen solchen einmal gehabt haben, welcher in der Ontogenie wieder verschwunden ist, lässt er dahingestellt bleiben. Er bestätigt die Angabe Butlers, dass es betreffs der Ausbildung des Recessus pulmo-hepaticus dexter alle Übergangsformen gibt zwischen Lacerta und Tejiden (Von den Tejiden untersuchte Hochstetter Ameiva vulgaris [Fig. 491]).

Bei Eumeces erythrocephalus, Gerrhonotus madagascariensis und Cerratula Stodarti fängt die rechte Lunge an, sich in ihrer kaudalen Partie von dem eigentlichen Ligamentum hepato-cavo-pulmonale (im Anschluss an Mathes [1895] bezeichnet Hochstetter mit diesem Namen die laterale Begrenzung des Recessus pulmo-hepaticus dexter) zu trennen. Bei Eumeces pavimentatus (Fig. 488) und Tiliquar scincoides ist fast die ganze rechte Lunge von dem eigentlichen Lig. hepato-cavo-pulmonale frei, ohne dass gleichzeitig der Recessus pulmo-hepaticus dexter eine Reduktion erfahren hat.

Gerrhonotus imbricatus zeigt ein ähnliches Verhalten in der kaudalen Partie der rechten Lunge (Fig. 489 B); der kraniale Teil des Recessus pulmo-hepaticus dexter ist bei diesem Tier obliteriert und ein Querschnitt in dieser Höhe (Fig. 489 A) zeigt darum dasselbe Verhalten wie bei den Tejiden (Fig. 491). Von drei untersuchten Exemplaren von Scincus officinalis nahm das eine eine Mittelstellung zwischen Eumeces pavimentatus und Gerrhonotus imbricatus ein (Fig. 490). Die zwei anderen zeigten dasselbe Verhalten wie Gerrhonotus imbricatus.

Bei Pseudopus Pallasii ist der Recessus pulmo-hepaticus dexter bis ins Gebiet des kaudalen Lungenendes beibehalten; bei Seps chalcides erreicht er nur die Höhe des kaudalen Lungenpoles und bei Anguis fragilis erreicht er (bei entwickelten Tieren) nicht die Lunge.

Bei Agama inermis, colonorum und sanguinolenta gibt es nach Hochstetter an der rechten Seite eine vollständig geschlossene Zwerchfellanlage, welche zum Teil von dem Lig. hepato-cavo-pulmonale gebildet wird.

Komparative Embryologie. Über die Entwickelung der uns hier interessierenden Rezesse bei Reptilienembryonen liegen bis jetzt nur relativ unvollständige Untersuchungen vor. Untersucht wurden nur einzelne ältere Embryonen von Alligator und Anguis und Embryonalserien von Lacerta (agilis) und einigen Schlangen (Tropidonotus natrix, Zamenis gemonensis, Vipera aspis und Elaphis guadrilineatus).

Bei einigen alten Embryonen von Alligator fand Butler (1889) eine Kommunikationsöffnung zwischen der von ihm als Recessus pulmo-hepaticus dexter bezeichneten Höhle und der Peritonealhöhle (Fig. 432). Betreffs ihrer

Beziehungen zu der Vena cava würde aber diese Kommunikationsöffnung nicht vollkommen dem Foramen Winslowi entsprechen. — Butler nimmt an, dass der eigentliche Saccus omenti auch existiert habe, dass er aber sekundär obliteriert sei. — In einer späteren Publikation (1892) erwähnt er, dass er bei einem jüngeren Alligatorembryo (35 Tage alt) an der normalen Stelle ein noch offenes Foramen Winslowi gefunden hätte.

Am vollständigsten sind die Schlangenembryonen untersucht worden.

Bei Embryonen von Tropidonotus natrix erwähnt Hochstetter (1888:3) die Existenz eines Hohlvenengekröses.

Butler (1892) untersuchte Schlangenembryonen aus drei Entwickelungsperioden.

Aus der ersten Entwickelungsperiode untersuchte er Embryonen von Tropidonotus natrix, Zamenis gemonensis und Vipera aspis (Stadien mit 0—4 Spiraltouren). Die älteren von diesen Embryonen zeigten betreffs der Beziehungen des Recessus pulmo-hepaticus dexter dieselben Verhältnisse wie gewisse Eidechsen in entwickeltem Zustande (Anguis, Chalcides, Acontias monodactyla); das heisst: der Recessus liegt nur in der Leberregion und erreicht nicht die Lunge.

In der zweiten Entwickelungsperiode (11 cm lange Embryonen von Elaphis quadrilineatus) war das Foramen Winslowi geschlossen.

In der dritten Entwickelungsperiode (Embryo von Elaphis quadrilineatus, 15 cm lang) hatten sich Gallenblase und Pankreas kaudalwärts von der Leber isoliert. Die Lunge hatte sich stark in kaudaler Richtung verlängert. An der rechten Seite des Magens, in der Ecke zwischen ihm und der Lunge war noch ein Rest des Recessus pulmo-hepaticus dexter zu sehen. — Später obliteriert aber bei Elaphis auch dieser.

Bei einer Serie von Lacerta agilis-embryonen beschreibt C. K. Hoffmann (1890) die Entwickelung des Hohlvenengekröses, ohne jedoch auf die Rezessbildung näher einzugehen.

Bei einem 5 mm langen Lacertaembryo fand Stoss (1892), dass die rechte Lunge wie „eingeschaltet“ zwischen einem Lig. pulmonale und einem Lig. pulmonale accessorium war und zusammen mit diesen Ligamenten die laterale Wand eines Rezesses bildete.

Hochstetter (1899) fand bei einem älteren Anguisembryo, dass der rechte Recessus pulmo-hepaticus die kaudale Partie der rechten Lunge begrenzte. Da er nun beim entwickelten Tier nicht so weit kranial angetroffen wird, muss man nach Hochstetter annehmen, dass das kraniale Ende des Rezesses sekundär

Von einem älteren Embryo von Lacerta agilis gibt Hoch-
Querschnittabbildung (Fig. 495), welche die Beziehungen der
no-hepatici zu Darm und Leber zeigt.

Amphibia.

Komparative Anatomie. Nach Hochstetter (1888 : 3) gibt es bei Salamandra maculosa, Triton cristatus, Proteus und Rana temporaria „in der Lebergegend ausser den teilweise dehiscent gewordenen dorsalen und ventralen Magengekrösen ein wohlentwickeltes Hohlvenengekröse". Ein Foramen Winslowi existiert bei den entwickelten Tieren nicht, weil das Hohlvenengekröse während der Embryonalperiode mit dem dorsalen Darmgekröse sekundär verwachsen ist. Beim erwachsenen Proteus wird diese Verwachsung angedeutet, „indem hier kaudalwärts von dem Übertritt des Gallenganges zum Darm und der Pfortader zur Leber die beiden Gekröse wieder auseinandergehen."

Nach Butler (1889) sind die ligamentösen Verbindungen der Lungen beim Salamander etwa dieselben wie bei Lacerta. Beim Frosch sind dagegen beide Lungen frei wie bei den Tejiden.

Mall (1891) spricht die Ansicht aus, dass die Amphibien wahrscheinlich einer der Bursa omentalis entsprechenden Kavität ganz entbehren.

Klaatsch (1892) hält die mesenterialen Verhältnisse bei Siren lacertina für sehr primitiv. Bei diesem Tier wurde die Bursa hepato-enterica 1. von dem dorsalen Lebergekröse, 2. von dem Ligamentum hepato-entericum und 3. von dem dorsalen Darmgekröse begrenzt. Das Ligamentum hepato-entericum ist bei allen Urodelen sowohl mit dem dorsalen Darmgekröse wie mit dem dorsalen Leberhohlvenengekröse verbunden, und die Bursa hepato-enterica würde allseitig geschlossen sein, wenn nicht sekundäre Perforationsöffnungen im Ligamentum hepato-entericum oder im dorsalen Darmgekröse entstanden wären. Solche Perforationen existieren bei allen Urodelen.

Das Ligamentum hepato-entericum kann nach Klaatsch an zwei Stellen Defekte zeigen: 1. Im Bereich der Vorder-Mitteldarmschlinge (Fig. 385 *dfv*). (Am kleinsten ist dieser Defekt bei Menobranchus, bei den Salamandrinen ist er grösser und am grössten bei Cryptobranchus). 2. An der kaudalen Seite des Ductus choledochus, ventral von Lobus descendens hepatis (= Lobus venae cavae). (Diese Perforationsöffnung, welche dem Foramen hepato-entericum der höheren Wirbeltiere entspricht, findet sich unter den Urodelen nur bei Cryptobranchus. Bei Salamandra maculata, S. atra, Triton, Menobranchus und Pleurodeles u. a. konnte Klaatsch sie nicht finden.)

Das dorsale Darmgekröse weist nach Klaatsch „mehrfache Durchbrechungen" auf: 1. Zwischen Milz und dorsaler Cölomwandung im Bereiche des Vorderdarmes (am grössten bei Siren; existiert auch bei Pleurodeles, Siredon, Triton taeniatus und alpestris; dagegen findet sich diese Öffnung nicht bei Menobranchus und Salamandra). — 2. Ventral von der Milz (Fig. 386). (Bei Salamandrinen, Siredon und Menobranchus; existiert nicht bei Pleurodeles und Tritonen.) — Bei Cryptobranchus sind diese beiden Defekte zu einer grossen Öffnung vereinigt.

Bei Cryptobranchus fand Klaatsch mehrere interessante Besonderheiten. Bei diesem Tier „kommt es zu einer, wenn auch schwach entwickelten Omentalbildung" (Omentum majus), „welche in ihrem ersten Beginn zur Milz Beziehung hat, insofern die Milz den Omentalrand einnimmt". Auch fand Klaatsch bei diesem Tier eine „Plica arteriae coeliacae", wodurch die Sonderung einer linken und einer rechten Hälfte der Bursa sich anbahnt. „Die weite Kommunikationsöffnung zwischen beiden Hälften der Bursa entspricht bezüglich ihrer distalen Begrenzung dem Foramen Winslowi der Säugetiere".

Nach Klaatsch steht Proteus betreffs der mesenterialen Verhältnisse dem Siren lacertina nahe. Menobranchus bildet eine Übergangsform zu den Derotremen und den Salamandrinen.

Bei den Anuren gibt es nach Klaatsch in dem Ligamentum hepato-entericum eine Perforationsöffnung, welche weiter kranialwärts als bei Salamandra liegt (Goeppert). (Bei Pipa am kleinsten; grösser bei Rana und Bufo.)

Ein Foramen hepato-entericum existiert nicht bei Pipa und jüngeren Individuen von Rana und Bufo. Eine solche Öffnung findet sich dagegen bei Bufo (vulgaris, variabilis, lentiginosus und scaber), Hyla und Polypedes quadrivittatus. Bei Rana temporaria, esculenta und mugiens existiert es bisweilen, bisweilen nicht.

Die Bursa hepato-enterica besitzt nach Klaatsch bei den Anuren eine relativ geringere Ausdehnung (besonders in cranio-kaudaler Richtung) als bei den Urodelen. Es hängt wohl dieses davon ab, dass der Lobus descendens hepatis relativ sehr kurz ist. Das kaudale Ende der Bursa hepato-enterica liegt nämlich in derselben Höhe wie das des Lobus descendens hepatis.

Bei den Anuren gibt es nach Klaatsch keine Omentalbildung und keine Plica arteriae coeliacae.

Bei Salamandra maculata und Triton hat nach Toldt (1893 : 1) das Hohlvenengekröse sowohl dorsal- wie ventralwärts einen so vollkommenen Anschluss an das dorsale Mesenterium, dass kein Foramen Winslowi existiert. Mit Hochstetter ist aber Toldt der Meinung, dass das Foramen Winslowi anfangs existiert und sich später während der Embryonalzeit wieder geschlossen habe.

Beim erwachsenen Axolotl wird nach Brachet (1895) die Bursa hepato-enterica an der rechten Seite von dem rechten „Meso laterale" (= Lig. hepatis dorsale, das sich kaudalwärts in das Lig. hepato-cavo-duodenale fortsetzt) und an der linken Seite von dem linken „Meso laterale" (= das Meso-gastrium) dem Magen und der ersten Partie des Duodenum gebildet. Ein Foramen Winslowi gibt es nicht. Die Kommunikation der Bursa wird durch grosse Defektbildungen im dorsalen Mesenterium und im Lig. hepato-gastro-duodenale gebildet.

Komparative Embryologie. Betreffs der uns hier interessierenden **Bildungen** sind Untersuchungen bei Embryonen von Siredon pisci-

formis, Salamandra maculata und atra, Triton alpestris und cristatus, Bombinator igneus, Rana, Bufo und Pelobates ausgeführt worden. Am vollständigsten wurden bisher Axolotl und Salamander untersucht.

Schon 1875 erwähnt Goette, dass beim Bombinatorembryo ein „Netzbeutel" entsteht und zwar dadurch, dass das kleine Netz (ursprünglich ziemlich senkrecht verlaufend), wenn die Leber nach rechts rückt, infolge der Lageveränderung der Vordarmteile „schräg von vorn und rechts nach links mit einer Neigung nach hinten gestellt" wird. „Auf diese Weise entsteht zwischen dem kleinen Netze und der Leber vorn und etwas rechts, dem Magen-Leberdarm links und dem queren Pankreasdarm, nebst dessen ebenfalls quergezogenem Gekröse als Hinterwand ein nur abwärts und rechts sich öffnender Raum," welcher den Netzbeutel repräsentiert. Indem die Wände des Netzbeutels sekundär viele Lücken erhalten, verschwindet derselbe indessen bald so vollständig, „dass sein embryonaler Bestand aus dem anatomischen Verhalten im entwickelten Tiere nicht erkannt werden könnte".

Stoss (1892) fand bei einer Salamanderlarve, dass der rechtsseitige Recessus existierte und dieselben Verhältnisse zeigte, wie der von ihm untersuchte 5 mm lange Lacertaembryo (vgl. pag. 276 und 277).

Klaatsch (1893) untersuchte einige ältere Embryonen von Tritonen und Salamandra maculosa. Ebensowenig wie bei den Erwachsenen existierte bei diesen ein Foramen hepato-entericum.

Brachet (1895) untersuchte Axolotlembryonen, resp. 4,6, 6, 8 und $9^1/_2$ mm lang. — Bei dem 4,6 mm langen Embryo waren die Organe noch nicht sichtbar durch Rezessbildungen getrennt. — Die epithelialen Lungenanlagen fangen unmittelbar kaudalwärts vom Herzen an und liegen mit ihren kranialen Partieen zwischen der Leber und dem Verdauungskanal (ventralwärts von diesem). Weiter kaudalwärts entfernt sich aber die linke Lunge in dorsaler Richtung von der Leber, während die rechte Lunge mehr ventral bleibt. Die Ursache zu dieser Asymmetrie soll offenbar in der linksseitigen Deviation des Magens zu suchen sein.

Bei dem 6 mm langen Axolotlembryo tritt die Anlage der Bursa hepato-enterica in Form zweier Rezesse auf, welche die Lungenanlagen von dem Verdauungsrohr isolieren. Der rechte Recessus liegt mit seiner kranialen (blind endigenden) Partie zwischen Leber, Lunge und Verdauungskanal. Der linke Recessus trennt dorsalwärts die linke Lunge und ventralwärts die Leber vom Verdauungsrohr.

Schon auf diesem Stadium stehen die beiden Rezesse durch eine Defektbildung im dorsalen Mesenterium miteinander in Verbindung (Fig. 426 und 427).

Bei einem 8 mm langen Axolotlembryo waren die kranialen Partieen der beiden Rezesse betreffs ihrer Relationen symmetrisch. Die kaudalen Partieen zeigten dieselben Verhältnisse wie beim Embryo von 6 mm. Das Foramen

Winslowi war noch offen. Es schliesst sich später in folgender Weise: kaudale, freie Rand des rechten „Mesolaterale" (= die laterale Begrenzung rechten Recessus) verschiebt sich kaudalwärts und kommt so in die Nähe Mesoduodenum, welches die kaudale Begrenzung des Foramen Winslowi bil (Die kraniale Begrenzung dieses Loches wird von dem oben erwähnten, fr Rand des rechten „Mesolaterale" gebildet.) Das Foramen Winslowi wird hie kleiner. Später ziehen sich seine Begrenzungen von allen Seiten her zusamn und das Foramen Winslowi wird geschlossen.

Bei einem 9½ mm langen Axolotlembryo war das Foramen Winslo schon ganz geschlossen. — Die entsprechende Kommunikationsöffnung linken Recessus bleibt dagegen immer offen. — Die Bursa hepato-enterica h beinahe schon das definitive Aussehen angenommen.

Die beiden zuerst getrennten Rezesse sind einander vollkommen ana Durch die sekundäre Durchbrechung des dorsalen Mesenteriums verschme sie miteinander und bilden so (beide zusammengenommen) die definitive B hepato-enterica. Die grösste Partie von dieser wird indessen von dem rec Recessus gebildet, welcher sich bei der linksseitigen Abweichung des Ver ungsrohres stärker entwickeln kann.

Bei ihrer Entstehung isolieren die primären Rezesse von dem Mesenter zwei Nebengekröse (das rechte und das linke „Mesolaterale"), welche die Lun enthalten. Das linke „Mesolaterale" bildet beim entwickelten Tier fast un ändert das Ligamentum pulmonale; von dem rechten „Mesolaterale" isoliert dagegen die rechte Lunge lateralwärts und behält nur durch ein Kollat ligament (Lig. pulmonale dextrum) die Verbindung mit ihm.

Klaatschs Ligamentum hepato-cavo-duodenale entsteht nach Brac durch Verschmelzung von 3 Ligamenten: das Lig. hepato-entericum, das dor Mesenterium und das rechte „Mesolaterale".

Die Ursache der sekundären Defektbildung im Lig. hepato-entericum nach Brachet in der enormen Ausdehnung dieses Ligamentes zu suchen.

Mathes (1895) untersuchte die Entwickelung der Rezesse besonders Embryonen von Salamandra atra und maculata. — Sein jüngstes Stad war ein 6 mm langer Embryo von Salamandra atra. Bei diesem waren Rezesse noch nicht gebildet. An der rechten Seite des Mesenteriums sal eine Mesodermverdickung, die er als die erste Anlage des Ligamentum hep cavo-pulmonale deutet.

Sein nächstes Stadium war ein Embryo (weder Alter noch Länge angegeben) von Salamandra maculata. Bei diesem waren beide Rez angelegt. Der rechte Recessus war etwas länger als der linke. — Die late Begrenzung des linken Recessus nennt Mathes das „Ligamentum hepato- monale"; die laterale Begrenzung des rechten Recessus bezeichnet er mit Namen „Ligamentum hepato-cavo-pulmonale". Dieses setzt sich kaudalwärt eine der Plica venae cavae entsprechende Falte fort.

Bei einem etwas älteren Embryo von Salamandra atra war die rechte Lunge zum grossen Teil kaudalwärts in das Lig. hepato-cavo-pulmonale hineingewachsen. Dieses Ligament war jetzt mit der Leber verbunden und endigte „in der Höhe des am weitesten kranial gelegenen Vornierentrichters mit freiem Rande". Auch die linke Lunge war kaudalwärts in das Lig. hepato-pulmonale hineingewachsen. — In welcher Weise das sekundäre Hineinwachsen der Lungen in die Ligamenta stattfindet, konnte Mathes aus Materialmangel nicht ermitteln.

Sein nächstes Stadium war ein bedeutend älterer Embryo von Salamandra atra. Bei diesem war die ventrale Partie des Lig. hepato-pulmonale in ihrer Entwickelung gehemmt worden und zwar durch die linksseitige Biegung des Verdauungsrohres. Das Foramen Winslowi war noch offen. Später schliesst es sich dadurch, dass der freie Rand des Lig. hepato-cavo-pulmonale allmählich mit dem ihm kaudalwärts gegenüberstehenden „abgeknickten" Duodenalgekröse bis zur Leber hin verwächst. Die Verwachsungsgrenze wird durch das dorsale Pankreas markiert. Bei der Schliessung des Loches spielt nach Mathes wahrscheinlich die starke und frühzeitige Entwickelung der Vordermitteldarmschlinge eine grosse Rolle.

Erst nach der Schliessung des Foramen Winslowi tritt bei Salamandra und Triton eine Perforation in dem dorsalen Mesenterium auf. Bei Axolotl findet man dagegen die betreffende Perforationsöffnung vor der Schliessung des Foramen Winslowi (Brachet).

Mathes ist der Ansicht, dass die Rezesse bei den Amphibien in derselben Weise wie bei den Amnioten entstehen und zwar dadurch, dass an jeder Seite des Darmes eine Falte entsteht, welche sich ventralwärts mit dem Sinus venosus verbindet. Bei den Amphibien bestehen diese Falten nur aus je zwei Zellschichten ohne dazwischenliegendes, undifferenziertes Mesodermalgewebe. In derselben Weise sind später alle Mesenterien gebaut, und zuletzt bestehen sie nur aus einer einzigen Zellenschicht, alternierend aus den Zellen der beiden ursprünglichen Schichten zusammengesetzt.

In dem ersten Entwickelungsstadium der Lungen dringen diese aktiv kaudalwärts in die lateralen Begrenzungen der beiden Rezesse und isolieren hierbei die Zellenschichten des betreffenden Ligamentes. Später halten sie in dem Längenwachstum mit den Ligamenten gleichen Schritt.

Die Magenbiegung hindert von Anfang an, dass das Lig. hepato-pulmonale sich in demselben Masse entwickelt wie das Lig. hepato-cavo-pulmonale; und der Magenfundus hindert besonders die Entwickelung der ventralen, zwischen Leber und Lunge ausgespannten Partie des Lig. hepato-pulmonale. Diese Ligamentpartie geht später fast vollkommen verloren.

Nach Mathes sind Embryonen von Siredon und Triton für eine Untersuchung über die Entstehung der Rezesse weniger geeignet, weil bei den jüngeren Stadien die Zellen so stark von Dotterplättchen gefüllt sind, dass die Gekröse-

platten kaum mit Sicherheit voneinander und von den Organen unterschieden werden können. Dass Brachet zu abweichenden Resultaten gekommen war, hängt nach Mathes davon ab, dass er mit zu alten Stadien arbeiten musste.

Bei älteren Embryonen von Rana und Pelobates fand Mathes konstant ein offenstehendes Foramen hepato-entericum.

Brachets Beobachtung, dass die Lungen beim Axolotl zuerst mit der Darmwand verbunden sind und später durch die Rezesse isoliert werden, stellt Mathes ganz in Abrede. Auch opponiert er sich gegen die Auffassung Brachets, dass die definitive Bursa hepato-enterica aus beiden Rezessen entstehen sollte. Denn diese seien prinzipiell als gleichwertig zu betrachten. — Auch die Beschreibung Brachets von den 3 kaudalwärts von der Bursa hepato-enterica zusammentretenden Ligamenten ist nach Mathes nicht richtig.

Später untersuchte Brachet (1896) noch jüngere Stadien von Axolotlembryonen. Diese bestätigten aber seine frühere Angaben. — Ausserdem untersuchte er Salamanderembryonen, 28 und 32 mm lang. Bei diesen fanden sich ein Lobus descendens hepatis und ein Ligamentum hepato-duodenale, welches sich zum Mesoduodenum in derselben Weise verhielt wie beim Axolotl. — Bei dem 28 mm langen Salamanderembryo war das Foramen hepato-entericum schon geschlossen; d. h. das rechte „Mesolaterale" und das Mesoduodenum waren schon miteinander verlötet. — Auch das Ligamentum hepato-duodenale war mit dem Mesoduodenum verschmolzen.

Pisces.

Bei Acanthiasembryonen von 20—25, 35 und 45 mm Länge hatte Phisalix (1885) eine in dem Inneren des Mesenterium, zwischen den Anlagen des Pankreas und der Milz gelegene Bindegewebespalte abgebildet (vgl. Fig. 49 bis 54, pag. 37!), welche nach einer späteren Publikation (1888, vgl. pag. 36 u. 111!) zu urteilen wenigstens anfänglich ohne Kommunikationsöffnung mit der Peritonealhöhle war. Diese allseitig geschlossene Bursa betrachtet Phisalix (1888) als eine der menschlichen Bursa omentalis analoge Bildung.

Bei Raja fand Hochstetter (1888 : 3), dass die beiden seitlichen Leberlappen durch zwei kurze Gekröse mit der dorsalen Bauchwand verbunden waren. Das rechte von diesen Gekrösen scheint er dem „Hohlvenengekröse" der höheren Wirbeltiere gleichzustellen. Ob aber dieses Gekröse eine der Bursa omentalis analoge Bildung begrenzt oder nicht, wird nicht erwähnt.

Mall (1891) ist der Meinung, dass die Fische aller Wahrscheinlichkeit nach eine der Bursa omentalis analoge Bildung ganz entbehren; eine Ansicht, welche Maurer (1902) zu teilen scheint, denn er erwähnt (loc. cit. pag. 233) die Existenz dieser Bursa nur bei den höheren Wirbeltieren von den Amphibien an.

Cyclostomi.

Bei Embryonen von Petromyzon fluviatilis fand Goette (1890) zwei dorsale Lebergekröse, welche er den von Hochstetter bei Amphibien gefundenen dorso-lateralen Lebergekrösen gleichstellt. Auch deutet er als „Homologon des Netzbeutels der Amphibien" den rechtsseitigen Leibeshöhlenabschnitt zwischen der Speiseröhre und dem dorsalen Lebergekröse bei Petromyzonembryonen. Dass dieser „Netzbeutel" der Neunaugen mit dem Perikardialraum in Zusammenhang steht, betrachtet Goette nur als die Fortdauer eines ursprünglichen Zustandes, wobei ein Abschluss einzelner Leibeshöhlenabschnitte gegen die anderen noch nicht zu stande gekommen ist.

Eigene Untersuchungen.

Mammalia.

Betreffs der allerersten embryonalen Entwickelung der uns hier interessierenden Rezessbildungen habe ich Schnittserien von neun Kaninchenembryonen (3—9,5 mm lang), einem Hundeembryo und zwei Rattenembryonen (4,5 mm lang) untersucht. Die spätere embryonale Entwickelung der Rezesse und zwar besonders die der Bursa infracardiaca habe ich an Schnittserien von sieben Katzenembryonen (8—61 mm lang) verfolgt. — Die Schnittserien gehörten alle zur hiesigen Embryonalsammlung.

Ausserdem habe ich ältere Embryonen von Schimpanse, Katze, Lemmus, Atherura, Phoca und Walfischen makroskopisch untersucht. — Über das embryologische Material gebe ich hier zuerst eine kurze

Stadienbeschreibung.

Kaninchenembryo I (3 mm).

Der von den Seiten her abgeplattete entodermale Vorderdarm liegt noch in der Medianebene, und sein Lumen bildet eine gerade, im Querschnitt sagittale Spalte. Die entodermalen Lungenanlagen sind noch nicht vom Vorderdarm abgetrennt. Dagegen fangen die mesodermalen Lungenanlagen an, sich als schwache laterale Ausbuchtungen zu markieren. Die Recessus pneumato-enterici sind noch nicht gebildet. Dagegen ist eine erste Andeutung des Recessus mesenterico-entericus zu sehen.

Kaninchenembryo II (3 mm).

Der entodermale Vorderdarm ist in der Höhe des werdenden Magens etwas nach links gebogen und stellt hier im Querschnitt eine sichelförmige Spalte dar, deren Konvexität nach links gerichtet ist. Die entodermale Lungenanlage ist noch nicht zu unterscheiden. — Die mesodermalen Lungenanlagen bilden dagegen deutliche laterale Ausbuchtungen, von denen die linke mehr

dorsalwärts liegt. Die rechte mesodermale Lungenanlage wird kaudalwärts von der Eingangsöffnung eines 20 μ langen Recessus pneumato-entericus dexter begrenzt. Die dorsale Partie dieses Recessus setzt sich kaudalwärts in einen 150 μ langen Recessus mesenterico-entericus fort, welcher von einer kaudalwärts allmählich verstreichenden Plica mesogastrica begrenzt wird. Der von einer dicken Endothelschicht begrenzte Recessus mesenterico-entericus schiebt sich in die Konkavität des Vorderdarmes hinein.

An der linken Seite des Mesenterium gibt es noch keinen Recessus pneumato-entericus.

Kaninchenembryo III (4,5 mm).

Die entodermale Lungenanlage ist noch nicht deutlich zu sehen. In der Nähe der dorsalen Insertion des Mesenterium (Mediastinum) bildet die linke mesodermale Lungenanlage eine laterale Ausbuchtung, welche kaudalwärts allmählich verstreicht, ohne hier von einem Recessus pneumato-entericus sinister abgegrenzt zu werden. Die rechte mesodermale Lungenanlage breitet sich mehr gleichmässig an der ganzen lateralen Fläche des Mesenterium aus und wird kaudalwärts von der Eingangsöffnung eines 40 μ langen Recessus pneumato-entericus dexter abgegrenzt. — Der Recessus mesenterico-entericus hat dieselbe Länge wie bei Kaninchenembryo II.

Kaninchenembryo IV (4,5 mm).

Der Recessus pneumato-entericus dexter hat eine Länge von 50 μ. Ob ein Recessus pneumato-entericus sinister schon gebildet ist oder nicht, lässt sich nicht entscheiden, da die Schnitte in der betreffenden Gegend beschädigt sind.

Kaninchenembryo V (4,5 mm).

Dieser Embryo befindet sich auf demselben Entwickelungsstadium wie der menschliche Embryo II (3 mm N.-St.-L.).

Die entodermalen Lungenanlagen sind jetzt gebildet. Gleichwie beim menschlichen Embryo streckt sich die linke entodermale Lungenanlage etwas weiter kaudalwärts als die rechte (Fig. 506 *lLg*). Die mesodermalen Lungenanlagen sind nicht so symmetrisch wie beim Menschen (vgl. Fig. 156, Taf. I und Fig. 503); die linke liegt (besonders mit ihrem kaudalen Ende) mehr dorsal (vgl. Fig. 160, Taf. II und Fig. 505) und die kaudale Grenze derselben wird nur ventralwärts von der Eingangsöffnung eines Recessus pneumato-entericus sinister (Fig. 505) gebildet. Dieser Recessus hat eine Länge von etwa 70 μ. Das kraniale Ende desselben reicht in die Höhe der entodermalen Lungenanlage hervor, liegt aber 24 μ weiter kaudalwärts als das des Recessus pneumato-entericus dexter. Dieser ist doppelt länger wie der linke Recessus, erreicht aber kranialwärts nicht ganz die entodermale Lungenanlage. Seine Eingangsöffnung liegt weiter kaudalwärts als die des linken Recessus (Fig. 503). Die laterale Begrenzung des Recessus pneumato-entericus dexter (das „Mesolaterale“ der belgischen

Autoren) bildet nur kranialwärts eine deutlich als mesodermale Lungenanlage erkennbare, laterale Ausbuchtung. Wenn ich das betreffende Lungenmodell

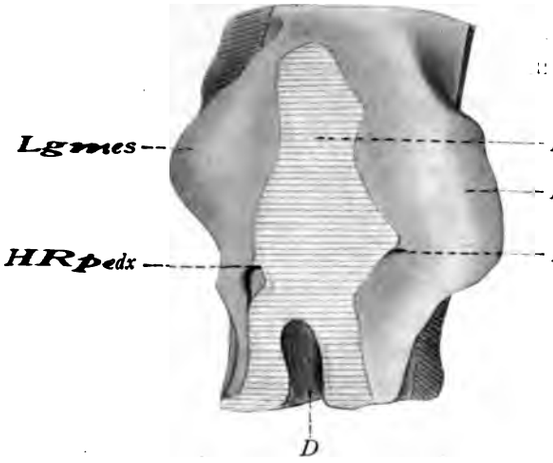

Fig. 503.

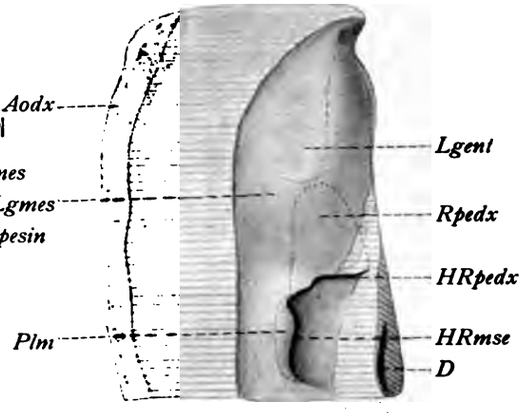

Fig. 504.

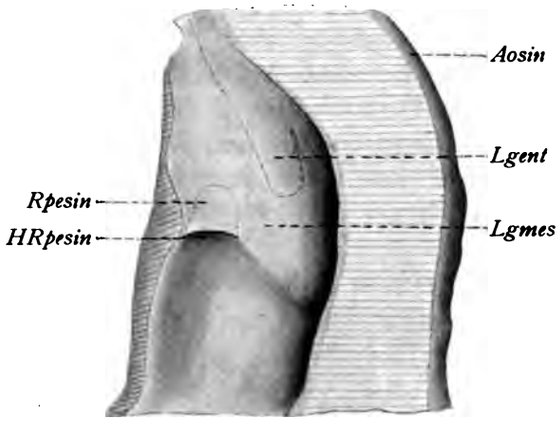

Fig. 505.

Fig. 503—505. Rekonstruktionsmodell der kranialen Partie des Mesenterium von einem 4,5 mm langen Kaninchenembryo (V). Herz und Leber sind weggeschnitten. Von der dorsalen Körperwand ist die Partie ventralwärts von den Aortae descendentes (*Aodx* und *Aosin*) in der Rekonstruktion mitgenommen. Die Lage der entodermalen Lungenanlagen (*Lgent*) und der Rezesse sind mit punktierten Linien bezeichnet. — Fig. 503 von der ventralen, Fig. 504 von der rechten und Fig. 505 von der linken Seite gesehen. — $^{15}/_{1}$.

Lgmes mesodermale Lungenanlagen; *D* Darm; *Rpedx* rechter, *Rpesin* linker Recessus pneumatoenthericus; *Hrpedx* und *Hrpesin* Hiatus derselben; *Hrmse* Hiatus recessus mesenterico-enterici; *Plm* Plica mesogastrica; *Mcp* Mesocardium posticum (Schnittfläche desselben).

mit demjenigen des menschlichen Embryo II vergleiche, bin ich am meisten geneigt auch die kaudale membranartige Partie des „Mesolaterale“ als zur ur-

sprünglichen mesodermalen Lungenanlage gehörend zu betrachten[1]). — In diese kaudale, membranartige Partie der rechten mesodermalen Lungenanlage hat schon die Leber angefangen von der ventralen Seite her hineinzuwachsen (Fig. 504).

Kaudalwärts setzt sich die dorsale Partie der rechten mesodermalen Lunge (= das Ligamentum pulmonale dorsale) in die Plica mesogastrica fort (Fig. 504), welche den 0,24 mm langen Recessus mesenterico-entericus lateralwärts begrenzt. Ein Recessus hepato-entericus ist nur schwach angedeutet. Die Anheftung des ventralen Mesenterium am Vorderdarm hat darum auch mehr Ähnlichkeit mit der des menschlichen Embryo I (3,4 mm Sch.-St.-L.). (Vergl. Fig. 144, pag. 122). — Die Magenanlage ist noch nicht als Darmverdickung zu erkennen.

Kaninchenembryo VI (5 mm).

Gehört etwa demselben Entwickelungsstadium wie der menschliche Embryo III (5 mm) an. Gleichwie bei diesem ist die linke Lungenanlage kranialwärts verdrängt worden. Die linke entodermale Lungenanlage hat hierbei eine transversale (frontale) Stellung angenommen, und der linke Recessus pneumato-entericus ist fast verschwunden; jedoch nicht so vollständig wie bei dem menschlichen Embryo III. In derselben Höhe, wo das kraniale Ende des Recessus pneumato-entericus dexter liegt, ist nämlich der linke Recessus noch an einem Schnitt (15 μ dick) zu sehen (Fig. 507 Rpesin). Auf dem kaudalwärts hiervon gelegenen Schnitt öffnet er sich in die Pleuro-peritonealhöhle.

Der rechte Recessus pneumato-entericus hat jetzt eine Länge von 0,24 mm. Kaudalwärts setzt er sich in einen 0,3 mm langen Recessus hepato-mesenterico-entericus fort. Der Recessus hepato-entericus ist jetzt vollkommen entwickelt.

Kaninchenembryo VII (7 mm).

Entspricht einem Zwischenstadium zwischen den menschlichen Embryonen III (5 mm) und IV (8 mm). — Der Recessus pneumato-entericus sinister ist verschwunden. In die kaudale membranöse Partie der rechten mesodermalen Lungenanlage ist jetzt mehr Lebersubstanz hineingewachsen, und die kraniale Begrenzung des Hiatus communis recessuum ist hierbei kaudalwärts verschoben worden.

Die Plica mesogastrica ist noch ungeteilt.

Kaninchenembryo VIII (8 mm).

Die Plica arteriae coeliacae und die Plica venae cavae fangen an, sich aus der Plica mesogastrica zu differenzieren. — Die die rechte Lunge begrenzende Partie des Recessus pneumato-entericus dexter hat eine Länge von 0,15 mm.

[1]) Eine andere Möglichkeit ist, dass der rechtsseitige Mesenterialrezess, den ich mit dem Namen Recessus pneumato-entericus dexter bezeichnet habe, nur kranialwärts ein wahrer Recessus pneumato-entericus, kaudalwärts dagegen eine auf dem Querschnitte allseitig geschlossene Partie eines Recessus hepato-mesenterico-entericus wäre. Solchenfalls wäre die membranöse Partie des „Mesolaterale" als eine ursprüngliche mesodermale Leberanlage zu betrachten.

Kaninchenembryo IX (9,5 mm).

Die Bursa infracardiaca ist von der Bursa omentalis abgeschnürt; sie hat eine Länge von 0,25 mm. — Die kaudale Begrenzungsfalte der linken Pleurahöhle ist jetzt gebildet. (Die entsprechende rechte Falte entsteht schon in einem früheren Stadium.)

Betreffs der Existenz des Recessus pneumato-entericus sinister habe ich ausserdem drei junge Embryonen von Hund und Ratte untersucht.

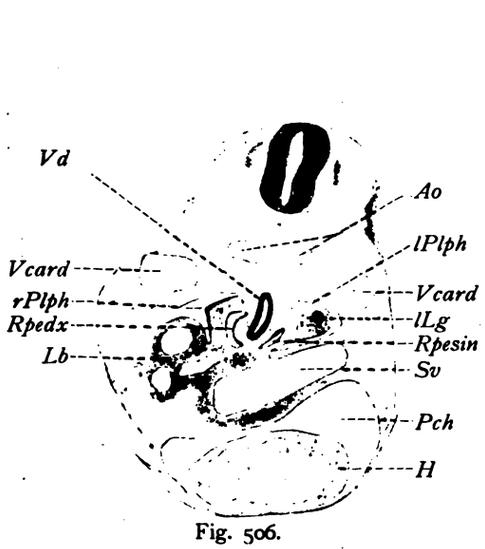

Fig. 506.

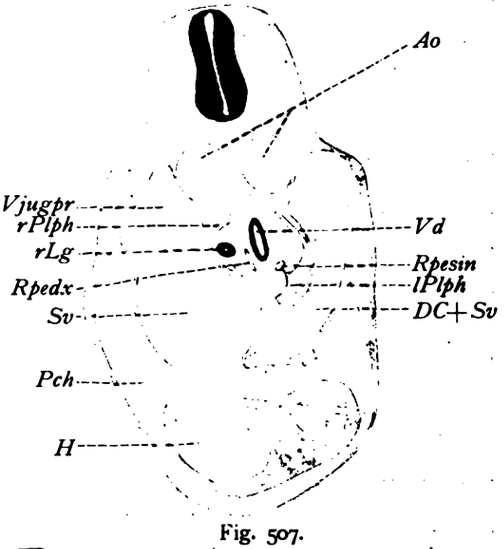

Fig. 507.

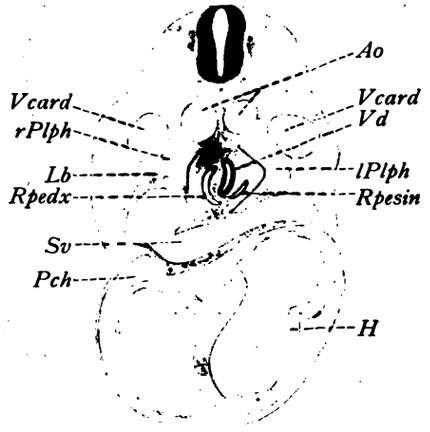

Fig. 508.

Fig. 506. Querschnitt etwa in der Höhe der kaudalen Lungenenden von einem 4,5 mm langen Kaninchenembryo. $^{37,5}/_{1}$.

Fig. 507. Ähnlicher Querschnitt von einem 5 mm langen Kaninchenembryo. $^{37,5}/_{1}$.

Fig. 508. Ähnlicher Querschnitt von einem Hundeembryo. $^{37,5}/_{1}$.

Ao Aortae descendentes; *DC* + *Sv* Ductus Cuvieri sin. + Sinus venosus; *H* Herz; *Lb* Leber; *lLg* linke, *rLg* rechte entodermale Lungenanlage; *lPlph* linke, *rPlph* rechte Pleuro-peritonealhöhle; *Pch* Perikardialhöhle; *Rpesin* linker, *Rpedx* rechter Recessus pneumato-entericus; *Sv* Sinus venosus; *Vd* Vorderdarm; *Vcard* Vena cardinalis; *Vjugpr* Vena jugularis primitiva.

Der betreffende Hundeembryo befand sich auf einem Entwickelungsstadium, das demjenigen des menschlichen Embryo II (3 mm) entsprach. Länge und Schnittdicke waren leider nicht angegeben. — Ein Recessus pneumato-entericus sinister ist auf 10 Schnitten zu sehen; ein Recessus pneumato-entericus dexter auf 22 Schnitten. Im Querschnitt zeigen diese beiden Rezesse, wie auf Fig. 508 zu sehen ist, ein verschiedenes Aussehen. Die linke entodermale Lungenanlage streckt sich weiter kaudalwärts als die rechte. Die mesodermalen Lungenanlagen haben etwa dasselbe Aussehen wie bei Kaninchenembryo V (4,5 mm).

Bei zwei Rattenembryonen von 4,5 mm Länge, welche sich auf einem etwas späteren Entwickelungsstadium (etwa demjenigen des menschlichen Embryo III, 5 mm) befanden, war an der linken Seite kein taschenförmiger Recessus pneumato-entericus zu finden. Die linke entodermale Lungenanlage reicht nicht so weit kaudalwärts als die rechte; und man bekommt darum den Eindruck, als wäre der linke Recessus pneumato-entericus dadurch verschwunden, dass die linke Lunge kranialwärts verschoben worden wäre.

Die spätere Entwickelung der Bursa infracardiaca habe ich auf einer Serie Katzenembryonen verfolgt.

Katzenembryo I (8 mm).

Entspricht etwa dem menschlichen Embryo III (5 mm). Wie bei diesem hat die linke Lungenanlage eine mehr kraniale Lage als die rechte, und ein Recessus pneumato-entericus sinister ist nicht zu finden. Der Recessus pneumato-entericus dexter hat eine Länge von 0,25 mm. Seine laterale Begrenzung hat grössere Ähnlichkeit mit der des Kaninchenembryo VI (5 mm) als mit der des erwähnten menschlichen Embryo. In die kaudale, membranöse Partie der rechten mesodermalen Lungenanlage fängt die Leber an hineinzuwachsen. — Kaudalwärts setzt sich der Recessus pneumato-entericus dexter in einen 0,38 mm Recessus hepato-mesenterico-entericus fort. — Die Plica mesogastrica hat sich noch nicht in eine Plica arteriae coeliacae und eine Plica venae cavae geteilt.

Katzenembryo II (10 mm).

Eine Bursa infracardiaca ist noch nicht von den vereinigten Rezessen abgeschnürt worden. — Der Lobus infracardiacus der rechten Lunge ist deutlich zu sehen; seine mediale Seite wird grösstenteils vom Recessus pneumato-entericus dexter begrenzt. Ausserdem wird auch eine Partie des kaudalen Lungenlappens von diesem Recessus unmittelbar begrenzt. — Von den kaudalen Begrenzungsfalten der Pleurahöhlen ist nur die rechte angelegt.

Katzenembryo III (10,9 mm).

Die Bursa infracardiaca ist jetzt von den vereinigten Rezessen abgeschnürt worden; an der linken Seite existiert nun eine kaudale Begrenzungs-

falte der betreffenden Pleurahöhle. — Der Lobus infracardiacus hat angefangen, sich von der lateralen Wand der Bursa infracardiaca frei zu machen.

Katzenembryo IV (13 mm).

Die Bursa infracardiaca hat eine Länge von 0,75 mm. Mit ihrer kranialen, 0,5 mm langen Partie grenzt sie unmittelbar an den Lobus infracardiacus und den Lobus posterior der rechten Lunge. Das kaudale Ende (72 μ lang) des Lobus infracardiacus ist vollkommen frei, und kranialwärts hiervon ist dieser Lappen in einer Ausdehnung von 0,1 mm nur durch ein einfaches Ligamentum mit der lateralen, membranösen Wand der Bursa verbunden. Auch die ventrale Partie des Lobus infracardiacus ist vollkommen frei.

Katzenembryo V (20 mm).

Die Bursa infracardiaca hat eine Länge von 1,08 mm. Ihre laterale Begrenzung wird ausschliesslich von einer Membran gebildet, an welche die einfachen Pulmonalligamente des Lobus infracardiacus und des Lobus posterior inserieren. Die Bursa infracardiaca steht also zu der Lunge in keiner direkten Beziehung.

Katzenembryo VI (25 mm).

Zeigt etwa dieselben Verhältnisse wie Katzenembryo V.

Katzenembryo VII (61 mm).

Die Bursa infracardiaca (Fig. 510) hat eine Länge von 6 mm und eine grösste Breite (in sagittaler Richtung) von 1,8 mm. Etwa in der Mitte zeigt sie aber eine Breite von nur 0,9 mm. Die mediale Wand wird vom Ösophagus gebildet. Die laterale Wand wird kranialwärts von der rechten Lunge (Fig. 509) und kaudalwärts grösstenteils von einer dünnen Membran gebildet. Nur das kaudale Ende der Bursa wird lateralwärts vom Zwerchfell begrenzt.

Nur die kranialwärts von der eingeschnürten Stelle (Fig. 510) der Bursa gelegene, etwa 2,5 mm lange Partie derselben grenzt unmittelbar an den dorsokranialen Teil des Lobus infracardiacus. Die dorsale Begrenzung dieser Bursapartie wird von dem Lobus posterior pulmonis und von dem hiervon ausgehenden Lungenligament gebildet. Kaudalwärts setzt sich dieses Lungenligament, das wir Ligamentum pulmonale dorsale benennen wollen, bis zum Ende des Lobus posterior fort. Diese kaudale Fortsetzung des Ligamentum pulmonale dorsale begrenzt nicht unmittelbar die Bursa infracardiaca, sondern befestigt sich dorsalwärts an ihre laterale membranöse Wand.

Die ventrale Begrenzung der Bursa infracardiaca wird kranialwärts von einem Ligament gebildet, das zwischen der Mitte des Lobus infracardiacus und dem Mediastinum ausgespannt ist. Ich nenne dieses Ligament das Ligamentum pulmonale ventrale. Kranialwärts vereinigen sich diese beiden Ligamente in der Höhe des Hilus pulmonis, und kaudalwärts werden sie durch die laterale, membranöse Wand der Bursa (das Ligamentum pulmonale commune) miteinander verbunden.

Die linke Lunge hat nur ein einfaches Ligament, das der Lage nach dem Ligamentum pulmonale dorsale entspricht.

Zu erwähnen ist, dass bei diesem Embryo die Pars spongiosa omenti majoris, (welche schon bei Katzenembryo VI [25 mm lang] stark entwickelt war), bedeutend kräftiger entwickelt ist als bei dem 70 mm (Sch.-St.-L.) langen menschlichen Embryo und sogar die grösste Partie des Omentum majus bildet.

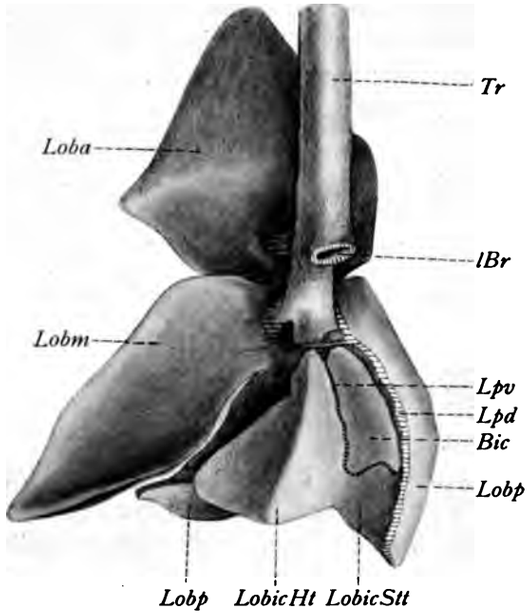

Fig. 509.

Fig. 510.

Fig. 509. Rekonstruktionsmodell der rechten Lunge von einem 65 mm langen Katzenembryo. Von der medialen Seite gesehen. $^{7,5}/_{1}$. Die Schnittflächen sind schraffiert oder punktiert. *Tr* Trachea; *lBr* Schnittfläche des linken Hauptbronchus; *Loba, Lobm* und *Lobp* Lobus anterior, medius und posterior; *LobicHt* und *Stt* Lobus infracardiacus, „Herzteil" und „Stammteil"; *Bic* die die Bursa infracardiaca begrenzende Lungenpartie; *Lpd* Ligamentum pulmonale dorsale; *Lpv* Ligamentum pulmonale ventrale.

Fig. 510. Abguss der ganzen Bursa infracardiaca desselben Katzenembryos (Rekonstruktionsmodell). Von der lateralen Seite gesehen. $^{7,5}/_{1}$. — *Pp* Pars pulmonalis.

Die bisher beschriebenen Katzenembryonen waren alle in Schnittserien zerlegt. — Ausserdem habe ich einen 14 cm (Sch.-St.-L.) langen Katzenembryo makroskopisch untersucht.

Katzenembryo VIII (14 cm).

Die Bursa infracardiaca hat eine Länge von 20 und eine Breite (in sagittaler Richtung) von 5 mm. Die kraniale Hälfte der Bursa begrenzt unmittelbar eine Partie der rechten Lunge, welche der Form und Lage nach vollkommen mit der in Fig. 509 abgebildeten übereinstimmt.

Embryo von Phoca vitulina (21 cm Sch.-St.-L.). Makroskopisch untersucht. (Diesen Embryo verdanke ich Herrn Prof. E. Müller.)

Obwohl der infrakardiale Teil der rechten Lunge relativ schwach entwickelt ist und nur eine sehr kleine Partie des Perikardium vom Zwerchfell trennt, hat die Bursa infracardiaca eine beträchtliche Grösse, welche der bei einer ebenso grossen Katze gleichzustellen ist. Kranialwärts streckt sich die Bursa bis zum Hilus der rechten Lunge und begrenzt direkt eine grosse Partie derselben (Fig. 521, pag. 419). — Die linke Lunge hat nur ein einfaches Ligament.

Walfischembryo (wahrscheinlich Balaena), 16 cm lang. — Makroskopisch untersucht.

Die ganz ungeteilten Lungen haben nur je ein Ligamentum pulmonale. Obgleich keine äussere Andeutung einer infrakardialen Lungenzone existiert, findet sich jedoch an der rechten Seite des Ösophagus, zwischen dieser und dem Zwerchfell, eine kleine Bursa infracardiaca, welche etwa dasselbe Aussehen hat wie bei einem gleichgrossen menschlichen Embryo.

Die Anlage des Omentum majus bildet noch keine Aussackung und ist von dem Colon resp. Mesocolon transversum vollkommen frei.

Walfischembryo (wahrscheinlich Balaena), 45 cm lang. — Makroskopisch untersucht. — (Diese zwei Balaena-Embryonen verdanke ich Herrn Intendant Dr. Einar Lönnberg.)

Die Bursa infracardiaca hat in sagittaler Richtung eine Länge von 1,5 cm und in kranio-kaudaler Richtung eine Länge von 1 cm. Zur rechten Lunge hat sie keine direkte Beziehung. — Das Foramen Winslowi ist sehr eng. Die Anlage des Omentum majus bildet jetzt eine 1—1,5 cm lange Aussackung, welche eine fast sagittale Stellung hat. Die das Pancreas dorsale einschliessende Partie des Omentum majus ist in einer Ausdehnung von 12 mm mit dem Mesocolon und Colon transversum verwachsen. Diese (sagittal verlaufende) Kolonpartie hat also jetzt kein freies Mesenterium. Das sehr kurze (5 mm) Mesocolon descendens und das relativ lange Mesocolon ascendens sind dagegen vollkommen frei. — Das Duodenum ist eng an der dorsalen Körperwand fixiert.

Embryo von Phocaena communis, 20 cm (Totallänge). Makroskopisch untersucht.

An der rechten Seite des Ösophagus findet sich zwischen ihm und dem Zwerchfell eine kleine, aber deutliche Bursa infracardiaca (Fig. 511 *Bic*), welche zur rechten Lunge oder deren Ligament keine direkte Beziehung hat.

Embryo von Phocaena communis, 27 cm lang. Makroskopisch untersucht. — (Diese Phocaena-Embryonen verdanke ich Herrn Prof. W. Leche.)

Die Bursa infracardiaca ist in demselben Masse wie der Ösophagusquerschnitt grösser geworden. — Das etwa 1 cm kaudalwärts vom Magen herabhängende Omentum majus ist vollkommen frei. — Auch das überall relativ (im

Verhältnis zu dem der oben beschriebenen Balaena-Embryonen) lange Mesocolon zeigt keine sekundären Verwachsungen.

Embryo von Atherura (9 cm Sch.-St.-L.) Makroskopisch untersucht. — (Diesen Embryo verdanke ich Herrn Prof. T. Tullberg.)

Die linke Lunge hat einen einfachen Lobus infracardiacus, dessen kaudale Spitze frei ist. Der kraniale Teil dieses Lappens ist durch ein einfaches Ligament am Mediastinum fixiert.

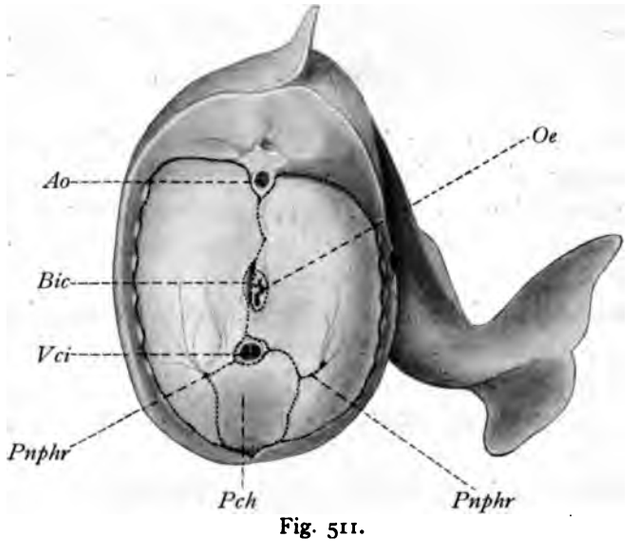

Fig. 511.

Zwerchfell eines 20 cm langen Embryo von Phocaena communis. 1/1. — Die Schnittfläche der Serosa ist schwarz punktiert.

Ao Aorta; *Bic* Bursa infracardiaca; *Oe* Ösophagus; *Pch* Pericardialhöhle; *Pnphr* Plica nervi phrenici.

Die rechte Lunge hat einen in fünf kleinere Lappen zerlegten Lobus infracardiacus, dessen „Stammteil" ebenfalls durch ein einfaches Ligament am Mediastinum fixiert ist.

Die schlechte Konservierung dieses Embryos gestattete leider keine Untersuchung über die Existenz und Grösse der Bursa infracardiaca.

Embryo von Troglodytes niger (33 cm Totallänge). Makroskopisch untersucht. — (Diesen Embryo verdanke ich Herrn Prof. J. W. Hultkrantz.)

Die mesenterialen Verhältnisse der Bauchhöhle sind der Hauptsache nach denen beim reifen menschlichen Embryo vollkommen ähnlich.

Auch die Lungen und ihre Ligamente sind den menschlichen zum verwechseln ähnlich.

An der rechten Seite des Ösophagus zwischen diesem und dem Zwerchfell findet sich eine zwar kleine, aber deutliche Bursa infracardiaca. Sie hat etwa dieselbe Grösse wie bei einem gleichgrossen menschlichen Embryo und hat keine direkte Beziehung zur rechten Lunge.

Die komparative Anatomie der Bursa omentalis und zwar besonders des Omentum majus und seiner sekundären Verwachsungen ist von früheren Autoren (Meckel [1817], Hennecke [1836], Toldt [1879, 1889], Klaatsch [1892]) relativ eingehend studiert worden. Ich habe mich darum hier darauf beschränken können, betreffs der Bursa omentalis nur einige wenige Säuge-

tiere (Katze, Hund, Fuchs, Meerschweinchen, Igel, Ratte und Macacus) zu untersuchen.

Zu dem, was von den erwähnten Autoren auf diesem Gebiet gesagt worden ist, habe ich nur folgendes hinzuzufügen.

Die Bursa omenti minoris scheint bei den Säugetieren im allgemeinen relativ grösser als beim Menschen zu sein, was wohl zunächst davon abhängt, dass der Lobus Spigeli hepatis bei jenen stärker entwickelt ist.

Das Omentum minus setzt sich bei einigen Tieren konstant ein Stückchen kaudalwärts vom Ductus choledochus fort. Bei den von mir untersuchten Exemplaren von Cavia cobaia habe ich immer die Existenz einer solchen (etwa 1,5—2 cm langen) kaudalen Fortsetzung des Omentum minus konstatieren können. Ich nenne dieses Ligament das Ligamentum cystico-duodenale, weil es sich immer zwischen der Gallenblase und dem Duodenum ausdehnte. Auch der Ductus cysticus lag in diesem Ligament eingebettet.

Der freie Rand dieses Ligamentes begrenzt die weite Eingangsöffnung eines Infundibulum praevestibulare. Ausser von dem Ligamentum cystico-duodenale wird das Infundibulum praevestibulare begrenzt: vom Mesoduodenum, von der dorsalen Bauchwand, vom Ligamentum des Lobus venae cavae hepatis (entspricht dem bisweilen existierenden Ligamentum hepato-renale anterius beim Menschen) und von der Leber. — Die kranialwärts gerichtete Spitze des Infundibulum praevestibulare mündet in das Foramen Winslowi. — Das Foramen Winslowi wird begrenzt: ventralwärts von einer Plica venae portae, dorsalwärts von einer Plica venae cavae, kranialwärts von der Leber und kaudalwärts von einer mehr oder weniger undeutlichen Falte, welche die Arteria mesenterica superior (bei den von mir untersuchten Exemplaren war die Arteria coeliaca mit dieser Arterie verschmolzen) enthält.

Ein solches Ligamentum cystico-duodenale kann als Anomalie auch beim Menschen vorkommen. Mit dem von dem Omentum majus gebildeten Ligamentum cystico-duodeno-epiploicum ist es natürlich nicht zu verwechseln.

Ein Ligamentum cystico-duodeno-epiploicum habe ich bei Macacus beobachtet.

Die dorsale Wand der Bursa omenti majoris ist beim Meerschweinchen und Georychus capensis in der Höhe des Fundus ventriculi 5 mm kranialwärts von der linken Nebenniere an der dorsalen Bauchwand (= dem Zwerchfell) fixiert. Bei der Ratte (weiss) gibt es eine ähnliche Verbindung, die jedoch nur kaudalwärts ein Lumen (mit der Bursa kommunizierend) besitzt. Ein der Lage nach ganz ähnliches Ligamentum phrenico-gastricum fand ich beim Igel. Bei diesem Tier hatte aber das Ligament kein Lumen, und nur seine Verbindung mit dem kranialwärts ebenfalls einfachen (d. h. Lumen entbehrenden) Ligamentum gastro-lienale liess es verdächtig erscheinen, dass es vielleicht trotzdem als ein Oment-Derivat zu betrachten sei. Am linken Lumbalteil des Zwerch-

felles hatte das betreffende Ligament eine lineare, transverselle Insertion, welche etwa 2 cm kranialwärts von der linken Nebenniere lag. Die Insertion am Magen befand sich ein Stückchen kranialwärts von der kranialen Grenze der Bursa omenti majoris. Bei einem 20 mm langen Igelembryo ist dieses Ligament noch nicht gebildet. Zu bemerken ist, dass in diesem Stadium (und wahrscheinlich auch zu der Zeit der Entstehung des Ligamentes) die linke Nebenniere relativ grösser ist und in derselben Höhe wie der Fundus ventriculi liegt. Bei Macacus war die dorsale Wand der Bursa omenti majoris mit der linken Niere und Nebenniere verwachsen.

Beim Igel war das Colon resp. Mesocolon vollkommen frei. Beim Meerschweinchen war dagegen das Mesocolon sowohl mit dem Mesoduodenum wie mit der rechten Partie des Omentum majus verwachsen.

Die von Toldt (1889) bei der Katze beschriebene ligamentöse Verbindung zwischen dem Omentum majus und der linken Fläche des gemeinschaftlichen Gekröses habe ich auch beim Fuchse gefunden. — Es erscheint mir wahrscheinlich, dass diese ligamentöse Verbindung mit dem von Klaatsch so benannten Ligamentum recto-lienale identisch ist.

Bei Macacus ist das Colon transversum kaudalwärts vom Pylorus in einer Ausdehnung von etwa 25 mm mit dem Omentum majus verwachsen. Diese Verwachsung des Colon (resp. Mesocolon) setzt sich nach rechts hin in eine Verwachsung desselben mit dem Duodenum und der rechten Niere fort. Hierbei wird eine Partie der dorsalen Bauchwand zwischen der rechten Seite des Mesoduodenum und der medialen Seite der rechten Niere von der Verwachsung übersprungen. So entsteht eine kranialwärts offene Peritonealtasche, welche der Lage nach der „Pars cavo-duodenalis" (der Bursa omentalis) von Klaatsch entspricht. Aller Wahrscheinlichkeit nach ist diese Tasche aber sekundär bei der Verlötung des Colons entstanden. Sie ist also nicht mit einer bei gewissen Säugetieren (z. B. bei der Katze) existierenden Tasche zu verwechseln, welche durch eine sichelförmige Verlängerung des den Lobus venae cavae fixierenden Ligamentes auf das Meso-duodenum gebildet wird.

Die Cauda pancreatis streckt sich im allgemeinen nur bis zum Milzhilus. Beim Meerschweinchen biegt sie aber an dieser Stelle um und setzt sich mehr oder weniger weit (bisweilen bis an die rechte Kante des Omentes in der ventralen Bursawand nach rechts hin fort. — Beim Igel und Fuchs habe ich ein sehr stark entwickeltes Caput pancreatis gesehen, welches eine lange, zungenförmige Ausbuchtung auf der rechten Seite des freien Mesoduodenum bildete. Diese freie Partie des Pankreaskopfes war schon bei einem 20 mm langen Igelembryo entwickelt.

Betreffs der Bursa intracardiaca haben sich die früheren Autoren darauf beschränkt, ihre Existenz bei einer Anzahl von Säugetieren, deren rechte einen Lobus intracardiacus besitzt, zu konstatieren und bei allen solchen

Säugetieren zu supponieren. Diese Annahme setzt natürlich voraus, dass die betreffenden Autoren (Ravn, Hochstetter) der Ansicht waren, dass die Ausbildung eines Lobus infracardiacus die stärkere Entwickelung und Persistenz der embryonalen Bursa infracardiaca veranlasse.

Ein mehr oder weniger grosser Lobus infracardiacus der rechten Lunge ist nun bei den allermeisten Säugetieren zu finden. Nach Aeby (1880) entbehren ihn vollständig nur folgende Tiere: Bradypus, Delphinus, Phoca, Hystrix, Pithecus und Troglodytes. Nach Narath (1901) ist indessen diese Angabe teilweise unrichtig, da sowohl Hystrix wie Bradypus einen Lobus infracardiacus besitzen und auch Phoca eine leistenförmige Erhebung an der betreffenden Stelle der rechten Lunge zeigt. — Keinerlei äusserliche Andeutung einer infrakardialen Lungenzone fand Narath nur bei Delphinus delphis. Bei Satyrus orang, Troglodytes niger, Dasypus novemcinctus, Dasypus villosus und Rhinolophus hipposideros war an der betreffenden Stelle nur eine schwache Vorwölbung zu sehen. Etwas stärker war diese Vorwölbung bei Rhinolophus ferrum equinum, Phoca groenlandica, Phoca vitulina, Auchenia Huanaco und Camelus dromedarius. Noch etwas grösser war die infrakardiale Zone der rechten Lunge bei Tapirus indicus, Ovis aries und Equus, bei welchen sie einen zungenförmigen Fortsatz bildete. Bei allen anderen von Narath untersuchten Säugetieren war die infrakardiale Zone der rechten Lunge als ein abgegrenzter Lappen zu sehen. — Beim Menschen kann ein solcher als Anomalie vorkommen (Rektoržik, Schaffner).

Nach Narath findet man die grössten infrakardialen Lappen bei Monotremata, Marsupialia, bei einer Reihe von Rodentia (Dipodidae, Muridae, Castoridae, Myoxidae, Sciuridae) und bei Insectivora. „Noch sehr kräftige Lappen haben die Carnivora; Lappen mittlerer Grösse besitzen Prosimiae, Primates und Artiodactyla." „Die infrakardiale Zone liegt immer vor dem Ligamentum pulmonale. Der Lappen ist entweder frei oder hat noch eine Pleuraduplikatur, mit der er an den Lungenstamm vor dem Ligamentum pulmonale fixiert ist."

Der grösste Teil des infrakardialen Lappens liegt gewöhnlich links von der Vena cava in dem infrakardialen Raum. Narath nennt diese Partie den „Herzteil". Die kleinere, rechts von der Vena cava gelegene Partie des Lappens nennt er den „Stammteil". Bei den platyrrhinen und katarrhinen Affen „schrumpft" nun nach Narath der „Herzteil" des Lobus infracardiacus immer mehr zusammen, während der „Stammteil" mit dem Lungenstamm verwächst. So entstehen die Verhältnisse, welche wir normalerweise bei den Menschenaffen und beim Menschen finden.

Auch die linke Lunge kann — obwohl selten — einen Lobus infracardiacus haben. Ein solches Verhältnis hatte Aeby nur bei einem einzigen Tier, Coelogenys (= Cavia) Paca, gefunden. — Tullberg (1899) fand einen Lobus infracardiacus sinister bei zwei anderen Nagern, Georychus

capensis und Cavia porcellus. Narath (1901) fand diesen Lappen abgetrennt bei Cavia cobaia (derselbe war bei diesem Tier in zwei Abteilungen zerlegt), Hystrix cristata und bei Meles taxus (bei den zwei letztgenannten war er jedoch mit angrenzenden Lappen teilweise verwachsen). Eine noch nicht als Lappen abgegrenzte infrakardiale Zone der linken Lunge fand er bei Dasypus novemcinctus, Dasypus villosus und Rhinolophus hipposideros, was um so merkwürdiger erscheint, da diese Tiere keinen Lobus infracardiacus dexter besitzen.

Anscheinend ohne Kenntnis der von Tullberg und Narath gemachten Beobachtungen hat in der allerletzten Zeit Dévé (1903) einen Aufsatz publiziert, in dem er über die Existenz eines Lobus infracardiacus sinister bei Cavia cobaia und Hylobates pileatus berichtet.

Mit Hilfe von diesen Kenntnissen über die Existenz und Variationen der Lobi infracardiaci habe ich mein Untersuchungsmaterial so gewählt, dass es einigermassen bestimmte Rückschlüsse auf die bisher supponierte Bedingung für die Entstehung der Bursa infracardiaca gestatten musste.

A priori war es nun wahrscheinlich (wenn wir die — zwar nie direkt ausgesprochene — Hypothese der früheren Autoren, dass die Existenz des Lobus infracardiacus dexter die Persistenz der Bursa infracardiaca veranlasse, acceptieren):

1. dass bei Säugetieren, welche einen ganz besonders grossen Lobus infracardiacus dexter besitzen, auch die Bursa infracardiaca besonders gross wäre;

2. dass umgekehrt bei Säugetieren mit schwach entwickeltem Lobus infracardiacus dexter auch die Bursa infracardiaca sehr klein wäre;

3. dass bei Tieren ohne Lobus infracardiacus gar keine Bursa infracardiaca zu finden wäre; und

4. dass bei den Säugetieren, welche einen Lobus infracardiacus sinister besitzen, auch eine Bursa infracardiaca sinistra zu finden wäre. Eine solche Annahme war um so mehr berechtigt, da während der Embryonalzeit auch linkerseits ein Recessus pneumato-entericus existiert, der vielleicht bei diesen Tieren persistieren könnte.

Wir wollen jetzt nachsehen, ob und inwieweit diese Hypothesen richtig sind.

Bei den von mir untersuchten Säugetieren war die Bursa infracardiaca am stärksten beim Igel (Fig. 512 *Bic*) entwickelt. Sie streckte sich hier kranialwärts bis zum Hilus der rechten Lunge; ihre mediale Wand wurde vom Ösophagus und den ventral- und dorsalwärts von ihm gelegenen Partien des Mediastinum (Fig. 512), ihre laterale Wand von der rechten Lunge (Fig. 519, pag. 419), vom Zwerchfell und von einer zwischen diesen ausgespannten, dünnen Membran gebildet. — An der Lunge wurde die ganze mediale Fläche des „Stammteiles" des Lobus infracardiacus und die ventro-mediale Kante des kaudalen Lappens

von der Bursa infracardiaca direkt begrenzt (Fig. 519, pag. 419). Zwischen diesen beiden Lappen war eine Membran ausgespannt, welche sich kaudalwärts in die oben erwähnte membranöse Lateralwand der Bursa fortsetzte. Von der in Fig. 519 markierten ventralen resp. dorsalen Begrenzungslinie der Bursa infracardiaca ging je eine kurze Membran aus, welche die betreffende Lungenpartie am Mediastinum befestigte. Diese Membranen benenne ich das Ligamentum

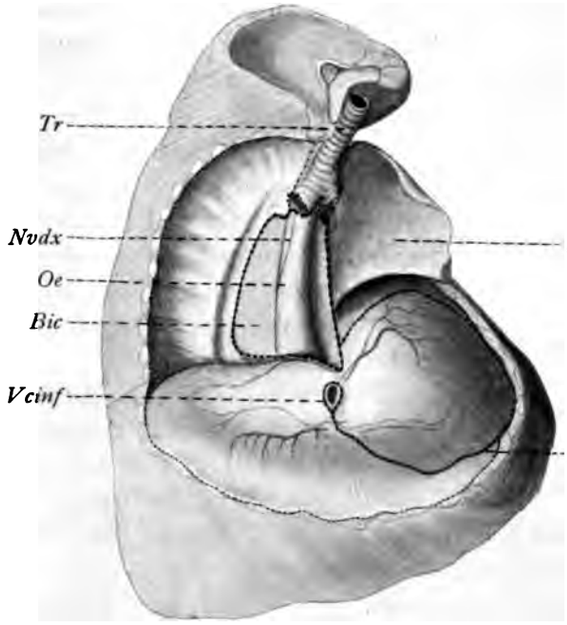

Fig. 512.

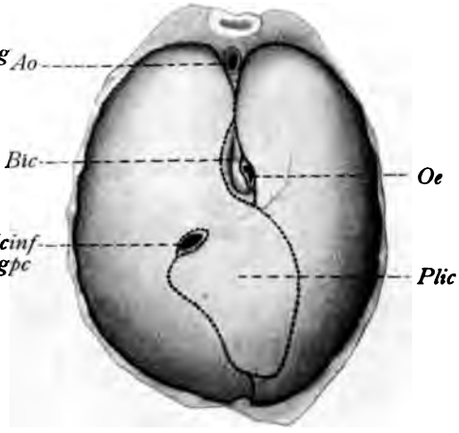

Fig. 513.

Fig. 512. Brusthöhle eines Igels, von der rechten (und ventralen) Seite gesehen. Die rechte Lunge ist weggeschnitten und die Bursa infracardiaca *(Bic)* hierdurch geöffnet. 1/1. — Die Schnittfläche der Serosa ist schwarz punktiert.

Oe Ösophagus; *Nvdx* Nervus vagus dexter; *lLg* linke Lunge; *Ligpc* Ligamentum pericardiacophrenicum; *Vcinf* Vena cava inferior; *Tr* Trachea.

Fig. 513. Zwerchfell einer 7 Wochen alten Katze. Die Schnittfläche der Serosa ist schwarz punktiert. 1/1.

Ao Aorta; *Bic* Pars diaphragmatica der Bursa infracardiaca; *Oe* Ösophagus; *Plic* infrakardiale Pleurahöhle; *Vcinf* Vena cava inferior.

pulmonale ventrale resp. dorsale. Diese Ligamente nehmen an der Bildung der Bursawände teil und setzen sich ebenfalls kaudalwärts in die membranöse Lateralwand (der Bursa) fort, welche ich mit dem Namen Ligamentum pulmonale commune bezeichne. Das Ligamentum pulmonale commune befestigt sich kranialwärts an die Lunge, kaudalwärts an das Zwerchfell, ventral- und dorsalwärts an das Mediastinum. — Die linke Lunge hat nur ein einfaches Ligament, das sich an das Mediastinum befestigt (Fig. 520).

Etwa in derselben Weise wie beim Igel verhält sich die Bursa infracardiaca bei Phoca vitulina, obgleich bei diesem Tier der Lobus infracardiacus sehr schwach entwickelt ist (Fig. 521).

Bei Meles taxus, bei der Katze (Fig. 513), beim Hund und Fuchs war auch die Bursa infracardiaca recht gross. Sie begrenzte aber hier eine relativ kleinere Partie der rechten Lunge (Fig. 509, pag. 410). Bei einigen Individuen war diese Lungenpartie noch kleiner; mit anderen Worten: die Lunge hatte sich mehr von der Lateralwand der Bursa losgemacht, und das Ligamentum pulmonale commune war in entsprechendem Masse grösser geworden.

Auch beim Meerschweinchen und bei der Ratte (weiss) ist die Bursa infracardiaca relativ gross und streckt sich kranialwärts zum Lungenhilus. Bei diesen Tieren scheint aber konstant die die Bursa direkt begrenzende Lungenpartie (Fig. 516 und 517) auf einen kleinen, bisweilen fast unmerkbaren Teil des Lobus infracardiacus reduziert zu sein. Das Ligamentum pulmonale commune ist in entsprechendem Masse in kranio-kaudaler Richtung länger; an dieses befestigen sich die einfachen (keine Bursa einschliessenden) Ligamente, deren Insertionslinien an den Lungenlappen in Fig. 516 und 517 zu sehen sind.

Bei Dasyprocta aguti und Georychus capensis war die Bursa infracardiaca kleiner auch in kranio-kaudaler Richtung und streckte sich kranialwärts nicht ganz zum Lungenhilus vor. Bei Dasyprocta begrenzte eine kleine Partie des Lobus infracardiacus direkt die Bursa. Bei Georychus waren dagegen die betreffenden beiden Lungenlappen nur durch einfache Ligamente an die Lateralwand der Bursa, das Ligamentum pulmonale commune, befestigt.

Bei einem Lemur fand ich eine grosse Bursa infracardiaca, welche sich kranialwärts bis zum rechten Hauptbronchus streckte und von dem recht grossen

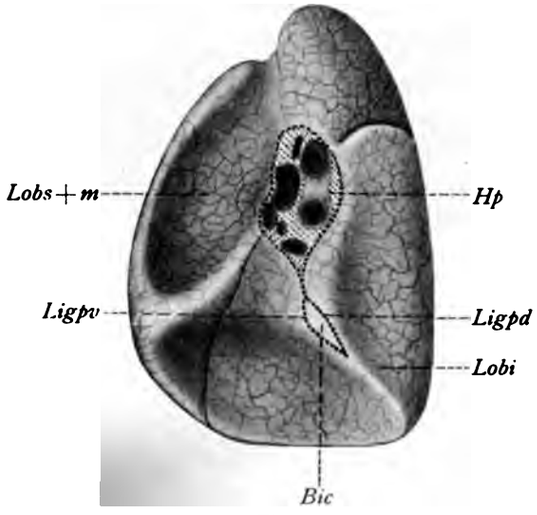

Fig. 514.

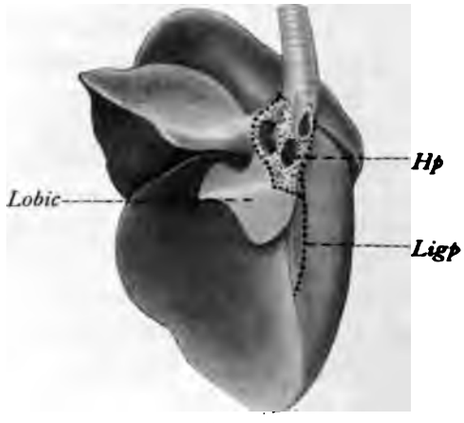

Fig. 515.

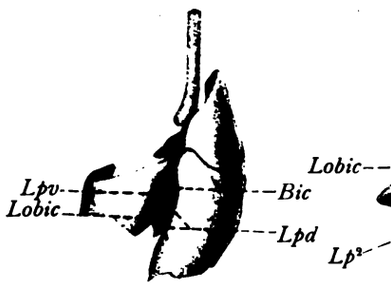

Fig. 516.

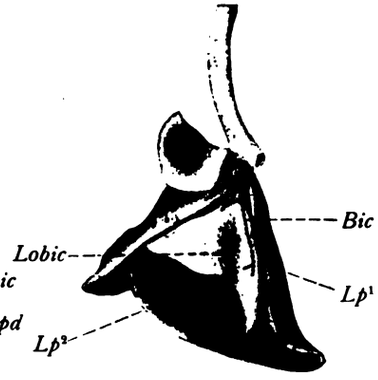

Fig. 517.

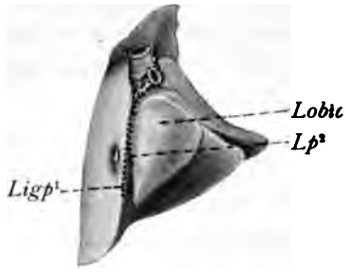

Fig. 518.

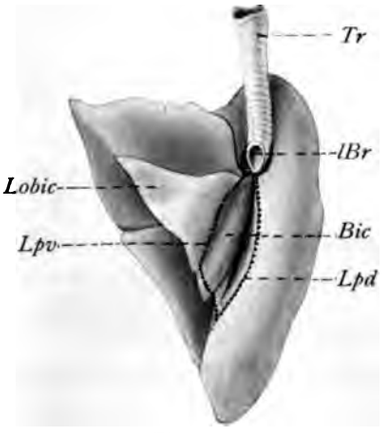

Fig. 519.

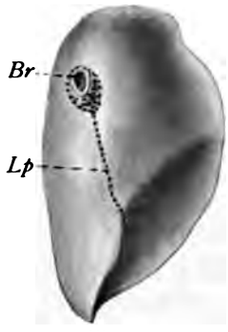

Fig. 520.

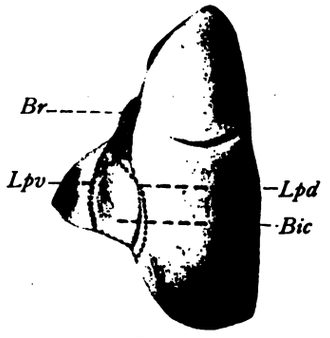

Fig. 521.

Fig. 514. Die rechte Lunge eines erwachsenen Mannes. 1/4.
Fig. 515. Die rechte Lunge eines erwachsenen Dasypus villosus. 1/1.
Fig. 516. Die rechte Lunge einer erwachsenen weissen Ratte. 1/1.
Fig. 517. Die rechte Lunge eines erwachsenen Meerschweinchens. 1/1.
Fig. 518. Die linke Lunge eines erwachsenen Meerschweinchens. 1/1.
Fig. 519. Die rechte Lunge eines erwachsenen Igels. 1/1.
Fig. 520. Die linke Lunge eines erwachsenenen Igels. 1/1.
Fig. 521. Die rechte Lunge eines 21 cm langen Phoca-Embryos. 1/1.

Die Lungen sind alle von der medialen Seite her abgebildet. Die Schnittflächen sind schwarz punktiert. *Bic* die die Bursa infracardiaca direkt begrenzende Lungenpartie; *Br* Bronchus (Schnittfläche desselben); *Hp* Hilus pulmonis; *Lobs* + *m* Lobus superior et medius; *Lobi* Lobus inferior; *Lobic* Lobus infracardiacus; *Lp* Ligamentum pulmonale; *Lpd (Ligpd)* Ligamentum pulmonale dorsale; *Lpv (Ligpv)* Ligamentum pulmonale ventrale.

„Stammteil" des Lobus infracardiacus breit begrenzt wurde. Der „Herzteil" des Lobus infracardiacus war sehr klein.

Cercopithecus griseo-viridis hatte eine Bursa infracardiaca mittlerer Grösse. Zu dieser Bursa hatte indessen die rechte Lunge keine direkte Beziehung. Dem mittelgrossen Lobus infracardiacus fehlte das Ligament; das

Ligament des kaudalen Lungenlappens inserierte unmittelbar dorsalwärts von der Bursa.

Bei einem Hapale fand sich ein kurzes, einfaches Ligament des kleinen Lobus infracardiacus. Dieses Ligament erstreckte sich indessen nicht so weit kaudalwärts, dass es die Bursa infracardiaca erreichte. Diese war sehr klein und hatte auch zu dem Ligament des kaudalen Lungenlappens keine direkte Beziehung.

Bei einem Dasypus villosus, dessen rechte Lunge einen kleinen, aber deutlichen Lobus infracardiacus hatte, war die Bursa infracardiaca nur sehr kurz und hatte zur Lunge keine direkte Beziehung. Der Lobus infracardiacus hatte kein Ligament (Fig. 515) und das Ligament des kaudalen Lungenlappens befestigte sich an das Mediastinum dorsalwärts von der lateralen, membranösen Bursawand. — In ähnlicher Weise verhielten sich die Bursa infracardiaca und die Ligamente der rechten Lunge bei Tarsius spectrum.

Bei einem Macaco, welcher einen relativ grossen Lobus infracardiacus (der rechten Lunge) hatte, war sowohl dieser wie der kaudale Lappen durch je ein kurzes Ligament an dem Mediastinum befestigt; zu der kleinen zwischen dem Ösophagus und dem Zwerchfell gelegenen Bursa infracardiaca hatten sie keine direkte Beziehung.

Bei einem Exemplar von Tatusia Peba, dessen rechte Lunge keinen Lobus infracardiacus besass, existierte trotzdem eine relativ grosse Bursa infracardiaca. — Dasselbe war (wie schon erwähnt) bei alten Embryonen von Walfischen und von dem Schimpanse der Fall.

Im ersten Teil dieser Arbeit (pag. 172) habe ich gezeigt, dass eine kleine Bursa infracardiaca auch beim erwachsenen Menschen persistiert. Gelegentlich kann sie hier auch recht gross werden und in direkte Beziehung zur rechten Lunge kommen (Fig. 514).

Nachdem der erste Teil dieser Arbeit geschrieben wurde, habe ich Gelegenheit gehabt, einen erwachsenen Mann zu untersuchen, dessen Bursa infracardiaca eine Länge (in kranio-kaudaler Richtung) von 42 mm hatte und in ihrer kranialen Partie (20 mm) von der rechten Lunge direkt begrenzt wurde. Hier existierte also als Anomalie sowohl ein Ligamentum pulmonale dorsale wie ein Ligamentum pulmonale ventrale der rechten Lunge (Fig. 514 *Ligpd* und *Ligpv*).

Von Tieren, welche einen gutentwickelten Lobus infracardiacus der linken Lunge besitzen, habe ich betreffs der Existenz einer Bursa infracardiaca sinistra Cavia cobaia und Georychus capensis untersucht. Bei beiden war keine Spur von einer linksseitigen Bursa infracardiaca zu finden. Die einfachen Ligamente des infrakardialen resp. des kaudalen Lungenlappens (Fig. 518) befestigten sich direkt an das Mediastinum. — Bei Meles taxus hatte der Lobus infracardiacus der linken Lunge kein Ligament. Eine Bursa infracardiaca sinistra war nicht zu finden.

Aus diesen Beispielen können wir folgende Rückschlüsse ziehen:

I. Die Existenz eines Lobus infracardiacus pulmonis kann nicht die Ursache dazu sein, dass die Bursa infracardiaca an der betreffenden Seite entsteht und persistiert; denn
   1. persistiert eine Bursa infracardiaca auch bei solchen Säugetieren, welche eines Lobus infracardiacus ganz entbehren (Mensch, Schimpanse, Walfisch, Tatusia); und
   2. entsteht an der linken Seite keine Bursa infracardiaca, wenn an dieser Seite ein deutlicher Lobus infracardiacus ausgebildet wird.

II. Die Grösse der Bursa infracardiaca ist nicht proportional zur Grösse des Lobus infracardiacus dexter. Denn obgleich wohl im allgemeinen Säugetiere mit grossem Lobus infracardiacus dexter auch eine relativ grosse Bursa infracardiaca besitzen, gibt es doch hiervon Ausnahmefälle (z. B. Macaco, Tarsius spectrum).

III. Die Grösse der die Bursa infracardiaca direkt begrenzenden Lungenpartie ist sehr (auch individuell) wechselnd und nicht proportional weder zur Grösse des Lobus infracardiacus dexter, noch zur Grösse der Bursa infracardiaca.

Übersicht über die Entwickelung der Bursa omentalis und der Bursa infracardiaca bei den Säugetieren.

Gleich wie beim menschlichen Embryo werden die mesodermalen Anlagen der Lungen frühzeitiger als die entodermalen deutlich erkennbar; sie sind schon bei 3 mm langen Kaninchenembryonen zu sehen, während die endodermalen Lungenanlagen erst bei 4.5 mm langen Kaninchenembryonen deutlich ausgebildet waren.

Im Gegensatz zu dem Verhältnis beim menschlichen Embryo sind indessen die mesodermalen Lungenanlagen von Anfang an asymmetrisch, indem die linke Lungenanlage mehr dorsal liegt (Fig. 503—505, pag. 405). Dieses ist, glaube ich, die nächste Ursache, dass der linke Recessus pneumato-entericus beim Kaninchenembryo später als der rechte angelegt wird und dass die Eingangsöffnungen dieser Rezesse nicht in gleicher Höhe liegen. — Zu erwähnen ist, dass diese Rezesse bei den bisher untersuchten Säugetierembryonen mehr ventral als bei dem menschlichen Embryo liegen.

Über die Existenz des linken Recessus pneumato-entericus waren, wie in einem früheren Kapitel hervorgehoben wurde, die früheren Autoren nicht ganz einig. Nachdem Ravn (1887, 1888, 1889:1) diesen linksseitigen Rezess beim Kaninchenembryo gefunden und beschrieben hatte, wurde seine Existenz auf demselben Material von Hochstetter (1888) und Brachet (1895) geleugnet.

Dagegen konnten Stoss (1892), Swaen (1896) und später auch Hochstetter (1899) diese Beobachtung Ravns ebenfalls beim Kaninchenembryo be-

stätigen. Mall (1891) konnte bei seinem jüngsten Hundeembryo (6 mm l keine Spur von einem Recessus pneumato-entericus sinister finden und ist da der Meinung, dass ein solcher Rezess bei „höheren Säugetieren" gar nicht bildet wird. Dagegen konnte Verfasser (1895) zeigen, dass der betreffe Rezess sogar beim menschlichen Embryo sehr deutlich ausgebildet wird.

Hierzu kann ich jetzt die Beobachtung fügen, dass der Recessus p mato-entericus sinister auch beim Hundeembryo zu finden ist (Fig. 508, pag. 4 Bei dem jüngsten von Mall untersuchten Embryo war dieser Rezess zwei ohne schon verschwunden.

Nach den bisher gemachten Untersuchungen zu urteilen und mit R sicht darauf, dass der betreffende Rezess eine sehr bald vorübergehende Bild ist und also leicht der Aufmerksamkeit entgeht, finde ich es wahrscheinlich, der Recessus pneumato-entericus sinister bei allen Säugetieren gebildet w

Über die Art und Weise, in welcher dieser theoretisch hochinteress Rezess verschwindet, wissen wir noch nichts Bestimmtes. Ravn und Ho stetter sind der Meinung, dass seine Obliteration durch Verlötung Rezesswände stattfindet. Ich meinesteils möchte aber lieber glauben, dass betreffende Rezess durch Ausstülpung verschwindet (vgl. pag. 175). D nicht nur beim menschlichen Embryo, sondern auch bei Embryonen von ninchen, Ratte und Katze wird zu der Zeit seines Verschwindens die l Lungenanlage stark kranialwärts verschoben. — Und die allerletzt existiere Partie des verschwindenden Rezesses (Fig. 507, pag. 407 *Rpesin*) liegt in selben Höhe wie das kraniale Ende des Recessus pneumato-entericus dexte

Von den rechtsseitigen Mesenterialrezessen entsteht der Recessus mes terico-entericus im allgemeinen zuerst. Bald nachher oder fast gleichz hiermit wird der Recessus pneumato-entericus dexter gebildet. Sp bildet sich der Recessus hepato-entericus und zuletzt der Reces cavo-coeliacus aus.

Zusammen bilden diese Rezesse die gemeinsame Anlage der Bu omentalis und der Bursa infracardiaca. Sie werden von einer anfa sehr dicken Endothelschicht begrenzt, und man bekommt darum leicht den druck, als hätte die Rezessbildung die linksseitige Deviation des Vorderdar veranlassen (Stoss). Ich glaube aber nicht, dass wir zu einem solchen R schluss ganz berechtigt sind. Eher ist wohl anzunehmen, dass es die As metrie der Leber ist, welche in erster Linie die Darmdeviation verursacht, dass andererseits die linksseitige Abweichung des Vorderdarmes wenigs teilweise der Grund dazu ist, dass gerade an der rechten Seite die betre den Rezesse zu einer so starken Fortbildung gelangen. Indessen ist die Se ständigkeit der betreffenden Rezessbildungen bei ihrem allerersten treten nicht in Abrede zu stellen; und es gebührt Stoss das Verdienst, da zuerst aufmerksam gemacht zu haben, dass die Rezesse durch aktive Ein pungen des Endothels entstehen können.

Die kraniale Partie der vereinigten rechtsseitigen Rezesse wird in einem gewissen Stadium (Kaninchenembryo 9,5 mm, Katzenembryo 10,9 mm) abgeschnürt und bildet so die (sowohl beim Menschen wie bei allen von mir untersuchten Säugetieren persistierende) Bursa infracardiaca (Fig. 512 u. 513, pag. 417). In Übereinstimmung mit meinem Befunde am menschlichen Embryo findet auch bei den genannten Tieren die Abschnürung gleichzeitig mit der Entstehung der kaudalen Begrenzungsfalte der linken Pleurahöhle[1]) statt; was ich als eine gute Stütze für die Hypothese betrachte, dass die Abschnürung durch erhöhten Druck auf die Rezesswände veranlassen wird (vgl. pag. 185)

Schon unmittelbar nach der Abschnürung scheint die Bursa infracardiaca bei den erwähnten Tieren in kranio-kaudaler Richtung beträchtlich grösser als beim menschlichen Embryo zu sein. Bei einem 9,5 mm langen Kaninchenembryo war sie 0,25 mm lang, also etwa ebenso gross wie bei einem 11,7 mm langen menschlichen Embryo. Vergleichen wir die Grösse der Bursa infracardiaca in der erwähnten Richtung bei etwa gleichgrossen Embryonen von Mensch und Katze, so wird dieser Unterschied deutlicher:

Menschlicher Embryo:		Katzenembryo:	
Körperlänge (Sch.-St.-L.)	Länge der Bursa infracardiaca	Körperlänge (Sch.-St.-L.)	Länge der Bursa infracardiaca
13,2 mm	0,24 mm	13 mm	0,75 mm
20,5 „	0,8 „	20 „	1,08 „
70 „	1 „	61 „	6 „

Bei einem 20 mm langen Igelembryo war die Bursa infracardiaca 3,048 mm lang und also noch bedeutend mächtiger als bei dem ebenso langen Katzenembryo entwickelt. Um diesen Unterschied richtig beurteilen zu können, ist es indessen nötig, in Betracht zu nehmen, dass bei dem erwähnten Igelembryo die Freimachung des Pericardiums vom Zwerchfell bedeutend weiter avanciert war als bei dem gleichgrossen Katzenembryo.

Die von Anfang an bei diesen Tieren relativ grosse Bursa infracardiaca verlängert sich also in späteren Stadien noch mehr, als dies beim menschlichen Embryo der Fall ist. Diese stärkere Verlängerung der Bursa hängt zweifelsohne davon ab, dass die betreffende Partie des Mediastinum stärker als beim Menschen in die Länge ausgezogen wird. Gleichzeitig hiermit wird das Pericardium vom Zwerchfell aufgehoben und den hierbei entstandenen subperikardialen Raum von dem Lobus infracardiacus eingenommen.

Ich glaube darum, dass die starke Entwickelung der Bursa infracardiaca und die Existenz eines grossen Lobus infracardiacus dexter[2]) eine und dieselbe

[1]) Die kaudale Begrenzungsfalte der rechten Pleurahöhle wird in einem früheren Stadium gebildet.

[2]) Ich spreche hier nur von solchen infrakardialen Lungenlappen, welche einen Raum kaudalwärts vom Perikardium (zwischen ihm und dem Zwerchfell) einnehmen. Dies scheint nie mit dem Lobus infracardiacus sinister der Fall zu sein.

Ursache haben können; nämlich eine relativ starke Verlängerung des kaudalen Brustabschnittes. So ist es erklärlich, dass die Tiere, welche einen grossen Lobus infracardiacus dexter besitzen, im allgemeinen auch eine grosse Bursa infracardiaca haben. Dass aber diese beiden Momente nicht immer zusammentreffen, hängt, glaube ich, davon ab, dass die Anlage der Bursa infracardiaca bei verschiedenen Tieren verschieden weit kranialwärts reicht. Wenn wir z. B. annehmen, dass bei Macacus die Bursaanlage von Anfang an besonders klein ist und sich kranialwärts nicht in die Region streckt, wo die relativ starke Rumpfverlängerung stattfindet, so können wir verstehen, dass hier ein relativ grosser Lobus infracardiacus dexter und eine kleine Bursa infracardiaca gleichzeitig existieren können. Umgekehrt können wir das Zusammentreffen einer grossen Bursa infracardiaca und eines kleinen Lobus infracardiacus dexter bei Phoca (Fig. 521, pag. 419) leicht erklären, wenn wir annehmen dürfen, dass bei diesem Tier die Anlage der Bursa infracardiaca von Anfang an sich relativ weit kranialwärts streckte und darum schon unmittelbar nach der Abschnürung besonders gross war.

Die Bursa omentalis entwickelt sich bei den bisher untersuchten Säugetieren in hauptsächlich derselben Weise wie beim Menschen. Indem ich auf den ersten Teil dieser Arbeit verweise, kann ich mich darum hier kurz fassen.

Die Bursa omenti minoris scheint bei den Säugetieren im allgemeinen relativ grösser als beim Menschen zu sein; was mit der stärkeren Ausbildung des Lobus Spigeli hepatis im Zusammenhang steht.

Das Omentum minus streckt sich anfangs sowohl beim menschlichen Embryo wie bei den von mir untersuchten Säugetierembryonen ein Stückchen kaudalwärts von dem Ductus choledochus. Im allgemeinen atrophiert aber bald diese kaudale Partie des Omentum minus. Gelegentlich (z. B. beim Menschen) oder bei gewissen Tieren (z. B. Meerschweinchen) sogar konstant kann indessen diese Partie, das Ligamentum cystico-duodenale, persistieren. Solchenfalls wird das Foramen Winslowi ventralwärts nicht von dem kaudalen, freien Rand des Omentum minus, sondern von einer die Vena portae und den Ductus choledochus einschliessenden Falte begrenzt.

Die Grösse der Bursa omenti majoris variiert stark bei verschiedenen Säugetieren. Betreffs dieses Punktes verweise ich auf das auf pag. 380 Gesagte. Bei solchen Tieren, welche einen stark entwickelten Processus papillaris des Lobus Spigeli hepatis haben, ist der Hiatus bursae omenti majoris, wodurch der Processus papillaris sich dorsalwärts vom Magen erstreckt, relativ gross. Bei allen untersuchten Säugetieren[1]) wird diese Öffnung von einer Plica arteriae coeliacae begrenzt.

[1]) Dies ist auch beim Schaf der Fall. Stoss (1892) beschreibt zwar, dass bei Schafsembryonen die betreffende Falte durch eine „Vena ventriculo-lienalis" aufgehoben wird und erwähnt nicht, ob ausserdem eine Arteria hepatica hier verläuft. Bei einem 9 mm langen Schafsembryo (Querschnittserie zur hiesigen Embryonalsammlung gehörend) habe ich mich indessen überzeugen können, dass die Arteria coeliaca sich zu der erwähnten Falte in derselben Weise verhält wie beim menschlichen Embryo. — Die betreffende Arterie ist aber auf diesem Stadium sehr klein und darum schwerer als die Vena lienalis zu sehen.

Bei den meisten Säugetieren scheint — nach den bisher gemachten Untersuchungen zu urteilen — das grosse Netz weder mit der dorsalen Körperwand noch mit dem Colon resp. Mesocolon zu verwachsen. Nur bei den höchststehenden Affen (Orang, Schimpanse, Hylobates) treten solche Verwachsungen in derselben Ausdehnung wie beim Menschen auf (Toldt, Klaatsch).

Am ausführlichsten sind die Verwachsungen zwischen dem grossen Netze und dem Colon resp. Mesocolon komparativ anatomisch studiert worden. Zwischen diesen Teilen findet man bei den niederen Affen alle Zwischenstadien der Verwachsung (Hennecke, Toldt, Klaatsch).

Auch die Prosimii zeigen Tendenz zur Verwachsung zwischen der rechten Partie des Omentum majus und der Flexura coli dextra (Klaatsch). Bei einigen Raubtieren (Hennecke) z. B. Hund (V. Hansen) und Katze (Toldt) findet man an der linken Seite des gemeinschaftlichen Gekröses eine ligamentöse Verbindung mit dem grossen Netze. — Bei Halmaturus Benetti fand Klaatsch (1892) eine ausgedehnte Verwachsung zwischen dem Colon und der kaudalen Omentplatte.

Hierzu kann ich die Beobachtungen fügen, dass beim Meerschweinchen das Mesocolon sowohl mit dem Mesoduodenum wie mit der rechten Kante des grossen Netzes verwachsen ist, und dass bei Balaena eine sekundäre Verwachsung zwischen der das Pancreas dorsale einschliessenden Omentpartie und dem Colon resp. Mesocolon transversum stattfindet. Beim Fuchse, bei der weissen Ratte und bei zwei 33 mm langen Embryonen von Lemmus norvegicus habe ich ähnliche Andeutungen zu Verwachsungen zwischen dem Omentum majus und dem Mesocolon descendens gefunden, wie Toldt bei der Katze beschrieben hat (vgl. pag. 229).

Betreffs der Verwachsung des Omentum majus mit der dorsalen Bauchwand wissen wir durch Toldts Untersuchungen, dass sie beim Orang und Schimpanse ganz ähnlich wie normalerweise beim Menschen auftritt. Bei katarrhinen Affen (Cercopithecus, Macacus und Mandrill) beschreibt dieser Autor eine lockere Verbindung zwischen dem Omentum majus und der queren Haftlinie des Mesocolon transversum; und bei einem Krallenaffen fand er oberhalb der Wurzellinie des Mesocolon transversum eine kleine Verwachsung zwischen dem Omentum majus und der dorsalen Körperwand.

Selbst habe ich bei verschiedenen Nagern (bei Cavia cobaia, Georychus capensis, bei der weissen Ratte und bei zwei 33 mm langen Embryonen von Lemmus norvegicus) eine transverselle, fast lineare Verbindung der kranialen Netzpartie mit der dorsalen Bauchwand gefunden. Durch diese Verbindung wurde der Magenfundus an den linken Lumbalteil des Zwerchfells fixiert. Ein ähnlich verlaufendes Ligament zwischen dem Magenfundus und dem Zwerchfell war auch beim Igel zu sehen. Hier hatte es aber keine direkte Beziehung zum Omentum majus. Bei entwickelten Tieren (und älteren Embryonen) befinden sich diese Verbindungen kranialwärts von der linken Nebenniere. Ich

finde es aber wahrscheinlich, dass die betreffende Verwachsung des Netzes gerade mit der linken Nebenniere stattfand, und dass die definitiven Beziehungen bei der relativen Verkleinerung der Nebenniere entstehen.

Die Ursache, warum bei einigen Säugetieren physiologische Verwachsungen zwischen dem Omentum majus und angrenzenden Teilen konstant auftreten, während solche bei anderen Säugetieren ebenso konstant fehlen, ist nicht leicht einzusehen. Dass es nicht die „aufrechte Körperhaltung" (Klaatsch nimmt diese Ursache an für die Verwachsung zwischen dem Omentum majus und dem Colon transversum bei Halmaturus Benetti) sein kann, beweist die Tatsache, dass bei gewissen Walfischen (welche wohl nie aufrecht stehen!) eine Verwachsung zwischen Omentum majus und Colon transversum stattfindet.

Ganz unerklärlich finde ich aber diese Verhältnisse nicht. Ich glaube nämlich, dass sie als Folge eines verschieden starken intraabdominalen Druckes erklärt werden können.

Vergleichen wir zunächst die embryonalen Verhältnisse der Bauchorgane der Katze (bei welchem Tier keine nennenswerten Verwachsungen stattfinden) mit denen des Menschen (bei dem die Verwachsungen ihre grösste Ausdehnung erreichen), so ergibt sich, dass die Beweglichkeit der hier in Betracht kommenden Organe wohl kaum bei dem Katzenembryo anders als beim menschlichen Embryo sein kann. Auch die lokalen Druckerhöhungen der aktiv hervorbuchtenden Organe können wohl kaum sehr verschieden sein. Dagegen ist es meiner Meinung nach sehr wohl denkbar, dass der allgemeine intraabdominale Druck während der betreffenden Entwickelungsperiode beim Katzenembryo kleiner als bei dem menschlichen Embryo ist (hierfür spricht die stärkere Ausbildung der Pars spongiosa omenti majoris beim Katzenembryo [vergl. pag. 410]) und darum nicht das für eine Verwachsung nötige Plus zu den lokalen Druckerhöhungen gibt.

Der Unterschied des intraabdominalen Druckes bei verschiedenen Säugetieren ist, glaube ich, in folgender Weise entstanden:

Bei der gemeinsamen Urform der Säugetiere war der intraabdominale Druck mässig gross, und die Mesenterien waren alle frei. So blieb es auch bei den meisten jetzt lebenden Säugetieren.

Bei einigen wurde dagegen aus verschiedenen Gründen (unter welchen wohl auch die „aufrechte Körperhaltung" mitzunehmen ist) der Rumpf verkürzt und dabei die Bauchhöhle relativ kleiner. Wenn gleichzeitig eine entsprechende Verkürzung des Darmkanales stattfand, wurde der intraabdominale Druck nicht vermehrt, und die Mesenterien blieben wie früher frei. Die Eingeweide wuchsen aber bei gewissen Tierformen mit gleicher Stärke wie früher, und so entstand bei diesen Tieren zwischen dem Bauchraum und seinem Inhalt eine Disproport[illegible]e zu einem vermehrten intraabdominalen Druck führte.

[illegible]n Stellen, wo schon früher aktiv hervorbuchtende Organe lokale [illegible] veranlasst hatten, die aber an und für sich zu einer Ver-

wachsung nicht genügten, bekommt jetzt der Druck die für eine Verwachsung nötige Intensität; und die Verwachsung tritt nun an der betreffenden Stelle ein, wenn keine Hindernisse hierfür (Bewegung der betreffenden Flächen) existieren.

Je nachdem die betreffende Rumpfverkürzung klein oder gross war oder in anderen Fällen: je nachdem auch die Länge des Darmkanales mehr oder weniger reduziert wurde, wird auch die Vermehrung des intraabdominalen Druckes relativ klein oder gross. Im ersten Falle werden die Bedingungen einer Verwachsung nur an vereinzelten, im zweiten Falle an mehreren Stellen erfüllt.

Zuletzt will ich hier betonen, dass ich weder bei menschlichen Embryonen noch bei anderen Säugetierembryonen eine Stütze für die von Klaatsch ausgesprochene Hypothese habe finden können, dass es die Milz sein sollte, welche den ersten Anstoss zur Bildung des Omentum majus gäbe. Denn die starke Vergrösserung der Bursawand, welche die Bildung des eigentlichen Omentum majus einleitet, findet nicht an der Stelle statt, wo die Milz festsitzt.

Ebenfalls habe ich nicht die Hypothese bestätigen können, dass kaudalwärts vom Foramen Winslowi an der rechten Seite des Mesenteriums Reste einer „Pars cavoduodenalis" der Bursa omentalis existieren sollten (Klaatsch, 1892). Die betreffenden von Klaatsch gefundenen Taschenbildungen sind entweder durch eine besonders starke Entwickelung der Plica duodeno-renalis hervorgerufen (z. B. bei der Katze), oder aber sind sie bei der ungleichen Verlötung des Colon und Mesocolon mit dem Duodenum und der rechten Partie der dorsalen Körperwand entstanden (z. B. bei Macacus). Dass in dem letzteren Falle die betreffende Tasche nicht mit der z. B. bei gewissen Reptilien existierenden kaudalen Blindtasche der Bursa omentalis zu vergleichen ist, leuchtet sofort ein. Aber auch die im erstgenannten Falle (z. B. bei der Katze) existierende Tasche, kann nicht — wie in einem späteren Kapitel näher bewiesen werden soll — mit der mehrerwähnten Blindtasche der Reptilien analog sein.

Aves.

Betreffs der embryonalen Entwickelung der Mesenterialrezesse habe ich Schnittserien (zur hiesigen Embryonalsammlung gehörend) von 15 Hühnerembryonen, 57—266 Stunden alt, untersucht.

Stadienbeschreibung.

Hühnerembryo I, 57 Stunden alt.

Die Anlagen der Lungen und der Leber sind noch nicht gebildet. Keine Mesenterialrezesse sind noch zu sehen.

Hühnerembryo II, 72 Stunden alt.

Die Anlagen der Lungen und der Leber sind gebildet. Die entodermalen Lungenanlagen sind noch sehr kurz (Fig. 522, Taf. XVI) und

füllen — gleich wie bei den Säugetierembryonen — die kaudalen Partieen der mesodermalen[1]) Lungenanlagen nicht aus. Diese Lungenpartieen werden durch zwei etwa 90 μ langen Recessus pneumato-enterici vom Vorderdarm getrennt (Fig. 522, Taf. XVI). Von diesen Rezessen öffnet sich der linke kaudalwärts in den grossen Pleuroperitonealraum; der rechte setzt sich dagegen kaudalwärts in einen ventralen, 0,4 mm langen Recessus hepato-entericus und einen dorsalen, etwa doppelt so langen Recessus mesenterico-entericus fort. Die rechtsseitigen Mesenterialrezesse (von denen in Fig. 522, Taf. XVI nur der Abguss des Recessus pneumato-entericus dexter und der kranialen Partieen der beiden anderen Rezesse abgebildet ist) öffnen sich nach rechts durch einen etwa 0,8 mm langen Hiatus communis in die Pleuroperitonealhöhle. Kranialwärts bildet der Hiatus eine schmale Spalte (Fig. 522 *Hcr*, Taf. XVI), welche kaudalwärts immer breiter wird, weil sich ihre Begrenzungen allmählich voneinander entfernen.

Die laterale (oder richtiger: ventrolaterale) Begrenzung des Recessus hepato-entericus wird von der Leberanlage gebildet, welche sich kranialwärts bis zum kaudalen Ende der rechten mesodermalen Lungenanlage erstreckt. Die kaudale Grenze dieses Rezesses liegt in der Höhe des Gallenganges, wo das ventrale Mesenterium an Breite stark zunimmt.

Die laterale (oder richtiger: dorsolaterale) Begrenzung des Recessus mesenterico-entericus wird von einer Plica mesogastrica gebildet, welche kranialwärts relativ gross ist und in die dorsale Partie der rechten mesodermalen Lungenanlage (das Ligamentum pulmonale dorsale) unmerklich übergeht. Kaudalwärts wird diese Falte immer niedriger und ihre Insertion am Mesenterium dorsalwärts verschoben. Sie verstreicht allmählich am dorsalen Mesenterium.

Zu erwähnen ist, dass ausser den oben beschriebenen Rezessen bei diesem Embryo auch ein Recessus pneumato-cardiacus (36 μ lang) existiert, welcher im Mediastinum zwischen Herz- und Lungenanlagen liegt und sich kranialwärts an der linken Seite des Mesenterium in die Pleuroperitonealhöhle öffnet.

Hühnerembryo III, 76 Stunden alt.

Die Lungenanlagen, und zwar besonders die entodermalen, haben sich kaudalwärts verlängert.

Die kaudalen entodermfreien Partieen der mesodermalen Lungenanlagen sind hierbei absolut kürzer geworden, obgleich die mesodermalen Lungenanlagen sich ebenfalls verlängert haben.

Der Recessus pneumato-entericus sinister hat eine Länge von 132 μ. Die Länge des ursprünglichen Recessus pneumato-entericus dexter kann jetzt nicht

[1]) Die mesodermalen Lungenanlagen habe ich auf einem hier nicht abgebildeten Rekonionsmodell studiert.

mehr bestimmt werden, weil er sich offenbar zum Teil auf Kosten des Recessus hepato-mesenterico-entericus kaudalwärts verlängert hat. Der auf dem Querschnitt allseitig geschlossene Teil der rechtsseitigen vereinigten Rezesse hat eine Länge von 252 μ. Die auf dem Querschnitt lateralwärts offenen Partieen des Recessus hepato-entericus und des Recessus mesenterico-entericus sind etwa 0,3 bezw. 0,84 mm lang.

Der Recessus pneumato-cardiacus existiert nicht mehr. Er ist bei der in dieser Höhe stattgefundenen vollkommenen Freimachung des Herzens von den Lungenanlagen in die grosse Körperhöhle aufgegangen.

Zu bemerken ist, dass das Ligamentum pulmonale ventrale der linken Lunge länger kaudalwärts als das Ligamentum pulmonale dorsale geht (bei dem vorigen Embryo war umgekehrt das dorsale Lungenligament länger).

Hühnerembryo IV, 79 Stunden alt.

Kaum so weit entwickelt wie der vorige Embryo. Zeigt etwa dieselben Verhältnisse wie dieser.

Hühnerembryo V, 96 Stunden alt.

Die Hauptbronchien der Lungen haben sich relativ stark verlängert. Die kranialen Enden der Mesenterialrezesse, welche in den frühzeitigeren Stadien fast unmittelbar (25—50 μ) kaudalwärts von der Trachealbifurkation lagen, sind jetzt von dieser 265 μ entfernt.

Der Recessus pneumato-entericus sinister ist 0,38 mm lang. Das Ligamentum pulmonale dorsale sinistrum streckt sich jetzt bedeutend länger kaudalwärts als das Ligamentum pulmonale ventrale sin. Die kraniale, auf dem Querschnitte allseitig geschlossene Partie der rechtsseitigen Mesenterialrezesse hat eine Länge von 0,7 mm; die kaudale, lateralwärts offene Partie des Recessus hepato-mesenterico-entericus ist 0,48 mm lang.

Die früher einfache Plica mesogastrica beginnt jetzt, sich in eine Plica venae cavae und eine Plica arteriae coeliacae zu trennen. Der Hauptstamm der Arteria coeliaca (früher mehr gerade dorsoventral verlaufend) hat jetzt einen stark descendenten Verlauf.

Hühnerembryo VI, 82 Stunden alt.

Obgleich jünger, bedeutend weiter entwickelt als der vorige Embryo.

Die Hauptbronchien haben sich noch mehr verlängert. Die kranialen Enden der Recessus pneumato-enterici liegen jetzt 432 μ kaudalwärts von der Trachealbifurkation.

Der Recessus pneumato-entericus sinister ist 0,37 mm lang. Die kraniale, auf dem Querschnitte allseitig geschlossene Partie der rechtsseitigen Mesenterialrezesse hat eine Länge von 0,85 mm. Die lateralwärts offene Partie des Recessus hepato-mesenterico-entericus hat eine Länge von etwa 0,2 mm. Die Plica arteriae coeliacae ist jetzt bedeutend höher geworden und grenzt eine 0,12 mm tiefe Tasche, die Anlage der Bursa omenti majoris, von

einem Recessus cavo-coeliacus ab. Die kaudale Grenze der Bursa-omenti-majoris-Anlage liegt etwa in derselben Höhe wie die kaudale Grenze der mesodermalen Anlage des Muskelmagens.

Die Leber, welche in dem vorigen Stadium nur bis in die Höhe des Hiatus recessus pneumato-enterici sinistri reichte, ist jetzt kranialwärts vorgedrungen und dadurch (in einer Ausdehnung von 0,12 mm) in direkte Beziehung zum Ligamentum pulmonale ventrale sinistrum gekommen. Die kaudale Partie dieses Ligamentes befestigt sich also jetzt auf die Leber. — Auch auf der rechten Seite ist die Leber (obgleich nicht ganz so weit) kranialwärts hervorgedrungen.

Hühnerembryo VII, 106 Stunden alt.

Der Recessus pneumato-entericus sinister ist 0,56 mm, die auf dem Querschnitte allseitig geschlossene Partie der rechtsseitigen Rezesse ist 0,96 mm lang. Die lateralwärts offene Partie des Recessus hepato-mesenterico-entericus hat eine Länge von 0,32 mm, und die Anlage der Bursa omenti majoris hat eine Tiefe von 0,21 mm.

Die bei diesem Embryo deutliche Milzanlage bildet eine dorsalwärts freie Ausbuchtung, welche mit ihrem kranialen Teil an der Verbindungsstelle der dorsalen Wand der Bursa omenti majoris mit der Plica arteriae coeliacae festsitzt. Kaudalwärts von der Bursa-omenti-majoris-Anlage setzt sich die Milz auf die dorsale Pankreasfläche fort.

Die Leber ist bei diesem Embryo am weitesten an der rechten Seite kranialwärts hervorgedrungen. Die mit dem Ligamentum pulmonale ventrale sinistrum direkt verbundene Partie des linken Leberlappens hat nur eine Länge von 72 μ.

Hühnerembryo VIII, 120 Stunden alt.

Der Recessus pneumato-entericus sinister ist 0,78 mm, die auf dem Querschnitt allseitig geschlossene Partie der rechtsseitigen Mesenterialrezesse ist 1,63 mm lang. Diese Partie hat sich jetzt auf Kosten der kaudalen, früher lateralwärts offenen Rezesspartie so stark vergrössert, dass der Hiatus communis der rechtsseitigen Rezesse jetzt nur auf einem Schnitte (12 μ dick) zu sehen ist.

Die Anlage der Bursa omenti majoris ist sehr tief (0,6 mm) geworden und begrenzt die rechte und zum Teil auch die dorsale Seite des Muskelmagens.

Das kraniale Ende des linken Leberlappens liegt in gleicher Höhe mit dem des rechten Leberlappens. Die kaudale Partie des Ligamentum pulmonale ventrale sinistrum inseriert in einer Ausstreckung von 0,42 mm an die Leber.

Von einer kaudalen Verlängerung des Recessus pneumato-entericus sinister über die ventrale Seite der Drüsenmagenanlage ist noch keine Spur zu sehen. Der Muskelmagen zeigt noch keine Adhärenzen mit der Bauchwand.

Hühnerembryo IX, 134 Stunden alt.

Zeigt hauptsächlich dieselben Verhältnisse wie Hühnerembryo VIII. Eine kaudale Verlängerung des Recessus pneumato-entericus sinister ist noch nicht gebildet. Der Muskelmagen zeigt an einer umschriebenen Stelle Tendenz zur Verwachsung mit der Bauchwand.

Hühnerembryo X, 144 Stunden alt.

Der Muskelmagen ist noch nicht mit der Bauchwand verwachsen.

Hühnerembryo XI, 154 Stunden alt.

Die kranialsten, etwa 0,28 mm langen Partieen der beiden Recessus pneumato-enterici sind im Querschnitte als zwei kleine, fast sagittal gestellte Spalten zu sehen, welche die Lungen nur vom Ösophagus trennen. In der Höhe der kranialen Lebergrenze erweitern sich die beiden Rezesse plötzlich und grenzen nicht nur die Lungen, sondern auch die Leber vom Drüsenmagen ab (Fig. 526, pag. 433).

Kaudalwärts vom Hiatus recessus pneumato-enterici sinistri ist jetzt ein Recessus hepato-entericus sinister (Fig. 524, 525, Taf. XVI und Fig. 526) gebildet und zwar in der Weise, dass der linke Leberlappen mit der ventralwärts und nach links sehenden Fläche des Drüsenmagens in kaudo-kranialer Richtung linear verwachsen ist. Der betreffende Rezess, welcher lateralwärts von der genannten Verwachsungslinie und medialwärts vom ventralen Mesenterium begrenzt wird, trennt die kaudale Partie der ventralen Drüsenmagenwand vom linken Leberlappen (Fig. 526 zwischen *Mv* und lNg_2). Auf der Leber streckt sich dieser Rezess etwa zur kaudalen Grenze des linken Leberlappens (Fig. 528, pag. 435). Zusammen mit dem Recessus pneumato-entericus sinister bildet der Recessus hepato-entericus sinister eine relativ grosse Tasche, die ich mit dem Namen die vereinigten linksseitigen Mesenterialrezesse bezeichne.

Diese vereinigten linksseitigen Rezesse kommunizieren an der linken Seite des Drüsenmagens durch eine relativ grosse Öffnung (Fig. 525, Taf. XVI) mit der Pleuroperitonealhöhle.

Die vereinigten rechtsseitigen Mesenterialrezesse sind, wie die Fig. 523 und 524, Taf. XVI zeigen, bedeutend grösser als die linksseitigen.

In der Fig. 526 (pag. 433) ist nur die Anlage der Bursa omenti minoris zu sehen. Von ihr kommt man durch eine sagittale, spaltförmige Öffnung, den Hiatus bursae omenti majoris, zwischen der Plica arteriae coeliacae (Fig. 526 *Placoe*) und dem Drüsenmagen in die Bursa omenti majoris (Fig. 523 und 524, Taf. XVI) hinein. Diese hat jetzt etwa dieselbe Grösse wie die Bursa omenti minoris. Sie begrenzt die kaudalste Partie der rechten Drüsenmagenwand, die ganze rechte Seite und die rechte Hälfte der dorsalen Seite des Muskelmagens und streckt sich kaudalwärts von diesem ein Stückchen herab (Fig. 526 *Ommaj*), die Anlage eines Omentum majus bildend.

Die kaudalste Partie der rechten Muskelmagenwand und die Anlage des Omentum majus haben schon angefangen, mit der Bauchwand zu verwachsen (Fig. 525 *a*, Taf. XVI).

Der Hiatus communis der rechtsseitigen Rezesse existiert noch, ist aber sehr klein (Fig. 526 *FW*). Durch sekundäre Verwachsung zwischen der Leber und der rechten Urniere ist er kaudal- und ventralwärts verschoben worden und liegt darum jetzt nicht wie in frühzeitigen Stadien zwischen den Einmündungsstellen der Vena portae und der Vena cava inferior (Fig. 528, pag. 435), sondern unmittelbar nach rechts von der Porta hepatis.

Hühnerembryo XII, 168 Stunden alt.

Ein Recessus hepato-entericus sinister ist noch nicht gebildet. Muskelmagen und Omentum-majus-Anlage sind von der Bauchwand frei. — Der Hiatus communis der rechtsseitigen Mesenterialrezesse ist geschlossen. — Im übrigen zeigt dieser Embryo etwa dieselben Verhältnisse wie Hühnerembryo XI.

Hühnerembryo XIII, 192 Stunden alt.

Der Hiatus communis der rechtsseitigen Rezesse ist geschlossen. — Zeigt im übrigen ähnliche Verhältnisse wie Embryo XI.

Hühnerembryo XIV, 202 Stunden alt.

Die kranialsten Partieen der beiden Recessus pneumato-enterici, welche bei dem vorigen Embryo den kaudalen Teil des Ösophagus von den Lungen trennten, sind jetzt fast verschwunden; und zwar sieht es so aus, als ob sie durch Verlötung ihrer Wände obliterierten. Die hierfür nötige Druckvermehrung scheint bei der starken Vergrösserung der Zwerchfell-Luftsäcke zu entstehen.

Der linke Leberlappen ist mit der Bauchwand verlötet und grenzt so an der linken Seite eine dorsale Partie der Peritonealhöhle von der ventralen Partie derselben ab. Kaudalwärts von der Leber stehen diese aber noch in Verbindung. In die dorsale Partie öffnen sich die vereinigten linksseitigen Mesenterialrezesse. Zusammen mit diesen bildet die dorsale, durch die Verwachsung des linken Leberlappens mit der Bauchwand entstandene Partie der Peritonealhöhle eine Tasche, die ich mit dem Namen Bursa omentalis sinistra bezeichne.

Der Hiatus communis der rechtsseitigen Mesenterialrezesse ist geschlossen.

Hühnerembryo XV, 266 Stunden alt.

Die kranialsten zwischen den Lungen und dem Ösophagus gelegenen Partieen der beiden Recessus pneumato-enterici sind nicht mehr zu sehen.

Der Hiatus bursae omenti majoris ist jetzt geschlossen. Offenbar trägt hierzu die starke Entwickelung der Milz die Schuld.

Die Milz, welche bei ihrer ersten Entstehung in der medialsten Partie der Dorsalwand der Bursa omenti majoris lag, hat sich nämlich kranialwärts in die Plica arteriae coeliacae verschoben und presst bei seiner jetzigen starken Ver-

grösserung die Wände des Hiatus bursae omenti majoris so stark gegeneinander, dass sie verwachsen.

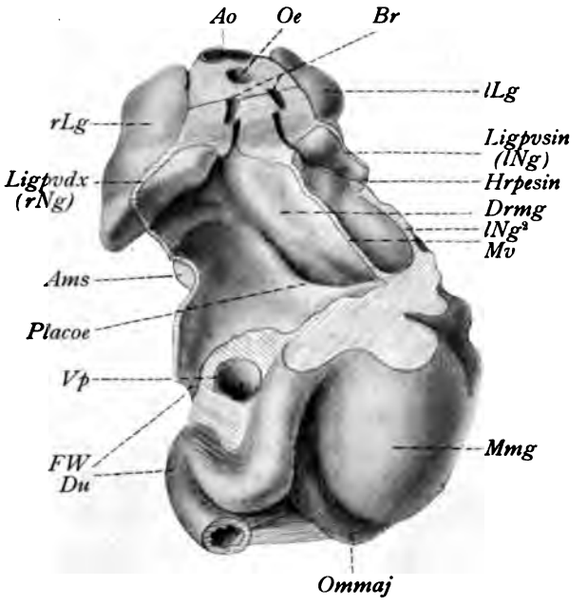

Fig. 526.

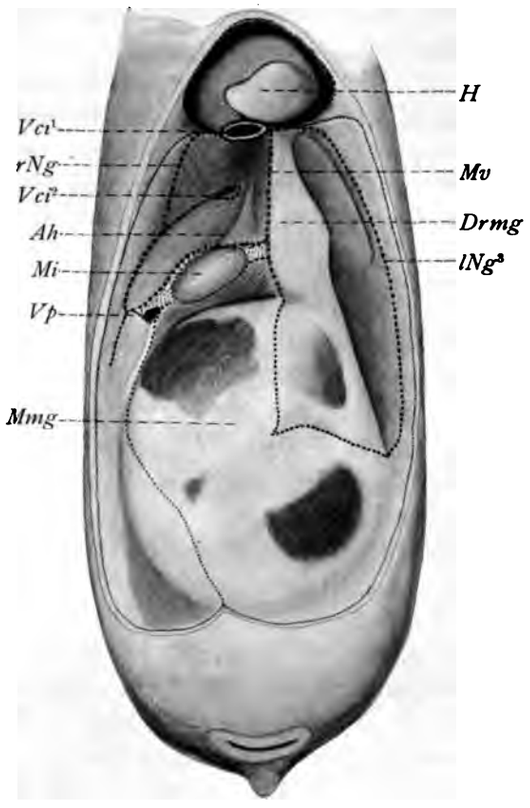

Fig. 527.

Fig. 526. Das in Fig. 525, Taf. XVI abgebildete Modell von der ventralen und rechten Seite gesehen. — $^{20}/_{1}$. Die Schnittflächen sind schraffiert.

Br Hauptbronchien; *Du* Duodenum; *FW* Foramen Winslowi (Hiatus communis der rechtsseitigen Rezesse); *Ligpvdx* Ligamentum pulmonale ventrale dextrum (rechtes Nebengekröse); *Ommaj* Omentum majus; *Placoe* Plica arteriae coeliacae (gastricae); *rLg* rechte Lunge. Die übrigen Bezeichnungen siehe Fig. 525, Taf. XVI.

Fig. 527. Bauch- und Perikardialhöhle eines erwachsenen Huhnes; von der ventralen Seite gesehen. $^{2}/_{3}$. — Die Leber ist wegpräpariert.

Ah markiert den Verlauf der Arteria hepatica, welche keine Falte erzeugt. Die Arteria gastrica, welche die Plica arteriae coeliacae (vgl. Fig. 526) hervorruft, verläuft (in der Figur nicht sichtbar) mehr nach links. *Drmg* Drüsenmagen mit der Plica arteriae coeliacae verwachsen; *Mmg* Muskelmagen; *Mi* Milz; *Mv (Omin)* Mesenterium ventrale (Omentum minus); *rNg* rechtes Nebengekröse; *lNg* linkes Nebengekröse, *lNg³* kaudale Fortsetzung desselben, durch Verwachsung der Leber mit der linken Körperwand entstanden; *H* Herz (aufgehoben); *Vci¹* und *Vci²* Schnittflächen durch die Vena cava inferior. (Die zwischen diesen Schnittflächen gelegene Partie der Vene verläuft in der Leber und ist mit dieser entfernt worden.) *Vp* Vena portae. — Die Schnittflächen der Serosa sind schwarz punktiert.

Links von dem kaudalen Teil der Milz ist das dorsale Mesogastrium zerrissen und durch die hierbei entstandene Öffnung kommuniziert jetzt die

Bursa omenti majoris mit der Bursa omentalis sinistra. Die Bursa omenti majoris ist relativ kleiner geworden und erreicht jetzt nicht mehr das kaudale Ende des Muskelmagens.

Die Verwachsung des Muskelmagens mit der Körperwand ist jetzt dem kaudalen, ebenfalls mit der Körperwand verwachsenen Ende des linken Leberlappens sehr nahe gekommen. In einem späteren Stadium schmelzen diese Verwachsungen zusammen, und die Kommunikationsöffnung der Bursa omentalis sinistra mit der ventro-kaudalen Partie der Peritonealhöhle wird so geschlossen.

Beim erwachsenen Huhn sind die Bursae omentales noch deutlich zu sehen. Wenn man die Leber in der auf pag. 124 angegebenen Weise lospräpariert, erhält man das in Fig. 527 wiedergegebene Bild [1]). Rechts vom ventralen Mesenterium (Omentum minus) sieht man die Bursa omenti minoris der Bursa omentalis dextra. Sie ist allseitig geschlossen. (Sowohl der Hiatus communis der rechtsseitigen Rezesse wie der Hiatus bursae omenti majoris obliterierte ja während der Embryonalzeit). Kranialwärts wird diese Höhle vom Pericardium, kaudalwärts von einer breiten, schief nach rechts und kaudalwärts verlaufenden Partie des ventralen Mesenteriums begrenzt. An dieser Stelle schimmert die beim Huhn besonders stark entwickelte Milz (Fig. 527 *Mi*) hindurch. Die rechts von der Milz gelegene Partie des Omentum minus vermittelt die Verbindung des Gallenganges und der Gefässe mit der Porta hepatis. Die linke Begrenzung der Bursa omenti minoris wird von der rechten Seite des Drüsenmagens und von dem am Drüsenmagen befestigten, dünnen Teil des Omentum minus (Fig. 527 *Mv*) gebildet. Nach rechts wird die Höhle vom rechten Nebengekröse (Mesolaterale dextrum) und dessen kaudaler (bei der sekundären Verwachsung der Leber mit der Urniere entstandenen) Fortsetzung (Fig. 527) begrenzt. Durch die Entstehung dieser kaudalen Fortsetzung, welche mit der Porta hepatis verwuchs, wurde während der Embryonalzeit der Hiatus communis der rechtsseitigen Mesenterialrezesse geschlossen. Bisweilen setzt sich (wie in Fig. 527) diese kaudale Fortsetzung des rechten Nebengekröses 1—2 cm kaudalwärts vom kaudalsten Teil der Bursa omenti minoris fort. Sowohl die dorsale wie die ventrale Insertion der soeben beschriebenen lateralen Bursawand hat sich stark nach rechts hin verschoben. Die Einmündungsstelle der Vena cava inferior in die Leber liegt darum jetzt nicht mehr in der rechten Begrenzung der Bursa (Fig. 528), sondern etwa in der Mitte der Höhle (Fig. 527 und 529). Durch eine bei der erwähnten Verschiebung ausgesponnene Peritonealfalte steht sie aber noch mit der lateralen Bursawand in Verbindung.

Die ventrale Bursawand wird von einer relativ grossen Leberpartie gebildet, die ich mit dem Namen Lobus Spigeli dexter (Fig. 529 und 530)

[1]) Die Begrenzungen der Bursae omentales sind gross punktiert.

bezeichne. Die dorsale Wand der Bursa omenti minoris wird kranialwärts vom Zwerchfell und kaudalwärts von einer dünnen Membran gebildet, durch welche dorsalwärts gelegene Därme hindurchschimmern. Die vom Zwerchfell

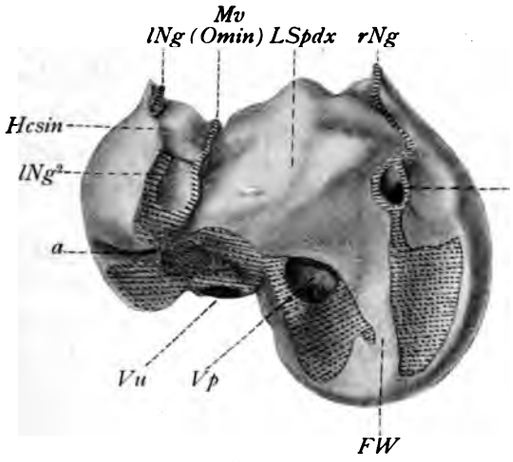

Fig. 528.

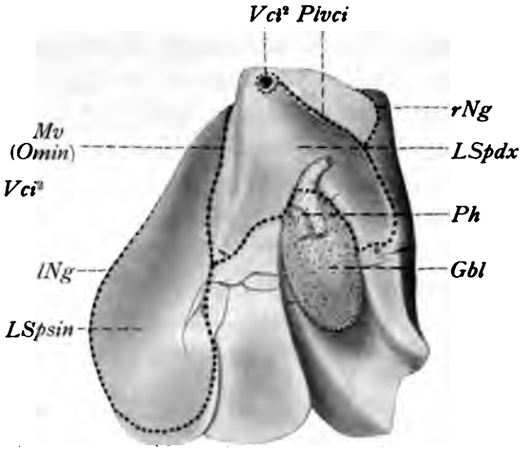

Fig. 529.

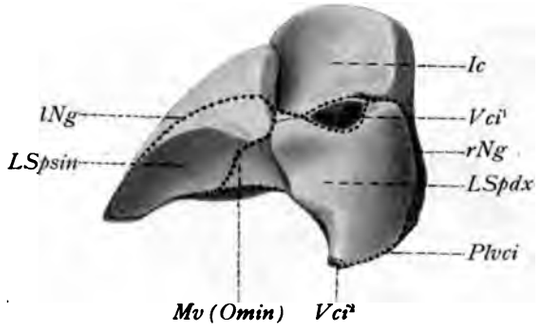

Fig. 530.

Fig. 528. Rekonstruktionsmodell der Leber eines 154 Stunden alten Hühnerembryo. Von der dorso-kaudalen Seite gesehen. — Die Schnittflächen sind schwarz punktiert. — $^{20}/_{1}$.

a Furche, welche den linken Leberlappen in zwei Nebenlappen teilt; *FW* die das Foramen Winslowi begrenzende Leberpartie; *Hcsin* die den Hiatus communis der linksseitigen Rezesse begrenzende Leberpartie; *LSpdx* Lobus Spigeli dexter; *lNg* linkes, *rNg* rechtes Nebengekröse; *Vci²* Einmündungsstelle der Vena cava inf.; *Vp* Vena portae; *Vu* Vena umbilicalis; *Mv (Omin)* Omentum minus.

Fig. 529 und 530. Leber eines erwachsenen Huhnes. Fig. 529 von der dorsalen, Fig. 530 von der kranialen (und etwas von der linken) Seite gesehen. — $^{1}/_{1}$.

Gbl Gallenblase; *LSpsin* Lobus Spigeli sinister; *Ic* Impressio cordis; *Ph* Porta hepatis; *Plvci* Plica venae cavae inf.; *Vci²* Einmündungsstelle, *Vci¹* Austrittsstelle der Vena cava inferior. Die übrigen Bezeichnungen siehe Fig. 528.

gebildete Wandpartie liegt kranialwärts von der Eingangsstelle der Vena cava inferior in die Leber und von der lateralwärts hiervon ausgehenden Peritonealfalte; dieser Wandpartie entspricht die früher (z. B. bei Embryo XI, 154 Stunden,

Fig. 526, pag. 433) von der rechten Lunge gebildete Wandpartie. Dieses ist leicht zu verstehen, wenn wir bedenken, dass das Zwerchfell der Vögel als mesodermale Verdickungen der ventro-kaudalen Lungenflächen gebildet wird; indem diese Verdickungen peripherwärts mit der Körperwand verwachsen, werden Bauch- und Brusthöhlen voneinander getrennt.

Die kaudalwärts von der erwähnten Eingangsstelle der Vena cava inferior gelegene membranöse Partie der dorsalen Bursawand entspricht der mehr dorsoventral gerichteten Wand des Recessus cavo-coeliacus bei Embryo XI (Fig. 526). Sie ist während der späteren Entwickelungszeit nach rechts hin verlängert und hierbei zu einer dünnen Membran umgewandelt worden.

Die von mir so benannte Bursa omentalis sinistra bildet eine relativ grosse Tasche (Fig. 527, pag. 433), welche ebenfalls bei der Lospräparierung der Leber geöffnet wird. Nach dem in Fig. 526 abgebildeten Entwickelungsstadium hat diese Tasche sich stark kaudalwärts verlängert und wird jetzt nicht nur von dem Drüsenmagen, sondern auch von einer beträchtlichen Partie des Muskelmagens begrenzt (Fig. 527). Auf diese Figur ist eine grosse Partie der Bursa omentalis sinistra nicht sichtbar. Sie streckt sich nämlich auch dorsalwärts von den Mägen, deren Dorsalflächen zum grossen Teil ihre Wände bilden.

In dieser dorsalen Bursapartie ist beim erwachsenen Huhn die ursprüngliche mediale Begrenzung (das Mesogastrium dorsale) nur in der Höhe des Drüsenmagens zu sehen. Gegenüber der Milz und kaudalwärts von ihr ist nämlich das dorsale Mesogastrium zum grössten Teil verschwunden. Die Bursa omentalis sinistra ist hierbei in weite Kommunikation mit der abgeschnürten Bursa omenti majoris der Bursa omentalis dextra gekommen. Diese beiden Bursae bilden also jetzt eine gemeinsame, grosse Tasche, welche ventralwärts (und etwas nach links) vom ganzen Muskelmagen begrenzt wird.

Die kraniale Begrenzung der Bursa omentalis sinistra wird vom Pericardium gebildet. Die mediale Wand dieser Bursa wird kranialwärts vom ventralen Mesogastrium, vom Drüsenmagen und von dem hier persistierenden, dorsalen Mesogastrium gebildet; kaudalwärts wird sie von einer sekundär entwickelten Verlängerung des ventralen Mesogastrium und von dem Muskelmagen gebildet. Dorsalwärts ist hier, wie erwähnt, die mediale Wand der Bursa omentalis sinistra defekt.

Lateralwärts wird die Bursa omentalis sinistra von dem Zwerchfell [1]) und der linken Körperwand begrenzt. Die ventrale Bursawand wird vom linken Leberlappen und von einer zwischen diesem einerseits, dem Muskelmagen, dem Zwerchfell und der linken Körperwand andererseits ausgespannten Membran gebildet. Die transversal über die ventrale oder (wenn der Muskelmagen mehr sagittal steht) linke Seite des Muskelmagens verlaufende Anheftung dieser Membran bildet ventralwärts die kaudale Abgrenzung der Bursa omentalis sinistra.

[1]) Diese Partie des Zwerchfelles ist wahrscheinlich bei der starken Vergrösserung der diaphragmatischen Luftsäcke von der linken Körperwand isoliert worden.

Die betreffende Partie des linken Leberlappens, welche ich mit dem Namen Lobus Spigeli sinister bezeichne, hat sich etwa in demselben Masse wie der Recessus hepato-entericus sinister kaudalwärts verlängert. Der grosse Längenunterschied, welcher bei Embryo XI zwischen dem rechten und dem linken Leberlappen bestand (Fig. 528, pag. 435), ist hierbei ausgeglichen worden (Fig. 529). Auch die ursprünglich ventrale Partie des linken Leberlappens, welche schon bei Embryo XI durch eine seichte Furche (Fig. 528*a*) vom Lobus Spigeli sinister abgegrenzt war, hat sich etwa in demselben Masse wie dieser verlängert; gleichzeitig ist sie medial- und dorsalwärts verschoben worden und nimmt jetzt — medialwärts vom Lobus Spigeli sinister — an der Bildung der dorsalen Leberfläche teil.

Die dorsale Wand der Bursa omentalis sinistra wird kranialwärts (wo sie bei Embryo XI von der linken Lunge gebildet wurde) vom Zwerchfell gebildet; kaudalwärts bildet eine dünne von der dorsalen Bauchwand in kaudo-kranialer Richtung isolierte Membran, die dorsale Bursawand. Diese Membran, durch welche dorsal gelegene Därme hindurchschimmern, befestigt sich an den kaudalen Rand des Muskelmagens und bildet so dorsalwärts von diesem Magen die kaudale Abgrenzung der Bursa omentalis sinistra.

Die Bursa omenti majoris steht, wie erwähnt, mit der Bursa omentalis sinistra in weit offener Verbindung. Sie wird ventralwärts von der rechten Partie der dorsalen Muskelmagenwand und nach rechts von der Pars descendens duodeni begrenzt. Wenn man die Pars descendens duodeni nach rechts und den Muskelmagen nach links zieht, wird eine dünne, diese Organe verbindende Membran gespannt, welche ebenfalls an der Wandbildung der Bursa omenti majoris teilnimmt. Wenn man in diese Membran einen Einschnitt macht, kommt man also direkt in die Bursa omenti majoris hinein.

Beim Huhn werden oft in der Nähe des kranialen Endes des Duodenum kleinere Abteilungen der Bursa omenti majoris durch sekundäre Verwachsungen mehr oder weniger vollständig von der übrigen Bursapartie getrennt.

Bei den verschiedenen, von mir untersuchten Vögeln verhielten sich die Bursae omentales sehr verschieden. Am wenigsten variierte die Bursa omenti minoris der Bursa omentalis dextra. Ihre Eingangsöffnung fand ich immer geschlossen. Der Hiatus bursae omenti majoris war dagegen im allgemeinen offen. Ausser beim Huhn fand ich ihn geschlossen nur bei der Ente[1]). Hier war aber an der Stelle des bei Hühnerembryonen existierenden Hiatus bursae omenti majoris eine kaudalwärts blind endigende kurze Tasche zu sehen, welche nach links vom Drüsenmagen, nach rechts von der Plica arteriae coeliacae[2]) begrenzt wurde.

---

[1]) Bei zwei Tauben, welche ich später Gelegenheit gehabt habe zu untersuchen, war der Hiatus bursae omenti majoris in ähnlicher Weise wie beim Huhn vollständig verschlossen.

[2]) Beim erwachsenen Huhn hebt diese Arterie keine Falte auf.

Eine ähnliche blind endigende, kurze Tasche links von der Plica arteriae coeliacae fand ich ebenfalls bei der Gans. Neben dieser Tasche existierte indessen hier auch eine kleine Öffnung, welche die Bursa omenti minoris mit der Bursa omenti majoris verband.

Beim Schneehuhn, Birkhuhn, Sperling und einer Drossel war der Hiatus bursae omenti majoris weit offen. Rechts von der Mitte des Drüsenmagens bildet er hier eine grosse Öffnung, welche nach rechts von der Plica arteriae coeliacae begrenzt wurde (man würde diese Falte auch mit dem Namen Plica arteriae gastriacae sinistrae bezeichnen können, denn sie enthält im freien Rande nur den zur ventralen Partie der Mägen gehenden Zweig der Arteria coeliaca).

Durch diese Öffnung kommt man in die Bursa omenti majoris hinein. Diese Bursa war bei dem von mir untersuchten Gansexemplar von der Bursa omentalis sinistra vollkommen getrennt. Sie wurde von der dorsalen Wand des Drüsenmagens und vom kranialen Teil der rechten (und dorsalen) Muskelmagenwand begrenzt.

Bei den anderen von mir untersuchten Vögeln war das dorsale Mesogastrium mehr oder weniger defekt und dadurch die Bursa omenti majoris in Kommunikation mit der Bursa omentalis sinistra. Beim Birkhuhn war auch das dorsale Mesogastrium des Drüsenmagens obliteriert und die von der Arteria lienalis zu der Grenze zwischen den Mägen gehende Arterie (welche beim Huhn im kaudalen Rande der persistierenden Partie des dorsalen Mesogastrium zu sehen ist) verläuft hier ganz frei.

Bei der Ente persistiert das dorsale Mesogastrium des Drüsenmagens. Zusammen mit der dorsalen Partie der linken Drüsenmagenwand und einer mit der linken Zwerchfellhälfte verbundenen Membran begrenzt es eine allseitig geschlossene Höhle, welche wahrscheinlich von der Bursa omentalis sinistra sekundär abgeschnürt worden ist.

Bei der Ente war die Bursa omentalis sinistra ausserdem in eine ventrale Partie (von der ventralen Partie des Recessus pneumato-entericus sinister und dem Recessus hepato-entericus sinister gebildet) und eine dorsale Partie (welche bei der Verwachsung der Leber und des Muskelmagens mit der Bauchwand von der grossen Peritonealhöhle getrennt wurde) abgegrenzt, welche nur durch eine kleine Öffnung miteinander kommunizierten. Mit der Bursa omenti majoris war dieser dorso-kaudale Teil der Bursa omentalis sinistra in offener Verbindung.

Die die Bursa omenti minoris begrenzende Leberpartie, der Lobus Spigeli dexter, war bei einigen von den untersuchten Vögeln relativ kleiner (Gans, Ente), bei anderen relativ grösser (Sperling, Drossel) als beim Huhn. Bei den erstgenannten verlief nämlich die laterale Grenze des Lobus Spigeli dexter (= das rechte Nebengekröse) mehr medial, bei den anderen mehr lateral (auf [illegible]echten Leberfläche) als beim Huhn. Bei Gans und Ente bildet die medial von der Gallenblase gelegene Partie des Lobus Spigeli dexter eine

starke Prominenz, deren Aussehen an den Processus papillaris der Säugetiere erinnert.

Von den von mir untersuchten Vögeln war der linke Leberlappen und somit auch der Lobus Spigeli sinister in kranio-kaudaler Richtung relativ kleiner als beim Huhn. Bei der Gans wurde der Lobus Spigeli sinister ausserdem dadurch kürzer, dass die kaudale Begrenzungsmembran nicht an dem kaudalen Ende des linken Leberlappens (so wie beim Huhn), sondern etwa 3 cm weiter kranialwärts inserierte. — Im allgemeinen war dagegen die Breite des Lobus Spigeli sinister relativ grösser als beim Huhn; und zwar entweder dadurch, dass der betreffende linke Nebenlappen relativ breiter war, oder dadurch, dass die laterale Begrenzungsmembran (das linke Nebengekröse) nicht an der Ecke zwischen der dorsalen und der linken Leberfläche, sondern mehr ventralwärts an der linken Leberfläche inserierte (Drossel, Sperling).

Übersicht über die Entwickelung der Bursae omentales bei den Vögeln.

In Übereinstimmung mit den Verhältnissen bei Säugetierembryonen sind auch bei Hühnerembryonen die mesodermalen Lungenanlagen anfangs stärker als die entodermalen Lungenanlagen entwickelt. Bei einem 72 Stunden alten Hühnerembryo füllen die entodermalen Lungenanlagen nur etwa die kranialen Hälften der mesodermalen Lungenanlagen aus[1]).

Kaudalwärts werden die mesodermalen Lungenanlagen von zwei etwa gleichgrossen Recessus pneumato-enterici (bei dem 72 Stunden alten Embryo etwa 90 μ lang) vom Vorderdarm abgegrenzt. Die Eingangsöffnungen dieser Rezesse liegen an den kaudalen Grenzen der mesodermalen Lungenanlagen. — Bei einem 57 Stunden alten Hühnerembryo sind diese Rezesse noch nicht angelegt. Bei 60 Stunden alten Hühnerembryonen wurden sie beide von Stoss (1892) und Ravn (1896) beobachtet. Sie scheinen aber bisweilen ungleichzeitig entstehen zu können. Solchenfalls entsteht der Recessus pneumato-entericus dexter frühzeitiger als der Recessus pneumato-entericus sinister (Hochstetter, 1888:3; Mall 1891).

Die kranialen, blind schliessenden Enden dieser Rezesse liegen von Anfang an in gleicher Höhe; und dasselbe ist auch in den folgenden Stadien zu beobachten[2]). Anfangs liegen sie der Trachealbifurkation sehr nahe (Fig. 522, Taf. XVI) (nur 25—50 μ von ihr entfernt); wenn die Hauptbronchien sich aber später besonders stark verlängern (diese Verlängerung hat schon bei 96 Stunden alten Hühnerembryonen begonnen), werden die kranialen Rezessenden von der Bifurkationsstelle weit entfernt.

[1]) Später verlängern sich die entodermalen Lungenanlagen mehr als die mesodermalen und füllen diese dann vollständig aus. (Hochstetter, 1888:3, Ravn 1896.)

[2]) Ravn (1896) scheint auch diese Beobachtung gemacht zu haben.

Etwa gleichzeitig mit den beiden Recessus pneumato-enterici entstehen an der rechten Seite des Mesenterium noch zwei Rezesse, der Recessus mesenterico-entericus und der Recessus hepato-entericus dexter. Der letztgenannte Rezess ist bei dem 72 Stunden alten Hühnerembryo etwa 0,4 mm lang; er grenzt die ventrale Partie der rechten Vorderdarmseite von der in diesem Stadium nur schwach entwickelten Leber ab. Seine kaudale Grenze liegt in der Höhe des Gallenganges, wo die Verbindung der Leber mit dem Vorderdarm an Breite zunimmt. Der Recessus mesenterico-entericus ist etwa doppelt so lang wie der Recessus hepato-entericus dexter. In gleicher Weise wie bei den Säugetierembryonen wird er lateralwärts von einer Plica mesogastrica[1]) begrenzt und trennt diese von dem dorsalen Teil der rechten Vorderdarmseite.

Kaudalwärts verstreicht die Plica mesogastrica (und hiermit ebenfalls der Recessus hepato-entericus dexter) allmählich in das dorsale Mesenterium. Kranialwärts wird sie immer höher und geht in die dorsale Partie der rechten mesodermalen Lungenanlage, das Ligamentum pulmonale dorsale, unmerklich über.

Die kranialen Grenzen der letzterwähnten Rezesse liegen beide in derselben Höhe wie das kaudale Ende der rechten mesodermalen Lungenanlage. Zusammen bilden sie eine Peritonealtasche (den Recessus hepato-mesenterico-entericus), welche sich kranialwärts in den Recessus pneumato-entericus dexter fortsetzt. Mit dem grossen Cölom stehen die drei vereinigten rechtsseitigen Mesenterialrezesse durch eine lange, laterale (kaudalwärts immer breiter werdende) Spalte, den Hiatus communis recessuum, in Verbindung.

Der Hiatus communis der rechtsseitigen Mesenterialrezesse wird kranialwärts von der rechten mesodermalen Lungenanlage, ventralwärts von der Leber und dorsalwärts von der Plica mesogastrica begrenzt; kaudalwärts hat sie noch keine distinkte Grenze.

In späteren Stadien wird die kraniale Grenze des Hiatus communis der rechtsseitigen Rezesse kaudalwärts verschoben und die Öffnung dadurch absolut kleiner (Ravn (1896). Mit anderen Worten: die auf dem Querschnitt allseitig geschlossene Partie der vereinigten Rezesse verlängert sich in kraniokaudaler Richtung auf Kosten der lateralwärts offenen Rezesspartie. Als die wichtigste Ursache hierzu ist unzweifelhaft die starke Lebervergrösserung zu betrachten. Ob aber diese Verschiebung der kranialen Hiatusgrenze nur dadurch stattfindet, dass der rechte Leberlappen in die kaudale Partie der ursprünglichen mesodermalen Lungenanlage hineinwächst und sie kaudalwärts verlängert, oder aber dadurch, dass die Leber mit der Plica mesogastrica in kranio-kaudaler Richtung verwächst, wage ich nicht zu entscheiden.

---

[1]) Dieser Falte entspricht das „Hohlvenengekröse" von Hochstetter (1888) und die „Vena-cava-Falte" von Ravn (1896).

In derselben Weise wie bei den Säugetieren wird etwas später als die übrigen Rezesse ein Recessus cavo-coeliacus gebildet, indem – bei etwa 82 Stunden alten Hühnerembryonen — die früher einfache Plica mesogastrica in eine Plica arteriae coeliacae und eine Plica venae cavae geteilt wird, welche den Recessus cavo-coeliacus zwischen sich fassen.

Die Plica arteriae coeliacae, welche anfangs sehr unbedeutend ist und mehr nach links als bei Säugetierembryonen liegt, wird bald recht hoch und grenzt so eine kaudalwärts blind endigende Tasche, die erste Anlage der Bursa omenti majoris[1]), von dem Recessus cavo-coeliacus ab.

Dem Recessus cavo-coeliacus entspricht das Atrium bursae omentalis der Säugetiere.

Die Plica venae cavae ist beim Hühnerembryo bedeutend voluminöser als bei entsprechenden Stadien von Säugetierembryonen. Sie wird bald fast ganz und gar von Lebersubstanz eingenommen. Kaudalwärts von der Stelle, wo die Vena cava inferior in die Leber einmündet, liegt der rechte Leberlappen gegen die Vena cava und die rechte Urniere gepresst und verwächst mit ihnen in kranio-kaudaler Richtung. Durch diese Verwachsung wird der Hiatus communis der rechtsseitigen Rezesse immer kleiner (bei 120—154 Stunden alten Hühnerembryonen ist nur ein kleiner Hiatusrest an der rechten Seite der Porta hepatis zu sehen (Fig. 526, pag. 433 und Fig. 528, pag. 435) und obliteriert zuletzt (bei etwa 168 Stunden alten[2]) Hühnerembryonen), indem die erwähnte Verwachsung die Porta hepatis erreicht[3]).

Gleich wie bei den Säugetieren wächst die Leber auch bei Hühnerembryonen kranialwärts in das Ligamentum pulmonale ventrale hinein und begrenzt so in späteren Stadien eine Partie des ursprünglichen Recessus pneumato-entericus dexter. Die kranialste Partie dieses Rezesses wird indessen nie von Lebersubstanz erreicht, sondern behält ihre ursprünglichen Beziehungen. Die Wände dieser kranialsten Rezesspartie werden bei der Ausbildung des Zwerchfelles und der Zwerchfellluftsäcke wahrscheinlich stark gegeneinander gepresst und verwachsen so (bei 202—266 Stunden alten Hühnerembryonen) miteinander.

Die übrige Partie der rechtsseitigen Mesenterialrezesse bildet die Bursa omenti minoris und die Bursa omenti majoris der Bursa omentalis dextra.

Die Anlage der Bursa omenti minoris nimmt schon früh beträchtliche Dimensionen an (Fig. 523 Taf. XVI), was wohl damit zusammenhängt, dass die

---

[1]) Mall (1891) und Ravn (1896) erwähnen die Anlage der Bursa omenti majoris erst bei 5–6 Tage alten Hühnerembryonen; ich habe ihre Existenz aber schon bei einem 82 Stunden alten Hühnerembryo konstatieren können.

[2]) Bisweilen tritt der Verschluss erst etwas später ein. So fand Butler (1889) den Hiatus communis bei 7–8 Tage alten Hühnerembryonen noch offen; und erst bei einem 217 Stunden alten Embryo fand er diese Öffnung geschlossen.

[3]) Dass ein Foramen Winslowi beim erwachsenen Huhn persistieren sollte (Mall, 1891), ist also unrichtig.

von ihr begrenzte Leberpartie, der Lobus Spigeli dexter, sich so stark entwickelt (Fig. 528 *LSpdx*, pag. 435). Bei der in späteren Stadien stattfindenden starken dorsoventralen Abplattung der Leber wird die Breite des Lobus Spigeli dexter noch grösser. Die laterale Begrenzung der Bursa omenti minoris wird hierbei lateralwärts verschoben. Da nun die in dieser lateralen Begrenzung gelegene Eintrittsstelle der Vena cava inferior (in die Leber) diese Verschiebung nicht mitmachen kann, wird an dieser Stelle eine medialwärts die Vena cava umgebende Peritonealfalte (Fig. 527, pag. 433 und Fig. 528) von der lateralen Bursawand ausgezogen. So ist es zu verstehen, dass bei erwachsenen Vögeln die erwähnte Eintrittsstelle der Vena cava etwa in der Mitte der Bursa omenti minoris liegt.

Die dorsale Wand der Bursa omenti minoris erfährt in späteren Stadien folgende wichtigere Veränderungen: Die kranialwärts von der Einmündungsstelle der Vena cava (in die Leber) gelegene Wandpartie, welche bei Hühnerembryo XI (154 Stunden alt) von der rechten Lunge und ihrem Ligamentum pulmonale dorsale (Fig. 526, pag. 433) gebildet wurde, wird später in Zwerchfell umgewandelt (Fig. 527). Die ventro-kaudalwärts von derselben Stelle gelegene Wandpartie, welcher das Atrium bursae omentalis der Säugetiere entspricht, wird bei der Ausbildung der dorsalen Peritonealhöhlen von der dorsalen Bauchwand isoliert und grösstenteils zu einer dünnen Membran verwandelt.

Die Plica arteriae coeliacae[1]) weicht in einigen Punkten von der entsprechenden Falte der Säugetiere ab. Sie enthält nämlich nicht die Arteria hepatica, sondern ausser dem Hauptstamm der Arteria coeliaca nur die zu den ventralen Partieen der beiden Mägen gehende Arteria gastrica. Ausserdem ist zu erwähnen, dass die von der letztgenannten Arterie erzeugte Falte kaudalwärts vom Hiatus bursae omenti majoris liegt (Fig. 526 *Placoe*) und nicht wie bei den Säugetieren (Fig. 224 *Plags*, pag. 162) kranialwärts von dieser Öffnung.

Bei einigen Vögeln bleibt der Hiatus bursae omenti majoris zeitlebens offen (z. B. Schneehuhn, Birkhuhn, Sperling u. a.); bei anderen wird er während des Embryonallebens (beim Hühnerembryo 168 Stunden alt) geschlossen[2]), indem die Plica arteriae coeliacae mit der rechten Drüsenmagenwand verwächst. Beim Huhn ist diese Verwachsung so vollständig, dass von der Gefässfalte im allgemeinen beim erwachsenen Tier keine Spur zu sehen ist. Bei der Ente, bei welcher ebenfalls der Hiatus bursae omenti majoris geschlossen wird, persistiert die kraniale Partie der Gefässfalte, eine kurze, kaudalwärts blind endigende Tasche begrenzend. — Verwachsungsspuren an derselben Stelle sind auch bei der Gans zu sehen; hier bleibt aber ventralwärts eine kleine Öffnung bestehen.

In derselben Weise wie bei den Säugetieren wird auch bei den Vögeln die Magenanlage während der Embryonalzeit kaudalwärts verschoben. Hierbei

[1]) Dieser Falte entspricht die Plica arteriae hepaticae von Ravn (1896).

[2]) Schon Butler (1889) hat die Beobachtung gemacht, dass beim Hühnerembryo die Bursa majoris von der Bursa omenti minoris abgeschnürt wird.

entsteht die Plica arteriae coeliacae und mit ihr die erste Andeutung der Bursa omenti majoris (bei 82—96 Stunden alten Hühnerembryonen). Durch die asymmetrische Entwickelung der beiden Leberlappen werden die Anlagen der Mägen und der Bursa omenti majoris ausserdem nach links von der Medianebene verschoben. Dagegen scheint die Rotation der Magenanlage bei den Vögeln weniger gross als bei den Säugetieren zu sein. So ist es wahrscheinlich zu erklären, dass die dorsale Partie der Bursa omenti majoris sich bei den Vögeln nicht so weit nach links erstreckt wie bei den Säugetieren. Vielleicht ist in der kleineren Magenrotation auch die wichtigste Ursache dazu zu suchen, dass die Milz bei den Vögeln (Fig. 527, pag. 433) eine ganz andere Lage als bei den Säugetieren hat.

Hervorzuheben ist, dass die Anlage der Bursa omenti majoris von Anfang an ebenso weit kaudalwärts wie die Anlage des Muskelmagens reicht. Offenbar wird diese Tasche in späteren Stadien hauptsächlich dadurch tiefer, dass sie zusammen mit der kaudalen Magengrenze kaudalwärts verschoben wird.

Zu dieser Kaudalwärtsverlängerung, welche von der Magenvergrösserung und Magenverschiebung veranlasst wird, kommt zwar (bei etwa 154 Stunden alten Hühnerembryonen) eine Vergrösserung der kaudalen membranösen Bursawand, wodurch eine Andeutung eines Omentum majus geschaffen wird (Fig. 526 *Ommaj*, pag. 433), welches sich ein Stückchen kaudalwärts vom Muskelmagen erstreckt.

Diese Omentum majus-Anlage verschwindet aber bald wieder, wenn der Muskelmagen noch grösser wird und mit der Bauchwand vollständiger verwächst. Gleichzeitig scheint die kaudale Partie der Bursa omenti majoris teilweise[1]) zu veröden, indem ihre Wände miteinander verwachsen. Hierdurch können kleinere Abteilungen der Bursa omenti majoris abgeschnürt werden und als allseitig geschlossene Taschen persistieren.

Das dorsale Mesogastrium kann bisweilen vollständig persistieren. So habe ich es bei einer Gans gefunden. In der Regel scheint es aber mehr oder weniger defekt zu werden, und die Bursa omenti majoris kommt hierdurch mit der Bursa omentalis sinistra in weite Verbindung. Diese Defektbildung tritt zuerst bei etwa 266 Stunden alten Hühnerembryonen auf; sie beginnt hier in der Höhe der Milz und setzt sich von dieser Stelle aus ein Stückchen kaudalwärts fort. Beim Huhn persistiert das dorsale Mesogastrium des Drüsenmagens; es gibt aber Vögel, bei denen auch dieses obliteriert (z. B. Birkhuhn).

Bei den Vögeln persistiert die grösste Partie des Recessus pneumatoentericus sinister zeitlebens[2]). In seiner ventralen Begrenzung wächst der

[1]) Nach Butler (1899) sollte die ganze Bursa omenti majoris durch Verlötung ihrer Wände beim Hühnerembryo veröden; eine Angabe, die ich indessen nicht bestätigen kann.

[2]) Die Angabe von Mall (1891), dass dieser Rezess beim Hühnerembryo ganz verschwinden sollte, ist also unrichtig. Schon Butler (1889), dessen Arbeit Mall nicht gekannt zu haben scheint, erwähnt, dass der linke „Recessus pulmo-hepaticus" zeitlebens persistiert.

linke Leberlappen kranialwärts hervor; bei Embryo XI (154 Stunden alt) sehen wir darum, dass die kraniale Partie des linken Leberlappens (Fig. 528, pag. 435) zum Teil die ventrale Wand dieses Rezesses (vergl. Fig. 526) bildet[1]). Das kraniale Ende des Rezesses kommt dagegen nie in direkte Beziehung zur Leber; in derselben Weise wie das kraniale Ende des Recessus pneumato-entericus dexter obliteriert diese Rezesspartie (bei 202—266 Stunden alten Hühnerembryonen) bei der Ausbildung des Zwerchfelles und der Zwerchfellsluftsäcke.

Bei den Vögeln bildet sich auch an der linken Seite des Mesenterium ein Recessus hepato-entericus. Dieser Rezess bildet sich viel später (bei 154 Stunden alten — oder noch älteren — Hühnerembryonen) als der Recessus hepato-entericus dexter aus und ist auch nicht als diesem vollkommen entsprechend zu betrachten. Er entsteht wahrscheinlich in der Weise, dass die kaudale Hälfte des linken Leberlappens in kaudo-kranialer Richtung mit der Drüsenmagenanlage verwächst. Die betreffende Verwachsung tritt linear an der Grenze der ventralen und der linken Drüsenmagenwand auf und gibt so zur Entstehung einer kranialwärts offenen Peritonealtasche Anlass, welche dorsalwärts von der kaudalen Hälfte des Drüsenmagens begrenzt wird (Fig. 526, pag. 433).

Dieser Recessus hepato-entericus sinister verlängert sich später kaudalwärts etwa bis zur Mitte des Muskelmagens herab (Fig. 527)[2]). Fast in gleichem Masse verlängert sich beim Huhn auch der linke Leberlappen kaudalwärts (vergl. Fig. 528 und 529, pag. 435). Dass aber diese Verlängerung des linken Leberlappens wahrscheinlich nicht die Ursache der Rezessverlängerung sein kann, darauf deutet die Tatsache, dass es Vögel gibt, deren linker Leberlappen kaudalwärts nur bis zum kaudalen Ende des Drüsenmagens, deren Recessus hepato-entericus sinister dagegen trotzdem bis zur Mitte des Muskelmagens geht (z. B. Schneehuhn, Birkhuhn).

Die zwei erwähnten linksseitigen Mesenterialrezesse gehen anfangs etwa an der Mitte des Drüsenmagens ineinander über (Fig. 526, pag. 433). Beide zusammengenommen bilden sie eine Tasche, welche ich mit dem Namen die vereinigten linksseitigen Mesenterialrezesse bezeichne. In die grosse Körperhöhle öffnen sie sich durch eine relativ grosse Öffnung (den Hiatus communis der

---

[1]) Die Angabe von Ravn (1896), dass das Ligamentum pulmonale ventrale sinistrum (= Ligamentum pulmonale accessorium sin. von Ravn) sich nie weiter kaudalwärts als bis zur kranialen Lebergrenze erstrecken sollte, ist also nicht zutreffend.

[2]) Bei dem in dieser Figur abgebildeten Huhnexemplar war die in 526 sichtbare Verbindung (zwischen Leber und Magen), welche ich mit dem Namen das sekundäre, linke Nebengekröse (*lNg*[2]) bezeichnet habe, gar nicht zu sehen. Bei anderen Exemplaren existierte dieses Nebengekröse als eine kleine Falte, welche sich zwischen Muskelmagen und Leber erstreckte. Bei der Ente und beim Birkhuhn war diese Falte stärker entwickelt und begrenzte hier einen auch beim erwachsenen Tier deutlichen Recessus hepato-entericus sinister, welcher jedoch nur zum Muskelmagen direkte Beziehung hatte. Das sekundäre, linke Nebengekröse scheint also immer in der Höhe des Drüsenmagens einer Reduktion zu unterliegen. Beim Huhn scheint es unter Umständen vollständig obliterieren zu können, oder aber wird es hier nicht konstant gebildet.

linksseitigen Rezesse), welche (in dem betreffenden Stadium) etwa in derselben Höhe wie die Mitte des Drüsenmagens und an dessen linker Seite liegt.

Diese Öffnung vergrössert sich oft sekundär und zwar dadurch, dass das linke sekundäre Nebengekröse mehr oder weniger reduziert wird; sie bleibt bei allen bisher untersuchten Vögeln zeitlebens offen und verbindet die vereinigten linksseitigen Mesenterialrezesse mit der zuletzt von der Bauchhöhle abgetrennten Partie der von mir so benannten Bursa omentalis sinistra.

Die letzterwähnte Partie der Bursa omentalis sinistra entsteht dadurch, dass der linke Leberlappen mit der lateralen Bauchwand, und dass der Muskelmagen (sowohl mit seiner linken wie mit seiner dorsalen und seiner ventralen Seite) mit den Bauchwänden verwächst. Hierbei wird eine relativ grosse Tasche, welche ventralwärts vom Muskelmagen begrenzt wird, von der grossen Peritonealhöhle abgeschnürt. Mit den linksseitigen Mesenterialrezessen steht dagegen, wie erwähnt, diese Tasche durch den im allgemeinen grossen Hiatus communis in Verbindung.

Die ursprünglich von der linken Lunge begrenzte persistierende Partie des Recessus pneumato-entericus sinister bildet den kranialen Teil der Bursa omentalis sinistra. Der kaudale (grössere) Teil dieser Bursa wird ventralwärts von dem Recessus hepato-entericus sinister und dorsalwärts von dem bei den Verwachsungen der Bauchwände mit der Leber und dem Muskelmagen abgetrennten Peritonealraum gebildet.

Nachdem wir diese Verhältnisse klargestellt haben, brauchen wir uns — um die definitiven Verhältnisse recht zu verstehen — nur zu erinnern:

1. Dass die ursprünglich von der linken Lunge (und dem Ligamentum pulmonale dorsale) gebildete Rezesswand sich in Zwerchfell umwandelt und an ihrer latero-kaudalen Grenze mit der Körperwand verwächst.

2. Dass die bei den Verwachsungen der Leber und des Muskelmagens [1]) entstandenen, anfangs kurze und relativ breite Verbindungsbrücken sekundär in lange und dünne Membranen ausgezogen werden; und

3. dass — wie schon erwähnt — das dorsale Mesogastrium oft Defekte zeigt, wodurch die Bursa omentalis sinistra mit der Bursa omentalis dextra kommuniziert.

Die die Bursa omentalis sinistra begrenzende Partie des linken Leberlappens habe ich mit dem Namen Lobus Spigeli sinister bezeichnet, um eine leicht zu erinnernde Benennung zu haben, welche die Beziehungen dieser Leberpartie zu den linksseitigen Mesenterialrezessen hervorhebt.

Ich betone aber ausdrücklich, dass er nicht in allen Punkten dem Lobus Spigeli dexter analog ist. Dass die Bursa omentalis sinistra nur zum kleinen

---

[1]) Die sekundäre Verbindung des kaudalen Muskelmagenrandes mit der ventralen Körperwand, das sogenannte Pseudo-Omentum avium, hat natürlich entwickelungsgeschichtlich nichts gemeinsames mit dem Omentum majus der Säugetiere (entgegen Mall, 1891). — Betreffs der älteren Literatur über das Pseudo-Omentum vgl. Hennecke (1836) loc. cit. pag. 33.

Teil der Bursa omentalis dextra analog ist, brauche ich wohl — nach dem, was über ihre Entstehung gesagt worden ist — kaum hervorzuheben.

In der Bauchhöhle der Vögel entstehen bekanntlich physiologische Verwachsungen in noch beträchtlicherem Grade als z. B. beim Menschen. Es würde mich aber zu weit geführt haben, die Gesetze dieser Verwachsungen in diesem Zusammenhang zu studieren; und ich beschränke mich darum hier darauf, hervorzuheben, dass ich nichts gefunden habe, was gegen die Annahme spricht, dass die nächste Ursache dieser Verwachsungen wahrscheinlich in lokalen Druckerhöhungen zu suchen ist. Hierfür sprechen positiv die Tatsachen, 1. dass die kranialen Enden der Recessus pneumato-enterici gerade dann obliterieren, wenn ihre Wände bei der Entwickelung des Zwerchfells und seiner Luftsäcke wahrscheinlich stärker als früher gegeneinander gepresst werden, und 2. dass bei Hühnerembryonen der Hiatus bursae omenti majoris eben dann geschlossen wird, wenn die Milz sich in die Plica arteriae coeliacae hinein stark vergrössert und dadurch diese Falte gegen die rechte Drüsenmagenwand presst (hiermit steht im Einklang, dass alle bisher untersuchten Vögel, welche eine relativ kleinere Milz haben, auch einen offenen Hiatus bursae omenti majoris besitzen).

Über die Ursache der im dorsalen Mesogastrium entstehenden Defektbildungen ist es schwer, etwas Bestimmtes zu sagen. Beim Hühnerembryo entsteht die erste Berstung gegenüber der Milz und gleichzeitig damit, dass der Hiatus bursae omenti majoris zur Obliteration zusammengepresst wird. Man bekommt darum den Eindruck, als würde das dorsale Mesogastrium von der Milz (bei ihrer starken Vergrösserung) gesprengt. Da indessen auch die kaudalwärts von der Milz gelegene Partie des dorsalen Mesogastrium der Obliteration anheimfällt, und da diese Obliteration auch bei anderen Vögeln, welche eine relativ kleine Milz haben, sogar in grösserer Ausdehnung als beim Huhn auftreten kann, so ist es anzunehmen, dass auch andere und wichtigere Faktoren bei der erwähnten Obliteration wirksam sind.

Reptilia.

Da ich aus dieser Tierklasse ein recht grosses Material zur Untersuchung gehabt habe, das sich sonst weniger leicht überblicken lassen würde, gebe ich hier zuerst eine tabellarische Übersicht über die von mir makroskopisch untersuchten Tiere. Die Zahl der untersuchten Exemplare wird in Parenthese angegeben.

I. Crocodilia:

Crocodilus niloticus Laur. (mehrere Exemplare.)
„ porosus Schneid. (mehrere Ex.)
Alligator mississipensis Gray. (mehrere Ex.)

II. Chelonia:

Aromochelys odorata Gray. (2 Ex.)
Cinosternon pensylvaticum Gm. (2 Ex.)

Chrysemys picta Schn. (2 Ex.)
Clemmys leprosa Schw. (1 Ex.)
Emys lutaria Schw. (mehrere Ex.)
Testudo graeca L. (mehrere Ex.)
Cistudo carolina var. Mexicana Gray. (1 Ex.)
Chelone imbricata L. (1 Ex.)
Trionyx ferox Schn. (1 Ex.)
„ spinifer Lesueur. (1 Ex.)

III. Ophidia:

Python bivittatus Kuhl. (2 Ex.)
Tropidonotus natrix L. (1 Ex.)
Vipera berus L. (1 Ex.)
Eutaenia sirtalis L. (1 Ex.)

IV. Lacertilia:

A. Lacertilia vera:

Geckonidae:

Gecko verticillatus Laur. (2 Ex.)
Hemidactylus platyurus Schn. (2 Ex.)
Tarentola mauritanica L. (2 Ex.)

Uriplatidae:

Uroplates fimbriatus Schn. (1 Ex.)

Agamidae:

Draco volans L. (2 Ex.)
Ceratophora Stoddartii Gray. (1 Ex.)
Gonyocephalus dilophus D. & B. (1 Ex.)
Calotes jubatus D. & B. (1 Ex.)
Agama aculeata Merr. (5 Ex.)
„ atra Daud. (4 Ex.)
„ planiceps Ptrs. (2 Ex.)
„ colonorum Daud. (3 Ex.)
„ inermis Reuss. (2 Ex.)
„ stellio L. (6 Ex.)
Phrynocephalus caudivolvulus Pall. (1 Ex.)
„ mystaceus Pall. (1 Ex.)
Amphibolurus muricatus White. (1 Ex.)
Lophognatus Gilberti Gray. (1 Ex.)
Uromastix Hardwickii Gray. (4 Ex.)

Iguanidae:

Anolis carolinensis D. & B. (1 Ex.)
„ cybotes Cope. 3 Ex.)
Liocephalus personatus Cope. (1 Ex.)
Liolaemus nitidus Wiegm. (1 Ex.)
Iguana tuberculata Laur. (3 Ex.)
Metopoceros cornutus Daud. (1 Ex.)
Sceloporus undulatus Daud. (3 Ex.)
Phrynosoma cornutum Harl. (5 Ex.)

Zonuridae:

Zonurus giganteus Smith. (2 Ex.)

Anguidae:

Gerrhonotus caeruleus Gray. (1 Ex.)
Pseudopus Pallasii Cuv. (4 Ex.)
„ gracilis Gray. (1 Ex.)
Anguis fragilis L. (mehrere Ex.)

Varanidae:
Varanus salvator Laur. (2 Ex.)
„ griseus Daud. (2 Ex.)
„ niloticus L. (1 Ex.)
Teiidae:
Tupinambis teguixin L. (4 Ex.)
Ameiva surinamensis Gray. (1 Ex.)
Cnemidophorus murinus Gray. (1 Ex)
„ sexlineatus Var., gularis Boucourt. (1 Ex.)
„ sexlineatus L. (3 Ex.)
Amphisbaenidae:
Amphisbaena alba L. (1 Ex.)
„ fuliginosa L. (1 Ex.)
Lacertidae:
Tachydromus tachydromoides Schleg. (1 Ex.).
Lacerta ocellata Daud. (mehrere Ex.)
„ „ Var., pater Lataste (1 Ex.)
„ viridis Laur. (mehrere Ex.)
„ agilis L. (mehrere Ex.)
„ vivipara Jacq. (1 Ex.)
„ galloti D. & B. (1 Ex.)
Ophiops elegans Mén. (1 Ex.)
Eremias arguta Pall. (1 Ex.)
„ velox Pall. (1 Ex.)
Scincidae:
Egernia cunninghami Gray. (1 Ex.)
Trachisaurus rugosus Gray. (1 Ex.)
Lygosoma smaragdinum Less. (1 Ex.)
„ rufescens Shaw. (1 Ex.)
Plestiodon aldrovandi D. & B. (5 Ex.)
Scincus officinalis Laur. (mehrere Ex.)
Gongylus ocellatus Wagl. (mehrere Ex.)

B. Rhiptoglossa:
Chamaeleontidae:
Chamaeleon vulgaris Daud. (mehrere Ex.)

Die Tiere wurden in der Weise untersucht, dass zuerst die Leber und dann, wenn nötig, auch die Lungen mit Hilfe der oben (pag. 124) angegebenen Tuschepräparationsmethode freipräpariert wurden. Auf den so hergestellten Präparaten lassen sich die ligamentösen Verhältnisse bequem und sicher studieren.

Die Ontogenie der Mesenterialrezesse bei den Reptilien habe ich auf mikrotomierten Embryonalserien von Crocodilus porosus Schneid, Emys lutaria Schw., Chrysemys picta Schn., Chelone Midas L., Tropidonotus natrix L., Tarentola mauritanica L., Sceloporus undulatus Daud., Anguis fragilis L., Tupinambis teguixin L., Cnemidophorus sexlineatus L. und Lacerta agilis L. untersucht. — Im allgemeinen habe ich mich darauf beschränkt, die Schnittserien als solche zu untersuchen. Von solchen Tieren, bei denen sich die mesenterialen Verhältnisse

sekundär besonders stark verändern, (Krokodilen, Schildkröten, Teiiden) habe ich indessen auch einzelne Stadien mit der Bornschen Plattenmodelliermethode rekonstruiert.

I. Crocodilia.

Von drei Krokodilembryonen (10—35 mm lang) habe ich Schnittserien untersucht. Die Schnittserien der beiden jüngeren hat Herr Professor F. Keibel zu meiner Verfügung gestellt; den älteren Embryo verdanke ich Herrn Professor W. Leche.

Bei dem jüngsten von mir untersuchten Krokodilembryo (10 mm Rumpflänge) hatten die Mesenterialrezesse schon recht grosse sekundäre Veränderungen erlitten (der Hiatus der rechtsseitigen Mesenterialrezesse war bereits verschlossen). Da es mir nun zufälligerweise bekannt war, dass Herr Professor Hochstetter über jüngere Stadien von Krokodilembryonen verfügte, wandte ich mich mit einigen Fragen betreffs der ersten Entstehung der Mesenterialrezesse und betreffs der Verschlusszeit des Hiatus der rechtsseitigen Mesenterialrezesse bei Krokodilembryonen an denselben.

Auf diese Anfrage hat Herr Professor Hochstetter die Freundlichkeit gehabt, folgendes brieflich mitzuteilen:

„Die beiden Recessus pulmo-hepatici entstehen bei Crocodilus madagascariensis nicht gleichzeitig. — Den Recessus pulmo-hepaticus dexter sehe ich zuerst bei einem Embryo des Stadiums 53 von Voeltzkow[1]), bei dem von dem linken noch keine Spur vorhanden ist. — Erst bei Embryonen des Stadiums 55 von Voeltzkow[2]) ist auch der linke vorhanden, er ist aber ungleich viel kürzer als der rechte und bleibt dieses auch in der Folge. — Es sind die beiden Recessus daher weder gleichgross noch symmetrisch". —

„Der Verschluss des Foramen Winslowi tritt verhältnismässig sehr früh ein. Bei einem Embryo des Stadiums 55—56 von Voeltzkow[3]) war dasselbe bereits verschlossen, während es bei einem zweiten Embryo desselben Stadiums noch weit offen war. Es kommen also in dieser Beziehung individuelle Verschiedenheiten vor."

Die von mir untersuchten Krokodilembryonen I (10 mm Rumpflänge) und II (14,3 mm Sch.-St.-L.) zeigten betreffs der Mesenterialrezesse hauptsächlich ähnliche Verhältnisse. Von Embryo II habe ich drei Rekonstruktionsmodelle hergestellt, die ich in Fig. 531—534, Taf. XVII und Fig. 535—538 abbilde.

---

[1]) Die Embryonen dieses Stadiums haben eine N.-St.-L. von etwa 6 mm (Verfasser, nach Messung an Voeltzkows [1902] Normentafel).

[2]) Die Embryonen dieses Stadiums haben (nach Voeltzkows [1902] Normentafel) eine N.-St.-L. von etwa 8 mm (Verfasser).

[3]) Die Embryonen des Stadiums 56 von Voeltzkow (1902) haben eine N.-St.-L. von 11 mm (Verfasser).

Wie wir auf den Figuren 531—543, Taf. XVII sehen können, ist der rechtsseitige Mesenterialrezess mindestens viermal grösser als der linksseitige. Alles deutet auch darauf hin, dass die beiden Rezesse nicht miteinander vollkommen gleichwertig sind, sondern dass der rechtsseitige Recessus als ein Verschmelzungsprodukt mehrerer Rezesse zu betrachten ist, von denen nur der kraniale mit dem Recessus pneumato-entericus sinister gleichzustellen ist.

Wenn ich meine eigenen Erfahrungen betreffs der ersten Entstehung der Mesenterialrezesse bei anderen Reptilien mit den oben erwähnten Angaben von Prof. Hochstetter und mit den bei den Embryonen I und II zu beobachtenden Verhältnissen zusammenstelle, finde ich es fast mehr als wahrscheinlich, dass auch bei den Krokodilembryonen der zuerst auftretende rechtsseitige Recessus als ein Recessus hepato-mesenterico-entericus zu betrachten ist. Die ventrale Partie dieses Rezesses wird von einem Recessus hepato-entericus, die dorsale Partie von einem Recessus mesenterico-entericus gebildet. Kranialwärts vereinigen sich diese Rezesse schon früh (bei etwa 6 mm langen Embryonen: Stadium 53 von Voeltzkow) zu einer auf dem Querschnitte allseitig geschlossenen Tasche.

Erst bei etwa 8 mm langen Embryonen (Stadium 55 von Voeltzkow) entsteht der Recessus pneumato-entericus sinister. Wahrscheinlich entsteht etwa gleichzeitig hiermit ein Recessus pneumato-entericus dexter. Da er sich aber von der kranialen Spitze des schon auf dem Querschnitte allseitig geschlossenen Recessus hepato-mesenterico-entericus entwickelt, ist er niemals von diesem scharf abzugrenzen.

Bei dem von mir in Fig. 531, Taf. XVII abgebildeten Stadium (dem Stadium 57 von Voeltzkow entsprechend) liegt die kraniale Spitze der vereinigten rechtsseitigen Mesenterialrezesse bedeutend weiter kranialwärts als die kraniale Spitze des Recessus pneumato-entericus sinister.

Wie schon erwähnt, ist der Hiatus communis der rechtsseitigen Mesenterialrezesse verschlossen. (Hochstetter fand, wie erwähnt, diese Öffnung verschlossen schon bei einem [8—11 mm langen] Embryo des Stadiums 55—56 von Voeltzkow. Nach demselben Autor kommen indessen betreffs der Verschlusszeit individuelle Verschiedenheiten vor. — Butler [1892] fand einen offenstehenden Hiatus communis bei einem 35 Tage alten Alligator-Embryo [1]). (Die von diesem Autor früher [1889] beschriebene Kommunikationsöffnung, welche sich dorsalwärts von der sogenannten Fettmilz in den Bauchraum öffnete, ist dagegen offenbar als ein Artefakt zu betrachten.)

Die Plica mesogastrica (ich nehme an, dass in früheren Stadien eine solche einfache Falte existiert) hat sich kaudalwärts in eine Plica venae cavae und eine Plica arteriae coeliacae geteilt. Durch die letztge-

[1]) In etwa demselben Alter sind nach Voeltzkow (1902) die Krokodilembryonen etwa 17 mm lang (Voeltzkows Stadium 58. — 30 Tage nach Eiablage).

nannte Falte (Fig. 535 *Placoe*) wird eine Bursa omenti majoris (Fig. 532, Taf. XVII) von einer Bursa omenti minoris (Fig. 535 *Bomin*) abgegrenzt.

Die Bursa omenti minoris wird begrenzt: dorsalwärts von der kaudalen Hälfte der rechten Lunge (Fig. 535); ventral- und lateralwärts vom Lobus Spigeli dexter (Fig. 537 und 538) und medialwärts von der kaudalen Ösophaguspartie und der kranialen Hälfte des Magens (Fig. 535). — An der rechten

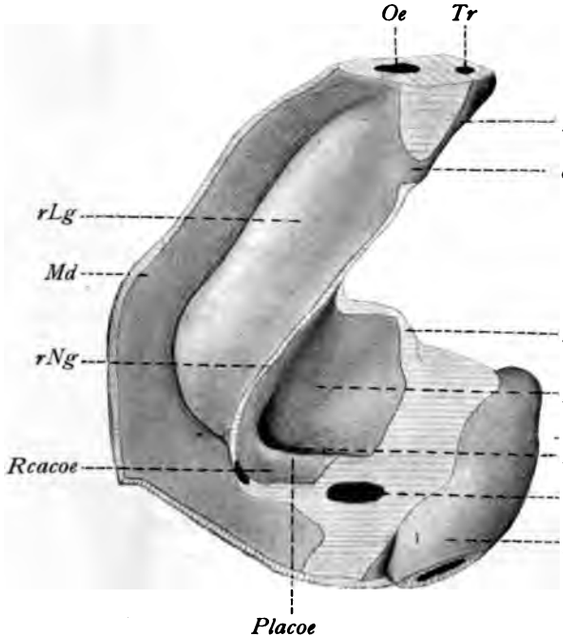

Fig. 535.

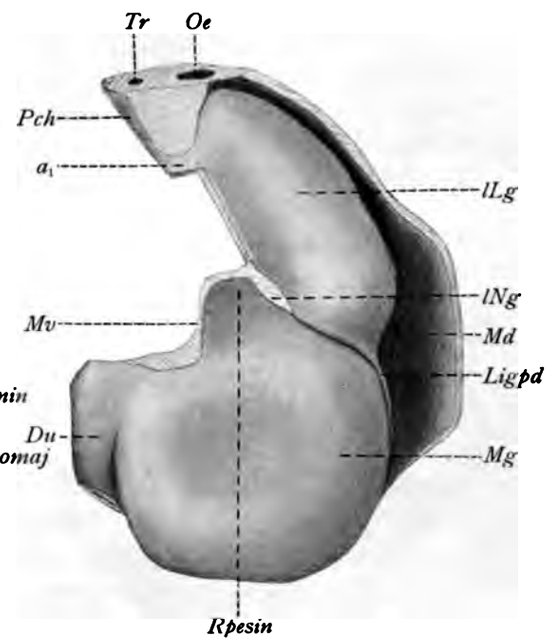

Fig. 536.

Fig. 535 und 536. Rekonstruktionsmodell der mesodermalen Magen- und Lungenanlagen eines 14,3 mm langen Krokodilembryos. Fig. 535 von der rechten, Fig. 536 von der linken Seite gesehen. Die Schnittflächen sind schraffiert. $^{25}/_{1}$.

a, a_1 Kommunikationsöffnungen zwischen den Pleurahöhlen und der Perikardialhöhle *(Pch)*; *Bomin* Bursa omenti minoris; *Du* Duodenum; *Hbomaj* Hiatus bursae omenti majoris; *lLg* linke, *rLg* rechte Lunge; *Ligpd* Ligamentum pulmonale dorsale sin.; *lNg* linkes, *rNg* rechtes Nebengekröse (Ligamentum pulmonale ventrale); *Mg* Magen; *Md* Mesenterium dorsale (von der dorsalen Körperwand abgeschnitten); *Mv* Mesenterium ventrale (Omentum minus); *Oe* Ösophagus; *Pch* Partie der dorsalen Wand der Perikardialhöhle; *Placoe* Plica arteriae coeliacae; *Rcacoe* Recessus cavo-coeliacus; *Rpesin* Recessus pneumato-entericus sinister; *Vp* Vena portae.

Seite der dorso-ventral verlaufenden Plica arteriae coeliacae ist ein kleiner, kaudalwärts blind endigender Recessus cavo-coeliacus (dem Atrium bursae omentalis entsprechend) zu sehen (Fig. 532 u. 533, Taf. XVII u. Fig. 535).

Das kaudale Drittel der vereinigten rechtsseitigen Mesenterialrezesse wird von der links von der Plica arteriae coeliacae gelegenen Bursa omenti majoris (Fig. 532 u. 533, Taf. XVII) gebildet. Die linke Wand dieser Bursa wird von der kaudalen Magenhälfte, die rechte Wand von der Plica arteriae coeliacae

und einer kaudalen membranösen Fortsetzung dieser Falte gebildet. Eine kleine Partie der Bursa omenti majoris dringt dorsalwärts vom Magen nach links vor und isoliert eine membranöse Partie des dorsalen Mesenterium von der dorsalen Magenwand (vgl. Fig. 532, Taf. XVII).

Der Recessus pneumato-entericus sinister ist nur sehr klein (vgl. Fig. 531, 534, Taf. XVII u. Fig. 536) und hat seine direkte Beziehung (ich nehme an, dass in früheren Stadien eine solche Beziehung existiert hat) zur linken Lunge fast vollkommen verloren. Die betreffende Lunge liegt nämlich dorsalwärts vom Recessus (Fig. 536 *Rpesin*), und dieser wird nur vom linken Leberlappen (Fig. 538 *Rpesin*) und vom Ösophagusmagen (Fig. 536) begrenzt. Dieser Recessus hat eine schief transversale Lage und kommuniziert nach links durch einen grossen Hiatus mit der Pleuroperitonealhöhle.

Bei dem 27 mm langen Krokodilembryo III (dem Stadium 60 von Voeltzkow entsprechend) hat das kraniale Ende der rechtsseitigen vereinigten Mesenterialrezesse seine Beziehung zum Ösophagus verloren. Diese Rezesspartie wird jetzt nur von der rechten Lunge und vom Lobus Spigeli dexter begrenzt. Etwas weiter kaudalwärts nimmt dagegen auch der Ösophagus an der Begrenzung der Bursa omenti minoris teil.

Die Totallänge der rechtsseitigen vereinigten Mesenterialrezesse beträgt 3,6 mm, von welchen 1,68 mm auf die Bursa omenti majoris kommen. Der Recessus cavo-coeliacus ist etwa 0,5 mm tief. Die kaudale Grenze der Bursa omenti majoris, welche im vorigen Stadium etwa in derselben Höhe wie die kaudale Magengrenze lag (Fig. 532, Taf. XVII), liegt jetzt etwa 1,5 mm kranialwärts von der kaudalen Magengrenze entfernt. Ob diese Veränderung dadurch entstanden ist, dass die kaudale Bursapartie durch Verlötung ihrer Wände obliteriert, oder dadurch, dass sich die die Bursa begrenzende Magenwand relativ wenig vergrössert hat, ist bei Mangel an Zwischenstadien nicht zu entscheiden. Für eine Verlötung spricht indessen der Umstand, dass etwa in derselben Höhe die linke und ventrale Magenwand angefangen hat, mit der Bauchwand zu verwachsen.

Der Hauptstamm der Arteria coeliaca hat einen stark descendenten Verlauf, welcher eine stattgefundene Kaudalwärtsdislokation des Magens wahrscheinlich macht. Die Plica arteriae coeliacae, welche (gleich wie bei den Vögeln) hauptsächlich von einem zum Magen verlaufenden Zweig, einer Arteria gastrica, aufgehoben wird, ist recht gross und schliesst die Anlagen des Pankreas und (dorsalwärts) der Milz grösstenteils in sich ein. Die kaudale Partie der Milz ragt indessen relativ frei dorsalwärts in die Pleuroperitonealhöhle hervor. Zu der dorsalen Wand der Bursa omenti majoris hat die Milz keine direkte Beziehung.

Der Recessus pneumato-entericus sinister hat sich etwa in demselben Masse wie die angrenzenden Organe vergrössert. Kaudalwärts und nach links hat er noch eine weite Kommunikationsöffnung mit der Pleuroperitonealhöhle.

Die kaudalen Partieen der beiden Leberlappen haben angefangen, mit der Bauchwand zu verwachsen. Diese Verwachsung des kaudalen Leberrandes mit

der Bauchwand schreitet in den nächstfolgenden Stadien fort und führt — nachdem die ganze Peripherie dieses Leberrandes verwachsen ist — zu der Bildung des sogenannten „Zwerchfells“ der Krokodile.

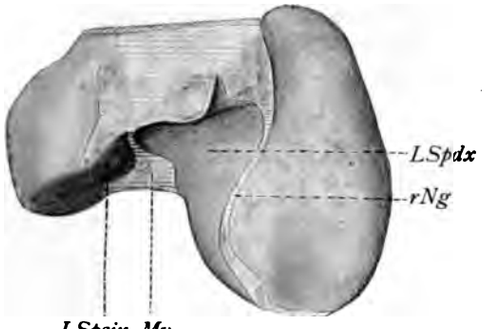

Fig. 537.

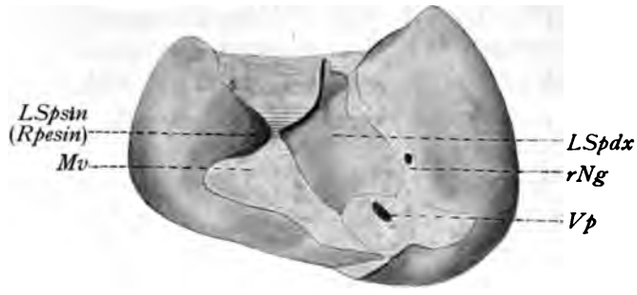

Fig. 538.

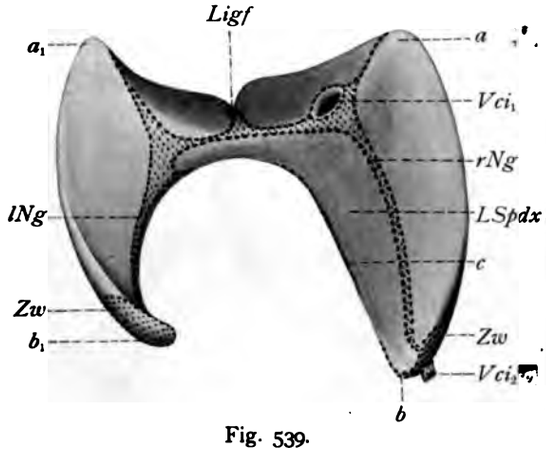

Fig. 539.

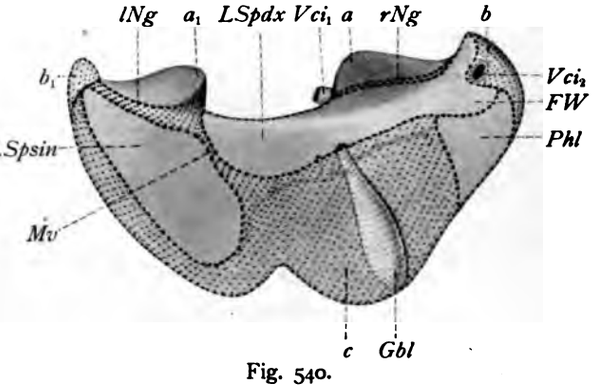

Fig. 540.

Fig. 537 und 538. Rekonstruktionsmodell der Leber eines 14,3 mm langen Krokodilembryos. $^{20}/_{1}$.
Fig. 539 und 540. Leber eines 120 cm langen Crocodilus porosus. $^{1}/_{2}$. — Fig. 537 und 539 von der dorsalen, Fig. 538 und 540 von der kaudalen Seite gesehen. – Die Schnittflächen sind schraffiert oder schwarz punktiert.

a, a_1 kranio-dorsale, *b*, b_1 kaudo-dorsale Leberspitzen; *c* Verwachsungsfläche mit Magen und Duodenum; *FW* frühere Lage des obliterierten Hiatus communis der rechtsseitigen Mesenterialrezesse; *Gbl* Gallenblase; *lNg* linkes, *rNg* rechtes Nebengekröse; *Ligf* Ligamentum falciforme; *LSpdx* Lobus Spigeli dexter; *LSpsin* Lobus Spigeli sinister; *Mv* Mesenterium ventrale; *Phl* die Peritonealhöhle direkt begrenzende Leberpartie; Vci_1 Austrittsstelle, Vci_2 Eintrittsstelle der Vena cava inferior; *Zw* Verwachsungsfläche mit dem „Zwerchfell“.

Auch die Verwachsung des Magens mit der Bauchwand schreitet in späteren Stadien sowohl dorsal- wie ventro-kranialwärts vor. Durch diese sekundäre Verwachsung des Magens mit der Bauchwand wird die Kommunikation des Recessus pneumato-entericus sinister mit der Bauchhöhle aufgehoben. Durch die etwa gleichzeitig stattfindende Verwachsung des kaudalen Leberrandes wird die Kommunikation des Recessus pneumato-entericus sinister mit der linken

Pleurahöhle ebenfalls vernichtet; und der Hiatus recessus pneumato-enterici sinistri wird so verschlossen.

Bei reifen Embryonen von Crocodilus und Alligator findet man den Recessus pneumato-entericus sinister als eine zwischen der kranialen Magenwand (Fig. 542, *Bomsin*) und der kaudalen Fläche des linken Leberlappens (Fig. 540, *LSpsin*) gelegene, allseitig geschlossene Tasche. Ich bezeichne diese zuerst von Butler (1889) beschriebene Tasche mit dem Namen Bursa omentalis sinistra, und die sie begrenzende Leberpartie mit dem Namen Lobus Spigeli sinister.

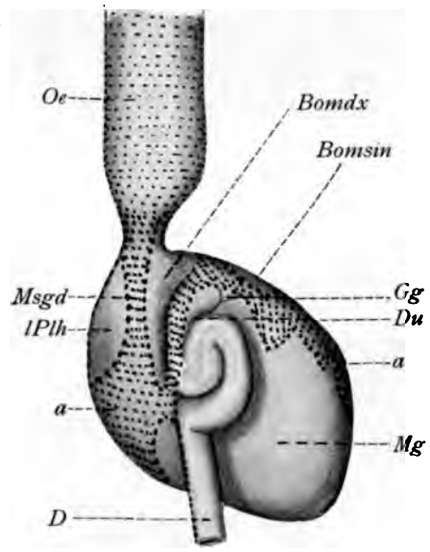

Fig. 541.

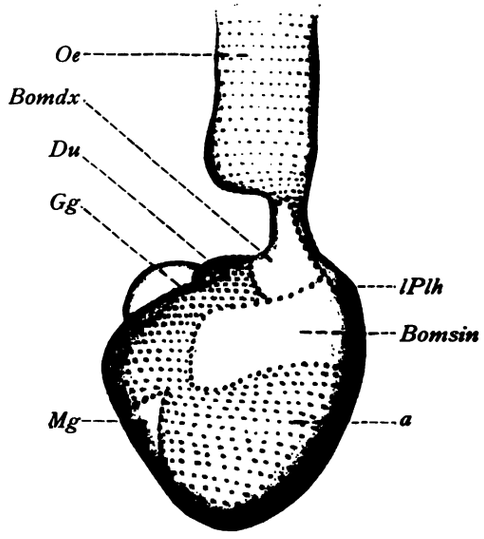

Fig. 542.

Fig. 541 und 542. Magen eines 26 cm langen Crocodilus porosus. Fig. 541 von der rechten und dorsalen, Fig 542 von der linken und ventralen Seite gesehen. $^3/_1$. — Die Schnittflächen sind schwarz punktiert.

a Verwachsungsfläche mit der Körperwand und der Leber; *Bomdx* Bursa omentalis dextra; *Bomsin* Bursa omentalis sinistra; *D* Dünndarm; *Du* Duodenum; *Gg* Gallengang; *lPlh* die linke Pleurahöhle begrenzende Magenpartie; *Mg* Magen; *Msgd* Mesogastrium dorsale; *Oe* kaudale Partie des Ösophagus.

Hervorzuheben ist indessen, dass die Bursa omentalis sinistra der Krokodile weder mit der Bursa omentalis dextra derselben Tiere, noch mit der Bursa omentalis sinistra der Vögel vollkommen gleichwertig ist. Nur das haben diese Bursae omentales gemeinsam, dass ein Recessus pneumato-entericus ganz oder teilweise in ihre Bildung teilnimmt.

Die kraniale, rechte Begrenzung der Bursa omentalis sinistra wird von einer kurzen und schmalen Verbindung zwischen der Leber und dem Magen (Fig. 542, die punktierte Linie zwischen *Bomsin* und *Bomdx*) hergestellt. In dieser Verbindungsfalte erkennen wir das Mesogastrium ventrale. An der rechten Seite desselben liegt die Bursa omentalis dextra (*Bomdx*).

Die Bursa omentalis dextra wird beim reifen Krokodilembryo ausschliesslich aus der Bursa omenti minoris der jüngeren Embryonen gebildet. Von der Bursa omenti majoris ist nichts mehr zu sehen. Wahrscheinlich verödet ihr Lumen gleichzeitig damit, dass Magen und Leber in dieser Höhe mit der Körperwand verwachsen. Meiner Ansicht nach setzen die erwähnten Verwachsungen mit der Körperwand lokale Druckerhöhungen in dieser Höhe voraus, welche auch auf die Bursawände Einfluss haben müssen. Diese Druckerhöhungen werden wahrscheinlich in erster Linie durch das starke Wachstum der Leber und des Magens hervorgerufen. Für die Verödung der Bursa omenti majoris aber ist wohl auch das starke Wachstum des Pankreas (und der Milz) in der Plica arteriae coeliacae von Bedeutung.

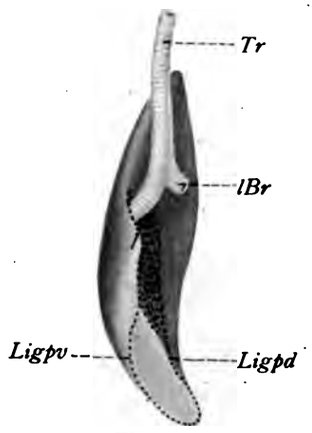

Fig. 543.

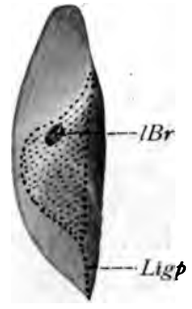

Fig. 544.

Fig. 543 und 544. Lungen eines 26 cm langen Crocodilus porosus, von den ventro-medialen Seiten gesehen. $^2/_1$. — Fig. 543 rechte, Fig. 544 linke Lunge. Die Schnittflächen (mit Ausnahme von denen der Trachea und der Hauptbronchien)[1]) sind schwarz punktiert.

lBr linker Hauptbronchus; *Ligp* das einfache Ligament der linken Lunge; *Ligpd* Ligamentum pulmonale dorsale; *Ligpv* Ligamentum pulmonale ventrale; *Tr* Trachea.

Die persistierende Bursa omenti minoris wird von der rechten Lunge (Fig. 543), vom Ösophagus und Magen (Fig. 541 und 542) und vom Lobus Spigeli dexter (Fig. 539 und 540) begrenzt; sie ist in drei Partieen gesondert: eine kraniale rechte Partie zwischen dem dorso-medialen Teil der Lungenbasis und der dorso-kranialen Leberfläche; eine mittlere, nach links hin die Medianebene im allgemeinen überschreitende Partie, welche ventro-kranialwärts von der Leber, dorso-kaudalwärts vom Ösophagus (der engen Partie desselben unmittelbar kranialwärts von der Cardia) und vom Magen (Fig. 542 *Bomdx*) begrenzt wird; und eine kaudale Partie, welche zwischen Leber und Magen gelegen ist und als ein schmaler Kanal (Fig. 541 *Bomdx*) rechts vom

[1]) Die Schnittflächen der Trachea und der Hauptbronchien habe im allgemeinen nicht speziell bezeichnet, weil ich es als selbstverständlich betrachte, dass sie durch Präparation freigelegt worden sind.

Mesogastrium dorsale etwa bis zur Mitte des Magens herabsteigt. Diese letztgenannte Partie ist aller Wahrscheinlichkeit nach aus dem Recessus cavo-coeliacus entstanden und entspricht also dem Atrium bursae omentalis. — Eine Plica arteriae coeliacae ist nicht mehr zu erkennen.

Die erwähnten drei Bursapartieen gehen unmerklich ineinander über und sind nur durch ihre verschiedenen Beziehungen zur rechten Lunge und zum Verdauungsrohr voneinander abzugrenzen.

Der Lobus Spigeli dexter bildet eine schmale, winkelig gebogene Leberpartie, welche grösstenteils der dorso-kranialen Leberfläche angehört (Fig. 539, *LSpdx*). An zwei Stellen und zwar dort, wo bei gewissen Tieren der Processus papillaris resp. der Processus caudatus gelegen ist, geht aber die Grenze des Lobus Spigeli dexter auf die kaudale Leberfläche über (Fig. 540).

Im allgemeinen persistieren die Bursae omentales in derselben Form, wie ich sie beim reifen Krokodilembryo beschrieben habe. Ich habe eine grosse Anzahl Exemplare von Krokodilen und Alligatoren (von 20—120 cm Länge) untersucht und bei allen hauptsächlich dieselben Verhältnisse betreffs der Bursae omentales gefunden. Nur die Grösse derselben variierte in demselben Masse wie die Grösse der betreffenden Organe. In einzelnen Fällen können jedoch die Bursae durch sekundäre Verwachsungen verändert werden. So habe ich bei einem etwa 90 cm langen Alligator die Bursa omentalis dextra zu einem kleinen Kanal reduziert gefunden.

Zuletzt ist hervorzuheben, dass bei den Krokodilen die kranialen Rezesspartieen weder abgeschnürt werden noch obliterieren.

II. Chelonia.

Bei Schildkrötenembryonen sind bisher keine Untersuchungen über die Entwickelung der Mesenterialrezesse gemacht worden. Ich habe mich darum bemüht, aus dieser Ordnung ein so vollständiges Embryonalmaterial wie möglich zum Untersuchen zu bekommen.

Von Emys europaea habe ich neun in Schnittserien zerlegte Embryonen (4,5—12,5 mm lang) untersucht. Die Schnittserien gehören dem anatomisch-biologischen Institut in Berlin und wurden gütigst von Herrn Geheimrat O. Hertwig zu meiner Verfügung gestellt.

Emysembryo I (6 mm lang; gerade).

Die Trachea- und Lungenanlagen sind noch nicht zu erkennen. — Die Recessus pneumato-enterici sind nicht gebildet. Dagegen existiert schon ein stark entwickelter Recessus hepato-mesenterico-entericus. Dieser Recessus, welcher eine Länge von 0,94 mm hat, bildet kranialwärts eine 0,42 mm lange, blind endigende Tasche, die eine im Querschnitt fast frontale Spalte zwischen dem Vorderdarm und der Leber darstellt. Diese am Querschnitt allseitig geschlossene Spalte setzt sich kaudalwärts in eine an der rechten Seite des

Mesenterium sich öffnende, 0,52 mm lange Rezesspartie fort, welche (im Querschnitt sichelförmig) die ventrale und die rechte Seite des Vorderdarmes begrenzt.

Der grössere Teil des Recessus hepato-mesenterico-entericus wird von der Leber begrenzt und ist also mit dem Namen Recessus hepato-entericus zu bezeichnen. Nur eine relativ kleine, kaudale Partie wird von einer vom dorsalen Mesenterium stammenden Falte, der Plica mesogastrica begrenzt. Dieser Rezesspartie können wir den Namen Recessus mesenterico-entericus geben. — Der zwischen dem rechten Leberlappen und der Plica mesogastrica gelegene longitudinelle Hiatus recessus hepato-mesenterico-enterici hat eine Länge von 0,52 mm.

Emysembryo II (4,5 mm lang; gebogen).

Die erste Andeutung der entodermalen Lungenanlage ist als eine einfache Knospe zu erkennen. Die Recessus pneumato-enterici sind noch nicht gebildet.

Emysembryo III (7 mm lang).

Die Lungenanlagen sind gebildet. Die linke entodermale Lungenanlage hat eine Länge von 0,3 mm, die rechte eine Länge von 0,5 mm von der Bifurkationsstelle aus gerechnet. Die beiden Recessus pneumato-enterici sind gebildet. Die kranialen Enden dieser Rezesse liegen beide in derselben Höhe und zwar etwa 0,2 mm kaudalwärts von der Bifurkation der Trachea. Der Recessus pneumato-entericus sin. hat nur eine Länge von 0,08 mm und öffnet sich breit an der linken Seite des Mesenterium. — Der Recessus pneumato-entericus dexter setzt sich kaudalwärts in den Recessus hepato-mesenterico-entericus ohne deutliche Grenze fort. Zusammen bilden die rechtsseitigen Rezesse kranialwärts von ihrer gemeinsamen Kommunikationsöffnung mit der Pleuroperitonealhöhle eine 0,84 mm lange Tasche.

Emysembryo IV (7,75 mm).

Zeigt etwa dieselben Verhältnisse wie Embryo III. — Besonders hervorzuheben ist es, dass die kranialen Enden der beiden Recessus pneumato-enterici in gleicher Höhe liegen, obwohl die rechte entodermale Lungenanlage weiter kaudalwärts reicht als die linke. — Die Recessus pneumato-enterici liegen bei diesem Embryo etwas mehr dorsalwärts als bei Embryo III.

Emysembryo V (8 mm lang).

Die kranialen Enden der Recessus pneumato-enterici liegen beide in derselben Höhe. — Die Plica venae cavae und die Plica arteriae coeliacae sind jetzt zu erkennen. Zwischen diesen Falten ist eine kaudalwärts blind endigende, etwa 40 μ tiefe Tasche, der Recessus cavo-coeliacus, gebildet.

Emysembryo VI (9,25 mm lang).

Der Recessus cavo-coeliacus ist jetzt 60 μ tief. An der linken Seite der Plica arteriae coeliacae ist eine 30 μ tiefe, ebenfalls kaudalwärts blind endigende

Tasche (die Anlage der Bursa omenti majoris) vom Recessus hepato-mesenterico-entericus gebildet.

Emysembryo VII (7 mm lang; stark gebogen).

Die linke entodermale Lungenanlage hat jetzt eine Länge von 0,76, die rechte eine Länge von 0,88 mm. Die kranialen Enden der Recessus pneumato-enterici liegen beide etwa 0,38 mm von der Bifurkationsstelle der Trachea entfernt.

Der Recessus pneumato-entericus sinister hat eine Länge von 0,16 mm. Der Recessus pneumato-entericus dexter geht unmerklich in den Recessus hepato-mesenterico-entericus über. Dieser setzt sich kaudalwärts vom freien Rande der Plica arteriae coeliacae in eine 0,34 mm tiefe Tasche fort, welcher die Bursa omenti majoris beim Menschen entspricht. Die Totallänge der rechtsseitigen vereinigten Mesenterialrezesse beträgt 1,45 mm.

Die Kommunikationsöffnung des Recessus hepato-mesenterico-entericus ist sehr klein (Diameter: 0,02 mm) und offenbar im Begriff, abgeschnürt zu werden. Wahrscheinlich werden die von der Vena portae resp. von der Vena cava inferior erzeugten Falten bei der Lebervergrösserung und der zu dieser Zeit stattfindenden stärkeren Biegung des Embryos gegeneinander bis zur Berührung geführt und bewirken so ganz mechanisch die Schliessung des Hiatus. — Kaudalwärts von ihm ist ein 0,06 mm tiefer Recessus cavo-coeliacus zu sehen.

Emysembryo VIII (11 mm) und IX (12,5 mm).

Bei diesen Embryonen ist der Hiatus communis der rechtsseitigen Rezesse nicht mehr zu sehen.

Herrn Professor Hans Virchow verdanke ich eine Serie von Embryonen von Chrysemys picta. Sie wurden in 12 μ dicke Schnitte zerlegt.

Embryo I von Chrysemys picta (3,5 mm Sch.-St.-L.).

Die Lungen sind noch nicht angelegt; ebensowenig die Recessus pneumato-enterici. Dagegen ist eine kleine Leberanlage schon vorhanden. — An der rechten Seite des Mesenteriums findet sich ein Recessus hepato-mesenterico-entericus, dessen kraniales Ende (24 μ lang) auf dem Querschnitt allseitig geschlossen ist. Diese kranialwärts blind endigende kurze Tasche setzt sich kaudalwärts in einen ventralen Recessus hepato-entericus und einen dorsalen Recessus mesenterico-entericus fort, welche sich lateralwärts durch einen gemeinsamen Hiatus in das Cölom öffnen. Die ventrale Begrenzung des Recessus hepato-mesenterico-entericus wird von der Leber und dem Sinus venosus, die dorsale Begrenzung der beiden vereinigten Rezesse von einer Plica mesogastrica gebildet. Diese Falte hat eine Länge von etwa 216 μ. Kranialwärts ist sie relativ hoch und geht von der Stelle aus, wo das dorsale Mesenterium sich mit dem mesodermalen Vorderdarm verbindet;

kaudalwärts wird sie allmählich niedriger und mehr dorsal und verstreicht an der rechten Seite des dorsalen Mesenterium. Mit ihr hört auch der Recessus mesenterico-entericus auf. Der Recessus hepato-entericus ist kürzer; seine kaudale Grenze ist an der Stelle zu setzen, wo die Leberanlage kaudalwärts aufhört.

Embryo II von Chrysemys picta (4,5 mm Sch.-St.-L.).

Die Lungen sind angelegt. Die rechte entodermale Lungenanlage streckt sich von der Bifurkationsstelle aus gerechnet kaudalwärts 192 μ. Die linke entodermale Lungenanlage reicht noch länger (240 μ) kaudalwärts.

Die Leber hat sich seit dem vorigen Stadium stark weiter entwickelt. Hierbei ist sie mit dem grössten Teil der im vorigen Stadium freien Plica mesogastrica in Verbindung getreten, wodurch der auf dem Querschnitt allseitig geschlossene Teil des Recessus hepato-mesenterico-entericus kaudalwärts verlängert worden ist. Der Hiatus dieses Rezesses ist in entsprechendem Masse kleiner geworden; er hat jetzt nur eine Länge von 72 μ (gegen 216 μ im vorigen Stadium).

Die Verlängerung des auf dem Querschnitte allseitig geschlossenen Rezessteils ist indessen so beträchtlich (dieser Rezessteil hat jetzt eine Länge von 324 μ; gegen 24 μ beim vorigen Stadium), so dass die in kranio-kaudaler Richtung stattgefundene Verbindung zwischen dem rechten Leberlappen und der Plica mesogastrica nicht genügt, um sie zu erklären. Wahrscheinlich sind hier noch zwei Faktoren wirksam gewesen: I. Die die Wände der schon im vorigen Stadium auf dem Querschnitte allseitig geschlossenen Rezesspartie bildenden Organe sind wahrscheinlich in kranio-kaudaler Richtung in die Länge gewachsen; und II. das kraniale Ende des Recessus hepato-mesenterico-entericus hat sich wahrscheinlich kranialwärts aktiv verlängert, um die rechte Lungenanlage vom Vorderdarm partiell zu trennen.

Die rechte Lungenanlage wird nämlich in einer Ausstreckung von 96 μ von dem kranialen Ende der rechtsseitigen Mesenterialrezesse begrenzt. Diese kraniale, die rechte Lunge vom Vorderdarm trennende Partie der rechtsseitigen Mesenterialrezesse betrachte ich als einen besonderen Rezess, welcher mit dem Namen Recessus pneumato-entericus dexter zu bezeichnen ist. — Die Totallänge der rechtsseitigen Mesenterialrezesse beträgt etwa 380 μ.

Die Magenanlage hat wahrscheinlich schon angefangen, kaudalwärts verschoben zu werden. Denn eine Plica arteriae coeliacae beginnt schon, sich von der kaudalen Partie der Plica mesogastrica abzugrenzen. Durch die Bildung der Plica arteriae coeliacae ist links von dieser eine kleine, (12 μ tiefe) kaudalwärts blind endigende Tasche entstanden, die wir als die erste Anlage der Bursa omenti majoris erkennen.

An der linken Seite des Mesenterium sind keine Rezesse zu sehen, welche dem Recessus mesenterico-entericus oder dem Recessus hepato-entericus analog sind. Dagegen gibt es einen Recessus pneumato-entericus sinister.

Dieser Rezess hat in kranio-kaudaler Richtung eine Ausdehnung von 156 μ und trennt die ventro-kaudale Partie der linken Lunge vom Vorderdarm. Auf dem Querschnitte ist er nicht allseitig geschlossen, sondern öffnet sich ventralwärts in das Cölom.

Die Bildung dieses Rezesses gibt also nicht zur Entstehung zweier Lungenligamente, sondern nur zur Entstehung eines Ligamentum pulmonale dorsale Anlass.

Embryo III von Chrysemys picta (5,5 mm Sch.-St.-L.)

Von der Bifurkationsstelle der Trachea aus streckt sich die rechte entodermale Lungenanlage länger kaudalwärts als die linke (324 μ resp. 276 μ).

Der rechte Leberlappen hat sich besonders stark entwickelt, und die linksseitige Deviation der Magenanlage ist dadurch bedeutend grösser als beim vorigen Stadium geworden. Speziell hat die die rechtsseitigen Mesenterialrezesse begrenzende Leberpartie (Lobus Spigeli) stark an Breite zugenommen.

Die rechtsseitigen Mesenterialrezesse haben jetzt eine Totallänge von 732 μ. Ihre gemeinsame Eingangsöffnung, welche jetzt mehr kaudalwärts gerichtet worden ist, bildet eine 160 μ lange sagittale Spalte, welche rechts von der Leber, links vom Mesenterium (an der Stelle, wo die Plica arteriae coeliacae in dasselbe inseriert), ventralwärts von der Porta hepatis und dorsalwärts von der Plica venae cavae begrenzt wird.

Die Plica venae cavae bildet die Hauptpartie der ursprünglich einfachen Plica mesogastrica; mit ihr hat sich der linke Leberlappen so weit kaudalwärts verbunden, dass er jetzt die rechte Wand des Recessus cavo-coeliacus (welcher dem Atrium bursae omentalis der Säugetiere entspricht) bildet. Das früher kraniale Ende des Hiatus communis ist hierbei mit dem früher kaudalen (jetzt mehr ventral gewordenen) Ende derselben Spalte etwa in gleiche Höhe gekommen.

Nach der Höhe der (von der linken Seite der Plica mesogastrica aufgehobenen) Plica arteriae coeliacae zu urteilen, hat die Magenanlage keine weitere Kaudalwärtsverschiebung erlitten. Die Anlage der Bursa omenti majoris hat auch bei diesem Embryo nur eine Tiefe von 12 μ.

Die von der rechten Lunge begrenzte Partie der rechtsseitigen Mesenterialrezesse hat jetzt eine Länge von 204 μ. Die starke Verlängerung dieser Rezesspartie ist wohl zum grössten Teil dadurch entstanden, dass die Wände des ursprünglichen Recessus pneumato-entericus dexter sich relativ stark verlängert haben. Ausserdem ist anzunehmen, dass die entodermale Lungenanlage ein Stückchen kaudalwärts in die laterale Wand des ursprünglichen Recessus mesenterico-entericus gewachsen ist. Dagegen glaube ich kaum, dass diese Rezesspartie jetzt [illegible]ives Vordringen desselben in kranialer Richtung länger gewo[illegible]iale Rezessende liegt etwa in derselben Entfernun[illegible]achealbifurkation wie im vorigen Stadium.

Der Recessus pneumato-entericus sinister hat etwa dieselbe Länge wie im vorigen Stadium. Er zeigt aber bei diesem Embryo insofern ein verschiedenes Aussehen, als seine kraniale Partie (48 μ lang) auf dem Querschnitt allseitig geschlossen ist. Mit anderen Worten: ausser dem Ligamentum pulmonale dorsale sinistrum gibt es auch ein kurzes Ligamentum pulmonale ventrale sinistrum. Ob dieses Ligamentum ventrale durch sekundäre Verwachsung des ventralen Lungenrandes mit dem ventralen Mesenterium entstanden ist, oder dadurch, dass der Rezess von Anfang an in etwas anderer Weise als beim vorigen Embryo vorgedrungen ist, vermag ich nicht zu entscheiden.

Die beiden Recessus pneumato-enterici liegen mit ihren kranialen Enden nicht (so wie es z. B. beim Emysembryo der Fall war) in gleicher Höhe; das kraniale Ende des Recessus pneumato-entericus dexter streckt sich 60 μ weiter kranialwärts als das des linken Recessus.

Embryo IV von Chrysemys picta (6,6 mm Sch.-St.-L.)

Das kaudale Ende der rechten entodermalen Lungenanlage liegt 0,79 mm, dasjenige der linken entodermalen Lungenanlage 0,75 mm von der Trachealbifurkation entfernt. Zu bemerken ist indessen, dass nicht nur die Lungen selbst, sondern auch die Hauptbronchien sich nach dem vorigen Stadium stark verlängert haben. Die Entfernung der kranialen Rezessenden von der Trachealbifurkation hat sich darum in dieser Zeit etwa verdoppelt.

Die Totallänge der rechtsseitigen Mesenterialrezesse beträgt jetzt 0,9 mm. Von diesen kommen etwa 0,38 mm auf die Bursa omenti majoris, welche sich kaudalwärts stark verlängert hat, und zwar sowohl dadurch, dass sie der fortgesetzten Kaudalwärtsverschiebung des Magens gefolgt ist, wie dadurch, dass eine dem Processus papillaris entsprechende Leberpartie, welche die Bursa omenti majoris ausfüllt, die Wandung derselben ein Stückchen kaudalwärts vom Magen vor sich getrieben hat. Wenn wir mit dem Namen Omentum majus nur eine kaudalwärts vom Magen herabhängende Partie der Bursawand bezeichnen wollen, existiert also bei diesem Embryo ein Omentum majus (166 μ lang).

Der Recessus cavo-coeliacus hat sich teilweise in eine kaudalwärts blind endigende, auf dem Querschnitt allseitig geschlossene Tasche umgewandelt. Der Hiatus communis ist hierbei etwas mehr ventralwärts verschoben, ist aber noch weit offen.

Die Leber hat sich in kranialer Richtung stark vergrössert und begrenzt jetzt die rechtsseitigen Mesenterialrezesse bis zum kranialen Ende des ursprünglichen Recessus pneumato-entericus dexter. Andererseits ist die rechte Lungenanlage kaudalwärts in die laterale Wand des urprünglichen Recessus mesenterico-entericus hineingewachsen. So ist es zu erklären, dass die rechte Lunge jetzt in einer Ausdehnung von 0,6 mm die vereinigten Rezesse begrenzt.

Die auf dem Querschnitt allseitig geschlossene Partie des Recessus pneumato-entericus sinister hat nur eine Länge von 36 μ. Das Ligamentum pulmonale ventrale sin. hat dieselbe Länge. Das Ligamentum pulmonale dorsale hat sich stark verlängert und reicht 0,66 mm kaudalwärts herab. — Das kraniale Ende des Recessus pneumato-entericus sinister liegt 84 μ weiter kaudalwärts als das des rechten Rezesses. — Auch der linke Leberlappen ist kranialwärts gewachsen und begrenzt jetzt ventralwärts den Recessus pneumato-entericus sinister bis zu dessen kranialem Ende.

Embryo V von Chrysemys picta (7 mm Sch.-St.-L.). Zeigt hauptsächlich dasselbe wie Embryo IV.

Herrn Geheimrat R. Wiedersheim verdanke ich drei ältere Embryonen von Chelone midas. Von dem jüngsten habe ich drei Plattenmodelle angefertigt; die älteren habe ich nur auf Schnittserien untersucht.

Chelone-Embryo I (12 mm Rumpflänge).

Die Totallänge der rechtsseitigen Mesenterialrezesse beträgt 3,06 mm, von welchen 0,9 mm auf die (auf dem Querschnitt) allseitig geschlossene Partie der Bursa omenti majoris kommt. An der rechten Seite der Plica arteriae coeliacae befindet sich eine etwa 0,21 mm tiefe, kaudalwärts blind endigende Tasche, der Recessus cavo-coeliacus. Der Hiatus communis der rechtsseitigen Mesenterialrezesse ist geschlossen.

Die grösste Partie (1,6 mm lang) der rechten Lunge (Fig. 547, Taf. XVIII) nimmt an der Bildung der dorso-lateralen Bursawand teil. Die ventro-laterale Wand wird von dem stark entwickelten Lobus Spigeli (Fig. 549) des rechten Leberlappens gebildet. Zu bemerken ist, dass kein Processus papillaris zur Entwickelung gekommen ist. Die Bursa omenti majoris ist darum leer, und ihre Wand bildet kein kaudalwärts vom Magen herabhängendes Omentum majus. Die medio-dorsale Wand (Fig. 547, Taf. XVIII) der rechtsseitigen Rezesse wird vom Magen und vom dorsalen Mesogastrium gebildet.

Das kraniale Ende des ursprünglichen Recessus pneumato-entericus dexter liegt nicht zwischen der rechten Lunge und dem Ösophagus, sondern zwischen Lunge und Leber.

Die kraniale grössere Partie der vereinigten rechtsseitigen Rezesse bildet zusammen mit dem Recessus cavo-coeliacus (= Atrium bursae omentalis) die Anlage der Bursa omenti minoris. Von dieser aus kommt man durch einen sehr grossen, von der Plica arteriae coeliacae und dem Magen begrenzten Hiatus bursae omenti majoris (Fig. 547, Taf. XVIII) in die relativ kleine Bursa omenti majoris hinein. Die ventrale Wand dieser Bursa wird von der kaudalen Hälfte des Magens, die dorsale Wand vom Mesogastrium dorsale gebildet (Fig. 548, Taf. XVIII). Das Pankreas liegt in der Plica arteriae coeliacae und in dem dorsalen Mesenterium kaudalwärts von ihr. Die Milzinsertion be-
ch dorsalwärts (und etwas nach rechts) von der erwähnten Falte. Zur

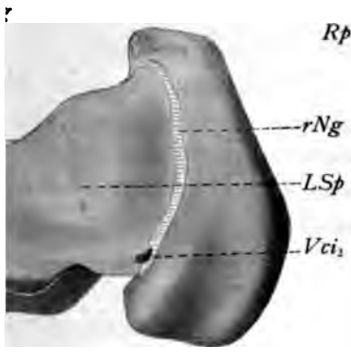

Fig. 549.

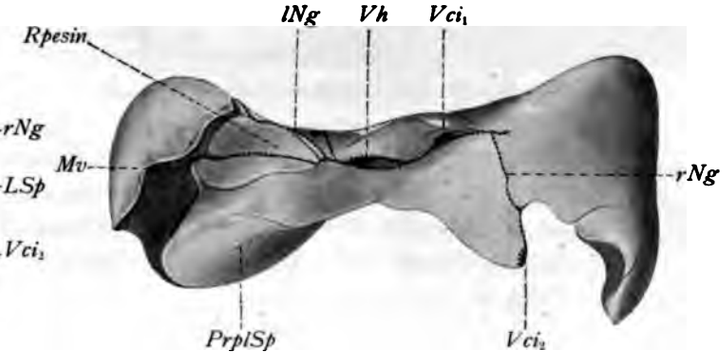

Fig. 552.

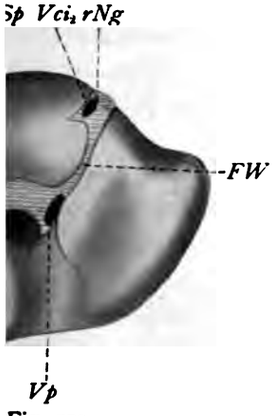

Fig. 550.

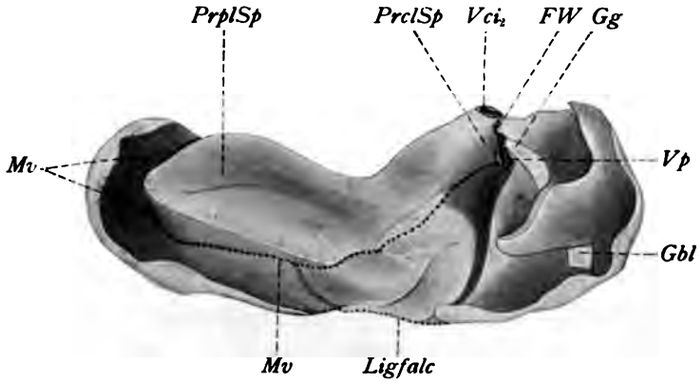

Fig. 553.

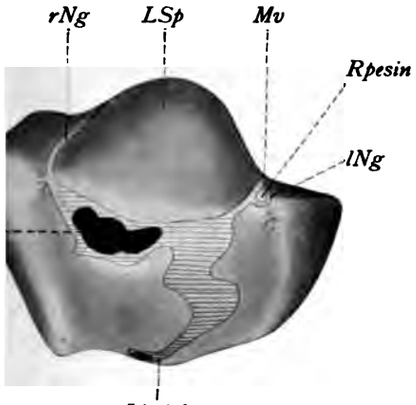

Fig. 551.

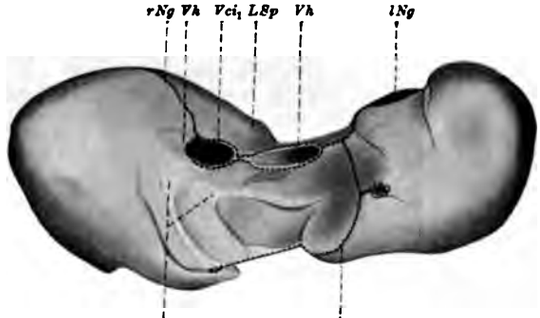

Fig. 554.

49—551. Rekonstruktionsmodell der Leber eines 12 mm langen Chelone-Embryos. $^{11,25}/_{1}$.
52—554. Leber einer erwachsenen Testudo graeca. $^{3}/_{4}$. Fig. 549 und 552 von der
en, Fig. 550 und 553 von der kaudalen und Fig. 551 und 554 von der kranialen Seite ge-
sehen. Die Schnittflächen sind schraffiert oder schwarz punktiert.

br Centrum membranaceum (bei diesem Exemplar in zwei Abteilungen gesondert); *Gbl* blase; *Gg* Gallengang; *FW* frühere Lage des verschlossenen Hiatus communis der rechts- n Mesenterialrezesse; *Ligfalc* Ligamentum falciforme; *LSp* Lobus Spigeli; *PrcLSp* Pro- caudatus, *PrpLSp* Processus papillaris desselben; *lNg* linkes, *rNg* rechtes Nebengekröse; lesenterium ventrale (Omentum minus); *Rpesin* Recessus pneumato-entericus sinister; ustrittsstelle, Vci_2 Eintrittsstelle der Vena cava inferior; *Vh* Vena hepatica; *Vp* Vena portae.

dorsalen Wand der Bursa omenti majoris haben diese Organe also keine direkte Beziehung.

Die linke Lunge hat eine ganz andere Form als die rechte (vergl. Fig. 547 und 548, Taf. XVIII). Kaudalwärts erstreckt sich die linke Lunge ebenso weit wie die rechte. Ihr kraniales Ende liegt dagegen bedeutend mehr kaudal als das der rechten Lunge. Ventralwärts streckt sich aber die linke Lunge viel weiter als die rechte.

Von der kranialen Partie des Magens wird der grösste Teil der linken Lunge durch einen Recessus pneumato-entericus getrennt (Fig. 548, Taf. XVIII). Die auf dem Querschnitt allseitig geschlossene Partie dieses Rezesses hat (in kranio-kaudaler Richtung) eine Länge von etwa 0,29 mm. Kaudalwärts setzt sich diese Partie in eine ventro-kaudalwärts offene Rezesspartie fort, welche mit dem Ligamentum pulmonale dorsale sin. (Fig. 548 *Ligpd*) kaudalwärts aufhört.

Das kurze Ligamentum pulmonale ventrale sin. ist an dem linken Leberlappen befestigt (Fig. 549 u. 551 *lNg*). Die kranialste Partie dieses Lappens bildet also die ventrale Wand des auf dem Querschnitt allseitig geschlossenen Rezessteils.

Das kraniale Ende des Recessus pneumato-entericus sin. liegt etwa 0,45 mm weiter kaudal als das des rechtsseitigen Rezesses.

Chelone-Embryo II (14 mm Rumpflänge). Zeigt hauptsächlich dasselbe wie der vorige Embryo.

Chelone-Embryo III (28 mm Rumpflänge).

Der Rumpf hat jetzt die definitive Form ganz angenommen. Leber und Lungen sind hierbei beträchtlich in die Breite ausgezogen worden. Die rechtsseitigen vereinigten Mesenterialrezesse haben ihre Form in entsprechendem Masse verändert. Die dorsalen Lungenflächen, welche in den früheren Stadien frei waren, sind jetzt mit ihren medialen Partieen am dorsalen Mesenterium und an der dorsalen Körperwand adhärent. — Ob auch das Colon angefangen hat, in der Milzgegend an die kaudale Bursawand adhärent zu werden, konnte ich — da dieser Embryo weniger gut fixiert war — nicht bestimmt entscheiden.

Von Emys lutaria habe ich eine grosse Anzahl Exemplare von 32—180 mm Länge makroskopisch untersucht. Nur bei einem 70 mm langen Exemplar fand ich den Hiatus communis der rechtsseitigen Mesenterialrezesse noch offen[1]); bei allen anderen war diese Öffnung in Übereinstimmung mit den Angaben früherer Autoren (Butler, Klaatsch) verschlossen.

[1]) Herr Professor Hochstetter hat mir brieflich mitgeteilt, dass er ein offenstehendes Foramen Winslowi bei einem erwachsenen Exemplar von Emys europaea und bei einem Exemplar von Testudo graeca beobachtet hat.

Die vereinigten rechtsseitigen Mesenterialrezesse persistieren vollständig und bilden (wenn, wie gewöhnlich, der Hiatus verschlossen ist) eine allseitig geschlossene Höhle, welche wir mit dem Namen Bursa omentalis bezeichnen wollen. Durch die sekundäre Veränderung der Körperform hat diese Bursa ihre grösste Ausdehnung in frontaler Richtung gewonnen. Bei dieser Formveränderung ist auch die Plica arteriae coeliacae breiter und relativ niedriger geworden und markiert darum jetzt nicht mehr deutlich die Grenze zwischen der Bursa omenti minoris und der Bursa omenti majoris.

Die Bursa omenti majoris wird begrenzt: dorsalwärts vom dorsalen Mesogastrium, kaudalwärts und links vom Magen, kranialwärts vom Ösophagus und

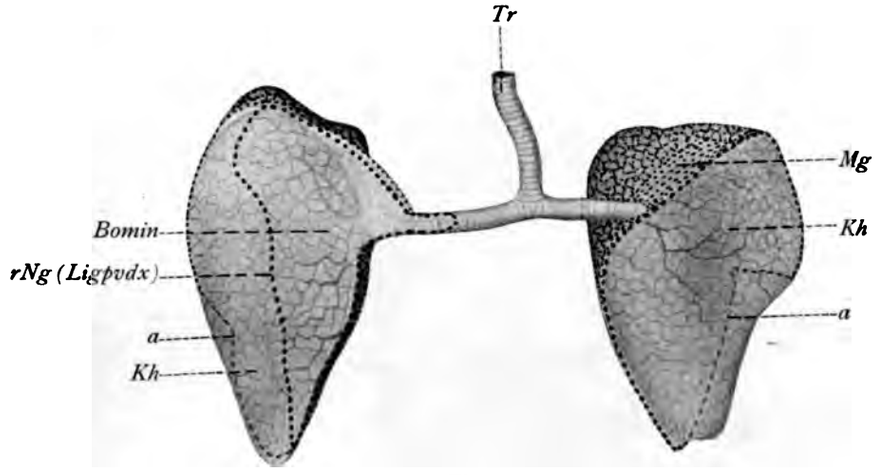

Fig. 555.

Lungen einer erwachsenen Emys lutaria. Von der ventralen Seite gesehen. 1/1. — Die Schnittflächen sind schwarz punktiert. Die punktierte Linie *a* bezeichnet die latero-kaudale Grenze der dorsalen Verwachsungsfläche.

Kh ventrale Lungenfläche, die grosse Körperhöhle begrenzend; *Bomin* ventrale Lungenfläche, die Bursa omenti minoris begrenzend; *rNg (Ligpvdx)* rechtes Nebengekröse (Ligamentum pulmonale ventrale dextrum); *Mg* mit dem Magen verwachsene Lungenpartie; *Tr* Trachea.

dem Pericardium und ventralwärts von der Leber. Ein mässig grosser Processus papillaris des Lobus Spigeli hepatis füllt die Bursa omenti majoris vollkommen aus.

Die Bursa omenti minoris wird begrenzt: dorsalwärts von der medialen Partie der rechten Lunge (Fig. 555 *Bomin*); kranial- und lateralwärts von dem sekundär stark gebogenen rechten „Nebengekröse" (Fig. 555 *rNg*) und ventralwärts vom Lobus Spigeli hepatis und von der (nach rechts aus der Plica arteriae coeliacae hervorbuchtenden) Milz. Die von der Milz begrenzte Bursapartie, welche sich bei Emys relativ weit kaudalwärts erstreckt, entspricht dem Recessus cavo-coeliacus der Emysembryonen und ist der Hauptsache nach dem Atrium bursae omentalis beim Menschen gleichzustellen.

Unmittelbar kaudalwärts von der Plica arteriae coeliacae hat das Colon transversum sekundär Anschluss[1]) an das Mesoduodenum und an die kaudale Bursawand bekommen. Es sieht darum so aus, als läge die Milz teilweise im Mesocolon. — Das Colon ascendens und das Colon descendens habe ich bei Emys immer frei gefunden.

Der Recessus pneumato-entericus sinister persistiert ebenfalls bei erwachsenen Schildkröten. Bei der allgemeinen Formveränderung des Rumpfes

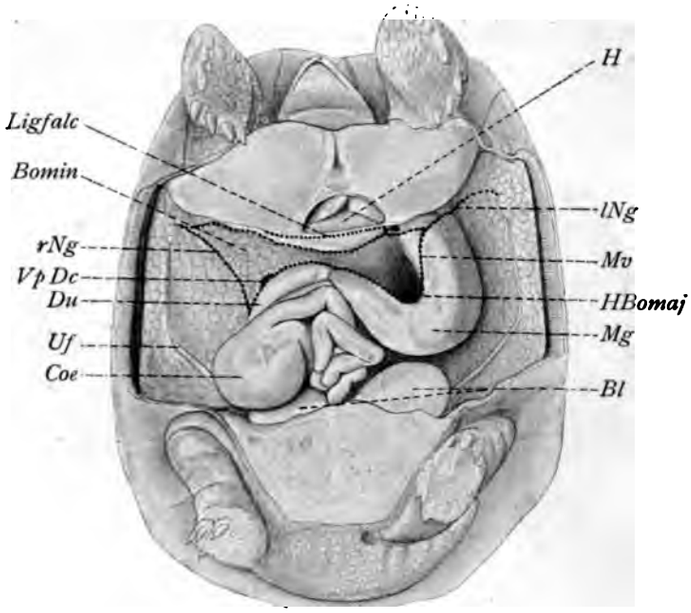

Fig. 556.

Körperhöhle einer erwachsenen Testudo graeca. Von der ventralen Seite gesehen. $^{3}/_{4}$. Die Leber ist entfernt worden. Die Schnittflächen der Leberligamente sind schwarz punktiert. *Bl* Blase; *Bomin* Bursa omenti minoris; *Hbomaj* Hiatus bursae omenti majoris; *H* Herz; *Coe* Coecum; *Mg* Magen; *Du* Duodenum; *Vp Dc* Schnittfläche der Vena portae und des Ductus choledochus; *Ligfalc* Ligamentum falciforme; *lNg* linkes, *rNg* rechtes Nebengekröse; *Mv* Mesenterium ventrale (Omentum minus); *Uf* Urnierenfalte.

wird indessen seine Eingangsöffnung so stark vergrössert, dass der Recessus nachher kaum mehr von der grossen Körperhöhle abzugrenzen ist. Nur das ursprüngliche Ligamentum pulmonale ventrale sinistrum, welches die Lunge mit der Leber verbindet und jetzt ganz transversal verläuft (vgl. Fig. 552, pag. 463 und Fig. 556 *lNg*), gibt über das Schicksal des betreffenden Rezesses Auskunft. (In Fig. 555 ist die Insertionslinie des Ligamentum pulmonale ventrale sinistrum nicht zu sehen, weil sie bei Emys mit der ventralen Verwachsungsfläche der linken Lunge zusammenfällt.)

[1]) Diese Verwachsung war schon bei einem 32 mm langen Exemplar zu sehen.

Bei erwachsenen Exemplaren von Chrysemys picta war der Hiatus bursae omentalis offen geblieben und stellte eine etwa 3—4 mm lange spaltförmige Öffnung dar, welche zwischen der Vena cava inferior und der Vena portae gelegen war. — Der Processus papillaris hepatis war etwas kräftiger als bei Emys entwickelt und die Bursa omenti majoris entsprechend tiefer. — Bei dem einen Exemplar war im dorsalen Mesogastrium (etwa in der Mitte desselben) eine sekundäre Perforationsöffnung zu sehen. — Im übrigen verhielt sich Chrysemys ganz wie Emys.

Bei allen von mir untersuchten Exemplaren von Testudo graeca war der Hiatus bursae omentalis verschlossen. Der Recessus cavo-coeliacus streckte sich nicht so weit kaudalwärts wie bei Emys. Der Processus papillaris hepatis (Fig. 552 und 553 *PrplSp*, pag. 463) und die Bursa omenti majoris waren mässig stark entwickelt.

Bei Testudo graeca sind die sekundären Verwachsungen viel weiter fortgeschritten als bei Emys. Nicht nur das Colon transversum, sondern auch das Colon ascendens resp. descendens sind verwachsen; das Colon ascendens mehr oder weniger vollständig mit dem Mesoduodenum und das Colon descendens mit der linken Lunge. Auch die kraniale Partie des Magens und diejenige der Bursawand sind mit der linken Lunge verwachsen. Die dorsalen Flächen der stark entwickelten (bis ins Becken herabreichenden) Lungen sind bekanntlich auch überall adhärent.

Die Milz hat hauptsächlich dieselbe Lage wie bei Emys und buchtet sowohl in den grossen Bauchraum wie in den Recessus cavo-coeliacus mit kleineren Partieen hinein. Der Umstand, dass die die Milz umschliessende Partie der Plica arteriae coeliacae sekundär mit dem Mesocolon in Verbindung getreten ist, lässt meiner Meinung nach die Beschreibung früherer Autoren, dass die Milz der Schildkröten im Mesocolon liegen sollte, nicht berechtigt erscheinen.

Die Hypothesen von Klaatsch, dass die Milz bei Testudo graeca durch eine sekundäre Perforationsöffnung in die Bursa omentalis hineingekommen sein sollte, und dass diese Öffnung sich später wieder verschlossen haben sollte, werden, nachdem wir die wahre Entstehungsstelle der Schildkrötenmilz kennen gelernt haben, nicht mehr nötig. Denn es ist ja sehr leicht einzusehen, dass die sich in der Plica arteriae coeliacae entwickelnde Milz bald mehr gegen die Bursa omentalis, bald mehr gegen den grossen Bauchraum ausbuchten kann. Um in das Innere der Bursa omentalis hineinzukommen, braucht also die Milz keine sekundären Perforationsöffnungen.

Bei Cistudo mexicana fand ich ähnliche Verhältnisse wie bei Testudo. Das Colon war indessen nicht so vollständig durch sekundäre Verwachsungen fixiert wie bei Testudo.

Bei Cinosternon pennsylvaticum und bei Aromochelys odorata war der Hiatus bursae omentalis offen geblieben. Der Processus papillaris hepatis war relativ sehr stark entwickelt und streckte sich etwa 5 mm kaudal-

wärts vom Magen herab. Die diese Leberpartie umschliessende, membranöse Bursawand hängt also ebenfalls etwa 5 mm kaudalwärts von der Curvatura major ventriculi herab und würde mit dem Namen „Omentum majus" zu bezeichnen sein, wenn wir hierunter nur eine kaudalwärts vom Magen herabhängende Bursawandpartie verstehen wollen. — Das Colon zeigte nur an einer Stelle und zwar unmittelbar kaudalwärts von der Milz eine sekundäre Verwachsung. Auch die Lungen waren sehr frei. Nur kranialwärts waren die dorsalen Lungenflächen mit der Körperwand verbunden.

Bei Clemmys leprosa war das Colon transversum ebenfalls mit dem Mesoduodenum unmittelbar kaudalwärts von der Milz fixiert. Ausserdem hatte aber auch die Flexura coli sinistra eine ligamentöse Anheftung mit der dorsalen Körperwand (etwa in der Medianebene).

Bei zwei sehr jungen Exemplaren von Chelone imbricata war der Hiatus bursae omentalis verschlossen.

Die linke Leberpartie war relativ schwach entwickelt. Der Processus papillaris hepatis war kaum zu sehen; seine Stelle wurde grösstenteils von dem Pylorusteil des Magens aufgenommen, welcher hier eine ringförmige (bei den anderen hier beschriebenen Schildkröten nicht existierende) Schlinge bildete. Die Bursa omenti majoris war relativ klein.

Das Colon war relativ frei; nur an zwei umschriebenen Stellen zeigte das Colon transversum ligamentöse Verbindungen mit der dorsalen Körperwand und mit dem Mesoduodenum (unmittelbar kaudalwärts von der Milz). Auch die Lungen waren relativ frei.

Bei Trionyx ferox und Trionyx spinipes bildete der Pylorusteil des Magens eine hufeisenförmige Schlinge, deren kranialwärts gerichtete Konvexität fast die Cardia berührte. Vielleicht ist diese Schlinge ein Hindernis für die Entwickelung des Processus papillaris hepatis gewesen, denn dieser Processus ist ebenso wie bei Chelone nur sehr schwach angedeutet. — Der Hiatus bursae omentalis ist verschlossen. — Das Colon transversum ist unmittelbar kaudalwärts von der Milz am Mesoduodenum fixiert.

Die dorsalen Flächen der sehr kleinen Lungen sind an der dorsalen Körperwand vollkommen verwachsen.

Übersicht.

Es ergibt sich also, dass bei den Schildkröten die unpaaren, rechtsseitigen Mesenterialrezesse, der Recessus hepato-entericus und der Recessus mesenterico-entericus zuerst auftreten und zwar etwa gleichzeitig mit der ersten Leberanlage, oder kurz nachdem diese zu erkennen ist. Durch einen relativ grossen, gemeinsamen Hiatus öffnen sich diese Rezesse nach rechts in das Cölom. Die dorsale Begrenzung des Hiatus wird von einer Plica mesogastrica, die ventrale von dem rechten Leberlappen gebildet. Kranialwärts

bilden diese beiden Rezesse eine auf dem Querschnitte allseitig geschlossene frontal oder schief gestellte Tasche, welche kranialwärts blind endigt.

In einem etwas späteren Stadium werden die Lungen angelegt. Unmittelbar nachher treten die paarigen Recessus pneumato-enterici auf, welche die kaudalen Lungenpartieen vom Vorderdarm trennen. Der Recessus pneumato-entericus dexter bildet sich als eine kraniale Verlängerung des Recessus hepato-mesenterico-entericus aus, und ist darum von diesem nie scharf abgrenzbar. Der Recessus pneumato-entericus sinister geht dagegen direkt von der grossen Körperhöhle aus, und seine Eingangsöffnung wird von dem ventrokaudalen Rand der linken Lunge gebildet. Die Lage dieser Öffnung variiert insofern, als sie bisweilen mehr kaudalwärts, bisweilen mehr ventralwärts gerichtet ist. Bei allen bisher untersuchten Schildkrötenembryonen war sie wenigstens teilweise ventralwärts gerichtet. Das Ligamentum pulmonale ventrale sinistrum ist also bei den Schildkröten von Anfang an kürzer als das Ligamentum pulmonale dorsale sinistrum (vgl. Fig. 547 und 548, Taf. XVIII). Die kraniale Spitze des linken Recessus pneumato-entericus lag entweder in derselben Höhe wie die des rechten (Emys), oder aber sie befand sich etwas weiter kaudalwärts als diese (Chrysemys).

Durch die Addition des Recessus pneumato-entericus dexter zum Recessus hepato-mesenterico-entericus wird die auf dem Querschnitt allseitig geschlossene Partie der vereinigten rechtsseitigen Rezesse in kaudo-kranialer Richtung verlängert. Diese Partie wird aber gleichzeitig auch dadurch länger, 1. dass die sie begrenzenden Organe länger werden und 2. dass die Leber sich mit der Plica mesogastrica in kranio-kaudaler Richtung verbindet. Hierdurch wird der Hiatus communis der rechtsseitigen Rezesse absolut kleiner und zwar natürlich in demselben Masse wie die betreffende Rezesspartie durch diesen Faktor länger wird.

Auch bei den Schildkröten wird der Magen während der embryonalen Entwickelung kaudalwärts verschoben. Die anfangs mehr gerade dorso-ventral verlaufende Arteria coeliaca bekommt hierbei in ihrem Anfangsteil einen descendenten Verlauf und hebt von der kaudalen, linken Partie der Plica mesogastrica eine Falte auf, welche wir mit dem Namen Plica arteriae coeliacae (Fig. 547 *Placoe*, Taf. XVIII) bezeichnen wollen. Die rechte Partie der Plica mesogastrica bildet jetzt die Plica venae cavae. Zwischen diesen Falten liegt ein Recessus cavo-coeliacus, welcher bei den Schildkröten sehr früh eine kaudalwärts blind endigende, kurze Tasche bildet. An der linken Seite der Plica arteriae coeliacae bildet sich ebenfalls eine kaudalwärts blind endigende Tasche. Diese Tasche, welche wir mit dem Namen Bursa omenti majoris (Fig. 545—548, Taf. XVIII) bezeichnen können, wird bei der fortgesetzten Kaudalwärtsverschiebung des Magens immer tiefer.

Bei den meisten von mir untersuchten Schildkröten wird die Bursa omenti majoris ausserdem dadurch vergrössert, dass eine Partie des Lobus Spigeli,

der Processus papillaris (Fig. 552 und 553 *PrplSp*, pag. 463) in sie hineindringt und sich hier mehr oder weniger stark vergrössert. Die von dem dorsalen Mesogastrium gebildete membranöse, dorsale Bursawand wird hierbei vom Magen abgehoben und bei einigen Schildkröten (z. B. Cinosternon) sogar ein Stückchen kaudalwärts vom Magen ausgedehnt. Diese kaudalwärts vom Magen herabhängende Partie der Bursawand würde man mit dem Namen Omentum majus bezeichnen können. Hervorzuheben ist indessen, dass diese Bildung dem Omentum majus der Säugetiere nicht vollkommen analog ist. Das grosse Netz der Säugetiere ist nämlich als ein aktiv auftretendes Organ zu betrachten, während das Omentum majus der betreffenden Schildkröten nur durch passive Ausdehnung des dorsalen Mesogastrium entstanden ist.

Die Leber wächst auch bei den Schildkrötenembryonen relativ stark in kranialer Richtung und erreicht bald die Höhe der kranialen Rezessspitzen. Die Ligamenta pulmonalia ventralia kommen dadurch in Verbindung mit der Leber. Durch die mächtige Entwickelung des rechten Leberlappens und zwar besonders des Lobus Spigeli (Fig. 549, pag. 463) wird der Magen (und mit ihm das ventrale Mesogastrium) stark nach links dislociert. Bei der starken Vergrösserung des Lobus Spigeli wird die rechte Lunge dorsalwärts verschoben, und der Recessus pneumato-entericus dexter verliert so teilweise seine früheren Beziehungen.

Bei den Schildkröten persistieren die rechtsseitigen Mesenterialrezesse vollständig und bilden eine Höhle, die wir Bursa omentalis benennen können. Diese Bursa wird durch den Verlauf der Arteria coeliaca in eine Bursa omenti minoris und eine Bursa omenti majoris gesondert. Die Bursa omenti majoris wird ventralwärts und links vom Magen, dorsalwärts und rechts vom dorsalen Mesogastrium begrenzt. Der Hiatus bursae omenti majoris ist von Anfang an relativ gross und wird dies später in noch höherem Grade. Bei der sekundären Breitenzunahme des Schildkrötenrumpfes verstreicht die von der Arteria coeliaca erzeugte Falte, und die Grenze zwischen der Bursa omenti majoris und der Bursa omenti minoris ist darum bei erwachsenen Schildkröten nur durch Gefässpräparation festzustellen. (Vgl. Fig. 547, Taf. XVIII und Fig. 556, pag. 466.)

Die Bursa omenti minoris wird ventralwärts und rechts vom Lobus Spigeli, dorsalwärts von der rechten Lunge und der medialen Partie des dorsalen Mesogastrium und links vom Magen und von dem kurzen Omentum minus begrenzt. Ihre Eingangsöffnung wird wahrscheinlich bei den meisten Schildkröten verschlossen. Bei Emys hat dieser Verschluss schon bei 11 mm langen Embryonen stattgefunden. Dass hierbei mechanische Momente eine grosse Rolle gespielt haben, finde ich sehr wahrscheinlich. Bei Emysembryo VII (7 mm N.-St.-L.) war die dorsale Begrenzung des Hiatus so weit ventralwärts gerückt, dass sie die Porta hepatis fast berührte. Vielleicht war diese Tat-

: nur durch die stärkere Biegung des ganzen Embryo hervorgerufen.

Der Verschluss des Hiatus bursae omentalis scheint jedenfalls keine grosse Bedeutung zu haben. Denn bei einzelnen Exemplaren von z. B. Emys oder Testudo (Hochstetter) kann man ihn noch offen finden; und es gibt zweifelsohne mehrere Formen, welche auch im erwachsenen Zustande regelmässig einen offenstehenden Hiatus bursae omentalis besitzen. Nach Butler (1892) sollte dies nur bei Thalassochelys der Fall sein. Aber auch bei Cinosternon pennsylvaticum, Aromochelys odorata und Chrysemys picta gibt es — so viel ich nach meinem Material urteilen kann — in der Regel einen offenstehenden Hiatus bursae omentalis.

Dass die starke Breitenzunahme des Rumpfes auf die Form der Bursa omentalis einen grossen Einfluss haben muss, ist leicht einzusehen. Bei erwachsenen Schildkröten hat die Bursa omentalis darum ihre grösste Ausdehnung nicht mehr in kranio-kaudaler, sondern in frontaler Richtung (vgl. Fig. 547, Taf. XVIII und Fig. 556, pag. 466). — Auch der Recessus pneumato-entericus sinister wird bei der sekundären Veränderung der Körperform stark beeinflusst. Sein Hiatus wird hierbei so stark vergrössert, dass der Rezess — so zu sagen — wieder in die grosse Körperhöhle aufgenommen wird. Nur das persistierende (fast transversal gestellte) Ligamentum pulmonale ventrale sinistrum (Fig. 556, *LNg*) verrät bei erwachsenen Schildkröten noch die Existenz dieser Cölompartie.

Von grossem Interesse sind, meiner Meinung nach, die bei den Schildkröten stattfindenden sekundären Organverwachsungen. Aller Wahrscheinlichkeit nach sind die Ursachen hierzu ganz dieselben, wie wir sie z. B. für die betreffenden Verwachsungen beim Menschen angenommen haben.

Dass in der betreffenden Entwickelungsperiode ein positiver intraabdominaler Druck bei den Schildkröten auftritt, wird fast mehr als wahrscheinlich gemacht durch die Tatsache, dass die mittlere Leberpartie zu dieser Zeit in recht grosser Ausdehnung der Atrophie anheimfällt.

Das in Fig. 550 (pag. 463) abgebildete Lebermodell zeigt an der kaudalen Leberfläche, ventralwärts vom Lobus Spigeli eine Vertiefung, welche vom kranialsten Teil der Duodenalschlinge ausgefüllt wird. Zwischen dieser Vertiefung und der ventro-kranialen (gegen das Perikardium sehenden) Leberfläche ist die Leber auf diesem Stadium noch recht dicht. Bei allen von mir untersuchten erwachsenen Schildkröten war dagegen an dieser Stelle keine Lebersubstanz mehr makroskopisch zu sehen. Die Leber zeigte — mit anderen Worten — auf dieser Stelle ein Centrum membranaceum (Fig. 554, *Cmembr*, pag. 463), d. h. eine mehr oder weniger grosse membranöse Partie, welche sowohl rechts und links wie ventral- und dorsalwärts von Lebersubstanz umgerahmt wurde. Hier hat also mit Sicherheit eine Atrophie der Lebersubstanz stattgefunden; und ich glaube nicht zu weit zu gehen, wenn ich annehme, dass diese Atrophie als eine Druckatrophie aufzufassen ist.

Wahrscheinlich entsteht, nachdem die Körperwände in der späteren Embryonalzeit angefangen haben, relativ starr zu werden, eine Disproportion zwischen der Vergrösserung der Eingeweide und derjenigen des Cöloms; und zwar in der Weise, dass die Eingeweide in einem gewissen Stadium relativ stärker als die Körperwände wachsen. Je grösser diese Disproportion wird, und je länger sie dauert (ich setze nämlich die Möglichkeit voraus, dass sie in späteren Stadien wieder ausgeglichen werden kann), desto grösser wird der intraabdominale Druck und hiermit auch desto grösser die eine Bedingung für sekundäre Organverwachsungen. Bei solchen Schildkröten, welche besonders grosse Lungen und einen besonders stark entwickelten Darmkanal besitzen, wäre darum, ceteris paribus, zu erwarten, dass besonders ausgedehnte sekundäre Verwachsungen (als die sichtbaren Ausdrücke des grösseren intraabdominalen Druckes) zu finden sein würden. Und in der Tat ist dies auch, soviel ich auf meinem Material sehen kann, der Fall. So findet man bei Testudo graeca, welche sowohl besonders grosse Lungen, wie einen besonders langen Darmkanal[1]) besitzt, sehr ausgedehnte sekundäre Organverwachsungen. Nicht nur das Colon transversum, sondern auch das Colon ascendens und descendens sind durch sekundäre Verwachsungen fixiert. Auch die kraniale Magenpartie und zum Teil die dorsale Wand der Bursa omenti majoris zeigen sekundäre Verbindungen mit der linken Lunge. Die dorsalen Lungenflächen sind überall adhärent.

Bei solchen Schildkröten dagegen, deren Lungen oder Darmkanal weniger stark entwickelt sind (z. B. Emys lutaria), fand ich immer nur relativ wenige sekundäre Organverwachsungen. Bei Emys zeigte vom Dickdarm nur das Colon transversum eine sekundäre Verwachsung; und dies scheint die Regel zu sein bei den tierfressenden Schildkröten, deren Darmkanal bekanntlich weniger stark als bei den pflanzenfressenden entwickelt ist.

Bei allen von mir untersuchten erwachsenen Schildkröten war das Colon transversum an einer Stelle mit dem Mesoduodenum verlötet. Diese Stelle befindet sich etwa dort, wo die ursprüngliche Plica arteriae coeliacae kaudalwärts in das Mesoduodenum übergeht. An dieser Stelle befindet sich die Milz, welche also sekundär (durch die erwähnte Verwachsung) zum Mesocolon Beziehung bekommt.

Die Milz entwickelt sich nämlich in ganz derselben Weise wie bei Vögeln und Krokodilen in der Plica arteriae coeliacae. Wenn diese Falte bei der Breitenzunahme des Rumpfes niedriger und breiter wird, folgt die Milz ihrer ursprünglich rechten Fläche. So erklärt es sich, dass man bei erwachsenen Schildkröten die Milz soweit nach rechts hin disloziert findet. Bisweilen buchtet sie in den Recessus cavo-coeliacus, bisweilen mehr in die grosse Abdominalhöhle hinein. Bisweilen wird diese in die grosse Abdominalhöhle hineinbuchtende Milzpartie

---

[1]) **eunis** (1883) haben unter allen Reptilien die pflanzenfressenden Schildkröten **sten** Darmkanal.

ganz und gar mit dem Mesocolon transversum verlötet[1]), und es sieht dann fast so aus, als läge die Milz im Mesocolon eingeschlossen.

Aus dem Gesagten geht also mit Bestimmtheit hervor, dass die bisherige merkwürdige Auffassung, dass die Milz der Schildkröten sich im Mesocolon entwickeln sollte, als ein Irrtum zu betrachten ist.

III. Ophidia.

Die Ontogenie der Mesenterialrezesse bei den Schlangen habe ich auf neun Embryonen von Tropidonotus natrix, welche ich Herrn Professor Dr. R. Krause verdanke, studiert.

Tropidonotus-Embryo I (2,8 mm grösster Durchmesser).

Die Lungen sind noch nicht angelegt. Die erste Leberanlage ist dagegen zu erkennen. — Keine Mesenterialrezesse.

Tropidonotus-Embryo II (gerader Durchmesser: 3,3 mm).

Die Lungenanlagen sind jetzt gebildet. Die linke entodermale Lungenanlage ist nur sehr schwach angedeutet; die rechte ist relativ gross und streckt sich 24 μ kaudalwärts von der Trachealbifurkation. — Die erste Andeutung eines Recessus hepato-mesenterico-entericus ist jetzt an der rechten Seite des Mesenterium zu sehen.

Tropidonotus-Embryo III (gerader Durchmesser: 3,8 mm).

Die rechte endodermale Lungenanlage streckt sich 132, die linke nur 36 μ kaudalwärts von der Trachealbifurkation. Dem Mesenterium sind die mesodermalen Lungenanlagen breit angeheftet. Es gibt also keine Spur von Recessus pneumato-enterici.

Die mesodermale Leberanlage ist jetzt relativ gross und wird durch einen 120 μ langen Recessus hepato-mesenterico-entericus vom Vorderdarm teilweise getrennt. Die kraniale Partie (36 μ lang) dieses Rezesses ist auf dem Querschnitt allseitig geschlossen; die kraniale Rezessspitze liegt 120 μ kaudalwärts von der rechten Lunge. Die kaudale Rezesspartie (84 μ lang) öffnet sich nach rechts durch einen longitudinellen, spaltförmigen Hiatus in das Cölom. Dieser Hiatus wird ventralwärts von der Leber und dorsalwärts von einer Plica mesogastrica begrenzt.

Tropidonotus-Embryo IV (gerader Durchmesser: 4,5 mm; drei Spiraltouren).

Die linke entodermale Lungenanlage streckt sich nur 156 μ, die rechte dagegen 348 μ kaudalwärts von der Trachealbifurkation. Die mesodermalen Lungenanlagen sind dem Mesenterium überall breit angeheftet.

Der Recessus hepato-mesenterico-entericus hat sich weiter vergrössert. — Die Leber ist kranialwärts und die Lungen (besonders die rechte)

[1]) Im allgemeinen fand ich eine mittlere Milzpartie von der Verwachsung frei.

sind kaudalwärts gewachsen. Diese Organe sind hierbei zum Teil in gleiche Höhe gekommen. Die rechte Lunge liegt (dorsalwärts von der Leber) indessen noch weit vom Recessus hepato-mesenterico-entericus entfernt. — Das Pankreas ist angelegt. Die Anlage einer dasselbe vom Vorderdarm trennenden Bursa omenti majoris ist dagegen noch nicht zu sehen.

Tropidonotus-Embryo V (gerader Durchmesser: 4,6 mm; vier Spiraltouren).

Die rechte endodermale Lungenanlage streckt sich 396 μ, die linke nur 132 μ kaudalwärts von der Trachealbifurkation. Die rechte Lunge streckt sich jetzt ebensoweit kaudalwärts wie die Leber. Sie liegt dorsalwärts von der Leber und ihr kaudales Ende ist jetzt mit der (ursprünglich freien) Plica mesogastrica verbunden. Die rechte Lunge ist also jetzt in gewisse Beziehung zum Recessus hepato-mesenterico-entericus gekommen.

Dieser Rezess hat sich seit dem vorigen Stadium recht beträchtlich vergrössert; dagegen ist sein Hiatus absolut kleiner geworden. Eine kleine Bursa omenti majoris, welche die Pankreasanlage mit ihrem Ausführungsgang vom Vorderdarm trennt, ist jetzt gebildet.

Tropidonotus-Embryo VI (gerader Durchmesser: 5,2 mm, fünf Spiraltouren).

Die rechte entodermale Lungenanlage streckt sich 540 μ, die linke nur 276 μ kaudalwärts von der Trachealbifurkation. Das kaudale Ende der rechten Lunge befindet sich indessen bei diesem Embryo noch ein Stückchen (72 μ) kranialwärts von dem kranialen Rezessende.

Im übrigen zeigt dieser Embryo hauptsächlich dasselbe wie Embryo V.

Tropidonotus-Embryo VII (gerader Durchmesser: 6,2 mm).

Die rechte Lunge streckt sich 1,32 mm, die linke nur 0,27 mm kaudalwärts von der Trachealbifurkation. Dem Mesenterium sitzen die Lungen jetzt etwas weniger breit an. Die kaudalen Enden der rechten Lunge und des rechten Leberlappens liegen etwa in gleicher Höhe. Das kaudale Ende der rechten Lunge inseriert zum Teil an die laterale Wand des Recessus hepato-mesenterico-entericus. Dieser hat sich nur wenig vergrössert. Die das Pankreas vom Vorderdarm trennende Rezesspartie ist relativ gross geworden; die die Leber vom Vorderdarm trennende Partie ist relativ klein. Nur die mit dem Namen Lobus venae cavae zu bezeichnende Leberpartie wird vom Recessus begrenzt.

Tropidonotus-Embryo VIII (gerader Durchmesser: 8 mm).

Die rechte Lunge streckt sich etwa 1,7 mm, die linke nur 0,22 mm kaudalwärts von der Trachealbifurkation. Der transversale Diameter der rechten entodermalen Lungenanlage, welcher in dem vorigen Stadium noch von gleicher Grö[illegible]derjenige der linken entodermalen Lungenanlage war, ist jetzt [illegible] als dieser geworden. — Auch der transversale Diameter des

Ösophagus hat sich stark vergrössert. Der Ösophagus buchtet darum jetzt ventral- und lateralwärts stark in die linke Pleurahöhle hinein und verdrängt nach rechts die linke Lungenanlage. Diese streckt sich nicht so weit kaudalwärts, dass sie die Leber erreicht; dagegen streckt sich die rechte Lunge kaudalwärts an der Leber vorbei. Die kaudalste Partie dieser Lunge ist der lateralen Rezesswand angeheftet.

Nur eine sehr kleine kaudale Leberpartie begrenzt jetzt den Rezessus hepato-mesenterico-entericus. Die das Pankreas vom Vorderdarm trennende Rezesspartie hat sich nur wenig vergrössert.

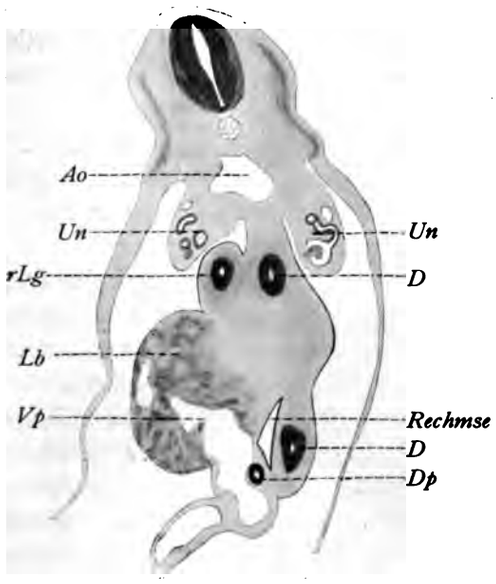

Fig. 557.

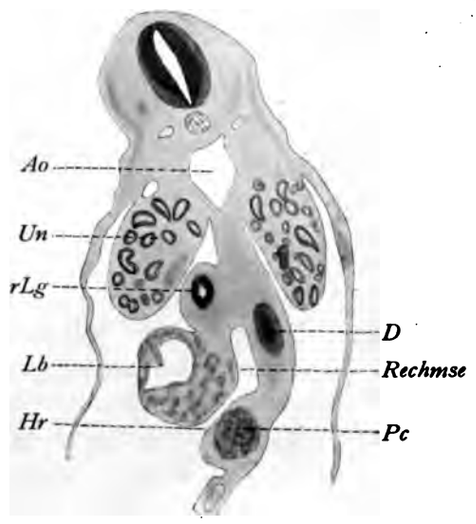

Fig. 558.

Fig. 557 und 558. Schnitte eines 4,6 mm langen (gerader Durchmesser des in 4 Spiraltouren eingerollten Embryo) Tropidonotus-Embryo. 40/1. — Schnitt Fig. 558 liegt etwas mehr kaudalwärts als Schnitt Fig. 557. Die Schnitte sind schief frontal und quer gefallen.

Ao Aorta; *D* Darm; *Dp* Ductus pancreaticus; *Hr* Hiatus des Recessus hepato-mesenterico-entericus *(Rechmse)*; *Lb* Leber; *rLg* rechte Lunge; *Pc* Pankreas; *Un* Urniere; *Vp* Vena portae.

Tropidonotus-Embryo IX (gerader Durchmesser des eingerollten Embryos: 10 mm; gestreckt etwa 45 mm lang).

Die rechte Lunge streckt sich 1,7 mm, die linke 0,26 mm kaudalwärts von der Trachealbifurkation. Der transversale Diameter der rechten entodermalen Lungenanlage ist nur 3mal grösser als derjenige der linken.

Der Recessus hepato-mesenterico-entericus zeigt drei Abteilungen, von denen die eine (ventro-kraniale) das Pankreas vom Vorderdarm, die andere (mittlere) eine kleine, kaudale Leberpartie vom Pankreas und vom Vorderdarm, die dritte (kaudale) die rechte Lunge vom Darme trennt. Diese Rezessabtei-

lungen stehen sowohl unter sich, wie mit dem grossen Peritonealraum in Kommunikation. Das kaudale Ende des Recessus hepato-mesenterico-entericus liegt in derselben Höhe wie dasjenige der rechten Lunge. — Die mittlere Rezessabteilung ist es, welche durch den Hiatus recessus hepato-mesenterico-enterici in die grosse Pleuroperitonealhöhle mündet.

Übersicht.

Es ergibt sich also, dass der von Butler (1892) bei Schlangenembryonen gefundene rechtsseitige Mesenterialrecessus nicht mit den vereinigten rechtsseitigen Mesenterialrezessen z. B. bei den Schildkröten vollkommen gleichwertig ist, sondern nur demjenigen Recessus analog ist, den ich mit dem Namen Recessus hepato-mesenterico-entericus bezeichnet habe.

Die erste Anlage dieses Rezesses findet man bei etwa 3,3 mm langen[1]) Tropidonotus-Embryonen. Dieser Recessus bildet sich bei den Schlangen in hauptsächlich derselben Weise wie bei den Schildkröten, ist aber immer relativ klein.

Bei einem 4,6 mm langen[1]) Tropidonotus-Embryo (mit vier Spiraltouren) war die erste Anlage einer Bursa omenti majoris zu sehen. Diese Tasche streckte sich von dem Recessus hepato-mesenterico-entericus ventro-kaudalwärts und isolierte die schon früher gebildete Pankreasanlage vom Vorderdarm.

Die Hauptpartie des Recessus hepato-mesenterico-entericus trennt anfangs eine relativ grosse Leberpartie vom Vorderdarm (Fig. 557 und 558, pag. 475). Diese Leberpartie wird aber bald relativ kleiner und zwar dadurch, dass die Leber sich kranialwärts vom Recessus stark vergrössert. Die betreffende Leberpartie wird ausserdem bald absolut kleiner. Die Ursache hierzu ist bei den von mir untersuchten, relativ jungen Embryonen wahrscheinlich nicht in einer Verwachsung der Rezesswände, sondern in sekundären Form- und Lageveränderungen der Leber zu suchen.

Die Lungen, welche von Anfang an von ungleicher Grösse sind, werden schon bei 3,3 mm langen[1]) Tropidonotus-Embryonen angelegt. Sie sitzen dem Mesenterium breit an und werden nie durch besondere Rezessbildungen vom Vorderdarm getrennt.

Die Asymmetrie der Lungen wird in späteren Stadien vergrössert, indem die rechte Lunge stärker als die linke wächst. Bei dem 5,2 mm langen[1]) Tropidonotus-Embryo war die rechte Lunge nur etwa doppelt so lang wie die linke; bei dem 6,2 mm langen[1]) Embryo war sie beinahe fünfmal und bei dem 8 mm langen[1]) Embryo achtmal länger als die linke. — Bei dieser starken Vergrösserung verlängert sich die rechte Lunge kaudalwärts in die Plica mesogast[illegible]; sie kommt hierbei bald in die Höhe des kaudalen Leberendes

[1]) Durchmesser des eingerollten Embryos.

herab und verlängert sich dann noch weiter kaudalwärts. Da diese Verlängerung in der den Recessus hepato-mesenterico-entericus begrenzenden Plica mesogastrica stattfindet, bekommt das kaudale Lungenende (kaudalwärts von der Leber) in dieser Weise sekundär eine direkte Beziehung zum Recessus hepato-mesenterico-entericus.

Bei dem ältesten von mir untersuchten Tropidonotus-Embryo (gebogen 10 mm, gestreckt etwa 45 mm lang) war der Recessus hepato-mesenterico-entericus in drei miteinander kommunizierende Taschen gesondert: eine ventrokraniale, welche das Pankreas vom Vorderdarm, eine mittlere, welche eine kleine kaudale Leberpartie vom Pankreas und vom Vorderdarm und eine kaudale, welche das kaudale Ende der rechten Lunge vom Darme trennte. Die mittlere Tasche kommunizierte noch durch den Hiatus recessus hepato-mesenterico-enterici mit der grossen Körperhöhle.

Durch Butler (1892) wissen wir, dass diese Öffnung später verschlossen wird. (Bei einem [gestreckt] 11 cm langen Elaphis-Embryo war sie verschlossen).

Das spätere Schicksal des Recessus hepato-mesenterico-entericus bei den Schlangen hat Butler (1892) eingehend studiert. Bei einem 15 cm langen Elaphis-Embryo (gestreckt) fand er, dass Gallenblase und Pankreas angefangen hatten, von der Leber kaudalwärts isoliert zu werden (vgl. Fig. 352 und 353, pag. 273). Die rechte Lunge war kaudalwärts von der Leber in direkte Beziehung zum Recessus gekommen. Bei Elaphis obliteriert später der Recessus hepato-mesenterico-entericus vollständig (Butler). Dies scheint auch bei den meisten Schlangen der Fall zu sein (vgl. pag. 271). Nur bei Typhlops, Xenopeltis unicolor und Pythonidae (Eryx, Enygrus, Boa, Python) persistiert eine relativ grosse Partie des Rezesses als ein langgestreckter, allseitig geschlossener Kanal an der rechten, dorsalen Seite des Magens (Fig. 559 *Rechmse*, pag. 478); bei Compsosoma, Dendropis und Liophis persistiert nach Butler nur eine kleinere und noch undeutlichere Partie dieser Höhle.

Diese Höhle, welche schon von Anders Retzius (1830) bei Python gefunden und beschrieben worden war, streckt sich auch bei solchen Schlangen, bei welchen sie am vollständigsten persistiert, kranialwärts nicht bis zum kaudalen Leberende (Fig. 559, *Rechmse*). Es ist wohl darum anzunehmen, dass immer die kleine, vom kaudalen Leberteil begrenzte Rezesspartie entweder durch sekundäre Verlötung ihrer Wände obliteriert oder bei der Kaudalwärtsverschiebung der Gallenblase und des Pankreas kaudalwärts verschoben wird und so ihre Beziehung zur Leber verliert.

Dass der Recessus hepato-mesenterico-entericus bei den meisten Schlangen vollständig obliteriert, darf meiner Meinung nach nicht wunder nehmen. Die in derselben Höhe befindliche Partie der grossen Körperhöhle obliteriert nämlich im allgemeinen vollständig durch sekundäre Verwachsungen zwischen den Eingeweiden und den Körperwänden. Wenn wir nun annehmen wollen, dass diese Verwachsungen ihre nächste Ursache in einer lokalen Erhöhung des intra-

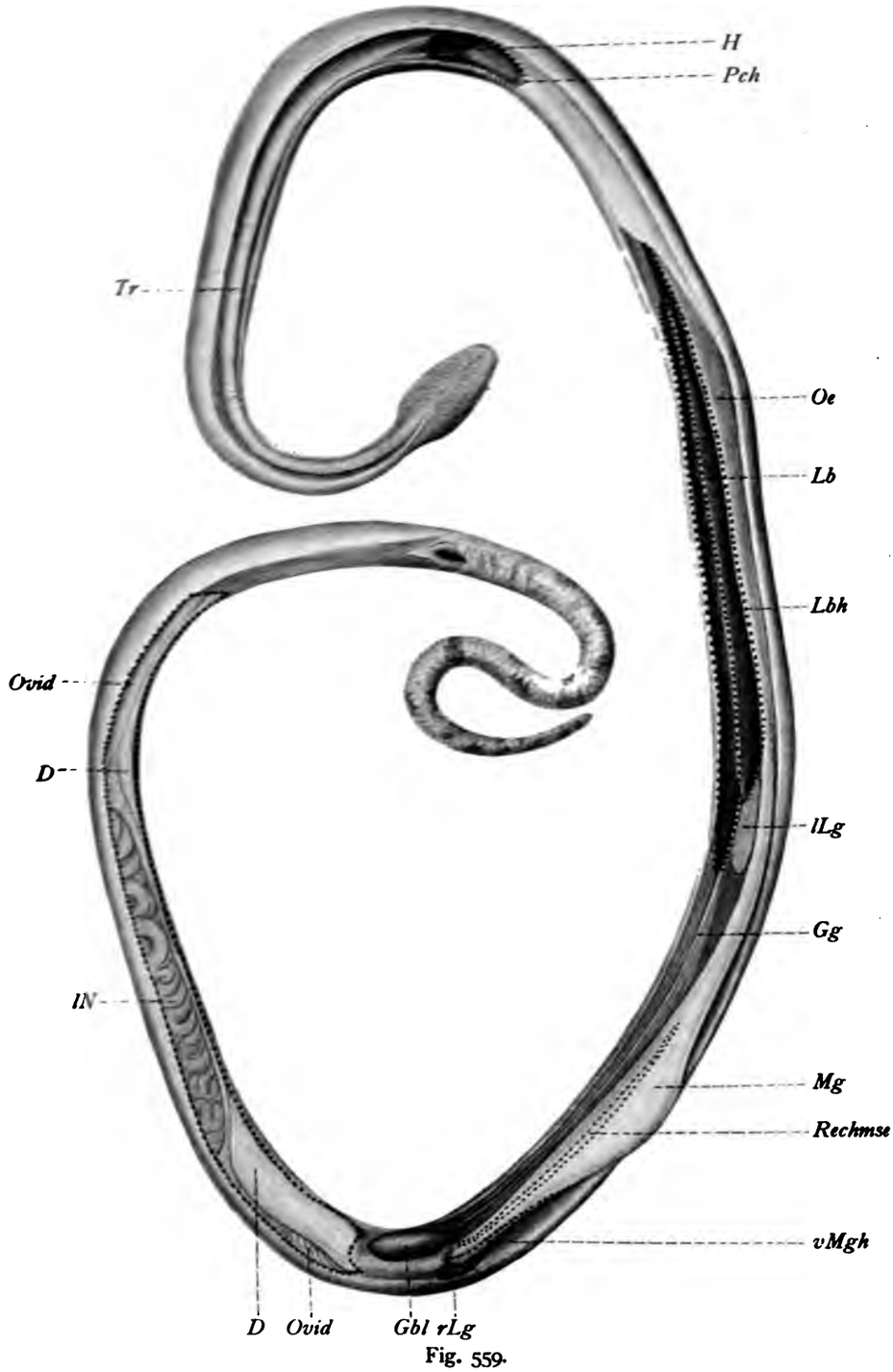

Fig. 559.

Körperhöhlen eines 2,5 Meter langen Python bivittatus. — Die Körperhöhlen sind geöffnet und die hierbei entstandenen Schnittflächen ihrer serösen Wände schwarz punktiert.

D Darm; *Gg* Gallengang; *Gbl* Gallenblase; *H* Herz; *Lb* Leber; *Lbh* linke Grenze der linken Leberhöhle; *lLg* kaudales Ende der linken, *rLg* der rechten Lunge; *lN* linke Niere; *Mg* Magen (rotiert, so dass die dorsale Magenfläche in der Abbildung nach rechts sieht); *vMgh* ventrale (linke) Magenhöhle; *Oe* Ösophagus; *Ovid* Ovidukt; *Pch* Perikardialhöhle; *Rechmse* Recessus hepato-mesenterico-entericus; *Tr* Trachea.

abdominalen Druckes haben, so ist es leicht zu verstehen, dass der Recessus gleichzeitig mit der betreffenden Partie der grossen Körperhöhle atrophieren muss.

Diese Auffassung wird eine um so mehr berechtigte, wenn wir die Tatsache in Betracht nehmen, dass bei solchen Schlangen, welche einen persistierenden Recessus hepato-mesenterico-entericus besitzen, auch die grosse Körperhöhle in dieser Höhe teilweise persistiert. So findet man z. B. bei Python (Fig. 559 *vdlgh*) konstant, dass an der linken Seite des Magens eine Partie der grossen Körperhöhle als eine allseitig geschlossene, langgestreckte Tasche persistiert (Anders Retzius, Butler). Und bei dem einen von mir untersuchten Python-Exemplar setzte sich die kaudale Körperhöhle an der rechten Seite des Magens in einen langen, schmalen Kanal fort, welcher kranialwärts fast bis zur rechten Leberhöhle reichte und sich also in derselben Höhe wie der persistierende Rezessteil befand.

IV. Lacertilia.

Unter den Lacertilien gibt es drei Gruppen, welche sich betreffs der Mesenterialrezesse prinzipiell sehr verschieden verhalten und zwar in der Weise, dass der Recessus pneumato-entericus dexter bei der einen Gruppe (A) sich (in derselben Weise wie wir es z. B. bei den Schildkröten gefunden haben) von der kranialen Spitze des Recessus hepato-mesenterico-entericus aus (vgl. Fig. 647), bei der anderen Gruppe (B) sich dagegen (in Übereinstimmung mit dem Recessus pneumato-entericus sinister) als ein mehr selbständiger Rezess direkt von der grossen Körperhöhle aus entwickelt (vgl. Fig. 648). Die dritte Gruppe (C) nimmt zwischen den Gruppen A und B eine vermittelnde Stellung ein, indem hier zwei Recessus pneumato-enterici dextri gebildet werden, von denen sich der eine wie bei Gruppe A, der andere wie bei Gruppe B verhält (vgl. Fig. 649).

Gruppe A. Zu dieser Gruppe gehören die allermeisten Lacertilien (Fig. 647).

Die embryonale Entwickelung der Mesenterialrezesse habe ich hauptsächlich an Schnittserien von Tarentola mauritanica und Lacerta agilis untersucht. Ausserdem habe ich zum Vergleich einen jungen Embryo von Sceloporus undulatus untersucht. Von Tarentola mauritanica, Gray, habe ich 7 (3–9 mm lange) Embryonen untersucht, welche ich Herrn Privatdocent Dr. L. Neumayer verdanke. Die Embryonen wurden alle in 12 μ dicke Schnitte zerlegt.

Tarentola-Embryo I. (3 mm Sch.-St.-L.)

Die Lungen sind eben angelegt. Die rechte entodermale Lungenanlage ist etwas grösser als die linke; von der Trachealbifurkation streckt sie sich etwa 60 μ kaudalwärts. Die linke entodermale Lungenanlage ist gerade nach links gerichtet. Kaudalwärts wird die linke mesodermale Lungenanlage von

der Eingangsöffnung eines Recessus pneumato-entericus sinister begrenzt, dessen kraniale, auf dem Querschnitt allseitig geschlossene Partie nur eine Länge von etwa 12 μ hat. Das Ligamentum pulmonale ventrale sin. ist 12 μ, das Ligamentum pulmonale dorsale sin. ist 96 μ lang.

Die rechte mesodermale Lungenanlage wird ebenfalls durch einen Recessus pneumato-entericus vom Vorderdarm getrennt. Die kaudale Grenze dieses Rezesses ist unmöglich festzustellen, denn der betreffende Rezess geht kaudalwärts unmerklich in einen Recessus hepato-mesenterico-entericus über.

Die Totallänge der rechtsseitigen Mesenterialrezesse beträgt 264 μ. Die kaudale Partie (48 μ lang) derselben öffnet sich durch einen Hiatus communis nach rechts. Die kraniale, grössere Partie (216 μ lang) der vereinigten Rezesse ist auf dem Querschnitt allseitig geschlossen.

Das kraniale Ende (24 μ lang) der rechtsseitigen Rezesse wird von der Leber nicht erreicht. Die rechte Lunge nimmt in einer Ausdehnung von 48 μ an der Bildung der lateralen Rezesswand teil. Im übrigen wird diese Wand gebildet: ventralwärts von der Leber und dorsalwärts von einer stark entwickelten Plica mesogastrica. Mit dieser hat sich die Leber in grosser Ausdehnung verbunden. Dorsalwärts ist sie aber nicht in diese Falte hineingewachsen. Anstatt dessen buchtet die Leber mit einem grossen zungenförmigen Lappen dorsalwärts in das Lumen der vereinigten Rezesse hinein. Die Breite dieses zungenförmigen Lappens (Lobus Spigeli) ist recht beträchtlich und scheint die nächste Veranlassung dazu zu sein, dass die Magenanlage schon eine starke linksseitige Deviation erfahren hat.

Das Pankreas ist angelegt. Vom Vorderdarm wird es noch durch keine Peritonealtasche getrennt.

Die kranialen Enden der beiderseitigen Rezessbildungen liegen etwa in derselben Höhe und zwar 36 μ kaudalwärts von der Trachealbifurkation.

Tarentola-Embryo II. (3,1 mm Sch.-St.-L.)

Die rechte entodermale Lungenanlage streckt sich (von der Trachealbifurkation aus gerechnet) 60 μ kaudalwärts. Von einer linken Lungenanlage ist abnormerweise kaum eine Spur zu sehen. Als Folge hiervon ist auch kein auf dem Querschnitt allseitig geschlossener Recessus pneumato-entericus sinister gebildet worden.

Die auf dem Querschnitte allseitig geschlossene Partie der rechtsseitigen Mesenterialrezesse hat eine Länge von 264 μ. — Die rechte Lunge begrenzt lateralwärts die kraniale Rezesspartie in einer Ausdehnung von 60 μ (von der Rezessspitze aus und kaudalwärts gerechnet). — Die kranialste, 36 μ lange Rezesspartie ist noch nicht von der Leber erreicht worden.

Tarentola-Embryo III. (4,4 mm Sch.-St.-L.)

Die rechte entodermale Lungenanlage streckt sich 84 μ kaudalwärts von der Trachealbifurkation. In einer Ausdehnung von 72 μ begrenzt sie den

Recessus pneumato-entericus dexter. Die linke entodermale Lungenanlage ist kürzer und transversell gerichtet. Ihr freies Ende liegt 36 μ kaudalwärts von der Trachealbifurkation.

Die Totallänge der rechtsseitigen Mesenterialrezesse beträgt 564 μ. Die kaudale, 120 μ lange Partie bildet eine kaudalwärts blind endigende Tasche (die erste Anlage der Bursa omenti majoris), welche die Pankreasanlage von der Magenanlage trennt. Diese Tasche wird durch eine breite, zum Teil vom Pankreas eingenommene Plica arteriae coeliacae von einem (96 μ langen) Recessus cavo-coeliacus getrennt. Dieser öffnet sich kaudalwärts durch den Hiatus communis der rechtsseitigen Rezesse in das Cölom. Kranialwärts vereinigen sich diese Rezesspartieen zu einer einfachen Höhle. Noch weiter kranialwärts setzt sich aber diese Höhle in zwei 96 μ lange, auf dem Querschnitt vollkommen getrennte Taschen fort, von denen die eine (ventrale) eine der des Recessus pneumato-entericus sinister entsprechenden Lage einnimmt, die andere (dorsale) gerade dorsalwärts vom Vorderarm liegt. Die ventrale Tasche ist zweifelsohne als ein Recessus pneumato-entericus dexter anzusehen; die dorsale ist wohl als eine bei Tarentola gewöhnlicherweise nicht zur Entwickelung kommende dorsale Partie des Recessus mesenterico-entericus, als ein Recessus mesogastrii dorsalis (vgl. unten bei den Scincoiden, pag. 493), zu betrachten.

Der zungenförmige Spigelsche Leberlappen hat sich stark vergrössert. Die Plica mesogastrica ist in dorsoventraler Richtung membranartig ausgezogen und nur kaudalwärts teilweise von Lebersubstanz eingenommen. In derselben Höhe (12 μ kaudalwärts von der Trachealbifurkation) wie das kraniale Ende des Recessus pneumato-entericus dexter liegt das kraniale Ende eines Recessus pneumato-entericus sinister. Die auf dem Querschnitt allseitig geschlossene Partie dieses Rezesses hat eine Länge von 60 μ. Das Ligamentum pulmonale ventrale sin. ist 60 μ, das Ligamentum pulmonale dorsale sin. 120 μ lang.

Die kraniale Lebergrenze liegt in derselben Höhe wie der freie kaudale Rand des Lig. pulmonale ventrale sin.

Tarentola-Embryo IV (6,5 mm Sch.-St.-L.).

Die rechte entodermale Lungenanlage streckt sich 360 μ, die linke 336 μ kaudalwärts von der Trachealbifurkation. Mit einer 288 μ langen Partie nimmt die rechte Lunge an der Bildung der lateralen Rezesswand teil.

Die Totallänge der rechtsseitigen vereinigten Rezesse ist 960 μ, von denen 168 μ auf die Anlage der Bursa omenti majoris kommen.

Das kraniale Ende des Recessus pneumato-entericus sinister liegt in derselben Höhe wie das der vereinigten rechtsseitigen Rezesse und zwar 96 μ kaudalwärts von der Trachealbifurkation. Der auf dem Querschnitt allseitig geschlossene Teil des Recessus pneumato-entericus sin. hat eine Länge von 156 μ.

Die kranialen Enden (72 μ lang) der beiden Recessus pneumato-enterici werden noch nicht von Lebersubstanz begrenzt. Kaudalwärts ist aber jetzt Lebersubstanz in den ventralen Begrenzungen der erwähnten Rezesse zu sehen. — Das Ligamentum pulmonale ventrale sin. (156 μ lang) befestigt sich in einer Ausdehnung von 84 μ an die Leber.

Tarentola-Embryo V (6 mm Sch.-St-L.).

Die rechte Lunge streckt sich 0,48, die linke 0,49 mm kaudalwärts von der Trachealbifurkation. Die kaudale 0,29 mm lange Partie der rechten Lunge liegt in der dorso-lateralen Wand der rechtsseitigen Mesenterialrezesse. — Diese haben eine Totallänge von 0,63 mm.

Der auf dem Querschnitt allseitig geschlossene Teil des Recessus pneumato-entericus sinister hat eine Länge von 0,12 mm. Die kranialen Enden der beiden Recessus pneumato-enterici liegen etwa 0,18 mm kaudalwärts von der Trachealbifurkation. — Die Leber ist jetzt so weit kranialwärts hervorgewachsen, dass sie die Recessus pneumato-enterici bis zu den kranialen Enden derselben ventralwärts begrenzt. Der zungenförmige Spigelsche Leberlappen hat sich noch weiter vergrössert; die mit der Plica mesogastrica verbundene Partie des rechten Leberlappens hat sich ebenfalls vergrössert und ist hierbei wahrscheinlich etwas mehr als in dem vorigen Stadium in diese Falte hineingewachsen, denn die Fissur zwischen dieser Leberpartie und dem Lobus Spigeli (im engeren Sinne) ist tiefer geworden.

Tarentola-Embryo VI (8,5 mm Sch.-St.-L.).

Das kaudale Ende der rechten entodermalen Lungenanlage liegt 1,39 mm, dasjenige der linken 1,35 mm kaudalwärts von der Trachealbifurkation entfernt. Die grösste Partie (1,23 mm lang) der rechten Lunge liegt in der dorso-lateralen Wand der rechtsseitigen Mesenterialrezesse. — Diese haben eine Totallänge von 1,46 mm, von denen 0,14 mm auf die Anlage der Bursa omenti majoris kommen.

Die auf dem Querschnitt allseitig geschlossene Partie des Recessus pneumato-entericus sinister ist (in kranio-kaudaler Richtung) 0,49 mm lang. Das kraniale Ende des linken Recessus pneumato-entericus liegt 0,15 mm, dasjenige des rechten Recessus pneumato-entericus 0,19 mm kaudalwärts von der Trachealbifurkation. — Die kranialen, etwa 0,19 mm langen Partieen der Recessus pneumato-enterici werden nicht von der Leber begrenzt.

Die Anlage der Bursa omenti majoris wird zum grossen Teil von einem Processus papillaris des Lobus Spigeli ausgefüllt.

Tarentola-Embryo VII (9 mm Sch.-St.-L.).

Das kaudale Ende der rechten entodermalen Lungenanlage liegt 1,76 mm, dasjenige der linken 1,8 mm kaudalwärts von der Trachealbifurkartion entfernt. Die grössere Partie (1,6 mm lang) der rechten Lunge liegt in der dorso-lateralen Wand der rechtsseitigen Mesenterialrezesse. Die Totallänge dieser Rezesse be-

trägt jetzt etwa 2 mm, von denen nur 0,13 mm auf die Bursa omenti majoris kommen.

Der auf dem Querschnitt allseitig geschlossene Teil des Recessus pneumato-entericus sinister hat eine Länge von 0,6 mm. Das Ligamentum pulmonale ventrale sinistrum ist 0,6 mm, das Ligamentum pulmonale dorsale sinistrum ist beinahe 2 mm lang.

Das kraniale Ende des Recessus pneumato-entericus sinister liegt 72 μ, dasjenige des Recessus pneumato-entericus dexter 156 μ kaudalwärts von der Trachealbifurkation. — Erst 360 μ kaudalwärts von dem kranialen Ende der rechtsseitigen vereinigten Rezesse beginnt die Leber, die Rezesse ventralwärts zu begrenzen.

Von Lacerta agilis habe ich 5 Schnittserien von 2—6,5 mm langen Embryonen untersucht. (Diese Schnittserien gehörten zu der hiesigen Embryonalsammlung). — Da die Entwickelung der Mesenterialrezesse bei Lacerta in hauptsächlich derselben Weise wie bei Tarentola stattfindet, beschränke ich mich hier auf folgende kurze Angaben:

Lacerta-Embryo I (2 mm).

Es sind noch keine Mesenterialrezesse zu sehen.

Lacerta-Embryo II (2,5 mm).

Eine mesodermale Leberanlage und ein Recessus hepato-mesenterico-entericus sind schwach angedeutet. Lungenanlagen und Recessus peumato-enterici sind noch nicht zu erkennen.

Lacerta-Embryo III (4 mm).

Die Lungen sind jetzt angelegt. Die entodermalen Lungenanlagen sind gleichgross und strecken sich etwa 150 μ kaudalwärts von der Trachealbifurkation.

Die Recessus pneumato-enterici sind jetzt gebildet; der rechte geht von der kranialen Spitze des Recessus hepato-mesenterico-entericus aus. Die Anlage der Bursa omenti majoris ist schwach angedeutet.

Lacerta-Embryo IV (5 mm).

Die kranialen Spitzen der Recessus pneumato-enterici liegen in gleicher Höhe. Die Leber hat sich stark kranialwärts vergrössert; sie streckt sich bis zur Höhe der Rezessspitzen und erreicht die ventralen Partieen der Urnierenfalten.

Die Anlage der Bursa omenti majoris ist tiefer geworden. — Das Ligamentum pulmonale dorsale sinistrum streckt sich bedeutend länger kaudalwärts als das Ligamentum pulmonale ventrale sin.

Lacerta-Embryo V (6,5 mm).

Die kranialen Enden der beiden Leberlappen sind jetzt deutlich mit den Urnierenfalten verbunden. Die kranialen Spitzen der Recessus pneumato-enterici

liegen beide in derselben Höhe, wo diese Verbindung zu sehen ist. Das Ligamentum pulmonale ventrale sin. ist (wie im vorigen Stadium) bedeutend kürzer als das dorsale Pulmonalligament und am linken Leberlappen befestigt. — Die Leber hat sich kaudalwärts sowohl in die Plica venae cavae wie mehr frei in das Lumen des Recessus hepato-mesenterico-entericus hinein stark entwickelt. Es sind dadurch zwei durch eine tiefe Fissur getrennte Leberlappen, der Lobus Spigeli (im engeren Sinne) und der Lobus venae cavae, gebildet worden.

Embryo von Sceloporus undulatus (6 mm).

Die rechte Lunge streckt sich etwa 250 μ, die linke etwa 370 μ kaudalwärts von der Trachealbifurkation. Die auf dem Querschnitt allseitig geschlossene Partie des Recessus pneumato-entericus sinister ist etwa 130 μ lang. Dieselbe Länge hat das Ligamentum pulmonale ventrale sinistrum; das Ligamentum pulmonale dorsale sin. ist mehr als doppelt so lang (etwa 290 μ).

Der Recessus pneumato-entericus dexter geht von der kranialen Spitze des Recessus hepato-mesenterico-entericus aus. Die Plica arteriae coeliacae ist entwickelt und grenzt die etwa 140 μ tiefe Anlage der Bursa omenti majoris von der übrigen Rezesspartie ab. Ausser der Arterie enthält diese Falte die grösste Partie der Pankreasanlage. An der rechten Seite dieser Falte ist ein etwa 50 μ langer Recessus cavo-coeliacus zu erkennen, welcher kaudalwärts durch den Hiatus communis der rechtsseitigen Mesenterialrezesse mit der grossen Körperhöhle in Kommunikation steht.

Die Leber hat sich stark dorsalwärts in die Plica venae cavae entwickelt. Dagegen ist die in das Lumen des Recessus hepato-mesenterico-entericus hineinbuchtende Leberpartie (der Lobus Spigeli) relativ schwach entwickelt.

Bei erwachsenen Exemplaren von Tarentola mauritanica waren alle bei den Tarentola-Embryonen gefundenen Mesenterialrezesspartieen noch zu sehen. Auch eine etwa 3 mm tiefe Bursa omenti majoris ist an der rechten Seite der kaudalen Magenpartie zu erkennen. Diese Bursa wird begrenzt: links von der genannten Magenpartie, rechts von einer dünnen Membran, in deren kranialem, freiem Rande ein Zweig der Arteria coeliaca verläuft, und welche wir als die membranös verwandelte Plica arteriae coeliacae erkennen. Dorsalwärts geht diese Falte vom dorsalen Mesogastrium aus und ventralwärts befestigt sie sich an das Mesogastrium ventrale. In diesem liegt die grösste Partie des Pankreas, welches nur zum kleinen Teil durch die Bursa omenti majoris vom Magen getrennt wird.

Die vereinigten rechtsseitigen Mesenterialrezesse strecken sich kranialwärts
mündungsstelle des rechten Hauptbronchus in die Lunge hinauf. Die
dieser Höhle, die wir Bursa omentalis benennen können, wird

kranialwärts von der rechten Lunge und ihren Ligamenten (dem Ligamentum pulmonale dorsale und ventrale dextrum), kaudalwärts vom Lobus venae cavae und der Plica venae cavae gebildet. — Die linke Wand der Bursa omentalis wird vom Ösophagus und Magen, dem Mesenterium dorsale und dem Mesenterium ventrale gebildet. Ventralwärts wird die Bursa omentalis von einem kaudalwärts breiten, kranialwärts schmalen Lobus Spigeli hepatis begrenzt, welcher durch eine kaudalwärts tiefe Fissur vom Lobus venae cavae abgegrenzt wird.

Der Recesssus pneumato-entericus sinister ist kaum zu erkennen, denn das Ligamentum pulmonale ventrale sinistrum ist sehr schwach entwickelt (etwa 9mal kürzer als das Lig. pulmonale dorsale sin.); die absolute Länge dieses Ligamentes (2 mm) ist indessen grösser als jemals beim Embryo, und es ist wohl darum am wahrscheinlichsten, dass es keiner sekundären Atrophie anheimgefallen ist, sondern sich nur verhältnismässig wenig vergrössert hat.

In ähnlicher Weise verhalten sich Gecko verticillatus und Hemidactylus platyurus.

Bei Draco volans und Ceratophora Stodartii war ein Ligamentum pulmonale ventrale sinistrum gar nicht zu sehen. Im übrigen verhielten sie sich etwa wie Tarentola, wenn ich davon absehe, dass bei Ceratophora die die Bursa omentalis direkt begrenzende Leberpartie kranialwärts breiter, die diese Höhle begrenzende Partie der rechten Lunge dagegen schmäler als bei Tarentola war. Das kaudale Ende der rechten Lunge hatte sogar seine direkte Beziehung zu der Bursa omentalis verloren und war nur durch ein Kollateralligament mit der membranösen Bursawand verbunden.

Bei Gonycephalus dilophus war der Lobus Spigeli hepatis sowohl kranial- wie kaudalwärts ganz besonders schmal. Die die Bursa omentalis begrenzende Partie der rechten Lunge war dagegen relativ breit. Das Ligamentum pulmonale ventrale sinistrum war 9 mm lang und etwa 5mal kürzer als das Ligamentum pulmonale dorsale sinistrum. Die Bursa omenti majoris war 15 mm tief.

Bei Bronchocoela jubata verhielten sich die Ligamente der linken Lunge in derselben Weise wie bei Gonycephalus; diejenigen der rechten Lunge etwa wie bei Ceratophora. Die ganze Leber war sehr schmal und so auch der Lobus Spigeli. — Die kaudalwärts von der Leber gelegene Partie des Mesenterium ventrale war frontal gestellt und relativ stark entwickelt. Zusammen mit dem Magen, dem Duodenum und dem Mesogastrium dorsale begrenzte es eine Peritonealtasche, welche von Dünndärmen gefüllt war. Die Eingangsöffnung dieser Tasche wird von dem freien Rand des Mesenterium ventrale (Omentum minus) begrenzt, in welchem der Ductus choledochus und die Vena portae verlaufen.

Von dieser Tasche aus kommt man kaudalwärts und links in eine andere Tasche, die kleine Bursa omenti majoris, hinein.

Bei Phrynocephalus mystaceus und caudivolvulus begrenzt das Omentum minus eine ähnliche grosse Tasche, in deren Tiefe die Bursa omenti majoris zu finden ist. Der Lobus Spigeli hepatis ist relativ breit. Die die Bursa omentalis begrenzende Partie der rechten Lunge ist bei Phrynocephalus mystaceus relativ breit, bei Phrynocephalus caudivolvulus relativ schmal. Das Ligamentum pulmonale ventrale sinistrum ist sehr kurz (bei Phrynocephalus caudivolvulus kaum zu entdecken).

Etwa in derselben Weise wie Phrynocephalus caudivolvulus verhält sich auch Amphibolurus muricatus.

Unter den von mir untersuchten Agamaarten gehören Agama aculeata, Agama atra, Agama planiceps und Agama colonorum zur Gruppe A. Bei allen diesen ist das Ligamentum pulmonale ventrale sinistrum (Fig. 563 *Ligpv*) verhältnismässig stark entwickelt, und ein kaudalwärts sich öffnender Recessus pneumato-entericus sinister ist darum gut abgegrenzt. Die linke Lunge ist indessen relativ kurz und der erwähnte Recessus ist bei den Agamen lange nicht so stark entwickelt wie bei Anolis (Vgl. Fig. 561). — Bei einzelnen Exemplaren von Agama kann übrigens das erwähnte Ligament auch ganz kurz sein. Es befestigt sich entweder an die dorsale Leberfläche oder an die ventrale Körperwand nahe der Medianebene. Im allgemeinen inseriert es an die Leber (Fig. 579 *lNg*, pag. 491).

Die Bursa omentalis streckt sich kranialwärts bis zur Einmündungsstelle des rechten Hauptbronchus in die Lungen und wird von relativ recht grossen Partieen der rechten Lunge (Fig. 562) und der Leber (Fig. 579, *LSp*) begrenzt. — Die Bursa omenti majoris ist relativ klein, aber sehr deutlich zu erkennen.

Das Ligamentum falciforme hepatis ist einfach. — Die Urnierenfalten befestigen sich in grosser Ausdehnung an die lateralen Partieen der Leber (Fig. 578). Besonders weit kaudalwärts geht diese Verbindung der Leber mit der rechten Urnierenfalte, welche sich mit einer „kaudalen Begrenzungsfalte" (Hochstetter) der rechten Pleurahöhle verbinden kann und so die rechte Pleurahöhle vollständig von der Bauchhöhle abgrenzt. Dies ist oft der Fall bei Agama colonorum. Ich habe indessen zwei Exemplare gesehen, bei welchen dieser Verschluss nicht vollkommen zustande gekommen war (Vgl. Hochstetter, 1899).

Bei Lophognatus Gilberti verhielten sich die Mesenterialrezesse etwa wie bei den oben beschriebenen Agamaarten. — Die Urnierenfalten befestigten sich nicht auf die Leber.

Bei Uromastix Hardwickii war das Ligamentum pulmonale ventrale sinistrum relativ kurz. — Die Bursa omenti majoris war stark entwickelt und bildete eine 20 mm tiefe Tasche an der rechten Seite des

Pylorusteiles des Magens. In der membranösen rechten Wand der Bursa omenti majoris war eine dünn ausgezogene Pankreaspartie zu sehen.

Die von mir makroskopisch untersuchten Lacerta-Arten (Vgl. pag. 448) verhielten sich alle in hauptsächlich derselben Weise. Das Ligamentum pulmonale ventrale sinistrum (Fig. 565) war im allgemeinen relativ lang und befestigte sich kranialwärts auf die dorsale Perikardialwand, kaudalwärts auf die ventrale Körperwand. Die Bursa omentalis streckte sich kranialwärts bis zur Einmündungsstelle des rechten Hauptbronchus in die Lunge. Die die Bursa begrenzende Lungenpartie (Fig. 564) war kranialwärts breit, kaudalwärts schmäler. Umgekehrt war die die Bursa begrenzende Leberpartie kranialwärts sehr schmal,

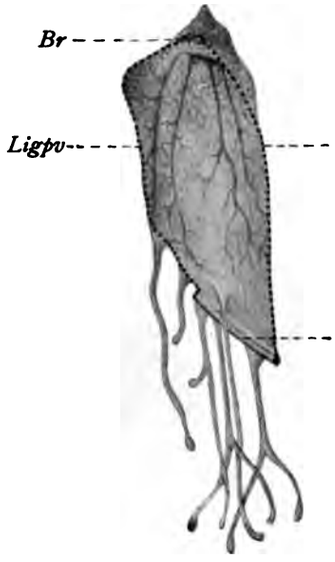

Fig. 560.

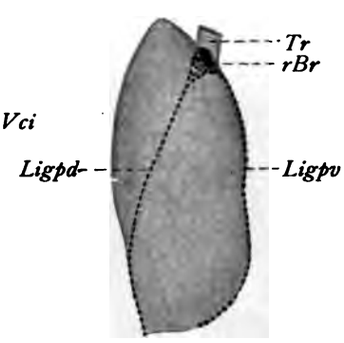

Fig. 561.

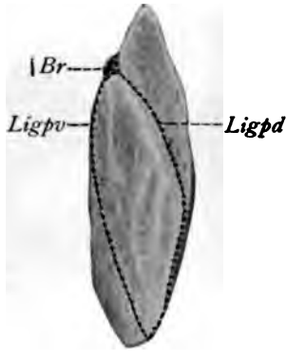

Fig. 562.

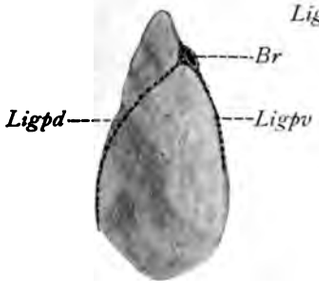

Fig. 563.

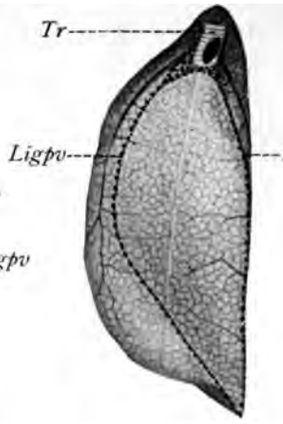

Fig. 564.

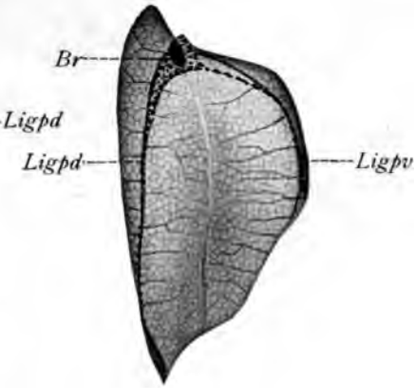

Fig. 565.

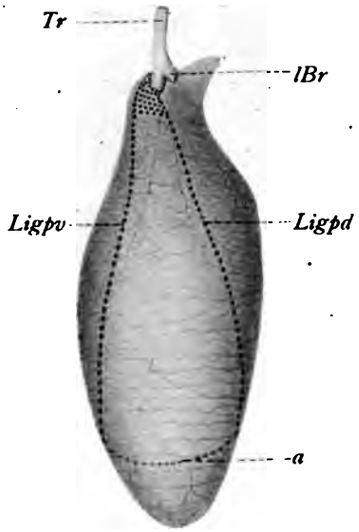

Fig. 566.

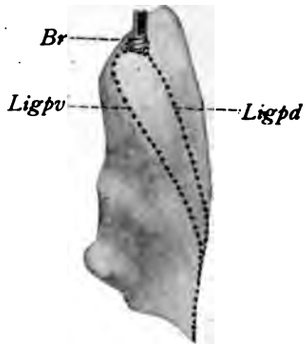

Fig. 567.

Fig. 568.

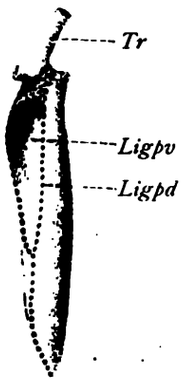

Fig. 569.

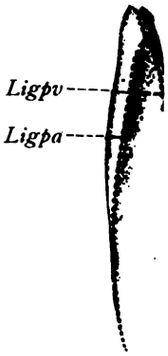

Fig. 570.

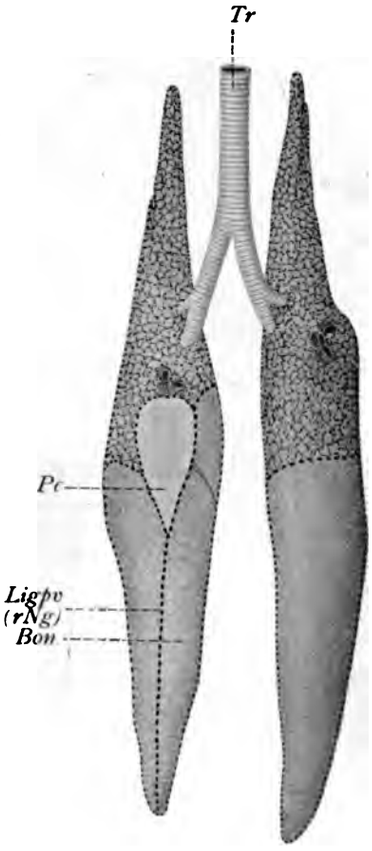

Fig. 571.

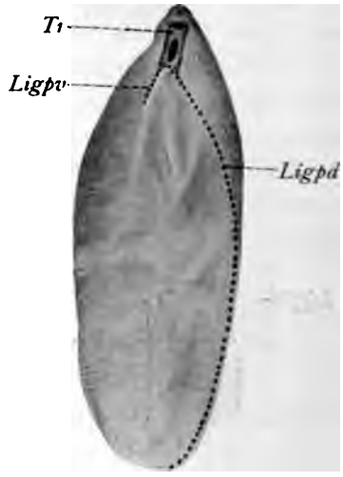

Fig. 572.

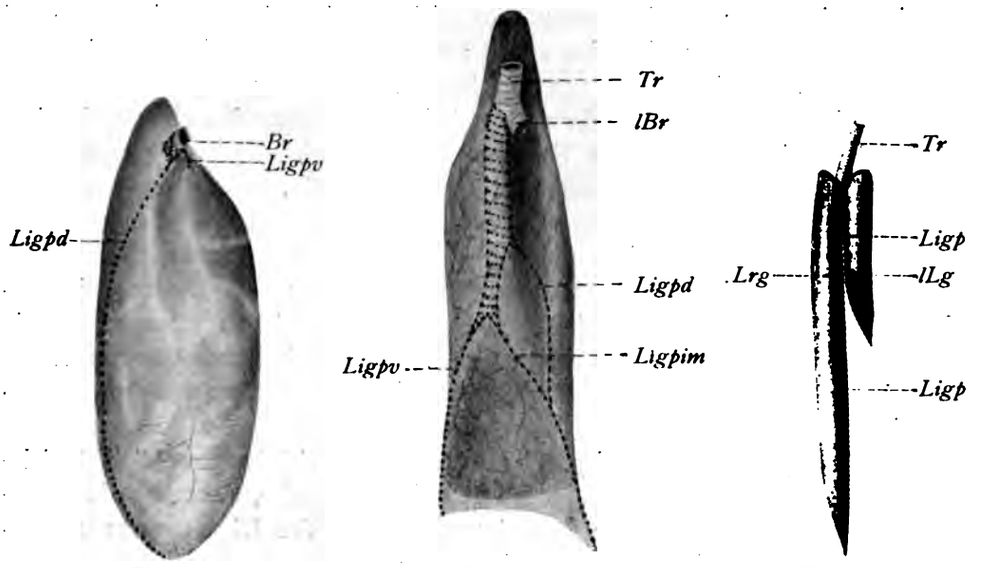

Fig. 573. Fig. 574. Fig. 575.

Fig. 560—575. Lungen verschiedener Lacertilien; von der medialen oder ventralen (Fig. 571 und 575) Seite gesehen. Die Schnittflächen sind schwarz punktiert.

Br Bronchus; *Ligp* Ligamentum pulmonale; *Ligpd* Ligamentum pulmonale dorsale; *Ligpim* Ligamentum pulmonale intermedium; *Ligpv* Ligamentum pulmonale ventrale; *lLg* linke, *rLg* rechte Lunge; *Tr* Trachea.

Fig. 560. Rechte Lunge von Chamaeleo vulgaris. $^{1}/_{1}$.
Fig 561. Linke Lunge von Anolis carolinensis. $^{3}/_{1}$.
Fig. 562. Rechte Lunge von Agama aculeata. $^{3}/_{2}$.
Fig. 563. Linke Lunge von Agama aculeata. $^{3}/_{2}$.
Fig. 564. Rechte Lunge von Lacerta viridis. $^{3}/_{2}$.
Fig. 565. Linke Lunge von Lacerta viridis. $^{3}/_{2}$.
Fig. 566. Rechte Lunge von Iguana tuberculata. $^{1}/_{2}$.
Fig. 567. Rechte Lunge von Phrynosoma cornutum. $^{3}/_{2}$.
Fig. 568. Linke Lunge von Phrynosoma cornutum. $^{3}/_{2}$.
Fig. 569. Rechte Lunge von Plestiodon Aldrowandi. $^{1}/_{1}$.
Fig. 570. Linke Lunge von Plestiodon Aldrowandi. $^{1}/_{1}$.
Fig. 571. Lungen von Varanus griseus. $^{2}/_{3}$.
Fig. 572. Rechte Lunge von Tupinambis teguixin. $^{3}/_{2}$.
Fig. 573. Linke Lunge von Tupinambis teguixin. $^{3}/_{2}$.
Fig. 574. Rechte Lunge von Agama Stellio. $^{2}/_{1}$.
Fig. 575. Lungen von Anguis fragilis. $^{3}/_{2}$.

kaudalwärts breiter. — Die beiden Urnierenfalten befestigen sich kranialwärts auf die ventrale Leberfläche; in der Medianlinie gehen diese Falten in das Ligamentum falciforme hepatis über. Kaudalwärts spaltet sich dieses Ligament in zwei Membranen, welche zusammen mit der zwischen ihren Befestigungslinien liegenden Leberpartie eine kurze, auf dem Querschnitt dreieckige Höhle begrenzen. Diese Höhle, welche — wie wir unten sehen werden — bei gewissen anderen Reptilien stark entwickelt wird, nenne ich Recessus liga-

menti falciformis. — Ausserdem komplizieren sich die Leberligamente bei Lacerta dadurch, dass die Plica venae cavae durch eine kleine, kranialwärts offene Tasche, die ich Recessus plicae venae cavae nenne, in zwei Falten geteilt wird, welche kaudalwärts miteinander verbunden sind. Die eine, mediale Falte bildet die kaudale Fortsetzung der rechten Lungenligamente und begrenzt also die Bursa omentalis; die andere, laterale, geht dorsalwärts von der medialen Falte aus und befestigt sich ventralwärts an die laterale Fläche des Lobus venae cavae. Diese Falte, welche in ihrem kranialen freien Rande ein Gefäss enthält, ist von Hochstetter (1899) unter dem Namen „die kaudale Begrenzungsfalte" der rechten Pleurahöhle beschrieben worden. — Die Bursa omenti majoris ist relativ klein. Ihre rechte membranöse Wand (die Plica arteriae coeliacae) verbindet sich ventralwärts mit dem Omentum minus.

Bei Tachydromus tachydromoides fanden sich hauptsächlich ähnliche Verhältnisse wie bei Lacerta, wenn ich davon absehe, dass nur die rechte Urnierenfalte sich an die Leber befestigte, und dass das Ligamentum pulmonale ventrale sinistrum relativ länger war.

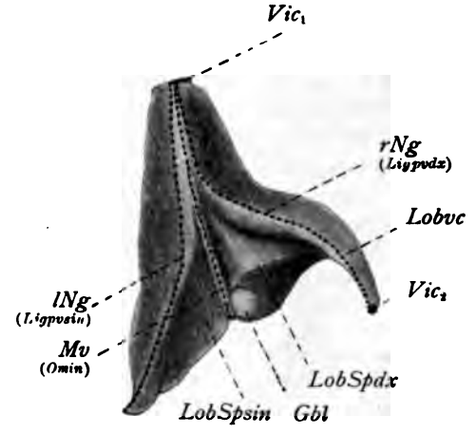

Fig. 576.

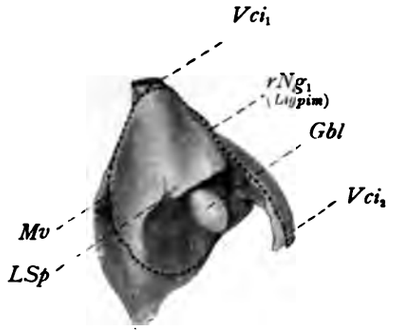

Fig. 577.

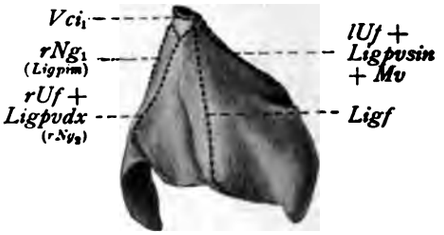

Fig. 578.



Fig. 579.

Fig. 580.

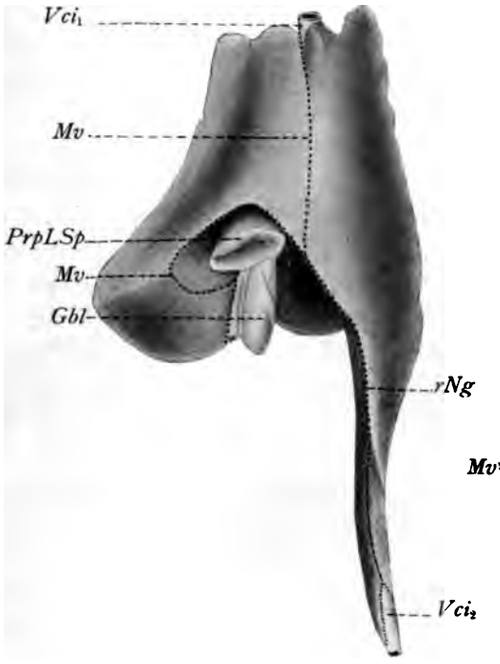

Fig. 581.

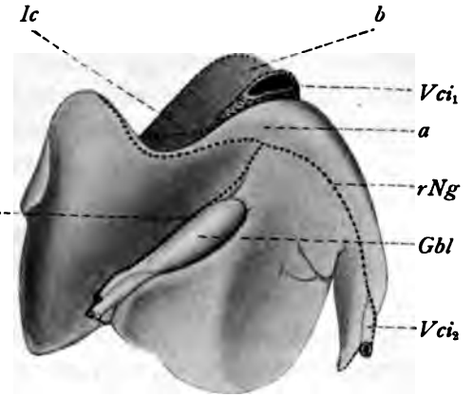

Fig. 582.

Fig. 576—582. Leber verschiedener Lacertilien; Fig. 578 von der ventralen, die übrigen Figuren von der dorsalen Seite gesehen. — Die Schnittflächen der Ligamente sind schwarz punktiert.

Fig. 576. Leber von Anolis carolinensis. $^3/_1$.
Fig. 577 u. 578. Leber von Agama stellio. $^1/_1$.
Fig. 579. Leber von Agama aculeata. $^3/_2$.
Fig. 580. Leber von Iguana tuberculata. $^3/_4$.
Fig. 581. Leber von Metopoceros cornutus. $^3/_4$.
Fig. 582. Leber von Varanus griseus. $^3/_4$.

Gbl Gallenblase; *lc* Impressio cordis; *Ligpim* Ligamentum pulmonale intermedium; *LSp* oder *LSpdx* Lobus Spigeli dexter; *LSpsin* Lobus Spigeli sinister; *PrpLSp* Processus papillaris des Lobus Spigeli; *Mv* Mesenterium ventrale (Omentum minus); *lNg* linkes Nebengekröse (Ligamentum pulmonale sinistrum); *rNg* rechtes Nebengekröse (= Ligamentum pulmonale ventrale dextrum + Plica venae cavae); Vci_1 Austrittstelle, Vci_2 Eintrittstelle der Vena cava inferior.

Bei Eremias arguta, Eremias velox und Ophiops elegans war das Ligamentum pulmonale ventrale sinistrum sehr kurz. Einen Recessus ligamenti falciformis konnte ich nicht finden. Im übrigen verhielten sie sich betreffs der Rezessbildungen wie Lacerta.

Bei Anolis cybotes und Anolis carolinensis war das Ligamentum pulmonale ventrale sinistrum stärker entwickelt als bei allen anderen von mir untersuchten Reptilien. Bei Anolis carolinensis streckte es sich ebenso weit kaudalwärts wie das Ligamentum pulmonale dorsale sinistrum (Fig. 561, pag. 487). Der Recessus pneumato-entericus sinister ist also bei diesen Tieren besonders gut abgegrenzt und öffnet sich durch einen kleinen Hiatus kaudalwärts in die grosse Körperhöhle. — Das Lig. pulmonale ventrale sin. befestigt sich an die dorsale Leberfläche (Fig. 576) und begrenzt lateralwärts eine links vom ventralen Mesenterium gelegene Leberpartie, die wir mit dem Namen Lobus Spigeli sinister bezeichnen können. — Die Urnierenfalten erreichen nicht die Leber. — Weder ein Recessus ligamenti falciformis noch ein Recessus plicae venae cavae war zu erkennen. Dagegen war die Bursa omenti majoris, obwohl klein, deutlich zu sehen. — Dorsalwärts von der kranialen Magenpartie bildete die Bursa omentalis eine kurze, kranialwärts blind endigende Tasche, welche links vom dorsalen Mesenterium, rechts von einer hiervon isolierten Membran begrenzt wurde. Die rechte membranöse Wand der Tasche trennte diese von der kranialen Hauptpartie der Bursa omentalis, welche von der rechten Lunge und von dem Lobus Spigeli dexter begrenzt wurde. — (Eine mehr oder weniger unmerkliche Andeutung von diesem dorsalen Mesenterialrezess habe ich bei Hemidactylus platyurus und Lacerta ocellata gefunden. Konstant und stark entwickelt ist dieser Rezess bei Scinciden.)

Bei allen anderen von mir untersuchten Iguaniden (vgl. pag. 447) war das Ligamentum pulmonale ventrale sinistrum entweder nur sehr kurz oder gar nicht vorhanden. Die die Bursa omentalis begrenzende Partie der rechten Lunge verhielt sich im allgemeinen etwa wie bei Lacerta. Bei Sceloporus und Phrynosoma (Fig. 567, pag. 488) war indessen diese Lungenpartie etwas kleiner (schmäler), bei Iguana (Fig. 566) und Metopoceros dagegen bedeutend grösser als bei Lacerta. Bei den letztgenannten Tieren buchtete nämlich die kaudale Partie der rechten Lunge in das Innere der Bursa omentalis hinein.

Wenn man die Körperhöhle z. B. einer Iguana tuberculata öffnet, findet man darum die — wenigstens beim ersten Anblick — sehr merkwürdig erscheinende Tatsache, dass das kaudale Ende der rechten Lunge links vom Lobus venae cavae hepatis liegt. Dieser Lappen kreuzt nämlich ventralwärts die rechte Lunge, eine X-förmige Figur mit ihr bildend. — Der Lobus Spigeli (dexter) ist bei Phrynosoma cornutum auch kranialwärts recht

...laemus nitidus und Iguana tuberculata (Fig. 580) ist er

schmal. Bei Liocephalus personatus (und bisweilen

bei Iguana tuberculata) erreicht er nicht die kraniale Lebergrenze; und bei Metopoceros cornutus gehört er nur der kaudalen Leberfläche an (Fig. 581). Die ganze dorsale Leberfläche wird nur durch ein einfaches Ligament (*Mv*) fixiert. Dorsalwärts spaltet sich aber dieses in zwei Membranen, welche die kraniale Fortsetzung der Bursa omentalis zwischen sich fassen. Die mediale Membran (Omentum minus) befestigt sich ans Verdauungsrohr, die laterale (Ligamentum pulmonale ventrale dextrum) an die rechte Lunge. Auch bei solchen Iguaniden, deren Lobus Spigeli hepatis die kraniale Lebergrenze nicht erreicht, streckt sich die Bursa omentalis kranialwärts bis zur Einmündungsstelle des rechten Hauptbronchus in die Lunge hervor.

Im allgemeinen befestigten sich bei den Iguaniden die Urnierenfalten nicht an die Leber. Ausnahmen hiervon machten indessen Phrynosoma cornutum, bei welchem die rechte Urnierenfalte die kraniale Hälfte des rechten Leberrandes an die Körperwand fixierte, und Liocephalus personatus, bei welchem sowohl die linke, wie die rechte Urnierenfalte sich an die Leber befestigten. Die linke Urnierenfalte befestigte sich nur in sehr geringer Ausdehnung an die ventrale Leberfläche (in der Nähe der kranialen Lebergrenze). Die rechte Urnierenfalte dagegen fixierte fast den ganzen rechten Leberlappen an die Körperwand. Die laterale Fläche des Lobus venae cavae war durch eine recht stark entwickelte „kaudale Begrenzungsfalte" fixiert. Der kraniale freie Rand desselben erreichte fast den kaudalen freien Rand der rechten Urnierenfalte. Die freien Ränder dieser beiden Falten begrenzten an der rechten Seite der Leber ein sehr kleines Loch (bei einigen Individuen nur mit Schwierigkeit zu erkennen), welches die einzige Kommunikationsöffnung zwischen der rechten Pleurahöhle und der Bauchhöhle darstellte. — Eine kleine Bursa omenti majoris war bei allen Iguaniden zu sehen.

Bei Zonurus giganteus ist das Ligamentum pulmonale ventrale sinistrum sehr schwach entwickelt. Im übrigen sind die uns hier interessierenden Verhältnisse denen bei Lacerta ähnlich.

Wie schon oben angedeutet wurde, habe ich bei allen von mir untersuchten Scincoiden im dorsalen Mesogastrium einen recht stark entwickelten Recessus gefunden, welcher — kranialwärts blind endigend — sich kaudalwärts in die Bursa omentalis öffnet.

Bei Plestiodon Aldrovandi hatte dieser dorsale Mesenterialrecessus (Fig. 583 *Rmgd*) eine Länge von 20 mm. Die Eingangsöffnung desselben befand sich etwa in derselben Höhe wie das kaudale Ende der rechten Lunge. Auf dem Querschnitt war der Rezess unregelmässig viereckig oder triangulär mit fast gleichgrossen Seiten, von welchen die eine ventralwärts gerichtet war und von der dorsalen Magenwand gebildet wurde. Die beiden anderen Seiten wurden von dem ventralwärts in zwei Membranen gespaltenen dorsalen Mesenterium gebildet. (Wenn man diesen Rezess auf Querschnitten untersuchen will, muss man sich davor hüten, ihn nicht mit dem ebenfalls im dorsalen Mesen-

terium gelegenen grossen Lymphraum [Fig. 583 *Lr*] zu verwechseln. Dieser ist nämlich bisweilen von etwa derselben Weite. Er liegt dorsalwärts von dem von mir beschriebenen dorsalen Mesenterialrezess [Fig. 583 *Rmgd*]).

An der rechten Wand des dorsalen Mesenterialrecessus ist das in dieser Höhe einfache Ligament der rechten Lunge (Fig. 569, pag. 488) befestigt. — Unmittelbar kranialwärts vom kranialen Ende des dorsalen Mesenterialrezesses dringt die Hauptpartie der Bursa omentalis plötzlich an der rechten Seite des Ösophagus dorsalwärts und isoliert eine kraniale Partie der rechten Lunge von diesem. Das kaudalwärts einfache Lungenligament geht, mit anderen Worten, in ein Ligamentum pulmonale ventrale und ein Ligamentum pulmonale

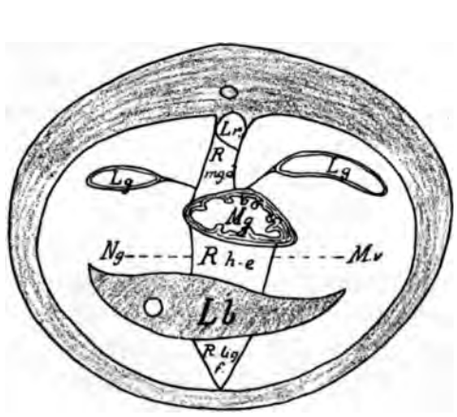

Fig. 583.

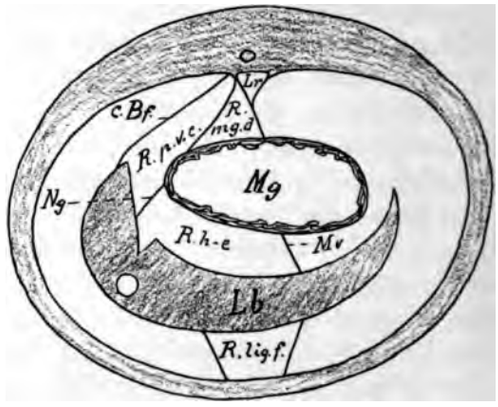

Fig. 584.

Fig. 583. Querschnitt von Plestiodon Aldrowandi in der Höhe des Recessus mesogastrii dorsalis. 1/1.

Fig. 584. Ähnlicher Querschnitt (etwas weiter kaudalwärts) von Scincus officinalis. 2/1.
cBf Hochstetters kaudale Begrenzungsfalte der rechten Pleurahöhle; *Lb* Leber; *Lg* Lunge; *Lr* Lymphraum; *Mg* Magen; *Mv* Mesenterium ventrale; *Ng* Nebengekröse; *Rhe* Recessus hepato-entericus; *Rligf* Recessus ligamenti falciformis; *Rmgd* Recessus mesogastrii dorsalis; *Rpvc* Recessus plicae venae cavae.

dorsale dextrum über (Fig. 569). — Die Bursa omenti majoris war etwa 8 mm tief. Die membranöse rechte Wand derselben befestigte sich ventralwärts an das relativ kleine Omentum minus.

Obgleich die Hauptpartie der Bursa omentalis sich viel länger kranialwärts als die Leber erstreckte, wurde die kranialste Partie (etwa 10 mm lang) der dorsalen Leberfläche von der Bursa nicht begrenzt. — Das Ligamentum pulmonale ventrale sinistrum, welches sich an das ventrale Mesenterium befestigte, war nur etwa 10 mm lang und etwa 5 mal kürzer als das Ligamentum pulmonale dorsale sinistrum (Fig. 570, pag. 488).

Der Recessus ligamenti falciformis war bei mehreren Exemplaren von Plestiodon so stark entwickelt, dass er die kraniale Lebergrenze erreichte; bei anderen Exemplaren war er dagegen kürzer und dann auch im

allgemeinen breiter. Auf dem Querschnitt war dieser Rezess dreieckig (Fig. 583), d. h. die von dem Recessus getrennten Membranen vereinigten sich ventralwärts zu einem einfachen Ligamentum falciforme. — Die Urnierenfalten erreichten nicht die Leber. — Ein kurzer Recessus plicae venae cavae war immer zu sehen.

Besonders betreffs des Recessus ligamenti falciformis variierten die von mir untersuchten Scincoidea beträchtlich. Nur bei Egernia cunninghami fand ich ihn fast ebenso stark entwickelt wie bei Plestiodon. Bei Trachisaurus rugosus begrenzte er nur die kaudale Hälfte der Leber; bei Scincus officinalis und Lygosoma rufescens war er noch etwas kürzer, und bei Lygosoma smaragdinum war er nur schwach angedeutet. Bei Egernia, Scincus und Lygosoma rufescens war die kaudale Partie des Recessus ligamenti falciformis auf dem Querschnitt viereckig, d. h. der Rezess wurde auch von einer Partie der ventralen Bauchwand begrenzt (Fig. 584).

Das Ligamentum pulmonale ventrale sinistrum verhielt sich im allgemeinen wie bei Plestiodon; bei Trachisaurus rugosus und Lygosoma rufescens war es indessen bedeutend kleiner und kaum zu sehen.

Bei Egernia cunninghami befestigten sich die beiden Urnierenfalten an das kraniale Leberende. — Im übrigen verhielten sich alle die von mir untersuchten Scincoidea mit Ausnahme von Gongylus ocellatus — welcher zur Gruppe B zu rechnen ist — in hauptsächlich derselben Weise wie Plestiodon.

Ein stark entwickelter Recessus ligamenti falciformis findet sich auch bei Uroplates fimbriatus.

Bei Chamaeleon vulgaris nimmt die rechte Lunge in grösserer Ausdehnung als der Lobus venae cavae hepatis die Plica venae cavae ein, und die Ligamente der rechten Lunge (Fig. 560, pag. 487) sind darum den Ligamenten der linken Lunge mehr ähnlich als bei anderen Repräsentanten der Gruppe A. In derselben Weise wie die linke Lunge begrenzt nämlich auch die rechte Lunge zum Teil die Eingangsöffnung der von ihr begrenzten Rezessbildung. — Das Ligamentum pulmonale ventrale dextrum streckt sich indessen 2—3 mal länger kaudalwärts als das Ligamentum pulmonale ventrale sinistrum. Beide befestigen sie sich an die Leber und zwar grösstenteils an die dorsale Leberfläche. Kranialwärts gehen sie auf die ventrale Leberfläche über, und die kraniale Spitze jedes Leberlappens buchtet also in die betreffende Rezessbildung hinein.

Das Ligamentum falciforme hepatis ist einfach. — Ein Recessus plicae venae cavae findet sich nicht.

Die Urnierenfalten befestigen sich in grosser Ausdehnung an die Leber und zwar in der Weise, dass die kranialen Faltenpartieen an die ventrale Leberfläche, die mehr kaudalen an die lateralen Leberkanten inserieren.

Die Bursa omenti majoris ist relativ tief (14—17 mm) und sehr deutlich zu sehen, weil die Plica arteriae coeliacae pigmentiert, der Magen dagegen im allgemeinen weiss ist. Die grösste Partie des Pankreas ist in dieser Falte deutlich zu sehen. Ventralwärts befestigt sich die Plica arteriae coeliacae an die ventrale Magenseite an derselben Stelle, wo die kaudale Partie des Omentum minus inseriert.

Bei den Varaniden sind bekanntlich die kranialen Lungenpartieen rings umher mit den Körperwänden verbunden (Fig. 571, pag. 488); und die dorsalen Flächen der kaudalen Lungenpartieen sind der dorsalen Körperwand adhärent. Die gegen die Bauchhöhle sehenden Lungenflächen sind in derselben Weise wie bei gewissen Schildkröten (z. B. Testudo) zu einer Art Zwerchfellsbildung bindegewebig verdickt.

Die die Bursa omentalis begrenzende Leberpartie ist sehr breit (Fig. 582, zwischen *Mv* und *rNg*); sie erreicht nicht ganz die kraniale Lebergrenze. Die Bursa omentalis streckt sich beträchtlich weiter kranialwärts und zwar dorsalwärts vom Perikardium bis zur Höhe der kranialen Herzgrenze. In dieser Höhe befindet sich auch der Lungenhilus.

Von der kaudalen Hälfte der rechten Lunge begrenzt die dorso-mediale Partie (Fig. 571 *Bom*) die Bursa omentalis, die ventro-laterale Partie den grossen Bauchraum; unmittelbar kaudalwärts vom Lungenhilus ist eine mittlere Lungenpartie (Fig. 571 *Pc*) mit dem Perikardium verbunden.

Die Bursa omenti majoris war bei einem 110 cm langen Varanus griseus 40 mm tief; die Totallänge der Bursa omentalis war etwa 100 mm. — Der Recessus pneumato-entericus sinister ist — wenn er jemals existiert hat (was wohl am wahrscheinlichsten ist) — in die grosse Bauchhöhle aufgegangen.

Ein deutlicher (30 mm tiefer bei dem erwähnten Exemplar) Recessus plicae venae cavae ist immer zu finden. Dagegen existiert kein Recessus ligamenti falciformis.

Zwischen Leber und Perikardium dringen zwei Rezesse (Fig. 582, *a* und *b*, pag. 491) von rechts nach links ein und isolieren die breite kraniale Leberfläche vom Perikardium; der eine (*b*) liegt ventralwärts, der andere (*a*) dorsalwärts von der Vena cava inferior und von einer sie mit dem Ligamentum falciforme verbindenden Falte.

Gruppe B. Unter den von mir untersuchten Lacertilia sind die Teiidae, die Anguidae, Gongylus ocellatus (aus der Familie Scincoidae) und wahrscheinlich die Amphisbaenidae zu dieser Gruppe zu rechnen.

Von den Teiiden habe ich 10 Embryonen von Cnemidophorus sexlineatus (5—27 mm lang) und zum Vergleich einen 8,2 mm langen Embryo von Tupinambis teguixin (den ich Herrn Professor W. Leche ver-

), untersucht.

Cnemidophorus-Embryo I. (5 mm grösster Durchmesser, etwas gestreckt.)

Die Lungen sind angelegt. Die rechte entodermale Lungenanlage ist etwas grösser und streckt sich etwas weiter kaudalwärts als die linke. Die linke mesodermale Lungenanlage wird kaudalwärts von einem sehr kurzen (etwa 5 μ) Recessus pneumato-entericus sinister begrenzt. Die rechte mesodermale Lungenanlage geht kaudalwärts allmählich in eine Plica mesogastrica über, welche in Verbindung mit der Leber die laterale Wand eines Recessus hepato-mesenterico-entericus bildet. Das kraniale Ende dieses Recessus beginnt in derselben Höhe, wo die rechte entodermale Lungenanlage aufhört, und streckt sich als eine im Querschnitt allseitig geschlossene Spalte 0,22 mm kaudalwärts. Weiter kaudalwärts öffnet sich der Recessus an der rechten Seite des Mesenterium in den Bauchraum. Eine kaudalwärts blind endigende Tasche zwischen der Pankreasanlage und dem Vorderdarm ist noch nicht gebildet.

Die Plica mesogastrica wird kaudalwärts immer niedriger und ist 0,17 mm kaudalwärts von der kranialen Begrenzung des Hiatus communis der rechtsseitigen Rezesse nicht mehr zu sehen.

Die Leber ist schon relativ stark entwickelt.

Cnemidophorus-Embryo II (5 mm N.-St.-L.).

Von den schon gebildeten Lungenanlagen ist die rechte die grössere. Sie streckt sich etwa ein halbes Mal weiter kaudalwärts als die linke (Fig. 587, Taf. XIX). Die kaudalen Partieen der beiden mesodermalen Lungenanlagen werden durch je einen etwa 0,1 mm langen Recessus pneumato-entericus vom Vorderdarm getrennt (Fig. 587 u. 588, Taf. XIX). Unmittelbar kaudalwärts von der betreffenden Lunge öffnet sich jeder Recessus pneumato-entericus durch eine kleine Kommunikationsöffnung direkt in die Peritonealhöhle (Fig. 588, Taf. XIX).

Die laterale Wand des Recessus pneumato-entericus sinister hat eine dorsale Befestigung (Lig. pulmonale dorsale) am dorsalen Mesenterium und eine ventrale (Lig. pulmonale ventrale) am ventralen Mesenterium (Fig. 590). An der rechten Seite verhält sich das Ligamentum pulmonale dorsale in derselben Weise wie links: dagegen zeigt das rechte Ligamentum pulmonale ventrale insofern eine Abweichung, als es sich an die dorsale Leberfläche befestigt (vgl. Fig. 589 u. 591, pag. 506). Auch ist zu bemerken, dass dieses Ligament kranialwärts eine kleine Defektbildung (*Def*) zeigt, welche die Tasche zu einem Kanal umwandelt. Diese kraniale Kommunikation zwischen dem Recessus pneumato-entericus dexter und der grossen Körperhöhle ist entweder eine wahre Defektbildung (und also sekundär), oder aber ist sie primär, und der Recessus pneumato-entericus dexter ist solchenfalls dadurch auf dem Querschnitte allseitig geschlossen worden, dass die rechte Lunge sekundär mit der Leber verwachsen ist.

In derselben Höhe, wo das kraniale Ende des Recessus pneumato-entericus dexter liegt, ist auch das kraniale Ende eines Recessus hepato-mesenterico-entericus zu sehen (Fig. 587, Taf. XIX). Dieser Recessus liegt medialwärts vom Recessus pneumato-entericus dexter, mit dem er keine Verbindung hat. Der Recessus hepato-mesenterico-entericus hat eine Länge von etwa 0,7 mm und öffnet sich kaudalwärts an der rechten Seite des Mesenterium (Fig 589 *Hrhmse*). Medialwärts von dieser Öffnung hebt das Pankreas eine sagittale

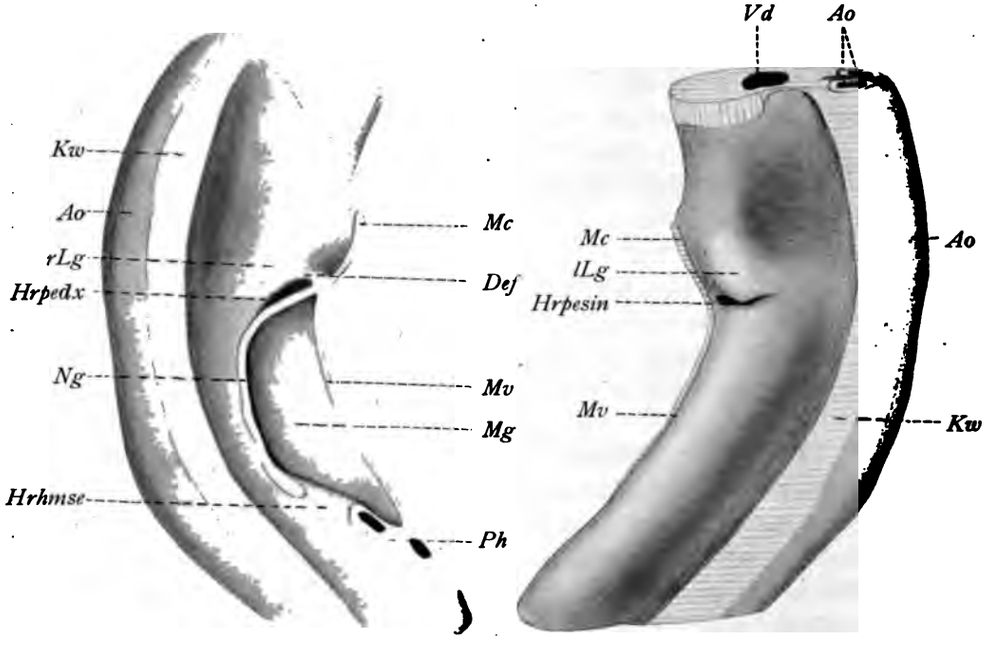

Fig. 589. Fig. 590.

Fig. 589 und 590. Das in Fig. 588, Taf. XIX abgebildete Rekonstruktionsmodell von der rechten (Fig. 589) und von der linken (Fig. 590) Seite gesehen. $^{50}/_{1}$.

Von der dorsalen Körperwand ist die Partie *(Kw)* zwischen der Aorta descendens *(Ao)* und der dorsalen Insertion des Mesenterium dorsale in der Rekonstruktion mitgenommen. Die Schnittflächen sind schraffiert. — *Def* bezeichnet die Stelle, wo die ventro-laterale Wand des Recessus pneumato-entericus dexter defekt ist. Die übrigen Bezeichnungen siehe Fig. 588, Taf. XIX.

Falte (Fig. 588, Taf. XIX *Placoe*) auf, welche von ihrer linken Seite durch eine kaudale Verlängerung des Recessus hepato-mesenterico-entericus vom Vorderdarm getrennt wird (Fig. 585 u. 587 *Rpce*, Taf. XIX). — Wie aus den Fig. 585 (Taf. XIX), 589 u. 591, (pag. 506) hervorgeht, ist die grösste Partie des Recessus hepato-mesenterico-entericus als ein Recessus hepato-entericus zu bezeichnen.

Cnemidophorus-Embryo III (6 mm).

Der Recessus hepato-mesenterico-entericus hat sich kranialwärts relativ stark verlängert und bildet so teilweise einen Ersatz für den selbständigen rechten Recessus pneumato-entericus, dessen ventro-laterale Wand (das Liga-

mentum pulmonale ventrale dextrum) nur kaudalwärts in einer Länge von 48 μ zur Entwickelung gekommen ist.

Der von dem Recessus hepato-mesenterico-entericus aus gebildete Recessus pneumato-entericus dexter geht kranialwärts ebenso weit wie der Recessus pneumato-entericus sinister. Der letztgenannte Recessus hat eine Länge von nur 72 μ.

Im übrigen zeigt dieser Embryo etwa dieselben Verhältnisse wie Embryo II.

Cnemidophorus-Embryo IV (8,2 mm).

Der Recessus pneumato-entericus sinister hat eine Länge von 0,12 mm (vom kranialen Ende bis zum freien Rand des Lig. pulmonale ventrale sinistrum)[1]). Von einem selbständigen Recessus pneumato-entericus dexter ist nichts zu sehen. Der Recessus pneumato-entericus dexter ist vom Recessus hepato-mesenterico-entericus aus gebildet und reicht kranialwärts ebenso weit wie der Recessus pneumato-entericus sin. Bis zur kranialen Begrenzung des Hiatus communis der vereinigten rechtsseitigen Rezesse haben diese eine Länge von 0,87 mm. — Der Recessus pancreatico-entericus oder, wie wir ihn auch nennen können, die Bursa omenti majoris ist jetzt 96 μ tief und wird rechts von einer Falte begrenzt, in deren freiem Rand eine kleine Arteria coeliaca wahrzunehmen ist.

Cnemidophorus-Embryo V (8 mm).

Bei diesem Embryo geht der Recessus pneumato-entericus dexter von der grossen Körperhöhle aus. Er hat eine Länge von 0,325 mm. Der Recessus pneumato-entericus sinister ist 0,444 mm lang. — Etwa in derselben Höhe, wo sich der Recessus pneumato-entericus dexter in die Pleuro-peritonealhöhle öffnet, liegt das kraniale Ende des Recessus hepato-mesenterico-entericus, welcher keine Verbindung mit dem Recessus pneumato-entericus dexter hat. — Die Bursa omenti majoris ist jetzt 0,14 mm tief. Die sie rechts begrenzende Falte enthält ausser dem Pankreas auch eine stark entwickelte Arteria coeliaca und ist also mit dem Namen Plica arteriae coeliacae zu bezeichnen.

Cnemidophorus-Embryo VI (20,2 mm, gestreckt).

Der Recessus pneumato-entericus dexter hat keine Kommunikation mit dem Recessus hepato-mesenterico-entericus. — Der letztgenannte Recessus geht kaudalwärts in einen 0,3 mm tiefen Recessus pancreatico-entericus (Bursa omenti majoris) über.

Cnemidophorus-Embryo VII (10,5 mm).

Die Lungen und die Recessus pneumato-enterici haben sich stark vergrössert. Der Vorderdarm ist dorsalwärts verschoben, und die Recessus pneumato-enterici begrenzen jetzt mehr das ventrale Mesenterium als den Vorderdarm selbst. Etwas weiter kaudalwärts ist die Leber in dieses Mesenterium

[1]) Bis zum Aufhören des Lig. pulmonale dorsale sinistrum ist die Länge des Recessus pneumato-entericus sinister 0,32 mm.

hineingewachsen und wird also zum Teil auch von den beiden Recessus pneumato-enterici begrenzt.

Der Recessus pneumato-entericus dexter kommuniziert nicht mit dem Recessus hepato-mesenterico-entericus, sondern öffnet sich selbständig an der rechten Seite des Mesenterium.

Die Bursa omenti majoris (der Recessus pancreatico-entericus) ist nur 0,144 mm tief.

Cnemidophorus-Embryo VIII (11 mm).

Keine Kommunikation zwischen dem Recessus pneumato-entericus dexter und dem Recessus hepato-mesenterico-entericus. — Die Bursa omenti majoris ist nur 72 μ tief.

Cnemidophorus-Embryo IX (15 mm).

Fast unmittelbar kaudalwärts von der Bifurkationsstelle der Trachea beginnen die beiden Recessus pneumato-enterici aufzutreten. Ihre kranialen Enden liegen sagittal und trennen die Lungen von dem dünnen ventralen Mesenterium. Etwas weiter kaudalwärts vergrössern sich die beiden Rezesse in dorso-ventraler Richtung und trennen mit ihrer dorsalen Partie auch den Vorderdarm von den Lungen.

Das Ligamentum pulmonale ventrale dextrum hat nur eine Länge von 0,36 mm und hört schon kranialwärts von der Leber auf. Das Ligamentum pulmonale dorsale dextrum ist 2,16 mm lang. Etwa dieselbe Länge hat das Ligamentum pulmonale dorsale sinistrum. Das Ligamentum pulmonale ventrale sinistrum ist 0,48 mm lang. Zu bemerken ist indessen, dass beide Lungen weiter kaudalwärts mit der Leber breit verlötet sind; ob aber diese Verlötungen als physiologische zu betrachten sind, oder ob sie nur bei schlechter Fixierung des betreffenden Materials entstanden sind, lässt sich schwer mit Bestimmtheit nachweisen. Ähnliche Verlötungen, welche auf einigen Schnitten jeden Recessus pneumato-entericus in eine ventrale und eine dorsale Partie teilen, finden sich auch zwischen den Lungen und dem Vorderdarm, resp. dem ventralen Mesenterium. Mit dem Recessus hepato-mesenterico-entericus hat der Recessus peumato-entericus dexter keine direkte Kommunikation.

Die Bursa omenti majoris ist nur 0,1 mm tief.

Cnemidophorus-Embryo X (27 mm, gestreckt).

Die rechte Lunge ist 3,16 mm, die linke Lunge 3,26 mm lang. Die beiden Ligamenta pulmonalia dorsalia haben je eine Länge von 3,45 mm. Das Ligamentum pulmonale ventrale sinistrum ist 0,69 mm, das Lig. pulmonale ventrale dextrum 0,57 mm lang. Der auf dem Querschnitt allseitig geschlossene Teil des linken Recessus pneumato-entericus ist also etwas länger als derjenige des rechten.

Der Recessus pneumato-entericus dexter hat keine direkte Kommunikation mit dem Recessus hepato-mesenterico-entericus. Der letztgenannte Recessus hat eine Länge von 2,6 mm. Seine kranialste Partie (etwa 0,1 mm lang) liegt im

ventralen Mesenterium, ohne die Leber zu erreichen; seine kaudalste Partie bildet eine 0,32 mm tiefe Bursa omenti majoris.

Die kraniale Partie der Leber, welche vom Recessus hepato-mesenterico-entericus nicht begrenzt wird, hat eine Länge von 1,5 mm.

Tupinambis-Embryo (8,2 mm N.-St.-L.).

Die rechte entodermale Lungenanlage streckt sich 0,46 mm, die linke nur 0,4 mm kaudalwärts von der Trachealbifurkation. Etwa die kaudale Hälfte jeder mesodermalen Lungenanlage wird durch einen sich ventralwärts öffnenden Recessus pneumato-entericus vom Vorderdarm getrennt. Kaudalwärts ist die rechte Lunge in einer (kranio-kaudalen) Ausdehnung von etwa 70 μ mit der dorsalen Leberfläche verbunden. In dieser Höhe besitzt also die rechte Lunge ein Ligamentum pulmonale ventrale. Sowohl kaudal- wie kranialwärts von diesem öffnet sich der Recessus pneumato-entericus dexter in die grosse Körperhöhle (vgl. Cnemidophorus-Embryo II, pag. 497). Der Recessus pneumato-entericus sinister öffnet sich durch eine einfache weite Öffnung ventralwärts in die grosse Körperhöhle. Die linke Lunge besitzt also nur ein Ligamentum pulmonale dorsale.

Der Recessus hepato-mesenterico-entericus hat eine Totallänge von 0,96 mm, von welchen etwa 0,1 mm auf die Bursa omenti majoris kommt. Diese wird links von der kaudalen Magenpartie, rechts von der das Pankreas teilweise umschliessenden Plica arteriae coeliacae begrenzt. Die Hauptpartie des Pankreas liegt im dorsalen Mesogastrium dorsalwärts von der Plica arteriae coeliacae.

Das kraniale Ende des Recessus hepato-mesenterico-entericus liegt etwa 0,1 mm kranialwärts von dem kaudalen Ende der rechten Lunge, hat aber zu dieser keine direkte Beziehung. Die kraniale Partie des erwähnten Recessus bildet eine auf dem Querschnitt sichelförmige Spalte, deren Hauptrichtung frontal steht. Dorsalwärts von dieser Spalte liegt (in ihrer Konkavität) der Vorderdarm, ventralwärts die Leber. Die Leber streckt sich etwa 0,15 mm weiter kranialwärts als der Recessus hepato-mesenterico-entericus. Dieser nimmt kaudalwärts eine mehr sagittale Hauptrichtung ein und öffnet sich an der rechten Seite der Plica arteriae coeliacae in die grosse Körperhöhle.

Von einem Septum posthepaticum ist noch keine Spur zu sehen.

Von Anguis fragilis habe ich 10 Embryonen (3,5—8,2 mm grösster Durchmesser; gebogen) untersucht, welche ich zum Teil Herrn Privatdozent Dr. L. Neumayer verdanke, zum Teil selbst konserviert habe.

Anguis-Embryo I (3,5 mm grösster Durchmesser).

Die Lungen sind noch nicht angelegt. Eine Leberanlage ist auch nicht deutlich zu erkennen. Mesenterialrezesse existieren noch nicht.

Anguis-Embryo II (3,7 mm grösster Durchmesser).
Verhält sich wie Embryo I.

Anguis-Embryo III (4 mm grösster Durchmesser).

Die Lungen sind eben angelegt. Sie sind beinahe symmetrisch (die linke entodermale Lungenanlage ist ein wenig grösser als die rechte). Auch eine Leberanlage ist jetzt zu sehen.

An der rechten Seite des Mesenterium findet sich ein etwa 250 μ langer Recessus hepato-mesenterico-entericus. Diese Peritonealtasche wird grösstenteils von einem Recessus hepato-entericus gebildet. Kranialwärts vereinigt sich dieser mit einem relativ kurzen (180 μ langen) Recessus mesenterico-entericus. — Die kraniale Partie des Recessus hepato-mesenterico-entericus bildet eine auf dem Querschnitt allseitig geschlossene, 48 μ lange Tasche, deren kraniales Ende dorsalwärts von der rechten Lungenanlage liegt und zwar in der Höhe, wo die Trachealanlage mit dem Vorderdarm in Verbindung steht. Diese Tasche wird noch nicht von Lebersubstanz begrenzt.

Die den Hiatus communis der beiden Rezesse dorsalwärts begrenzende Plica mesogastrica ist relativ niedrig und dick und enthält kaudalwärts die Pankreasanlage.

Anguis-Embryo IV (4,2 mm Durchmesser).

Die Lungenanlagen sind noch symmetrisch und nur wenig grösser als im vorigen Stadium. Recessus pneumato-enterici sind hier noch nicht zu sehen.

Der Recessus hepato-mesenterico-entericus hat eine Länge von etwa 360 μ. Die kraniale, auf dem Querschnitt allseitig geschlossene Partie desselben ist 96 μ lang; ihre kraniale Spitze erreicht nicht die Höhe der entodermalen Lungenanlage, sondern beginnt erst 12 μ weiter kaudalwärts. Etwa die kaudale Hälfte dieser Rezesspartie wird jetzt ventralwärts von Lebersubstanz begrenzt.

Anguis-Embryo V (4,6 mm grösster Durchmesser, etwas gestreckt).

Die linke entodermale Lungenanlage ist (von der Trachealbifurkation aus gerechnet) 48 μ, die rechte nur 36 μ lang. Das kaudale Ende der linken Lunge wird durch einen kurzen (12 μ langen) Recessus pneumato-entericus sinister vom Vorderdarm getrennt. Dieser Rezess öffnet sich aber nicht gerade kaudalwärts, sondern mehr dorsalwärts; und es findet sich also hier keine auf dem Querschnitt allseitig geschlossene Rezesspartie. Durch diesen Rezess ist also ein kurzes Ligamentum pulmonale ventrale sinistrum gebildet; ein dorsales Pulmonalligament existiert dagegen nicht. — An der rechten Seite ist noch kein Recessus pneumato-entericus zu sehen.

Der Recessus hepato-mesenterico-entericus hat eine Länge von etwa 0,3 mm; die kraniale, auf dem Querschnitt allseitig geschlossene Partie desselben ist 120 μ lang. Die kraniale Spitze des Recessus hepato-mesenterico-

entericus liegt 48 μ kaudalwärts von der rechten entodermalen Lungenanlage. — 36 μ kaudalwärts von der Rezessspitze beginnt die Leber den Rezess ventralwärts zu begrenzen.

Anguis-Embryo VI (5 mm grösster Durchmesser).

Von der Trachealbifurkation streckt sich die rechte entodermale Lungenanlage 132 μ, die linke dagegen nur 84 μ kaudalwärts. Der schon in dem vorigen Stadium angelegte Recessus pneumato-entericus sinister ist jetzt 72 μ lang. Kranialwärts bildet er bei diesem Embryo eine 48 μ lange, auf dem Querschnitt allseitig geschlossene Tasche. Hier findet sich also sowohl ein Ligamentum pulmonale dorsale sinistrum (48 μ lang), wie ein Ligamentum pulmonale ventrale sinistrum (72 μ lang).

Auch die kaudale Partie der rechten Lunge wird jetzt durch einen (48 μ langen) Recessus pneumato-entericus dext. vom Vorderdarm getrennt. Dieser Rezess öffnet sich ventralwärts und bildet keine auf dem Querschnitt allseitig geschlossene Tasche. Es findet sich also an der rechten Seite nur ein dorsales Ligamentum pulmonale.

Mit dem Recessus hepato-mesenterico-entericus hat der Recessus pneumato-entericus dexter keine Verbindung.

In derselben Höhe, wo der kaudale freie Rand des Ligamentum pulmonale dorsale dextrum zu sehen ist, liegt die kraniale Spitze des Recessus hepato-mesenterico-entericus. Dieser Rezess hat eine Totallänge von 276 μ, von denen 216 μ auf die kraniale, auf dem Querschnitt allseitig geschlossene Partie kommen. Die kaudale Partie des Recessus hepato-mesenterico-entericus bildet jetzt eine 36 μ tiefe (ebenfalls auf dem Querschnitt allseitig geschlossene) Tasche, welche die Pankreasanlage vom Vorderdarm trennt und als die erste Andeutung einer Bursa omenti majoris anzusehen ist.

Die Plica mesogastrica hat angefangen, sich in eine Plica venae cavae und eine Plica arteriae coeliacae zu trennen. Die letztgenannte Falte ist kaudalwärts, wo sie die Pankreasanlage enthält, mehrmals dicker als die Plica venae cavae.

Der Hiatus recessus hepato-mesenterico-enterici ist jetzt sehr klein und mehr kaudalwärts gerichtet. — Die Leber reicht jetzt fast bis zur kranialen Spitze des Recessus hepato-mesenterico-entericus hinauf.

Anguis-Embryo VII (4,3 mm grösster Durchmesser, stärker gebogen).

Gehört etwa demselben Entwickelungsstadium an wie der vorige Embryo.

Das kaudale Ende der rechten entodermalen Lungenanlage liegt nur 120 μ, dasjenige der linken dagegen 132 μ von der Trachealbifurkation entfernt.

Der Recessus pneumato-entericus sinister verhält sich umgekehrt wie bei dem Anguis-Embryo V. Dieser Rezess (48 μ lang) öffnet sich nämlich in derselben Weise wie der Recessus pneumato-entericus dexter (ebenfalls 48 μ lang) ventralwärts. Beide Lungen besitzen also nur je

ein dorsales Ligamentum pulmonale. Das kaudale Ende (36 μ lang) der linken mesodermalen Lungenanlage ist sowohl ventral- wie dorsalwärts vom Vorderdarm frei. Die kranialen Partieen beider Lungen sind dem Mediastinum breit angeheftet.

Der Recessus hepato-mesenterico-entericus hat eine Totallänge von 252 μ. Die Bursa omenti majoris (man könnte diese Rezesspartie auch Recessus pancreatico-entericus nennen) ist nur 36 μ tief. Die kraniale Spitze des Recessus hepato-mesenterico-entericus befindet sich 48 μ kaudalwärts vom kaudalen Ende der rechten mesodermalen Lungenanlage. — Die Leber ist jetzt so weit kranialwärts gewachsen, dass sie den erwähnten Rezess bis zu dessen kranialem Ende ventralwärts begrenzt.

Anguis-Embryo VIII (4,4 mm grösster Durchmesser).

Die rechte entodermale Lungenanlage streckt sich 204, die linke nur 120 μ kaudalwärts von der Trachealbifurkation. Der Recessus pneumato-entericus sinister ist 72 μ, der Recessus pneumato-entericus dexter etwa 60 μ lang und nur sehr schwach angedeutet. Sie öffnen sich beide ventralwärts und bilden keine auf dem Querschnitt allseitig geschlossenen Taschen.

Der Recessus hepato-mesenterico-entericus hat eine Totallänge von etwa 250 μ. Die Anlage der Bursa omenti majoris ist 36 μ tief. An der rechten Seite der breiten Plica arteriae coeliacae (welche eine grosse Partie des Pankreas enthält) ist ein (ebenfalls auf dem Querschnitt allseitig geschlossener) Recessus cavo-coeliacus zu sehen, welcher sich kaudalwärts durch den kleinen Hiatus recessus hepato-mesenterico-enterici in das Cölom öffnet. — Das kraniale Ende des Recessus hepato-mesenterico-entericus liegt in derselben Höhe wie das kaudale Ende des rechten Lungenligamentes. — Die Leber streckt sich jetzt noch ein Stückchen weiter kranialwärts von dieser Höhe.

Anguis-Embryo IX (6,5 mm grösster Durchmesser).

Das kaudale Ende der rechten entodermalen Lunge liegt 1,15 mm, dasjenige der linken nur 0,72 mm weit von der Trachealbifurkation entfernt. Die kranialen Lungenenden liegen beide etwa 36 μ kaudalwärts von der Trachealbifurkation. Die kranialen Lungenpartieen (0,46 mm der rechten und 0,34 mm der linken Lunge) sind dem Mediastinum breit angeheftet. Kaudalwärts geht diese Verbindung jeder Lunge allmählich in ein dünnes Ligamentum pulmonale über, das sich eine weite Strecke kaudalwärts von den kaudalen Lungenenden fortsetzt. Zu bemerken ist, dass das linke Pulmonalligament (obgleich die linke Lunge bedeutend kürzer als die rechte ist) noch weiter kaudalwärts verfolgbar ist als das rechte. Kranialwärts befestigt sich an jeder Seite das Pulmonalligament am ventralen Mesenterium; kaudalwärts aber geht die Insertionslinie desselben allmählich zum dorsalen Mesenterium über. (Vgl. Hochstetter, diese Arbeit pag. 376.)

Der Recessus hepato-mesenterico-entericus hat eine Totallänge von etwa 0,6 mm. Die Region der Bursa omenti majoris war geschädigt, und ich konnte

darum nicht konstatieren, ob eine solche Tasche existierte oder nicht. — Das kraniale Ende des Recessus hepato-mesenterico-entericus liegt in derselben Höhe wie das kaudale Ende der rechten (mesodermalen) Lunge.

Die Leber hat sich stark kranialwärts weiter entwickelt; sie streckt sich jetzt 1,15 mm kranialwärts vom kranialen Ende des Recessus hepato-mesenterico-entericus und ihr kraniales Ende liegt etwa in derselben Höhe wie die kranialen Lungenspitzen.

Anguis-Embryo X (8,2 mm grösster Durchmesser).

Die linke entodermale Lungenanlage ist etwa 1,5 mm, die rechte etwa 2 mm lang. Die kraniale Spitze der linken Lunge liegt 48 μ kranialwärts von der Trachealbifurkation, diejenige der rechten Lunge in gleicher Höhe wie diese. — In der Region des Recessus hepato-mesenterico-entericus sind die Schnitte frontal gefallen und darum nicht gut mit den Querschnitten der früheren Embryonen vergleichbar. — Eine kurze, zwischen dem Pankreas und dem Vorderdarm gelegene Bursa omenti majoris ist vorhanden.

Dieser Embryo zeigt im übrigen wesentlich dasselbe wie Embryo IX.

Bei erwachsenen Exemplaren von Cnemidophorus sexlineatus sind die Ligamenta pulmonalia ventralia sehr kurz (etwa 1 mm) und kaum als solche zu erkennen (Fig. 593, pag. 506). — Der Recessus hepato-mesenterico-entericus streckt sich kranialwärts etwa bis zur Höhe des kaudalen Endes der rechten Lunge oder etwas (1 mm) höher, hat aber niemals zu dieser direkte Beziehung (Fig. 593 zwischen *Ng* und *Mr*). Die diesen Recessus begrenzende Leberpartie (der Lobus Spigeli) erreicht nicht die kraniale Lebergrenze, sondern gehört nur den kaudalen $^2/_5$ der Leber an (Fig. 592 *LSp*). Die Bursa omenti majoris ist zwar sehr klein (1—2 mm tief), aber immer deutlich zu erkennen. — Nur in der Nähe der Medianebene ist ventralwärts eine schwache Andeutung eines „Septum posthepaticum“ (1—2 mm breit) zu sehen. — In ganz derselben Weise verhält sich Cnemidophorus gularis.

Bei Cnemidophorus murinus und Ameiva surinamensis war das „Septum posthepaticum“ noch sehr unvollständig, aber bedeutend stärker entwickelt als bei Cnemidophorus sexlineatus. Die linke Partie dieses Septum war mit dem Omentum minus und mit dem Ligamentum falciforme hepatis verbunden, die rechte Partie streckte sich als eine an der dorso-kaudalen Leberfläche kondensierte Bindegewebeschicht zur ventralen Körperwand. — Sowohl rechts wie links von diesem Septum kommunizierten die Pleurahöhlen breit mit der Bauchhöhle. — Die Bursa omenti majoris war 6 - 8 mm tief. Die Mesenterialrezesse verhielten sich wie bei Cnemidophorus sexlineatus.

Bei Tupinambis teguixin war das „Septum posthepaticum“ sehr stark entwickelt. An der rechten Seite bildete es bisweilen einen vollkommenen Verschluss zwischen der rechten Pleurahöhle und der Bauchhöhle. An der linken

Seite war dagegen immer eine relativ grosse Öffnung zwischen der linken Pleurahöhle und der Bauchhöhle zu finden. Vgl. Butler (1889). — Duro

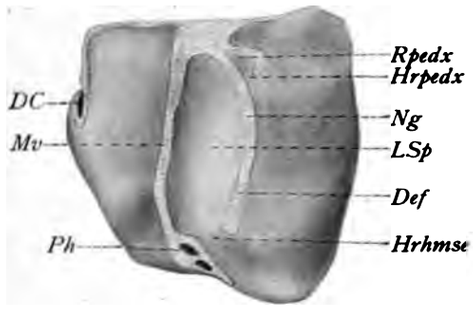

Fig. 591.

Fig. 592.

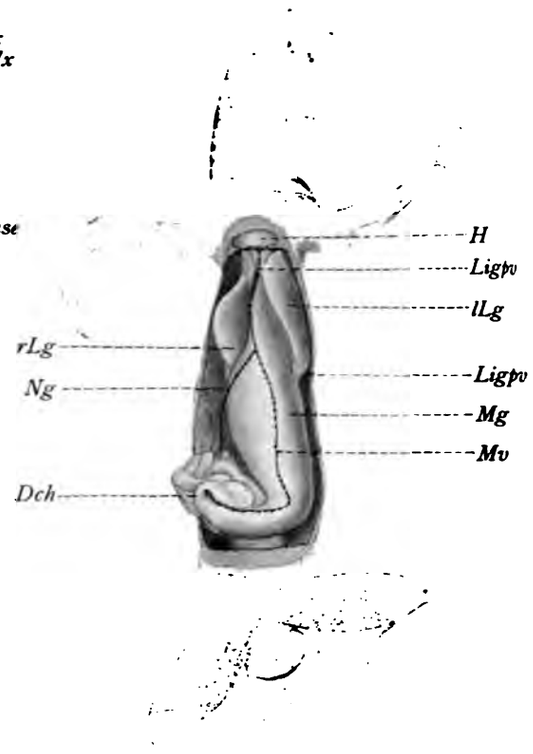

Fig. 593.

Fig. 591. Rekonstruktionsmodell der Leber eines 5 mm langen Cnemidophorus-Embryo (II). Von der dorsalen Seite gesehen. Die Schnittflächen sind schraffiert. — $^{40}/_{1}$.

Fig. 592. Leber eines erwachsenen Cnemidophorus sexlineatus; von der dorsalen Seite gesehen. Die Schnittflächen sind schwarz punktiert. — $^{3}/_{1}$.

Fig. 593. Körperhöhle eines erwachsenen Cnemidophorus sexlineatus. Die Leber ist wegpräpariert; die Schnittflächen ihrer Ligamente und der Serosa im allgemeinen sind schwarz punktiert. — $^{1\,4}/_{1}$.

DC Einmündungsstelle des linken Ductus Cuvieri in den Sinus venosus; *Dch* Einmündungsstelle des Ductus choledochus in das Duodenum; *Def* bezeichnet eine Stelle, wo das Nebengekröse *(Ng)* defekt war; *H* Herz; *Hrhmse* Eingangsöffnung des Recessus hepato-mesenterico-entericus, *Hrpedx* diejenige des Recessus pneumato-entericus dexter *(Rpedx)*; *lLg* linke, *rLg* rechte Lunge; *Ligpv* ventrales, *Ligpd* dorsales Ligament der linken Lunge; *LSp* Lobus Spigeli hepatis; *Mg* Magen; *Mv* Mesenterium ventrale (Omentum minus); *Ph* Porta hepatis; *Vci* Vena cava inferior.

dieses „Septum posthepaticum" wird die ganze Leber, mit Ausnahme der kaudalsten Partie des Lobus venae cavae (Fig. 594 *Lb*), von der Bauchhöhle isoliert und in die Pleurahöhle verlegt.

Meiner Meinung nach ist dieses „Septum posthepaticum" grösstenteils nur als eine an der dorso-kaudalen Leberfläche kondensierte Bindegewebeschicht zu betrachten, welche von Anfang an den Wänden des Recessus hepato-mesenterico-entericus angehörte und sekundär von der Leber zum Teil isoliert wurde. Es liegt also — soviel ich verstehe — kein berechtigter Grund zu der Annahme vor, dass dem erwachsenen Tupinambis ein Recessus hepato-mesenterico-entericus fehlen sollte; er ist nur darum schwer zu erkennen, weil er nicht direkt von der Leber, sondern vom Septum posthepaticum begrenzt wird.

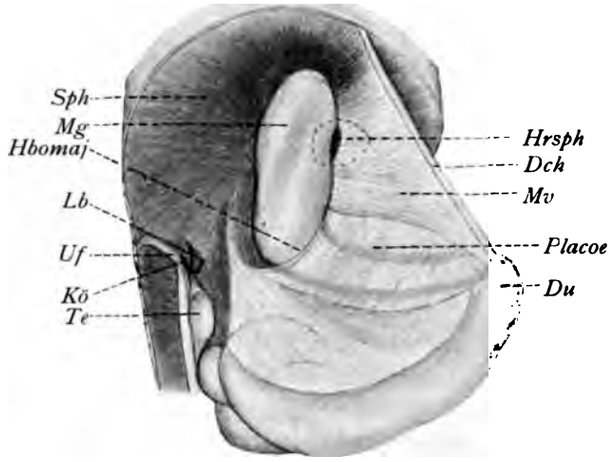

Fig. 594.

Kraniale Partie der Bauchhöhle von einem 80 cm langen Tupinambis teguixin. — 3/4. Das Duodenum *(Du)* ist ventralwärts und nach links gezogen. Die ventralen und die lateralen Bauchwände sind weggeschnitten.

Dch Ductus choledochus; *Hbomaj* Hiatus bursae omenti majoris; *Hrsph* Hiatus recessus septi posthepatici; *Kö* Kommunikationsöffnung zwischen der rechten Pleurahöhle und der Bauchhöhle; *Lb* intraabdominale Partie des Lobus venae cavae hepatis; *Mg* Magen; *Mv* Mesenterium ventrale (Omentum minus); *Placoe* Plica arteriae coeliacae; *Sph* Septum posthepaticum; *Te* Testis; *Uf* Urnierenfalte.

An der rechten Seite der kaudalen Magenpartie ist eine relativ stark entwickelte Bursa omenti majoris (Fig. 594 zwischen *Placoe* und der kaudalen Magenpartie) zu sehen, welche rechts von einer membranösen Plica arteriae coeliacae begrenzt wird. Bei einem 115 cm langen Exemplar von Tupinambis war die Bursa omenti majoris 80 mm tief. Das Pankreas liegt grösstenteils im dorsalen Mesogastrium, dorsalwärts von der Plica arteriae coeliacae, dringt aber mit dem kaudalen Viertel ventro-kaudalwärts in diese Falte hinein.

Bei allen von mir untersuchten Tupinambis-Exemplaren existierte ausserdem eine andere vom Recessus hepato-mesenterico-entericus ausgehende Rezessbildung. Diese streckte sich dorsalwärts an der linken Seite des Magens von

der gewöhnlichen Insertionsstelle des Omentum minus aus und isolierte von der linken Magenwand eine Membran, welche sich sowohl in das Omentum minus wie in die linke Partie des Septum posthepaticum fortsetzte. Vorausgesetzt, dass diese linke Partie des Septum posthepaticum zum Teil vom Omentum minus und zum Teil durch eine sekundäre Verwachsung zwischen der linken Magenwand und der Körperwand entstanden ist, könnte man diese Verhältnisse auch in folgender Weise beschreiben: Diejenige Partie der linken Magenwand, welche mit der Körperwand verbunden wurde, wird durch einen links und dorsalwärts vordringenden Rezess teilweise wieder frei gemacht. Die linke Partie des Septum posthepaticum ist also vom mehrerwähnten Recessus medialwärts in eine kraniale und eine kaudale Platte geteilt. Ich bezeichne darum diesen Rezess mit dem Namen Recessus septi posthepatici. In Fig. 594 ist die Eingangsöffnung (*Hrsph*) dieses Rezesses zu sehen. Bei dem 115 cm langen Tupinambis-Exemplar war dieser Recessus etwa 30 mm tief.

Bei Cnemidophorus murinus und Ameiva surinamensis, deren Septum posthepaticum nicht die linke Magenwand mit der Körperwand verbindet, existiert keine Spur eines solchen Rezesses.

Bei erwachsenen Exemplaren von Anguis fragilis ist die rechte Lunge bedeutend (oft doppelt oder mehr) länger als die linke. Jede Lunge wird nur durch ein einfaches Ligament am Mesenterium fixiert (Fig. 575 *Lig*, pag. 489). Taschenförmige Recessus pneumato-enterici existieren nicht. — Der Recessus hepato-mesenterico-entericus hat eine Totallänge von etwa 30 mm. Die Bursa omenti majoris ist nur 1—2 mm tief und oft nur mit Schwierigkeit zu erkennen. Wenn — wie dies bisweilen der Fall ist — die Plica arteriae coeliacae pigmentiert ist, ist sie, und hiermit auch die Bursa omenti majoris, deutlicher zu sehen. — Ventralwärts befestigt sich die Plica arteriae coeliacae an das relativ schwach entwickelte Omentum minus, welches in dieser Höhe die Hauptpartie des Pankreas enthält. Nur eine sehr kleine Partie dieser Drüse liegt in der Plica arteriae coeliacae.

Kranialwärts streckt sich der Recessus hepato-mesenterico-entericus ventralwärts bloss bis zur Höhe der kranialen Grenze der Gallenblase. Nur das kaudale Drittel der Leber und zwar hauptsächlich der Lobus venae cavae wird also durch diesen Recessus vom Magen isoliert (Fig. 597). Dorsalwärts streckt sich der Recessus an der rechten Seite des Magens noch etwa 10 mm weiter kranialwärts und erreicht mit seiner kranialen Spitze etwa die Höhe des kaudalen Endes der (zusammengefallenen) rechten Lunge.

Bei Pseudopus gracilis fand ich ähnliche Verhältnisse wie bei Anguis. Nur streckte sich der Recessus hepato-mesenterico-entericus etwas weiter kranialwärts als bei Anguis; er wurde von der kaudalen Hälfte der Leber begrenzt und streckte sich an der ventralen und rechten Seite des Magens noch 25 mm weiter kranialwärts. Die kaudale Partie des einfachen Ligamentum pul-

monale dextrum war an die laterale membranöse Wand des Rezesses befestigt. — Obgleich die linke Lunge etwa 3 mal kürzer als die rechte war, streckte sich (in Übereinstimmung mit dem Sachverhalt bei Anguis) das einfache Ligamentum pulmonale sinistrum ebenso weit kaudalwärts wie das Lig. pulmonale dextrum. — Dies ist auch bei Pseudopus pallasii der Fall. Hier ist es indessen weniger frappant, weil die rechte Lunge bei

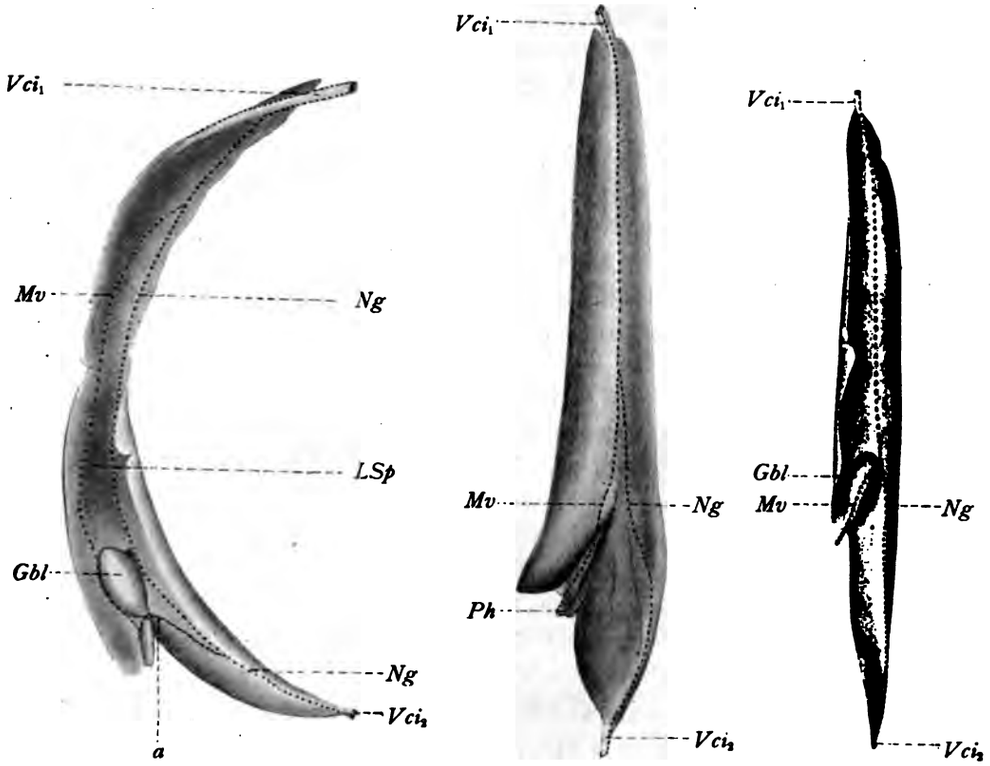

Fig. 595. Fig. 596. Fig. 597.

Fig. 595–597. Leber von Amphisbaena alba (Fig. 595) $^3/_4$, Pseudopus pallasii (Fig. 596) $^3/_4$ und Anguis fragilis (Fig. 597) $^3/_2$; von der dorsalen Seite gesehen. Die Schnittflächen der Leberligamente sind schwarz punktiert.

a (wahrscheinlich sekundäre) Verbindung zwischen dem Omentum minus *(Mv)* und dem Nebengekröse *(Ng)*; *Gbl* Gallenblase; *LSp* Lobus Spigeli; *Ph* Porta hepatis; Vci_1 Austrittsstelle, Vci_2 Eintrittsstelle der Vena cava inferior.

diesem Tier nur etwa $^2/_5$ länger als die linke ist. Die kraniale Hälfte der den Recessus hepato-mesenterico-entericus begrenzende Leberpartie (Fig. 596) ist sehr schmal. Ihre kraniale Spitze befindet sich etwa in derselben Höhe wie das kaudale Ende der rechten Lunge (zusammengefallen). Von diesem Punkt aus streckt sich der Recessus noch etwa 30 mm weiter kranialwärts, eine ventro-laterale Magenpartie begrenzend. Die Bursa omenti majoris war etwa 10 mm tief.

Bei Gerrhonotus caeruleus war der Recessus hepato-mesenterico-entericus relativ gross und wurde von den kaudalen $^4/_5$ der Leber begrenzt. Das kraniale Ende des Rezesses liegt in der Höhe der Mitte der rechten Lunge. Aber trotzdem hat das Ligamentum pulmonale dextrum zur rechten Rezesswand keine direkte Beziehung; es inseriert dorsalwärts von ihr am dorsalen Mesenterium. Die Lungen sind kurz, gleichgross und durch je ein einfaches Ligament am Mesenterium fixiert. — Die Bursa omenti majoris ist nur etwa 1 mm tief. — Ein kurzer Recessus plicae venae cavae isoliert eine „kaudale Begrenzungsfalte" (Hochstetter) von der lateralen Seite der Plica venae cavae.

Gongylus ocellatus zeigt betreffs der Mesenterialrezesse viele Ähnlichkeiten mit den Scincoiden einerseits und den Anguiden andererseits. Die Lungenligamente sind wie bei der letztgenannten Familie symmetrisch und einfach. Der Recessus hepato-mesenterico-entericus setzt sich nicht kranialwärts in einen Recessus pneumato-entericus dexter fort. —

Der Recessus hepato-mesenterico-entericus streckt sich kranialwärts etwa bis zur Höhe des kaudalen Endes der rechten Lunge, deren Ligament zur lateralen Rezesswand im allgemeinen keine direkte Beziehung hat. Das blinde Ende des Recessus mesogastrii dorsalis streckt sich bisweilen ebenso weit kranialwärts wie die ventrale Hauptpartie des Recessus hepato-mesenterico-entericus. — Im übrigen sind die Rezessbildungen denen bei Scincus officinalis vollkommen ähnlich.

Bei Amphisbaena alba und fuliginosa war die rechte rudimentäre Lunge, soviel ich sehen konnte, nur durch ein einfaches, relativ breites Ligament am Mediastinum fixiert. Die linke Lunge war mehr als dreimal länger als die rechte und wurde durch einen kranialwärts taschenförmigen Recessus pneumato-entericus sinister vom Ösophagus getrennt. Das Ligamentum pulmonale ventrale sinistrum war bei einem 50 cm langen Exemplar von Amphisbaena alba 43 mm lang, das Ligamentum pulmonale dorsale sinistrum fast dreimal so lang. — Der Recessus hepato-mesenterico-entericus war lang und schmal. Die ihn begrenzende Leberpartie ist auf Fig. 595 (pag. 509, *LSp*) zu sehen. Die kraniale Rezessspitze befand sich bei dem oben erwähnten Exemplar 5 cm kaudalwärts von dem kaudalen Ende der rechten Lunge. Der Recessus war allseitig verschlossen und wurde nur von einem sehr kleinen Teil des Lobus venae cavae begrenzt (vgl. Fig. 595). — Ob eine Bursa omenti majoris zu finden ist oder nicht, habe ich nicht untersucht, da mir die Tiere nur während einer Studienreise zugänglich waren und zwar ehe ich noch durch embryologische Untersuchungen auf die Existenz der Bursa omenti majoris bei den Reptilien aufmerksam gemacht worden war.

Gruppe C. Unter den von mir untersuchten erwachsenen Lacertilien gehören nur Agama Stellio und Agama inermis zu dieser Gruppe.

Am deutlichsten sind die beiden Recessus pneumato-enterici dextri bei Agama Stellio entwickelt.

Wenn man bei diesem Tier die rechte Lunge in der pag. 124 angegebenen Weise lospräpariert, erhält man das in Fig. 574 (pag. 489) wiedergegebene Bild. Wie wir hier sehen können, besitzt die rechte Lunge in einer gewissen Höhe 3 Ligamente, von denen das ventrale und das mittlere nur kranialwärts, das mittlere und das dorsale dagegen sowohl kranial- wie kaudalwärts miteinander verbunden sind. Das ventrale und das mittlere Lungenligament begrenzen eine sich in die grosse Körperhöhle direkt öffnende Tasche, welche offenbar dem Recessus pneumato-entericus sinister vollkommen analog ist. Das mittlere und das dorsale Lungenligament begrenzen dagegen eine Tasche, welche sich kaudalwärts in den Recessus hepato-mesenterico-entericus öffnet und also dem Recessus pneumato-entericus dexter der zur Gruppe A gehörenden Tiere analog ist. — Der Recessus pneumato-entericus sinister verhält sich wie bei den oben (pag. 486) beschriebenen Agamaarten. Das Ligamentum pulmonale ventrale dextrum befestigte sich zusammen mit der rechten Urnierenfalte an die ventrolaterale Leberfläche (Fig. 578, pag. 490). In ganz derselben Weise inserierten das Ligamentum pulmonale ventrale sinistrum und die linke Urnierenfalte (Fig. 578). Das Ligamentum pulmonale intermedium der rechten Lunge inserierte lateralwärts an die dorsale Leberfläche (Fig. 577), und das Ligamentum pulmonale dorsale dextrum befestigte sich an die rechte Seite des Ösophagus und an das dorsale Mesogastrium (Fig. 494, pag. 376). Kaudalwärts vereinigten sich das Ligamentum pulmonale dorsale und das Ligamentum pulmonale intermedium zu einem einfachen Ligament (dem kaudalwärts einfachen Ligament der rechten Lunge bei den Scincoiden analog), das sich an die laterale membranöse Wand des Recessus hepato-mesenterico-entericus befestigte.

Bei Agama inermis waren auch in einer gewissen Höhe an der rechten Lunge drei Ligamente und also zwei Recessus pneumato-enterici dextri zu unterscheiden. Der ventrale, von der grossen Körperhöhle direkt ausgehende Rezess war indessen sehr kurz und schwach entwickelt und wurde von einem nur sehr kurzen Ligamentum pulmonale ventrale begrenzt. Das Ligamentum pulmonale intermedium und das Ligamentum pulmonale dorsale begrenzten dagegen eine relativ grosse Lungenpartie. Der von dieser begrenzte Recessus setzte sich kaudalwärts in den Recessus hepato-mesenterico-entericus fort.

Im übrigen verhielten sich Agama Stellio und Agama inermis in hauptsächlich derselben Weise wie die oben (pag. 486) beschriebenen Agamaarten. Nur ist zu erwähnen, dass bei Agama inermis die rechte Urnierenfalte sich im allgemeinen mit der „kaudalen Begrenzungsfalte" zu einem vollständigen Septum zwischen der rechten Pleurahöhle und der Bauchhöhle vereinigte (Hochstetter).

Übersicht.

Wenn wir die untersuchten Lacertilien überblicken, finden wir also, dass sie alle einen Recessus hepato-mesenterico-entericus besitzen, welcher in hauptsächlich derselben Weise wie z. B. bei den Schildkröten entsteht. Seine nach rechts und kaudalwärts gerichtete Kommunikationsöffnung mit der Körperhöhle ist ursprünglich relativ gross, wird aber bald absolut kleiner und zwar dadurch, dass der rechte Leberlappen sich in kranio-kaudaler Richtung mit der Plica mesogastrica verbindet. Gleichzeitig wird die betreffende Öffnung direkt kaudalwärts gerichtet. Bei den Amphisbaeniden wird diese Öffnung verschlossen (Butler) in derselben Weise, wie dies bei den Krokodilen und bei den meisten Schildkröten der Fall ist. — Bei allen anderen Lacertilien bleibt sie offen und vergrössert sich sekundär so beträchtlich, dass sie im allgemeinen die weiteste Partie des Rezesses darstellt.

Bei allen Lacertilien wird während der Embryonalzeit der Magen kaudalwärts mehr oder weniger stark verschoben. Das vom Gallengang fixierte Duodenum bildet hierbei zusammen mit der kaudalen Magenpartie eine S-förmige Schlinge. Als einen anderen sichtbaren Ausdruck der erwähnten Magenverschiebung betrachte ich die starke Vergrösserung der Plica arteriae coeliacae, welche gleichzeitig mit der Duodenalschlinge entsteht. Diese Falte hebt sich in einer gewissen Höhe von der linken Seite der Plica mesogastrica auf und schliesst in ihrer kranialwärts gerichteten, sagittal verlaufenden, freien Kante einen Zweig der Arteria coeliaca ein. Die grössere Partie der Falte wird indessen ursprünglich vom Pankreas eingenommen.

Hand in Hand mit der Plica arteriae coeliacae entsteht an der linken Seite desselben eine kaudalwärts blind endigende Tasche, welche die in der Falte liegende Pankreaspartie von der rechten Magenwand trennt. Diese Tasche, welche ich mit dem Namen Bursa omenti majoris bezeichne, verdankt vielleicht nur der Kaudalwärtsverschiebung des Magens ihre Entstehung. Solchenfalls wäre sie nur als eine umgeformte Partie des Recessus hepato-mesenterico-entericus zu betrachten. Vielleicht wird sie aber anfangs zum Teil auch dadurch gebildet, dass ein aktiv vordringender Recessus die betreffende Pankreaspartie vom Magen trennt.

Diese Bursa omenti majoris persistiert bei allen bisher untersuchten Lacertilien und ist an der rechten Seite des Pylorusteils zu finden. Diese Eigentümlichkeit hat meiner Meinung nach darin ihre Erklärung, dass der Magen um seine Längsachse keine Rotation ausgeführt hat. Bei einigen Lacertilien (z. B. Tupinambis [Fig. 594, pag. 507], Uromastix und Chamaeleo) ist die Bursa omenti majoris relativ gross und sehr deutlich zu sehen. Bei anderen ist diese Tasche so klein, dass man sie bei kleinen Objekten leicht ganz übersehen kann. Die sie rechts begrenzende Plica arteriae coeliacae ist bei erwachsenen Tieren membranartig ausgezogen und schliesst

oft nur eine kleine (bisweilen kaum makroskopisch erkennbare) Partie des Pankreas ein. Die Hauptpartie des Pankreas liegt solchenfalls entweder im dorsalen Mesogastrium (dorso-kranialwärts von der dorsalen Insertion der Plica arteriae coeliacae in dasselbe) oder im ventralen Mesogastrium (ventralwärts von der ventralen Insertion derselben Falte). Im freien Rande der Plica arteriae coeliacae ist immer ein Zweig (eine Arteria gastrica) der Arteria coeliaca zu finden. — Die dorsale Insertion der Plica arteriae coeliacae befindet sich am dorsalen Mesenterium ventral- und kaudalwärts von der Milz. Ventralwärts inseriert diese Falte entweder an die ventrale Magenseite unmittelbar nach rechts von der Insertion des Omentum minus oder an die ursprünglich rechte Seite des Omentum minus (Fig. 594, pag. 507).

Das Omentum minus ist in dieser Höhe im allgemeinen frontal gestellt und begrenzt darum zusammen mit dem dorsalen Mesenterium eine bisweilen sehr grosse Peritonealtasche, welche mit der von mir beschriebenen Bursa omenti majoris nicht verwechselt werden darf.

Die ventralwärts vom Omentum minus begrenzte Peritonealtasche enthält oft grosse Partieen des Dünndarmes. Wenn man diese entfernt, findet man in der Tiefe dieser Tasche die normaliter immer leere Bursa omenti majoris.

Diese Bursa omenti majoris hat offenbar Ravn (1889) bei Lacerta viridis gesehen. Er hat sie aber nicht als solche erkannt, denn er erwähnt ausdrücklich, dass „ein Saccus omenti majoris — — — überhaupt gar nicht" existieren sollte. Die von Klaatsch (1892) bei Platydactylus Gecko und bei Hatteria gefundene Tasche, die er mit dem Namen „Pars cavo-duodenalis" der Bursa hepato-enterica bezeichnet, ist wohl ebenfalls meiner Bursa omenti majoris analog. Auch Toldt (1893) hat die betreffende Tasche bei Hatteria gesehen, glaubt aber, dass sie dadurch entstanden sein sollte, dass das Hohlvenengekröse sich nicht nur dorsalwärts, sondern auch ventralwärts mit dem dorsalen Mesenterium verbunden hätte.

Bei allen embryologisch untersuchten Lacertilien gibt es an jeder Seite einen Recessus pneumato-entericus, welcher offenbar die Aufgabe hat, die betreffende Lunge, welche etwas früher als der betreffende Rezess angelegt wird, vom Vorderdarm mehr oder weniger vollständig frei zu machen.

Der linke Recessus pneumato-entericus verhält sich bei allen insofern gleich, als er immer direkt von der grossen Körperhöhle aus entsteht. Dies ist nur relativ selten mit dem Recessus pneumato-entericus dexter der Fall; im allgemeinen bildet sich dieser Rezess als eine kraniale Fortsetzung des Recessus hepato-mesenterico-entericus. Die hierher gehörenden Lacertilien habe ich in eine Gruppe A (vgl. pag. 479), diejenigen, welche einen selbständigen Recessus pneumato-entericus dexter besitzen, in eine Gruppe B (vgl. pag. 496) zusammengestellt. Eine vermittelnde Stellung zwischen diesen Gruppen nehmen Agama Stellio und Agama inermis ein, welche zwei Recessus pneumato-

enterici dextri besitzen, von denen der ventrale demjenigen der Gruppe B und der dorsale demjenigen der Gruppe A analog ist. Bei Agama Stellio sind die beiden Rezesse stark entwickelt (Fig. 574, pag. 489), bei Agama inermis ist der ventrale (selbständige) nur schwach angedeutet. — Bei jungen Embryonen von z. B. Cnemidophorus sieht man auch oft, dass diese beiden rechtsseitigen Rezesse gleichzeitig existieren; bisweilen ist aber auch der eine oder der andere allein vorhanden. Bei älteren Embryonen desselben Tieres ist indessen konstant nur ein selbständiger Recessus pneumato-entericus dexter zu finden.

Der Recessus pneumato-entericus sinister öffnet sich bei erwachsenen Lacertilien nur selten gerade kaudalwärts. So habe ich es nur bei Anolis (Fig. 561, pag. 487 und Fig. 576, pag. 490) gefunden. — Im allgemeinen öffnet sich dieser Recessus in ventro-kaudaler Richtung, d. h. das Ligamentum pulmonale ventrale sinistrum ist im allgemeinen bedeutend kürzer (in kranio-kaudaler Richtung) als das Ligamentum pulmonale dorsale sinistrum. In Fig. 563, 565 und 570 (pag. 487 und 488) bilde ich einige Lungen ab, welche zwischen der Anolis-Lunge (deren ventrales Ligament etwa dieselbe Länge wie das dorsale hat [Fig. 561]) und der Phrynosoma-Lunge (der ein ventrales Ligament ganz fehlt [Fig. 568]) vermittelnd stehen. Bisweilen ist vielleicht diese Verkürzung zum Teil absolut, indem die kaudale Partie des Ligaments obliteriert hat. Im allgemeinen glaube ich aber, dass die betreffende Verkürzung nur eine relative ist und zwar dadurch entstanden, dass das ventrale Lungenligament in späteren Entwickelungsstadien weniger stark in die Länge wächst als das dorsale. Wenn die Ligamente der linken Lunge sehr ungleich gross sind, oder wenn das Ligamentum pulmonale ventrale ganz fehlt, ist es, nach meinen embryologischen Befunden zu urteilen, berechtigt anzunehmen, dass das betreffende Ligament auch von Anfang an kürzer als das dorsale war, oder sogar ganz fehlte. In diesem Falle öffnete sich der Recessus pneumato-entericus sinister gerade ventralwärts und bildete keine Tasche.

Wenn ein Ligamentum pulmonale ventrale sinistrum vorhanden ist, findet man im allgemeinen, dass es an die dorsale Leberfläche inseriert (Fig. 576 u. 579, pag. 491; vgl. auch Fig. 598 B und 599 A). Bisweilen inseriert es aber nur an das ventrale Mesenterium (vgl. Fig. 598 A) oder an das Pericardium und streckt sich nicht so weit kaudalwärts, dass es die Leber erreicht. Bisweilen erreicht es zwar die Höhe der kranialen Leberpartie, befestigt sich aber nicht an sie, sondern an die ventrale Körperwand (Fig. 600 A) oder an die linke Urnierenfalte (vgl. Fig. 600 B). In seltenen Fällen inseriert es teilweise an die ventrale Leberfläche (Chamaeleo) vgl. Fig. 599 B.

Die Insertion des Ligamentum pulmonale dorsale sinistrum variiert weniger. Im allgemeinen befestigt sich die kranialste Partie dieses Ligaments an das ventrale Mesenterium oder an die ventrale Partie des Öso-

phagus. Von dieser Stelle aus geht die betreffende Insertionslinie kaudalwärts, bisweilen allmählich, bisweilen mehr plötzlich zum dorsalen Mesenterium über, die linke Wand des Ösophagus oder des Magens schief kreuzend. Hochstetter (1899) hat diesen Verlauf des linken Pulmonalligaments bei einem älteren Anguis-Embryo (vgl. Fig. 492 u. 493, pag. 375) als eine für Anguis (und einige verwandte Echsen) spezielle Merkwürdigkeit geschildert. Nach meinen Befunden

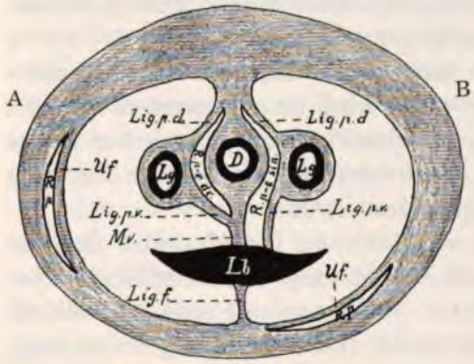

Fig. 598.

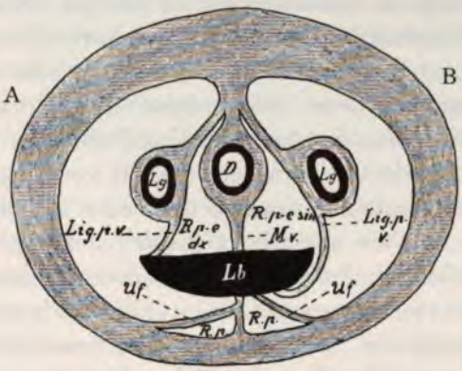

Fig. 599.

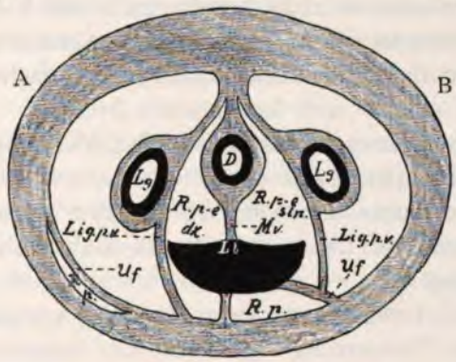

Fig. 600.

Fig. 598–600. Schematische Querschnitte, die verschiedene Ausbildung und Lage der Mesenterialrezesse (*Rpedx* und *Rpesin*) und der Parietalrezesse (*Rp*) zeigend.

D Digestionskanal; *Lb* Leber; *Lg* Lunge; *Ligf* Ligamentum falciforme; *Ligpd* Ligamentum pulmonale dorsale; *Ligpv* Ligamentum pulmonale ventrale; *Mv* Mesenterium ventrale; *Uf* Urnierenfalte.

verhält sich indessen Anguis betreffs dieses Punktes in hauptsächlich derselben Weise wie andere Lacertilien. Nur findet bei den Anguiden der Übergang der Insertionslinie zum dorsalen Mesenterium bedeutend weiter kaudalwärts statt, als es bei anderen Lacertilien im allgemeinen der Fall ist.

Die Insertionslinie des Ligamentum pulmonale dorsale dextrum (oder des einfachen, rechten Pulmonalligaments bei den Anguiden) verläuft im allgemeinen in ähnlicher Weise.

Meiner Meinung nach ist dieser merkwürdige Sachverhalt in folgender Weise zu erklären:

Die kraniale Spitze jedes Recessus pneumato-entericus ist immer relativ klein und isoliert nur eine kleine ventrale Partie der Lunge vom ventralen Mesenterium oder von der ventralen Ösophaguswand. Kaudalwärts wird der Rezess in ventro-dorsaler Richtung immer grösser und isoliert nicht nur die ventrale, sondern auch die laterale und (weiter kaudalwärts) zum Teil die dorsale Ösophagus- resp. Magenwand von der Lunge. —

Diejenige Partie der Lunge, welche nicht durch den Recessus pneumato-entericus vom Vorderdarm frei gemacht wird, wird im allgemeinen dadurch frei, dass die dorso-mediale Partie der betreffenden Pleurahöhle zwischen Lunge und Mediastinum ventralwärts vordringt. An der dorsalen Grenze des Recessus pneumato-entericus bleibt dieser Isolierungsprozess stehen.

Wie aus dem Gesagten hervorgeht, wird also die Insertionslinie des dorsalen Lungenligamentes von der Form und Ausdehnung des betreffenden Recessus pneumato-entericus bestimmt. — Wenn seine Spitze (was im allgemeinen der Fall ist) weit kranialwärts in der Nähe des Lungenhilus liegt, kreuzt die Insertionslinie ebenfalls relativ weit kranialwärts den Verdauungskanal. Wenn dagegen (wie es z. B. bei Anguis der Fall ist) der eigentliche Recessus pneumato-entericus nur die kaudalste Lungenpartie vom Verdauungsrohr trennt, muss auch die Insertionslinie des hier einfachen Lungenligamentes den Verdauungskanal relativ weit kaudalwärts kreuzen. Die Hauptpartie der Lunge wird nämlich bei diesen Tieren durch das Vordringen der betreffenden Pleurahöhle vom Mediastinum isoliert.

Das Ligamentum pulmonale ventrale dextrum kann in denselben verschiedenen Weisen wie das Lig. pulmonale ventrale sinistrum inserieren (vgl. Fig. 598—600, pag. 515).

Bei denjenigen Lacertilien, deren Recessus pneumato-entericus dexter sich als eine kraniale Fortsetzung des Recessus hepato-mesenterico-entericus entwickelt, ist eine distinkte Grenze zwischen diesen Rezessen niemals (auch nicht in frühzeitigen Stadien) zu sehen. In späteren Stadien wird eine Abgrenzung dieser Rezesse noch unmöglicher, weil einerseits die Leber kranialwärts in die ventrale Begrenzung des ursprünglichen Recessus pneumato-entericus dexter hineinwächst, und andererseits die rechte Lunge sich mehr oder weniger weit kaudalwärts in die laterale Begrenzung des Recessus hepato-mesenterico-entericus (die Plica mesogastrica) verlängert. Ich habe darum diese vereinigten rechtsseitigen Mesenterialrezesse mit einem Namen, Bursa omentalis, bezeichnet.

Die laterale Wand des ursprünglichen Recessus mesenterico-entericus (die Plica mesogastrica) wird im allgemeinen grösstenteils von Lebersubstanz ausgefüllt. Man könnte dies auch so ausdrücken: der Recessus hepato-entericus vergrössert sich sekundär zum Teil auf Kosten des Recessus mesen-

terico-entericus. Die betreffende Partie der Plica mesogastrica benenne ich, nachdem die Plica arteriae coeliacae von ihr abgetrennt worden ist, die Plica venae cavae. Die in dieser Falte entstehende Leberpartie benennen wir den Lobus venae cavae.

Bisweilen wird nun die Plica venae cavae nur sehr wenig von Lebersubstanz, dagegen in grosser Ausdehnung von der rechten Lunge eingenommen. Dies ist z. B. bei Chamaeleo (Fig. 560, pag. 487) der Fall. Die kaudale Lungenpartie begrenzt dann die Eingangsöffnung der Bursa omentalis. Im allgemeinen erreicht aber die rechte Lunge nicht den Hiatus, sondern wird von ihm durch den Lobus venae cavae hepatis getrennt. Das dorsale und das ventrale Ligament der rechten Lunge vereinigen sich darum im allgemeinen kaudalwärts (Fig. 562, 564, 566 u. 567, pag. 488).

Die die Bursa omentalis begrenzende Partie der rechten Lunge verhält sich bei verschiedenen Lacertilien recht verschieden. Im allgemeinen nimmt sie eine mehr oder weniger breite Partie der medialen Lungenfläche von der kaudalen Spitze bis zum Hilus ein (Fig 562 u. 564). Oft begrenzt aber die kaudale Lungenpartie nicht direkt die Bursa omentalis, sondern ist nur durch ein einfaches Kollateralligament an die Plica venae cavae befestigt (Fig. 567 u. 569). In seltenen Fällen kann umgekehrt die ganze kaudale Lungenpartie in die Bursa omentalis hineinragen (Fig. 566). Solchenfalls vereinigen sich das dorsale und das ventrale Lungenligament an der lateralen Lungenfläche (Fig. 566 *a*).

Nach meinen embryologischen Untersuchungen zu urteilen, obliteriert nicht eine kraniale Partie der Bursa omentalis bei solchen Lacertilien, deren rechter Mesenterialrecessus relativ kurz ist (z. B. bei Anguis). Diese rechte Mesenterialtasche bei z. B. Anguis ist nämlich nicht der ganzen Bursa omentalis (d. h. Recessus hepato-mesenterico-entericus + Recessus pneumato-entericus dexter) analog, sondern wird nur von einem Recessus hepato-mesenterico-entericus gebildet.

Wie oben angedeutet wurde, wächst die Leber relativ stark in kranialer Richtung, und ihre ursprünglichen Beziehungen zum Recessus hepato-mesenterico-entericus werden hierbei mehr oder weniger beträchtlich verändert (vgl. Fig. 591 u. 592, pag. 506). — Wenn relativ lange Ligamenta pulmonalia ventralia existieren, kommt die Leber in die Höhe derselben hinauf; je nach dem verschiedenen Entwickelungsgrad der Recessus pneumato-enterici, kann hierbei die Leber zu den Ligamenta pulmonalia ventralia sehr verschiedene Beziehungen gewinnen (vgl. Fig. 598—600, pag. 515).

Bei den Scincoiden habe ich konstant im dorsalen Mesogastrium einen kranialwärts blind endigenden Recessus (Fig. 583 u. 584, pag. 494) gefunden, welcher sich kaudalwärts in den Recessus hepato-mesenterico-entericus weit öffnete. Bei einem 4,4 mm langen Embryo von Tarentola mauritanica habe ich einen ähnlichen dorsalen Mesenterialrecessus gefunden. Bei anderen

Embryonen und bei erwachsenen Exemplaren desselben Tieres war der betreffende Rezess dagegen nicht zu sehen. Ich nehme darum an, dass der betreffende Recessus des Tarentola-Embryos nur als eine Anomalie zu betrachten ist; was aber andererseits darauf hindeutet, dass der mehrerwähnte Rezess wahrscheinlich eine alte Bildung ist, welche bei einigen Lacertilien sekundär verloren gegangen ist.

Die Leberligamente, welche erst durch das Studium der Mesenterialrezesse vollkommen klar gestellt werden können, komplizieren sich bei einigen Lacertilien 1. dadurch, dass die Leber kranialwärts mit den Urnierenfalten sekundär in Verbindung tritt (vgl. Fig. 599 u. 200 B, pag. 515); 2. dadurch, dass ein Recessus plicae venae cavae (Fig. 584, pag. 494) und 3. dadurch, dass ein Recessus Ligamenti falciformis (Fig. 583 u. 584) entsteht.

Bei der Mehrzahl der Lacertilien werden die Urnierenfalten von der Leber nie erreicht. Bei anderen kommt dagegen die Leber bei ihrer relativ starken Verlängerung in kranialer Richtung schon in frühzeitigen Embryonalstadien (bei Lacerta agilis-Embryonen von 5 mm Sch.- St.-L.) in die Höhe des ventralen Pfeilers der Urnierenfalte hinauf und scheint nachher in sie zum Teil hineinzuwachsen (in etwa derselben Weise wie es z. B. beim Menschen der Fall ist). Bisweilen wird die Leber symmetrisch mit beiden Urnierenfalten verbunden. So ist es z. B. bei Lacerta viridis der Fall, bei welchem Tier Ravn (1889) die betreffenden Leberligamente unter dem Namen „Ligamenta suspensoria accessoria dextrum resp. sinistrum" beschrieben hat. Zu dieser Benennung wurde Ravn dadurch veranlasst, dass die betreffenden Ligamente sich kranio-medialwärts mit dem Ligamentum falciforme („suspensorium") hepatis vereinigen. Später sind diese Ligamente durch die Untersuchungen von Hochstetter (1899) und Bertelli (1897) als Derivate der Urnierenfalten erkannt worden. — In anderen Fällen ist die Verbindung der Leber mit den Urnierenfalten mehr oder weniger stark asymmetrisch und zwar in der Regel so, dass das von der linken Urnierenfalte gebildete Leberligament kürzer ist, als das von der rechten Urnierenfalte gebildete.

Wenn dieses rechte Leberligament relativ kurz ist, befestigt es sich immer nur an die kraniale Partie der ventralen Leberfläche; wenn es besonders lang ist, streckt es sich von der kranialen Partie des Ligamentum falciforme aus schief kaudal- und lateralwärts, den Lobus venae cavae hepatis erreichend (Fig. 577, pag. 490).

Die Plica venae cavae wird bei gewissen Lacertilien in einer gewissen Höhe durch eine kranialwärts offene, kaudalwärts blind endigende Tasche, die ich Recessus plicae venae cavae (Fig. 584, pag. 494) benenne, in zwei Falten getrennt, von denen die mediale die laterale Wand der Bursa omentalis bildet. Die laterale Falte, welche von Hochstetter gefunden und mit dem Namen „die kaudale Begrenzungsfalte der rechten Pleurahöhle" belegt wurde, inseriert dorsalwärts entweder in die dorsale Partie der Plica venae cavae oder

etwas lateralwärts von ihr in die dorsale Körperwand. Ventralwärts inseriert sie an die laterale Seite des Lobus venae cavae und bildet also für diesen ein accessorisches Ligament. Wenn nun diese „kaudale Begrenzungsfalte" und das von der rechten Urnierenfalte gebildete Leberligament gleichzeitig stark entwickelt sind, können ihre sonst freien Ränder miteinander zu einer vollständigen Scheidewand zwischen der rechten Pleurahöhle und der Bauchhöhle verschmelzen. So fand Hochstetter (1899) es bei den von ihm untersuchten Exemplaren von Agama colonorum, sanguinolenta und inermis. Wie das von mir untersuchte Material zeigt, ist dies aber nicht konstant der Fall. So habe ich z. B. zwei Exemplare von Agama colonorum gesehen, bei denen zwischen den betreffenden Leberligamenten noch eine kleine Öffnung zu sehen war. — Es steht indessen fest, dass bei den verschiedenen Agama-arten alle Zwischenstadien zwischen einer noch grossen Öffnung und einem vollständigen Verschluss an der betreffenden Stelle zu finden sind.

Auch bei Liocephalus personatus habe ich ein sehr langes, von der rechten Urnierenfalte gebildetes Leberligament und einen fast vollständigen Verschluss zwischen der rechten Pleurahöhle und der Bauchhöhle gefunden, was hier um so merkwürdiger erscheint, da die linke Urnierenfalte nur in sehr kleiner Ausdehnung an die Leber befestigt war. (Das von der linken Urnierenfalte gebildete Leberligament war bei den von mir untersuchten Exemplaren etwa 8 mal kürzer, als das von der rechten Urnierenfalte gebildete).

Der von mir so benannte Recessus ligamenti falciformis ist bei mehreren Scincoiden und bei Uroplates fimbriatus besonders stark entwickelt. Bei einigen Exemplaren von Plestiodon Aldrovandi streckte sich diese Tasche mit ihrem kranialen, blinden Ende bis zur kranialen Lebergrenze vor. Im allgemeinen war sie aber kürzer und wurde nur von den kaudalen $^3/_4$ der Leber begrenzt. Bei den anderen Scincoiden war dieser Recessus im allgemeinen noch kürzer. Bisweilen streckt sich dieser Recessus ventralwärts bis zur ventralen Körperwand vor. Solchenfalls ist er auf dem Querschnitte viereckig (Fig. 584, pag. 494). In anderen Fällen erreicht er nicht die ventrale Körperwand; er ist dann auf dem Querschnitte dreieckig (Fig. 583, pag. 494), d. h. das Ligamentum falciforme ist ventralwärts einfach und spaltet sich erst in der Nähe der Leber in zwei divergierende Blätter.

Diese Rezessbildung ist u. a. auch bei Lacerta zu finden, obwohl sie hier weniger stark entwickelt ist. Bei Lacerta viridis ist sie auch schon von Ravn (1889) beschrieben worden. Dieser Autor erwähnt nämlich, dass bei diesem Tier das Ligamentum falciforme sich kaudalwärts in zwei Membranen spaltet, welche kaudalwärts auseinander divergieren. Die linke Membran schliesst nach Ravn in ihrer kaudalen freien Kante die Vena umbilicalis ein und ist darum als die eigentliche kaudale Fortsetzung des Ligamentum falciforme zu betrachten. Die Ursprungslinie der rechten Membran „geht auf die ventrale Fläche der Vesica fellea über" (Ravn). Nach

Ravn schliesst die rechte Membran kein Gefäss ein. Die zwischen den beiden divergierenden „Flügeln" des Ligamentum falciforme gelegene Leberpartie benennt Ravn den „Lobulus ventralis hepatis."

Dieser Recessus ligamenti falciformis bildet sich erst relativ spät aus. Bei dem ältesten von mir untersuchten Lacerta-Embryo (6,5 mm) war er noch nicht angelegt. Auch existierte noch kein kranio-kaudalwärts verlaufendes kontinuierliches Ligamentum falciforme. Nur die kranialste Partie der ventralen Leberfläche war mit dem Sinus venosus breit verbunden. Ausserdem existierte in der Höhe der kaudalen Herzspitze (in derselben Höhe liegt zu dieser Zeit auch die kraniale Grenze der Gallenblase) eine 60 μ lange membranöse Verbindungsfalte zwischen der ventralen Leberfläche und der Bauchwand. Diese Verbindungsfalte zeigte nicht nur kaudalwärts, sondern auch kranialwärts einen freien Rand.

Der Recessus plicae venae cavae bildet sich früher aus; schon bei einem 5 mm langen Lacerta-Embryo war er deutlich zu sehen.

Auch die Teiiden haben einen Recessus hepato-mesenterico-entericus. Ich betone dieses noch einmal, weil die bisherige Auffassung ganz entgegengesetzt war (vergl. Butler und Hochstetter; vorliegende Arbeit pag. 236 u. 375). Bei Tupinambis teguixin wird dieser Rezess nicht von der Leber, sondern von einer hiervon isolierten Bindegewebeschicht begrenzt. Diese von der dorso-kaudalen Leberfläche isolierte Bindegewebeschicht bildet die grösste Partie der rechten Hälfte des von Butler entdeckten „Septum posthepaticum" (Fig. 594, pag. 507). Die linke Hälfte dieses Septums wird vom ventralen Mesenterium und von einer sekundären Verbindung zwischen der linken Magenwand und der Bauchwand gebildet. In der Höhe dieser Verbindung, welche wahrscheinlich erst sekundär membranartig ausgezogen wird, dringt eine Tasche, die ich Recessus septi posthepatici benenne, vom Recessus hepato-mesenterico-entericus aus dorsalwärts an der linken Magenwand und isoliert diese zum Teil von dem Septum. Dieses wird durch den betreffenden Recessus medialwärts in zwei Blätter geteilt, welche sich ventrolateralwärts zu einer einfachen Membran vereinigen. Die Eingangsöffnung des Recessus septi posthepatici und ihre Beziehungen zum Omentum minus ist aus Fig. 594 (pag. 507) ersichtlich. — Solche Teiiden, deren Septum posthepaticum schwach entwickelt ist und nicht die linke Magenwand fixiert, haben auch keinen Recessus septi posthepatici.

Bei den Varaniden entwickeln sich wahrscheinlich die Mesenterialrezesse in derselben Weise, wie bei den meisten anderen Lacertilien. Bei den entwickelten Tieren verhielten sie sich indessen etwas abweichend (Fig. 571, pag. 488), was wohl von sekundären Veränderungen abhängt. So ist der Recessus pneumato-entericus sinister (wenn er, wie ich annehme, während der Embryonalzeit als eine mehr abgegrenzte Höhle existiert hat) bei der Verwachsung der Lunge mit der Körperwand in die grosse Körperhöhle wieder

aufgegangen. Bei der starken Kaudalwärtsverschiebung des Herzens ist dieses ventralwärts vom Recessus pneumato-entericus dexter gekommen, dessen kraniale Partie also ventralwärts vom Perikardium begrenzt wird. — Kranialwärts werden die Leberligamente durch zwei Rezessbildungen (Fig. 582 *a* und *b*, pag. 491) kompliziert, welche bei andern Lacertilien nicht wiederzufinden sind. Diese Rezesse dringen von der rechten Partie der grossen Körperhöhle aus nach links zwischen der kranialen Leberfläche und dem Perikardium vor und isolieren sie grösstenteils voneinander. Der eine von diesen subperikardialen Rezessen öffnet sich ventralwärts von der Vena cava inferior, der andere dorsalwärts von dieser Vene in die grosse Körperhöhle.

Übersicht über die Entwickelung der Mesenterialrezesse bei den Reptilien.

Fast unmittelbar nachdem die Leberanlage zu erkennen ist, entsteht bei allen Reptilien an der rechten Seite des Mesenteriums eine Tasche (der Recessus hepato-mesenterico-entericus), deren ventrale Partie (der Recessus hepato-entericus) die Leber, deren dorsale Partie (der Recessus mesenterico-entericus) eine Plica mesogastrica vom Vorderdarm trennt. Kranialwärts vereinigen sich diese Rezesse zu einer gemeinsamen, auf dem Querschnitt allseitig geschlossenen Tasche, welche auf dem Querschnitte bald sagittal, bald frontal, bald wiederum schief steht.

Die kaudale, anfangs grössere Partie des Recessus hepato-mesenterico-entericus öffnet sich nach rechts durch eine longitudinelle, kranialwärts schmale, kaudalwärts allmählich breiter werdende Spalte (den Hiatus recessus hepato-mesenterico-enterici) in das Cölom. Die ventrale Begrenzung dieses Hiatus wird von der Leber, die dorsale Begrenzung von der Plica mesogastrica gebildet. Kranialwärts verbinden sich die Leber und die Plica mesogastrica miteinander und bilden die kurze kraniale Begrenzung des Hiatus. Die kaudale Grenze desselben ist nicht markiert. Ich habe sie dort gesetzt, wo die Plica mesogastrica verstreicht und nicht mehr vom Mesenterium zu unterscheiden ist.

Die kraniale Begrenzung des Hiatus recessus hepato-mesenterico-enterici rückt in etwas späteren Stadien allmählich kaudalwärts herab, und der Hiatus wird hierbei absolut kürzer, gleichzeitig damit, dass die auf dem Querschnitt allseitig geschlossene Rezesspartie entsprechend länger wird. Ob diese Veränderung dadurch stattfindet, dass der rechte Leberlappen mit der Plica mesogastrica in kranio-kaudaler Richtung verwächst, oder dadurch, dass die Lebersubstanz in die kraniale Begrenzungsfalte des Hiatus hineinwächst und sie sodann kaudalwärts verschiebt, ist schwer mit Bestimmtheit abzumachen. Für die Reptilien bin ich am meisten geneigt, die erstgenannte Möglichkeit für wahrscheinlich zu halten.

Gleichwie bei Säugetieren und Vögeln verlängern sich der Ösophagus und die kraniale Magenpartie relativ stark, und der Magen wird hierbei kaudalwärts verschoben. Diese Kaudalwärtsverschiebung des Magens ist wahrscheinlich die Ursache, dass eine dorso-ventral verlaufende Plica arteriae coeliacae von der kaudalen Partie der Plica mesogastrica aufgehoben wird. Die grössere kraniale und rechte Partie der Plica mesogastrica bildet jetzt die Plica venae cavae.

Ausser der Arteria coeliaca enthält die Plica arteriae coeliacae auch mehr oder weniger vollständig die Anlage des dorsalen Pankreas (und bei einigen Reptilien die Milzanlage).

Gleichzeitig mit der Bildung der Plica arteriae coeliacae entsteht an der linken Seite dieser Falte eine kaudalwärts blind endigende, auf dem Querschnitt allseitig geschlossene Tasche, welche eine kaudale Fortsetzung des Recessus hepato-mesenterico-entericus bildet. Diese Tasche habe ich mit dem Namen Bursa omenti majoris bezeichnet. Ob diese Tasche nur als eine bei der Magenverschiebung umgeformte Partie des Recessus hepato-mesenterico-entericus zu betrachten ist, oder ob sie wenigstens zum Teil durch aktives Vordringen des Rezesses zwischen dem Pankreas und dem Magen gebildet worden ist, lässt sich schwer mit Bestimmtheit entscheiden. Ich meinesteils finde es indessen wahrscheinlich, dass die betreffende Tasche zum Teil in der letztgenannten Weise entsteht.

Dass andererseits die Ausbildung der Bursa omenti majoris zum grossen Teil von der Kaudalwärtsverschiebung des Magens abhängig ist, betrachte ich als sicher.

Die Anlage der Bursa omenti majoris liegt ursprünglich an der rechten Seite des Magens. Sie bleibt auch hier, wenn der Magen keine Rotation um seine Längsachse ausführt. Eine solche (kleine) Rotation ist unter den Reptilien nur bei Krokodilen und Schildkröten zu beobachten. Bei diesen Tieren findet man auch, dass die Bursa omenti majoris zum kleinen Teil dorsalwärts vom Magen liegt (Fig. 532, Taf. XVII).

Gleichzeitig mit der Bildung der Plica arteriae coeliacae und der Bursa omenti majoris entsteht an der rechten Seite dieser Falte eine Rezesspartie, die wir mit dem Namen Recessus cavo-coeliacus bezeichnen können. Diese Rezesspartie, welche mit dem Atrium (= Vestibulum) bursae omentalis beim Menschen zu vergleichen ist, öffnet sich, nachdem die Leber sich mit der Plica venae cavae kaudalwärts von der Plica arteriae coeliacae verbunden hat, kaudalwärts oder ventro-kaudalwärts durch den Hiatus recessus hepato-mesenterico-enterici in das Cölom.

Bei den Schlangen entstehen keine anderen Mesenterialrezesse. Bei allen anderen bisher untersuchten Reptilien werden dagegen ausser dem Recessus hepato-mesenterico-entericus zwei Recessus pneumato-enterici gebildet. Diese werden etwa gleichzeitig, der eine an der

linken, der andere an der rechten Seite des Mesenterium angelegt. Sie entstehen fast unmittelbar, nachdem die Lungenanlagen sichtbar geworden sind, und trennen diese mehr oder weniger vollständig vom Vorderdarm.

Zu bemerken ist, dass die entodermalen und die mesodermalen Lungenanlagen bei den Reptilien mehr gleichzeitig als bei den Säugetieren und den Vögeln entstehen, und dass bei den Reptilien die entodermalen Lungenanlagen die mesodermalen von Anfang an vollständiger ausfüllen.

Der Recessus pneumato-entericus sinister bildet sich immer als eine Einstülpung von der grossen Körperhöhle aus. Er dringt bisweilen gerade kranialwärts vor und bildet solchenfalls eine auf dem Querschnitt allseitig geschlossene sagittale Spalte zwischen der linken Lunge und dem Vorderdarm. Bisweilen dringt er fast gerade dorsalwärts und bildet dann eine auf dem Querschnitt ventralwärts offene Spalte. Im allgemeinen bildet er sich aber schief aus und zwar in der Weise, dass seine ventrale Begrenzung, das Ligamentum pulmonale ventrale, kürzer als seine dorsale Begrenzung, das Ligamentum pulmonale dorsale, wird.

Der Recessus pneumato-entericus dexter bildet sich im allgemeinen als eine kraniale Fortsetzung des Recessus hepato-mesenterico-entericus aus. Solchenfalls bildet er immer eine auf dem Querschnitt allseitig geschlossene Spalte. Dieser Recessus kann sich aber auch selbständig von der grossen Körperhöhle aus entwickeln in ähnlicher Weise wie der entsprechende linke Recessus. Er kann dann auch dieselben Variationen wie dieser zeigen. — In sehr seltenen Fällen können zwei in diesen verschiedenen Weisen entstandene Recessus pneumato-enterici dextri entstehen.

Im allgemeinen entwickelt sich, wie erwähnt, der Recessus pneumato-entericus dexter von der kranialen Spitze des Recessus hepato-mesenterico-entericus aus und bildet zusammen mit diesem eine gemeinsame Höhle, welche wir mit dem Namen Bursa omentalis bezeichnen können. Von der menschlichen Bursa omentalis weicht diese Höhle hauptsächlich nur darin ab, dass keine kraniale Rezesspartie von ihr abgeschnürt worden ist.

Sekundär erleiden die Mesenterialrezesse mehrfache Veränderungen, welche sich bei verschiedenen Reptilien sehr verschieden gestalten können. Betreffs Einzelheiten hierüber gestatte ich mir auf die Übersichtskapitel pag. 468, 476 und 512 zu verweisen.

Amphibia.

A. Gymnophiona.

Durch die grosse Freundlichkeit des Herrn Geheimrat M. Fürbringer, mir ein soeben aus Südamerika erhaltenes Exemplar (60 cm lang) von Coecilia pachynema zu senden, habe ich Gelegenheit bekommen, auch einen Repräsentanten aus dieser Ordnung zu untersuchen.

Wenn man die Körperhöhle von Coecilia pachynema öffnet, findet man, dass ein ventrales Mesenterium, welches den Digestionskanal mit der ventralen Körperwand verbindet, nicht nur in der Höhe der Leber (wo es das Ligamentum falciforme bildet), sondern auch in der kaudalsten, 5 cm langen Partie der Körperhöhle existiert (vgl. Wiedersheim, 1879, pag. 74).

In der Höhe der Leber sind die mesenterialen Verhältnisse im übrigen beim ersten Anblick sehr merkwürdig. Wenn man den dorsalwärts von der Leber gelegenen Teil des Digestionskanales hervorzieht, sieht man ihn durch ein vollständiges schönes Gekröse an der dorsalen Körperwand festhaften. Ein Ligamentum hepato-entericum (Omentum minus) scheint dagegen ganz zu fehlen. Die Leber ist nur durch ein kurzes Kollateralligament mit dem dorsalen Mesenterium verbunden. In der Tat Verhältnisse, welche wir bei keinen anderen Wirbeltieren wiederfinden!

Eine genauere Untersuchung gestattet aber den Rückschluss, dass diese merkwürdige Abweichung aller Wahrscheinlichkeit nach nur durch sekundäre Veränderung der Mesenterien während der Embryonalzeit entstanden sein muss. In der kranialsten Partie der grossen Körperhöhle tritt nämlich eine kurze (15 mm lange) Falte auf, welche ebenfalls den Ösophagus mit der dorsalen Körperwand verbindet. Diese Falte begrenzt nach links eine kranialwärts blind endigende Tasche, welche sich kaudalwärts und nach links in die grosse Körperhöhle öffnet. Zu der rudimentären linken Lunge hat diese Tasche keine direkte Beziehung. Diese Lunge liegt nämlich ventralwärts vom Ösophagus. Dagegen sind die Beziehungen dieser Tasche zur rechten Lunge, zur Leber und zum Ösophagus ganz dieselben wie diejenigen der vereinigten rechtsseitigen Mesenterialrezesse bei der Mehrzahl der Reptilien und der Urodelen. Es wurde mir darum verdächtig, dass die mehrerwähnte kurze Falte als das wahre dorsale Mesenterium zu betrachten war, welches in der übrigen Partie der Lebergegend degeneriert hatte. Auf die Richtigkeit dieser Vermutung deutet stark die Tatsache, dass die betreffende Falte kaudalwärts in eine leistenförmige Erhebung (an der Magenwand) übergeht, welche in der Höhe der kaudalen Lebergrenze sich wieder in eine Falte umwandelt. Diese letzterwähnte Falte trägt im freien Rande die Milz und verbindet sich kaudalwärts von ihr mit dem dorsalen Mesenterium, eine kurze, kaudalwärts blind endigende Tasche begrenzend.

Nach diesen Befunden zu urteilen darf man, meiner Meinung nach, vermuten, dass die beschriebenen mesenterialen Verhältnisse bei Coecilia in folgender Weise entstanden sind:

An der rechten Seite des Mesenterium bildete sich während der Embryonalzeit ein Recessus hepato-mesenterico-entericus, von dessen kranialem Ende ein Recessus pneumato-entericus dexter ausging. Die gemeinsame Eingangsöffnung dieser Rezesse wurde später durch Verlötung der Rezesswände in der Höhe des Pankreas verschlossen. Kranialwärts von dieser Verlötungsstelle des Nebengekröses mit dem dorsalen Mesenterium atrophierte in-

dessen das dorsale Mesenterium fast vollständig, und die Bursa omentalis bekam so nach links in beinahe ihrer ganzen Länge eine sekundäre, grosse Kommunikationsöffnung mit der grossen Körperhöhle. — Ein taschenförmiger Recessus pneumato-entericus sinister wurde wahrscheinlich nicht gebildet. Dagegen erscheint es mir annehmbar, dass von der kaudalen Partie des Recessus hepato-mesenterico-entericus aus ein kurzer Recessus pancreatico-entericus gebildet wurde, dessen Wände später miteinander verlötet wurden.

Wenn diese Hypothesen richtig sind, ist also das Gekröse, welches den Digestionskanal in der Höhe der Leber mit der dorsalen Körperwand verbindet, nicht als ein wahres dorsales Mesenterium zu betrachten. Wenn der Digestionskanal ventralwärts gezogen und das mehrerwähnte Gekröse dadurch gestreckt wird, bildet das (rechte) Nebengekröse die dorsale und das Omentum minus die ventrale Partie des anscheinend einfachen Gekröses. An der Grenze zwischen dem Nebengekröse und Omentum minus inseriert das dorsale Leberligament, welches als eine Fortsetzung des Omentum minus zu betrachten ist.

Die mesenterialen Verhältnisse weichen also nicht wesentlich von denen anderer Wirbeltiere ab. Eine anfangs frappante Abweichung ist zwar die, dass das Nebengekröse in seiner ganzen Ausdehnung nicht an die Leber, sondern an das Omentum minus inseriert, und dass also kein Lobus Spigeli beim erwachsenen Tier zu finden ist. Eine ähnliche Abweichung von dem gewöhnlichen Sachverhalt kommt aber auch bei gewissen Reptilien mehr oder weniger vollständig vor.

In seiner „Anatomie der Gymnophionen" erwähnt Wiedersheim (1879), dass bei den Gymnophionen im allgemeinen „dem ganzen Magen und Darm entlang ein sehr schönes Gekröse" zu unterscheiden ist (loc. cit. pag. 74). Eine Bursa omentalis existiert offenbar nicht bei den erwachsenen Tieren dieser Ordnung, denn Wiedersheim erwähnt mit keinem Worte eine solche Bildung. Andererseits ist es nach den von mir gemachten Beobachtungen an Coecilia pachynema nicht glaubhaft, dass dieser Ordnung eine Bursa omentalis ganz fehlen sollte. Ich nehme darum an, dass sie bei allen Gymnophionen während der Embryonalzeit auftritt, dass sie aber später dadurch unmöglich zu erkennen sein wird, dass das dorsale Mesenterium in der Höhe der Leber der Degeneration anheimfällt. — Solchenfalls wäre das von Wiedersheim beschriebene, anscheinend einfache Gekröse der Gymnophionen in derselben Weise wie bei Coecilia pachynema (vgl. oben) als eine zusammengesetzte Bildung zu betrachten.

Die rechte Lunge ist bei Coecilia pachynema sehr lang (175 mm bei dem von mir untersuchten Exemplar) und dünn. Das kaudale Ende (etwa 10 mm lang), welches in derselben Höhe wie das kaudale Leberende liegt, ist vollkommen frei, die nächstfolgende Partie (etwa 30 mm) ist durch ein Kollateralligament an das Nebengekröse fixiert. Die Hauptpartie der Lunge (etwa 135 mm) ist dagegen dem Nebengekröse breit angeheftet und nimmt an der Begrenzung

der ursprünglichen Bursa omentalis teil. Hier würde man also von einem Ligamentum pulmonale dorsale und einem Ligamentum pulmonale ventrale dextrum sprechen können. – Die rudimentäre (8 mm lange) linke Lunge ist durch ein einfaches Ligament an das ventrale Mesenterium fixiert.

Die etwa 19 cm lange Leber ist durch die erwähnten Ligamente in zwei Hauptlappen geteilt. Das Ligamentum falciforme streckt sich kaudalwärts bis zum kaudalen Leberende und fixiert also auch diejenige Leberpartie, welcher der Lobus venae cavae der Urodelen entspricht.

Der linke Hauptlappen der Leber ist etwas breiter als der rechte; er ist durch tiefe transversale Fissuren in zahlreiche Nebenlappen geteilt, welche einander dachziegelartig decken (vgl. Wiedersheim, 1879). Der rechte Hauptlappen zeigt in denselben Höhen nur oberflächliche, transversale Furchen. Hervorzuheben ist, dass die Grenzen der Nebenlappen im allgemeinen in denselben Höhen wie diejenigen der Körpersegmente liegen. Ich betrachte darum diese Nebenlappenbildung als eine Lebersegmentierung. Nur in den kranialsten und kaudalsten Leberpartieen sind die Nebenlappen unregelmässig und entsprechen nicht den Körpersegmenten. Die Lebersegmente sind hier im allgemeinen 2—3 mal grösser in kranio-kaudaler Richtung als die Körpersegmente.

Das kaudale Leberende steckt in eine kranialwärts offene Peritonealtasche hinein, welche mit dem Recessus plicae venae cavae eine gewisse Ähnlichkeit hat. Die diesen Rezess lateralwärts begrenzende Falte geht dorso-kranialwärts in das Ligamentum pulmonale dextrum und ventro-kaudalwärts in die rechte Urnierenfalte über.

B. Anura.

Von Anuren habe ich folgende makroskopisch untersucht:

Rana temporaria L. (mehrere Exemplare).
„ mugiens Merr. (mehrere Ex.).
Bufo viridis Laur. (1 Ex.).
„ calamita Laur. (1 Ex.)
„ agua Günth. (1 Ex.).
„ vulgaris Laur. (mehrere Ex.).
„ „ var. Italica (mehrere Ex.).
Pelobates fuscus Laur. (2 Ex.).
Bombinator igneus Laur. (1 Ex.)
Alytes obstetricans Laur. (mehrere Ex. verschiedener Grösse).

Embryologisch habe ich Alytes obstetricans und Rana temporaria untersucht.

Von einer Serie Alytes-Embryonen, welche ich Herrn Professor F. Keibel verdanke, habe ich vier (4—9 mm lang) mikroskopisch und einen (65 mm langen) makroskopisch untersucht.

Alytes-Embryo I (4 mm lang).

Die Lungen sind schon relativ stark entwickelt und haben eine Länge von etwa 0,25 mm, von der Bifurkationsstelle der Trachea aus gerechnet. Die rechte Lunge ist etwas kürzer als die linke. Die Leber ist dagegen noch relativ klein. Sie liegt ventralwärts von der rechten Lunge.

An der rechten Seite des Mesenterium ist ein etwa 0,27 mm langer Recessus hepato-mesenterico-entericus zu sehen. Die grösste, kaudale Partie desselben (0,24 mm) öffnet sich nach rechts und kaudalwärts in die grosse Körperhöhle. Diese Öffnung wird dorsalwärts von einer niedrigen, vom Mesenterium ausgehenden Falte, der Plica mesogastrica begrenzt; ventralwärts wird die Öffnung in ihrer kranialen Partie von der Leber begrenzt. Kranialwärts endigt der Recessus blind in einer auf dem Querschnitt allseitig geschlossenen Tasche (36 μ lang), welche zur rechten Lunge noch keine direkte Beziehung hat. — Die rechte Lunge ist mit dem Mesenterium breit verbunden. Die linke Lunge ist mehr frei. Ihre kaudale Spitze (48 μ lang) ist vollkommen frei; die übrige Partie ist durch einen von der ventralen Seite her hereindringenden Recessus pneumato-entericus sinister vom Mesenterium zum Teil getrennt. Dieser Recessus öffnet sich aber weit in die grosse Körperhöhle und bildet keine auf dem Querschnitt allseitig geschlossene Tasche. Kranialwärts ist auch die linke Lunge mit dem Mesenterium breit verbunden.

Alytes-Embryo II (5 mm).

Befindet sich etwa in demselben Entwickelungsstadium wie Embryo I. Die rechte Lunge ist länger (240 μ) als die linke (180 μ); ihre kaudale Spitze (24 μ lang) ist vom Mesenterium vollkommen frei. Die kaudale Spitze der linken Lunge ist nur in einer Ausdehnung von 12 μ vollkommen frei. — Die Rezessbildungen sind weniger deutlich zu erkennen.

Alytes-Embryo III (7 mm).

Die rechte Lunge streckt sich fast 0,5 mm, die linke nur 0,4 mm kaudalwärts von der Trachealbifurkation. Die kaudalen Partieen beider Lungen sind vom Mesenterium vollkommen frei, diejenige der rechten Lunge in einer Ausdehnung von 0,2 mm, diejenige der linken Lunge in einer Ausdehnung von 0,1 mm.

Die Leber hat sich stark entwickelt. Dorsalwärts ist sie mit der rechten Lunge durch ein Nebengekröse verbunden, welches aller Wahrscheinlichkeit nach aus der Plica mesogastrica entstanden ist; ventralwärts ist sie durch das nach rechts und dorsalwärts umgebogene ventrale Mesenterium fixiert. Wo dieses kaudalwärts aufhört, liegt die jetzt absolut kleiner gewordene ursprüngliche Eingangsöffnung des Recessus hepato-mesenterico-entericus. Dieser Rezess wird jetzt in fast seiner ganzen Länge nicht nur von der Leber, sondern auch von der rechten Lunge begrenzt. Ob dieser Sach-

verhalt nur dadurch zu stande gekommen ist, dass die rechte Lunge kaudalwärts in die Wand des Recessus hepato-mesenterico-entericus gewachsen ist, oder ob ausserdem ein Recessus pneumato-entericus dexter hinzugekommen ist, kann ich nicht mit Sicherheit entscheiden.

Kaudalwärts von der Eingangsöffnung des Rezesses bildet dieser jetzt eine (kaudalwärts blind endigende) auf dem Querschnitt allseitig geschlossene Tasche (48 μ tief), welche wahrscheinlich als eine Art Bursa omenti majoris anzusehen ist. Diese Tasche trennt dorsalwärts die kaudalste Leberpartie und ventralwärts das Pankreas zum Teil vom Darmkanal.

In der Höhe der kranialen Rezesspartie zeigt das ventrale Mesenterium schon eine grosse Defektbildung, wodurch der ursprünglich ausschliesslich rechtsseitige Recessus nach links hin in weiter Kommunikation mit der grossen Körperhöhle steht.

Die Mesodermalbrücken, welche die Lungen mit dem Mesenterium verbinden, sind kranialwärts auf dem Querschnitt breit und kurz; kaudalwärts werden sie allmählich dünner und länger ausgezogen.

Alytes-Embryo IV (9 mm).

Die rechte Lunge streckt sich 0,6 mm, die linke 0,8 mm kaudalwärts von der Trachealbifurkation. Das kaudale Ende der linken Lunge ist in einer Ausdehnung von 0,36 mm, dasjenige der rechten Lunge in einer Ausdehnung von 0,33 mm vom Mesenterium vollkommen frei. Nur die kranialste, etwa 0,12 mm lange Partie der rechten Lunge grenzt direkt an den Recessus. Diese Lungenpartie hat also sowohl ein dorsales wie ein ventrales Ligament. Von der Stelle aus, wo diese sich kaudalwärts vereinigen, ist die rechte Lunge nur durch ein einfaches (0,15 mm langes) Ligament am Nebengekröse fixiert. Die linke Lunge ist nur durch ein einfaches (0,44 mm langes) Ligament am Mesenterium fixiert. — Kranialwärts sind die einfachen Pulmonalligamente im Querschnitte kurz und relativ breit; kaudalwärts werden sie allmählich länger und dünner.

Der ursprüngliche Hiatus des Recessus hepato-mesenterico-entericus ist noch offen. Am weitesten kommuniziert aber der Rezess durch die grosse sekundäre Perforationsöffnung im Mesenterium mit der grossen Körperhöhle. Dank dieser Perforationsöffnung geht die kraniale grössere Partie des Rezesses ohne Grenze in die grosse Körperhöhle über.

Der kaudale, zwischen dem Pankreas und dem Darmkanal gelegene Blindsack (Bursa omenti majoris) ist etwa 84 μ tief.

Alytes-Embryo V (65 mm Totallänge).

Die Reduktion des Schwanzes hatte noch nicht angefangen. Extremitäten stark entwickelt; die vorderen frei. — Etwa die kranialen Lungenhälften sind durch 5 mm lange Ligamente fixiert. Die kaudalen Lungenhälften ragen ganz frei in die Körperhöhle hinab.

Von Rana temporaria untersuchte ich vier 8,5—30 mm lange Embryonen. Die betreffenden Schnittserien gehörten zur hiesigen Embryonalsammlung.

Rana-Embryo I (8,5 mm).

Die rechte Lunge streckt sich 0,36 mm, die linke nur 0,3 mm kaudalwärts von der Trachealbifurkation. Die ganze linke Lunge ist durch ein einfaches Ligament am Mesenterium fixiert. Das kaudale Ende der rechten Lunge ist dagegen in einer Länge von 36 μ vollkommen frei. — Der ursprüngliche Hiatus des rechtsseitigen Mesenterialrezesses ist noch offen. Ausserdem kommuniziert indessen der Rezess durch eine grosse (etwa 0,12 mm lange) Perforationsöffnung im ventralen Mesenterium mit der grossen Körperhöhle. Kranialwärts von dieser Öffnung ist in der Höhe der Trachealbifurkation noch ein kleiner Rest der kranialen Partie des ventralen Mesenteriums zu sehen. Der kaudale Blindsack (die Bursa omenti majoris) des Rezesses ist etwa 0,25 mm tief. — Im übrigen verhält sich dieser Embryo hauptsächlich wie Alytes-Embryo III (7 mm).

Rana-Embryo II (10,7 mm).

Diesen und die folgenden Embryonen habe ich nur untersucht, um die Reduktion der Lungenligamente zu studieren.

Die rechte Lunge streckte sich 0,68 mm, die linke 0,66 mm kaudalwärts von der Trachealbifurkation. Das kaudale Ende der rechten Lunge war in einer Ausdehnung von 0,18 mm vollkommen frei. Die linke Lunge war dagegen noch in seiner ganzen Länge am Mesenterium ligamentös fixiert.

Rana-Embryo III (13,6 mm).

Die rechte Lunge streckte sich 1,89 mm, die linke 1,8 mm kaudalwärts von der Trachealbifurkation. Die kaudalen, grösseren Partieen beider Lungen (1,14 mm der rechten und 1,05 mm der linken Lunge) sind jetzt vom Nebengekröse resp. Mesenterium vollkommen frei.

Rana-Embryo IV (30 mm).

Die rechte Lunge streckt sich 4,2 mm, die linke Lunge 4,08 mm kaudalwärts von der Trachealbifurkation. Von der rechten Lunge ist eine 2,34 mm, von der linken eine 2,22 mm lange kaudale Partie ganz ohne ligamentöse Verbindungen.

Bei sehr jungen, etwa 22 mm langen [Rumpflänge [1])] Exemplaren von Alytes obstetricans waren noch rudimentäre Lungenligamente zu sehen. Diese waren aber nur etwa 1 mm lang und also absolut kleiner als bei dem ältesten von mir untersuchten Alytes-Embryo, obgleich die Lungen dieses

[1]) Der Schwanz war vollkommen reduziert.

Embryos ebenso gross waren, wie bei den erwähnten metamorphosierten Tieren. Es muss also hier eine wahre Atrophie der Lungenligamente stattgefunden haben.

Bei erwachsenen Exemplaren von Alytes sind im allgemeinen keine Spuren der in frühzeitigeren Stadien existierenden Lungenligamente zu sehen (Vgl. Fig. 601 und 602). Bisweilen sieht man indessen an der kranialen Lungenhälfte einen weisslichen Streifen, welcher die frühere Anheftungsstelle des Ligamentes markiert.

Den ursprünglichen Hiatus des Recessus hepato-mesenterico-entericus fand ich auch bei jungen Exemplaren von Alytes immer verschlossen. Die persistierende kaudale Partie des Omentum minus, welche an die Porta hepatis inseriert, ist mit anderen Worten mit dem kaudalen Teil der (aus der Plica

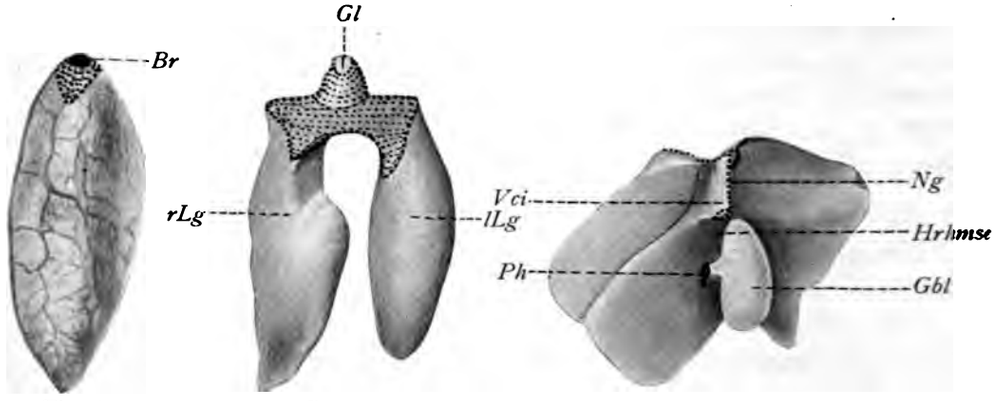

Fig. 601. Fig. 602. Fig. 603.

Fig. 601. Rechte Lunge von Rana temporaria; von der medialen Seite gesehen. $^2/_1$.
Fig. 602. Lungen von Bufo vulgaris; von der ventralen Seite gesehen. $^1/_1$.
Fig. 603. Leber von Bufo vulgaris; von der dorsalen Seite gesehen. $^1/_1$.
Die Schnittflächen sind schwarz punktiert. – *Br* Hauptbronchus; *Gbl* Gallenblase; *Gl* Glottis; *Hrhmse* Hiatus recessus hepato-mesenterico-enterici; *lLg* linke, *rLg* rechte Lunge; *Ng* Nebengekröse; *Ph* Porta hepatis; *Vci* Vena cava inferior.

mesogastrica hervorgegangenen) Plica venae cavae membranös verbunden.

In der Höhe, wo man eine Bursa omenti majoris hätte suchen wollen, war das dorsale Mesenterium defekt. Durch diesen und durch den erwähnten noch grösseren Defekt des ventralen Mesenterium ist also der ursprüngliche Recessus hepato-mesenterico-entericus mit der grossen Körperhöhle wieder vollständig einverleibt worden.

In ganz derselben Weise verhielten sich die von mir untersuchten Exemplare von Rana temporaria und Rana mugiens.

Auch bei Bufo viridis fand ich die ursprüngliche Eingangsöffnung des Recessus hepato-mesenterico-entericus verschlossen. Bei Bufo vulgaris (Fig. 603, *Hrhmse*) und Bufo agua fand ich sie immer weit offen. Bei Bufo

calamita und Bombinator igneus war diese Öffnung bedeutend kleiner, und bei Pelobates fuscus war sie beinahe verschlossen.

Bei erwachsenen Exemplaren von Pelobates fuscus waren relativ grosse Rudimente der Lungenligamente zu sehen. —

Im übrigen verhielten sich die von mir untersuchten Anuren in hauptsächlich derselben Weise wie Alytes obstetricans.

C. Urodela.

Von Urodelen habe ich folgende makroskopisch untersucht:

Salamandra maculosa Laur. (mehrere Exemplare).
„ atra Laur. (1 Ex.).
Triton torosus Eschsch. (mehrere Ex.).
Pleurodeles Waltlii Gray (mehrere Ex.).
Salamandrina perspicillata Savi (2 Ex.).
Amblystoma opacum Gravh. (2 Ex.).
„ mexicanum Cope, Larvenform, weiss. (3 Ex.).
„ „ „ schwarz (1 Ex.).
Plethodon glutinosus Green. (2 Ex.).
Spelerpes fuscus Bp. (1 Ex.).
„ ruber Daud. (1 Ex.).
„ bilineatus Green (1 Ex.)
Desmognatus fuscus Raf. (1 Ex.).
Menopoma alleghaniensis Harlan (1 Ex.).
Amphiuma tridactyla Cuv. (1 Ex.).
Necturus maculatus Raf. (mehrere Ex.)
Proteus anguineus Laur. (mehrere Ex.).
Siren lacertina L. (1 Ex.).

Embryologisch habe ich Necturus maculatus und Salamandrina perspicillata untersucht.

Die Necturus-Embryonen verdanke ich Herrn Professor F. Keibel.

Necturus-Embryo I (9 mm).

Die Lungen sind noch nicht angelegt. Dagegen ist eine kleine Leberanlage schon zu sehen. In derselben Höhe wie diese befindet sich an der rechten Seite des Mesenterium eine kranialwärts blind endigende Tasche, welche sich kaudalwärts und nach rechts in die grosse Körperhöhle öffnet. Diese Tasche, welche ich mit dem Namen Recessus hepato-mesenterico-enthericus bezeichne, ist grösstenteils und zwar in einer Ausdehnung von 96 μ auf dem Querschnitte allseitig geschlossen. Die mediale Wand des Rezesses wird vom Digestionskanal, die laterale von der Leberanlage (ventralwärts) und

einer mit ihr verbundenen Plica mesogastrica (dorsalwärts) gebildet. Diese Falte setzt sich nur eine sehr kurze Strecke (24 μ) kaudalwärts frei fort.

60 μ kaudalwärts vom Hiatus recessus hepato-mesenterico-enterici befindet sich an der linken Seite des Mesenterium eine fast ähnliche Rezessbildung, welche jedoch eine Länge von nur 12 μ hat. Vielleicht ist diese Bildung als ein Recessus hepato-mesenterico-entericus sinister zu betrachten.

Necturus-Embryo II (15 mm).

Die Lungen sind angelegt, aber noch so klein, dass sie (besonders die linke) kaum von der Trachealbifurkation unterschieden werden können. — Die Leber ist bedeutend grösser geworden. Das kraniale Ende des Recessus hepato-mesenterico-entericus dexter liegt nur 12 μ kaudalwärts von der rechten Lunge. Die kraniale, auf dem Querschnitt allseitig geschlossene Partie dieses Rezesses hat eine Länge von 132 μ. Von der kranialen Begrenzung seiner Eingangsöffnung aus streckt sich die sehr kleine Plica mesogastrica nur 36 μ kaudalwärts; von derselben Höhe aus strekt sich dagegen die Leber 0,27 mm kaudalwärts. Diese Leberpartie wird durch eine kaudale (nach rechts und dorsalwärts weit offene) Fortsetzung des Recessus hepato-mesenterico-entericus vom Digestionskanal abgegrenzt. — Ob ein Recessus hepato-mesenterico-entericus sinister existiert oder nicht, konnte ich nicht unterscheiden, da die Verhältnisse an dieser Seite weniger deutlich sind.

Necturus-Embryo III (16 mm).

Dieser Embryo scheint besonders gut fixiert zu sein. Er zeigt die uns hier interessierenden Verhältnisse ungewöhnlich deutlich.

Die entodermalen Lungenanlagen strecken sich etwa 50 μ kaudalwärts von der Trachealbifurkation. Sie liegen ganz im Mesenterium eingeschlossen und werden durch keine Rezessbildungen vom Vorderdarm getrennt.

Etwa 72 μ kaudalwärts vom kaudalen Ende der rechten entodermalen Lunge liegt die kraniale Spitze des Recessus hepato-mesenterico-entericus dexter. (Ein Recessus hepato-mesenterico-entericus sinister existiert nicht mehr, und ich werde darum im folgenden den rechten Rezess nur mit dem Namen Rec. hepato-mesenterico-entericus bezeichnen.)

Der Recessus hepato-mesenterico-entericus hat eine Totallänge von 0,6 mm. Die kraniale, 0,15 mm lange Partie ist auf dem Querschnitte allseitig geschlossen. Die kaudalste Rezesspartie bildet jetzt ebenfalls eine auf dem Querschnitte allseitig geschlossene Tasche (36 μ tief), welche die dorsale Pankreasanlage vom Darm teilweise trennt. Diese kaudalwärts blind endigende Tasche können wir mit dem Namen Recessus pancreatico-entericus bezeichnen. Sie ist der Bursa omenti majoris der höheren Wirbeltiere wenigstens teilweise

freien Rand der diese Tasche nach rechts begrenzenden Falte

s, dessen Zusammenhang mit der Aorta ich nicht mit Sicher-

te. Zwischen diesem kaudalen Blindsack und dem oben be-

schriebenen kranialen befindet sich der grosse (0,41 mm lange) Hiatus recessus hepato-mesenterico-enterici.

Necturus-Embryo IV (20 mm).

Die rechte entodermale Lunge streckt sich 0,48 mm, die linke 0,42 mm kaudalwärts von der Trachealbifurkation. Die kranialste Partie (48 μ lang) der rechten Lunge wird durch keine Rezessbildung vom Vorderdarm abgegrenzt. Auch die kaudale, grössere Partie (etwa 0,43 mm lang) dieser Lunge ist mit dem Vorderdarm eng verbunden, begrenzt aber mit einer kleinen ventro-medialwärts gerichteten Fläche den Recessus hepato-mesenterico-entericus.

Dieser Sachverhalt ist wohl wenigstens grösstenteils dadurch zu stande gekommen, dass die Lunge kaudalwärts in die laterale Wand des ursprünglichen Recessus hepato-mesenterico-entericus hineingewachsen ist. Ganz auszuschliessen ist indessen nicht die Möglichkeit, dass seit dem vorigen Stadium ein Recessus pneumato-entericus dexter sich vom kranialen Ende des Recessus hepato-mesenterico-entericus entwickelt hat und jetzt nicht mehr als solcher erkennbar ist, weil die Leber in ihre ventrale Begrenzung hinaufgewachsen ist.

Wie es sich nun hiermit auch verhalten mag, so bezeichne ich fortfahrend die rechtsseitige Rezessbildung mit dem Namen Recessus hepato-mesenterico-entericus.

Dieser Recessus hat jetzt eine Totallänge von 1,75 mm. Sein kranialer Blindsack ist 1,2 mm, sein kaudaler Blindsack dagegen nur 48 μ lang. Sein ursprünglicher Hiatus ist noch weit offen. Ausserdem kommuniziert der Recessus jetzt durch eine etwa 0,1 mm lange Defektbildung im dorsalen Mesogastrium mit der grossen Körperhöhle. Im ventralen Mesogastrium sind dagegen noch keine Defekte zu entdecken.

Einen taschenförmigen Recessus pneumato-entericus sinister gibt es nicht. Kaudalwärts ist indessen die ventrale Partie der Lunge relativ frei vom Vorderdarm geworden; die sie hier vom Vorderdarm trennende, langgestreckte Partie der Körperhöhle würde man mit dem Namen Recessus pneumato-entericus sinister bezeichnen können. — Die linke Lunge besitzt also von Anfang an nur ein einfaches Ligament, (am meisten einem Ligamentum pulmonale dorsale ähnlich). Die rechte Lunge hat dagegen in ihrer ganzen Länge ein mit der Leber verbundenes Ligamentum pulmonale ventrale und ein mit dem Vorderdarm verbundenes Ligamentum pulmonale dorsale. Das letztgenannte ist besonders kranialwärts auf dem Querschnitte sehr kurz und breit. Das ventrale Pulmonalligament ist ebenfalls auf dem Querschnitte sehr kurz, aber bedeutend dünner als das dorsale.

Hervorzuheben ist, dass auch die kaudalen Lungenenden durch die beschriebenen Ligamente fixiert werden.

Von Salamandrina perspicillata habe ich 4 Embryonen (von resp. 6,5, 9, 12 und 13,5 mm Länge) untersucht, welche ich Herrn Geheimrat R. Wiedersheim verdanke. — Bei den beiden jüngeren Embryonen konnte ich nicht mit Sicherheit feststellen, ob ein Recessus hepato-mesenterico-entericus schon existierte oder nicht. — Bei dem 9 mm langen Salamandrina-Embryo war eine kleine knospenförmige Trachealanlage deutlich zu sehen.

Bei dem 12 mm langen Salamandrina-Embryo hatte sich die Trachealanlage in zwei sehr kleine Lungenanlagen geteilt. — Auch bei diesem Embryo waren die mesenterialen Verhältnisse teilweise sehr undeutlich. Mit Sicherheit konnte ich aber feststellen, 1. dass ein Recessus hepato-mesenterico-entericus existierte, welcher rechts an der gewöhnlichen Stelle mit der grossen Körperhöhle kommunizierte; 2 dass dieser Rezess einen etwa 0,1 mm tiefen kaudalen Blindsack besass; und 3. dass das dorsale Mesogastrium noch an keiner Stelle defekt war.

Bei dem 13,5 mm langen Salamandrina-Embryo war anstatt der Lungen nur eine sehr kleine (sogar kleiner als bei dem 9 mm langen Embryo), einfache Knospe zu sehen. — Der ursprüngliche Hiatus des Recessus hepato-mesenterico-entericus war verschlossen. Dagegen kommunizierte jetzt der Recessus durch zwei grosse Defekte im dorsalen Mesenterium mit der grossen Bauchhöhle.

Bei erwachsenen Exemplaren von Necturus maculatus war der ursprüngliche Hiatus des Recessus hepato-mesenterico-entericus immer verschlossen. Durch grosse Perforationsöffnungen sowohl im dorsalen wie im ventralen Mesogastrium kommunizierte indessen der Recessus mit der grossen Körperhöhle. Eine der Bursa omenti majoris analoge, kaudalwärts blind endigende Tasche ist nicht zu sehen. Kranialwärts streckt sich der erwähnte Recessus bis zum kranialen Ende der Leber. In derselben Höhe befindet sich auch der Hilus der rechten Lunge. Von der dorsalen Leberfläche grenzt eine mittlere, relativ breite Partie direkt an den Recessus. Dagegen hat sich die rechte Lunge zum grössten Teil von der lateralen Rezesswand frei gemacht und ist oft nur durch ein einfaches Kollateralligament mit dieser verbunden (Fig. 604, *Ligp*). Bisweilen hat indessen die kranialste Partie dieser Lunge die frühere Beziehung zum Recessus beibehalten und besitzt dann sowohl ein dorsales wie ein ventrales Ligament. Die linke Lunge hat immer nur ein einfaches Ligament. — Kaudalwärts gehen die Lungenligamente in die Ligamente der Geschlechtsdrüsen über.

Die kaudalen Lungenpartieen werden nicht mehr von Ligamenten fixiert (Fig. 604), sondern ragen frei in die Körperhöhle hinein.

Bei Salamandrina perspicillata sind die Lungen bekanntlich rudimentär (Camerano 1894, Wilder 1896) und von der Körperhöhle aus gar
ht zu sehen. — Der Recessus hepato-mesenterico-entericus hat hauptsächlich
elbe Aussehen wie bei Urodelen mit Lungen. Die diesen Recessus be-

grenzende Partie der dorsalen Leberfläche ist relativ schmal und streckt sich bis zur kranialen Lebergrenze. Der ursprüngliche Hiatus des Rezesses ist

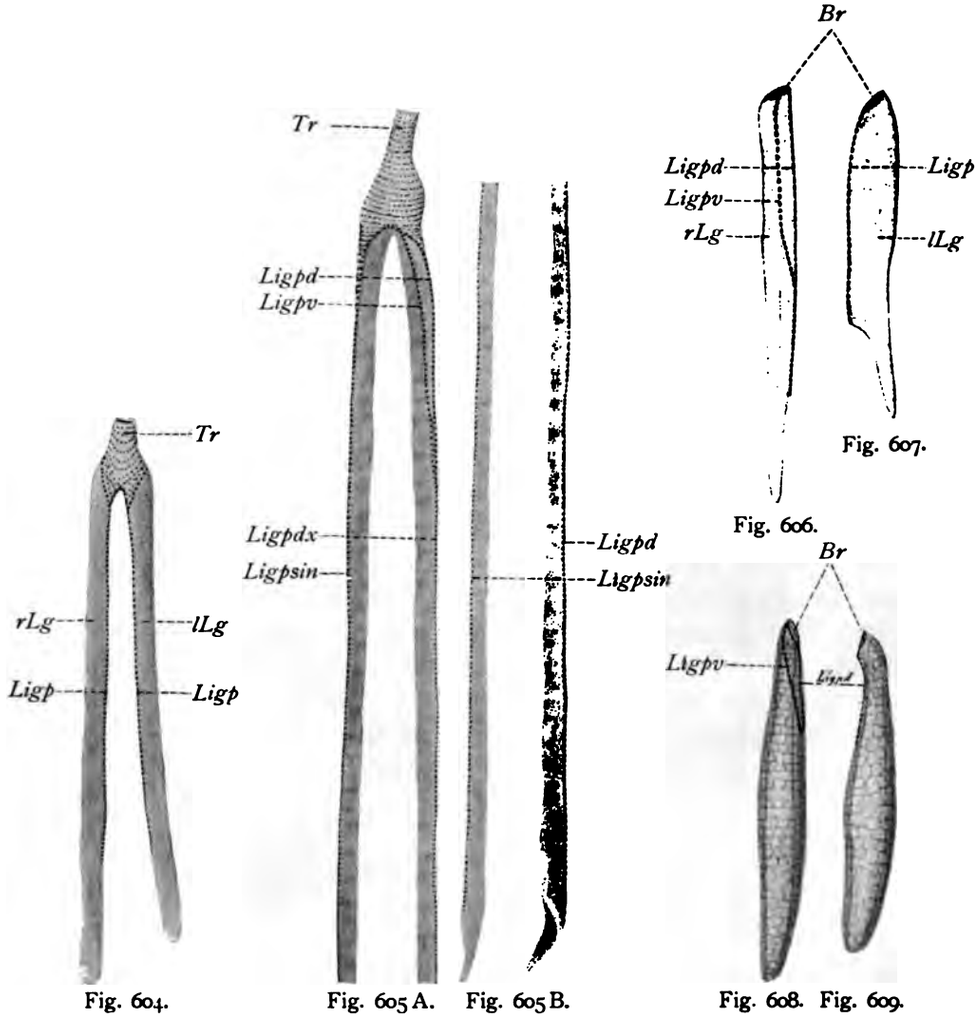

Fig. 604. Fig. 605 A. Fig. 605 B. Fig. 606. Fig. 607. Fig. 608. Fig. 609.

Fig. 604. Lungen von Necturus maculatus; von der ventralen Seite gesehen. 3/4.
Fig. 605. Lungen von Siren lacertina; von der dorsalen Seite gesehen. — Fig. 605 A die kraniale, Fig. 605 B die kaudale Hälfte der beiden Lungen. 3/4.
Fig. 606. Rechte Lunge von Menopoma alleghaniensis, Fig. 607 linke Lunge von Menopoma alleghaniensis; von der ventralen Seite gesehen. 3/4.
Fig. 608. Rechte Lunge von Amblystoma mexicanum, Fig. 609 linke Lunke von Amblystoma mexicanum; von der ventro-medialen Seite gesehen. 3/4.
Die Schnittflächen sind schwarz punktiert. — *Br* Hauptbronchien; *lLg* linke, *rLg* rechte Lunge; *Ligp* Ligamentum pulmonale (*dx* und *sin* dextrum et sinistrum); *Ligpd* Ligamentum pulmonale dorsale; *Ligpv* Ligamentum pulmonale ventrale; *Tr* Trachea.

verschlossen; der Rezess kommuniziert aber durch zwei Defekte im dorsalen Mesogastrium und durch einen grossen Defekt im Omentum minus (kranialwärts

vom Ductus choledochus) mit der grossen Körperhöhle. Eine Bursa omenti majoris ist nicht zu unterscheiden.

Die anderen von mir untersuchten lungenlosen Urodelen (Plethodon glutinosus, Spelerpes fuscus, Spelerpes ruber, Spelerpes bilineatus und Desmognatus fuscus) verhielten sich in hauptsächlich derselben Weise wie Salamandrina, wenn ich davon absehe, dass das Omentum minus immer ohne Defekte war, und dass das dorsale Mesogastrium im allgemeinen nur einen einfachen Defekt zeigte.

Bei Menopoma alleghaniensis war der ursprüngliche Hiatus des Recessus hepato-mesenterico-entericus noch weit offen (Fig. 610 *Hcr*). Auch bei dem von mir untersuchten Exemplar von Siren lacertina war an der betreffenden Stelle noch eine kleine Öffnung zu sehen. Bei allen anderen von mir untersuchten Urodelen war dagegen diese Öffnung verschlossen.

Bei dem von mir untersuchten Exemplar von Amphiuma tridactyla waren keine Defekte weder im dorsalen noch im ventralen Mesenterium zu finden. Der Recessus hepato-mesenterico-entericus war also bei diesem Tier allseitig geschlossen. Kranialwärts streckte er sich bis zur kranialen Grenze der sehr langen Leber. Die ihn begrenzende Leberpartie ist in Fig. 612 (*LSp*) dargestellt. — Kaudalwärts war an der rechten Seite des dorsalen Mesogastrium eine kleine Taschenbildung zu sehen, welche vielleicht als eine rudimentäre Bursa omenti majoris aufgefasst werden könnte. — Die rechte Lunge war etwa $^1/_3$ länger (9 cm länger) als die linke und streckte sich weit kaudalwärts vom kaudalen Leberende (fast bis zum kaudalen Ende der Körperhöhle). Die kaudalste Partie (1,5 cm lang) der Lunge war vollkommen frei, die übrige Partie war durch ein grösstenteils einfaches Ligament fixiert. Nur die kranialste Partie (2,5 cm lang) begrenzte direkt den Recessus hep.-mes.-ent. und hatte also sowohl ein dorsales wie ein ventrales Ligament. — Die linke Lunge streckte sich kaudalwärts etwa zur Höhe der kaudalen Lebergrenze; ihre kaudalste Partie (1,5 cm lang) war frei, der übrige Teil durch ein einfaches Ligament fixiert.

Bei Siren lacertina streckten sich die beiden Lungen fast bis zur kaudalen Grenze der Körperhöhle. Ihre Ligamente (Fig 605) waren denen bei Amphiuma ähnlich. — In etwa derselben Weise verhalten sich die Lungen der ebenfalls sehr langen Lungen bei Proteus anguineus, wenn ich davon absehe, dass hier auch die kaudalen Lungenenden durch die Ligamente fixiert werden.

Bei den von mir untersuchten Urodelen mit relativ kurzen Lungen waren immer die kaudalen Enden vollkommen frei. Am wenigsten fixiert waren die Lungen von Amblystoma mexicanum (Fig. 608 u. 609. Das durch Ligamente fixierte kraniale Drittel der rechten Lunge begrenzte direkt den Recessus hep.-mes.-ent.; hatte also sowohl ein dorsales wie ein ventrales Ligament. (Fig. 608.) Die linke Lunge hatte bisweilen nur ein einfaches (dorsales) Ligament (Fig. 609). Bisweilen war aber ausserdem ein sehr kurzes Ligamentum

pulmonale ventrale sin. zu sehen. — Die von mir untersuchten Exemplare von Amblystoma opacum hatten keine rudimentären Lungen. Die rechte Lunge verhielt sich wie bei A. mexicanum, die linke Lunge hatte ein relativ langes

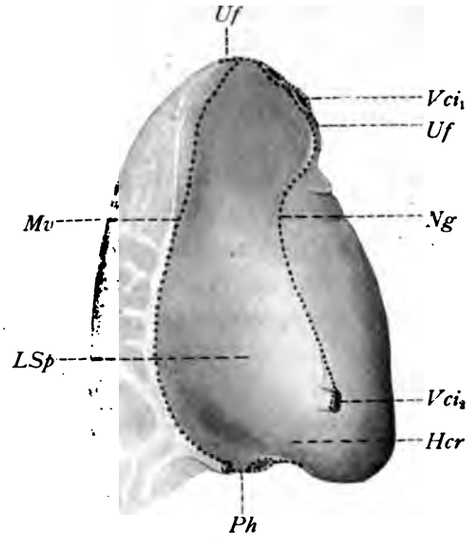

Fig. 610.

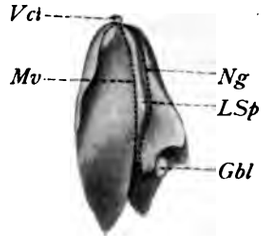

Fig. 611.

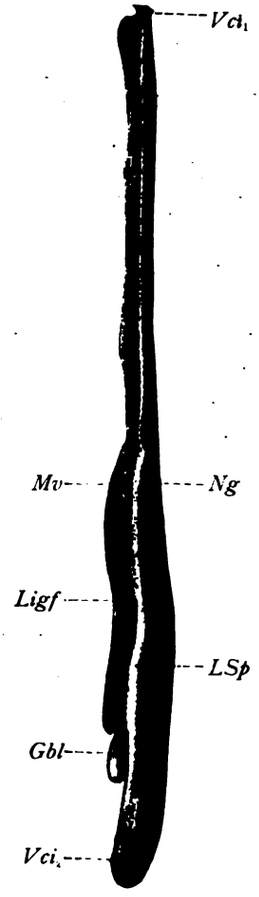

Fig. 612.

Fig. 610. Leber von Menopoma alleghaniensis. 1/1.
Fig. 611. Leber von Amblystoma mexicanum. 3/4.
Fig. 612. Leber von Amphiuma tridactyla. 9/16.

Von der dorsalen Seite gesehen. Die Schnittflächen sind schwarz punktiert. — *Gbl* Gallenblase; *Hcr* die den Hiatus communis der rechtsseitigen Mesenterialrezesse begrenzende Leberpartie; *Ligf* Ligamentum falciforme (das kaudale Ende desselben); *LSp* Lobus Spigeli: *Mv* Mesenterium ventrale (Omentum minus); *Ng* Nebengekröse; *Ph* Porta hepatis; *Uf* Urnierenfalte; Vci_1 Aus- und Vci_2 Eintrittsstelle der Vena cava inferior.

Ligamentum pulmonale ventrale, welches sich an die dorsale Leberfläche befestigte. Auch bei Triton torosus und Salamandra atra war ein kleines Ligamentum pulmonale ventrale sinistrum zu beobachten. Das dorsale Ligament der linken Lunge war bei diesen Tieren relativ länger als bei Amblystoma.

Bei Salamandra maculosa, Pleurodeles Waltlii und Menopoma alleghaniensis war kein Lig. pulm. ventrale sinistrum zu finden. Die linke Lunge war nur durch ein einfaches (dorsales) Ligament fixiert (Fig. 607 *Lig‡*, pag. 535).

Von der rechten Lunge begrenzte nur die kranialste Partie direkt den Recessus hep.-mes.-ent. bei Menopoma alleghaniensis (Fig. 606), Pleurodeles Waltlii und Triton torosus. Die mittlere Partie der rechten Lunge war bei diesen Tieren nur durch ein einfaches Kollateralligament an der lateralen Rezesswand fixiert.

Das Ligamentum falciforme hepatis fand ich bei den Urodelen immer einfach. Ein Recessus ligamenti falciformis existierte also nicht. Auch ein Recessus plicae venae cavae war nicht zu finden. Dagegen fand sich bisweilen (bei Proteus anguineus und Necturus maculatus) eine kleine Andeutung zu einem dorsalen Mesenterialrecessus, welcher vielleicht demjenigen der Scincoiden analog ist.

Bei Pleurodeles Waltlii bildete das dorsale Mesenterium in der Höhe der Milz eine kleine Tasche, welche links am Milzhilus blind endigte („Omentalbildung" im Sinne von Klaatsch).

Übersicht über die Entwickelung der Mesenterialrezesse bei den Amphibien.

Fast gleichzeitig mit der Entstehung der Leberanlage und wahrscheinlich etwas später, als diese zuerst zu erkennen ist, entsteht an der rechten Seite des Mesenterium ein Recessus hepato-mesenterico-entericus, dessen ventrale Partie (Recessus hepato-entericus) den rechten Leberlappen, dessen dorsale Partie (Recessus mesenterico-entericus) eine kurze Plica mesogastrica vom Vorderdarm trennt.

Die kraniale Rezesspartie bildet früh eine auf dem Querschnitte allseitig geschlossene, kranialwärts blind endigende Tasche. Die kaudale Rezesspartie öffnet sich durch einen relativ grossen Hiatus nach rechts in die grosse Körperhöhle.

An der rechten Seite des Mesenterium wird bisweilen (bei Necturus) ein wahrscheinlich analoger Recessus hepato-mesenterico-entericus sinister gebildet. Dieser verschwindet aber bald wieder spurlos, wahrscheinlich dadurch,dass seine Öffnung vergrössert wird, so dass er später von der grossen Körperhöhle nicht mehr zu unterscheiden ist.

Bald nachdem die Lungenanlagen gebildet worden sind, kann man konstatieren, dass sie ebenfalls durch Rezessbildungen vom Vorderdarm zum Teil abgegrenzt werden. Der die linke Lunge isolierende Rezess, Recessus pneumato-entericus sinister, bildet im allgemeinen keine auf dem Querschnitte allseitig geschlossene Tasche, sondern öffnet sich ventralwärts seiner ganzen Länge nach in die Körperhöhle. Solchenfalls wird von Anfang an nur

ein einfaches Lungenligament, ein Ligamentum pulmonale dorsale sinistrum, gebildet. In einigen Fällen bildet dieser Rezess kranialwärts eine auf dem Querschnitt allseitig geschlossene, kranialwärts blind endigende Tasche. So ist es nach den Untersuchungen von Brachet (1895) z. B. beim Axolotl der Fall. Solchenfalls bekommt die linke Lunge auch ein Ligamentum pulmonale ventrale, das jedoch immer relativ kurz wird.

Vielleicht wird auch ein Recessus pneumato-entericus dexter gebildet, welchem die ursprüngliche Aufgabe zukommt, die rechte Lunge vom Vorderdarm zu isolieren. In vielen Fällen, wenn nicht immer, ist indessen ein solcher speziell für die rechte Lunge gebildeter Rezess ganz unnötig geworden, und zwar dadurch, dass die Leber — und mit ihr der Recessus hepato-mesenterico-entericus — sich schon in frühzeitigen Stadien so weit kranialwärts streckt, dass sie fast die Höhe des werdenden Lungenhilus erreicht. Die rechte Lunge kann darum die nötige Freiheit vom Vorderdarm bekommen, indem sie sich kaudalwärts in die laterale Wand des schon existierenden Recessus hepato-mesenterico-entericus verlängert.

Dies wird u. a. auch dadurch wahrscheinlich, dass bei den lungenlosen Urodelen, welche natürlich keine Recessus pneumato-enterici besitzen, der Recessus hepato-mesenterico-entericus sich ebenso weit kranialwärts erstreckt wie bei den mit Lungen versehenen Urodelen.

In einem späteren Embryonalstadium und zwar bald nachdem die Pankreasanlage zu erkennen ist, bildet sich von der kaudalen Partie des Recessus hepato-mesenterico-entericus aus eine kleine, kaudalwärts blind endigende Tasche, welche die Pankreasanlage zum Teil vom Digestionskanal trennt. Diese Tasche, welche ich mit dem Namen Recessus pancreatico-entericus bezeichne, ist wenigstens teilweise der Bursa omenti majoris der höheren Vertebraten analog. Diese Tasche erleidet bald sekundäre Veränderungen und ist darum bei den entwickelten Tieren nicht deutlich zu erkennen.

Der ursprüngliche Hiatus des Recessus hepato-mesenterico-entericus wird schon in frühzeitigen Embryonalstadien absolut kleiner und schliesst sich bei einer grossen Anzahl von Amphibien vollständig. So ist es besonders konstant bei den Urodelen und wahrscheinlich auch bei den Gymnophionen der Fall. Nur bei Chryptobranchus (Klaatsch) und bei Menopoma bleibt der Hiatus zeitlebens offen. Bei den Anuren scheint es gewöhnlicher zu sein, dass der Hiatus mehr oder weniger weit offen bleibt.

Ein allseitig geschlossener Recessus hepato-mesenterico-entericus ist indessen nur sehr selten zu finden. Dies war nur bei dem von mir untersuchten Exemplar von Amphiuma tridactyla der Fall. Bei allen anderen untersuchten Amphibien zeigten entweder das ventrale oder das dorsale Mesenterium oder beide in der Höhe des Rezesses mehr oder weniger grosse, sekundäre Perforationsöffnungen, welche den Rezess mit der grossen Körperhöhle in Verbindung setzten.

Diese Defekte entstehen während der Embryonalzeit und zwar bei den meisten Urodelen etwa gleichzeitig (bald etwas früher, bald etwas später) damit, dass die ursprüngliche Rezessöffnung verschlossen wird.

Bei den Anuren verschwindet schon in relativ sehr frühzeitigen Embryonalstadien, wie es scheint konstant, die grössere, kraniale Partie des Omentum minus. Von diesen Stadien ab ist die kraniale Partie des betreffenden Rezesses also nicht mehr von der grossen Körperhöhle zu unterscheiden.

Auch bei den Gymnophionen wird wahrscheinlich durch eine grosse zusammenhängende Defektbildung (im dorsalen Mesenterium) die Bursa omentalis wieder in die grosse Körperhöhle einverleibt.

Die Lungenligamente fixieren anfangs die Lungen in der ganzen Ausdehnung derselben. Unter den von mir untersuchten Amphibien ist dies aber nur bei Proteus anguineus (und an der linken, rudimentären Lunge bei Coecilia) definitiv der Fall. Bei allen anderen entwickelten Amphibien waren die kaudalen Lungenenden mehr oder weniger frei geworden.

Diese Verkürzung der Lungenligamente beginnt bei den Anuren relativ früh aufzutreten. Anfangs ist die Verkürzung hier nur relativ und findet wahrscheinlich in der Weise statt, dass die Lungen sich stärker kaudalwärts als ihre Ligamente verlängern. Bald vor der Metamorphose sind bei Alytes die Lungenligamente etwa halb so lang wie die Lungen. Während der Metamorphose werden indessen die Lungenligamente noch mehr verkürzt und zwar diesmal absolut. Wahrscheinlich werden sie bei der wohl zu dieser Zeit anfangenden, stärkeren Lungenatmung gesprengt. Bei erwachsenen Anuren sind im allgemeinen gar keine Lungenligamente zu sehen. (Fig. 601 u. 602, pag. 530.)

Auch bei den Urodelen werden die Lungenligamente im allgemeinen mehr oder weniger kürzer als die Lungen (Fig. 604–609, pag. 535) und lassen die kaudalen Enden derselben frei.[1]) Niemals werden die Lungen aber bei dieser Tierordnung in so grosser Ausdehnung wie bei den Anuren von ihren Ligamenten frei.

Sehr wahrscheinlich finde ich es, dass die kaudalen Partieen der Lungenligamente eben bei solchen Urodelen mehr oder weniger vollständig persistieren, deren Lungen mehr als hydrostatische Organe (vgl. Camerano, 1896) zu betrachten sind und nie so grosse Bewegungen auszuführen haben, wie bei denjenigen Amphibien, deren Lungen eine höhere Bedeutung als Respirationsorgane gewonnen haben.

Die Leberligamente der Amphibien verhalten sich relativ einfach (Fig. 610 bis 612, pag. 537). Die dorsale Leberfläche wird rechts durch ein aus der Plica mesogastrica teilweise (Plica venae cavae) hervorgegangenes einfaches[2]) Ligament (das rechte Nebengekröse) fixiert, das — so viel ich weiss — niemals

[1]) In derselben Weise verhält sich die rechte Lunge bei Coecilia.

[2]) Einen Recessus plicae venae cavae gibt es im allgemeinen nicht. Nur bei Coecilia war eine daran erinnernde Tasche zu sehen.

Defekte hat. Die mittlere Partie der dorsalen Leberfläche wird durch das im allgemeinen mehr oder weniger defekte Omentum minus fixiert. Wenn, wie es bei den Anuren der Fall ist, das Omentum minus nur in der Höhe der Porta hepatis persistiert, wird die dorsale Befestigung der Leber fast ausschliesslich durch das rechte Nebengekröse bewirkt (Fig 603 *Ng*, pag. 530). Wenn der Hiatus des Recessus hepato-mesenterico-entericus verschlossen ist, sind diese beiden dorsalen Leberligamente kaudalwärts miteinander verbunden.

Bei einigen Urodelen gibt es ein Ligamentum pulmonale ventrale sinistrum, das sich an die kraniale Partie der dorsalen Leberfläche befestigt und also ein drittes Leberligament bildet.

Die ventrale Leberfläche wird durch ein einfaches Ligamentum falciforme an die ventrale Körperwand befestigt. Einen Recessus ligamenti falciformis gibt es nicht.

Kranialwärts werden bisweilen die lateralen Leberkanten durch kurze von den Urnierenfalten gebildete Ligamente an die Körperwand fixiert (Fig. 610, *Uf*). Diese Ligamente waren oft asymmetrisch und zwar in der Weise, dass das linke das grössere war. Besonders stark fand ich das von der linken Urnierenfalte gebildete Leberligament bei einigen lungenlosen Urodelen (z. B. bei Desmognatus). Die durch dieses Ligament fixierte Leberpartie bildete hier einen besonderen zungenförmigen Lappen, welcher sich weiter nach links als die übrige Leberpartie streckte. Bei dem von mir untersuchten Exemplar von Spelerpes ruber war ein ähnlicher Leberlappen an der rechten Seite zu sehen. Hier war auch die rechte Urnierenfalte in grösserer Ausdehnung als die linke an der Leber befestigt. Das betreffende Tier hatte indessen einen vollständigen Situs inversus aller Bauchorgane, und ich nehme darum an, dass in normalen Fällen auch bei Spelerpes ruber der betreffende Leberlappen sich an der linken Seite befindet

Pisces.

A. Dipnoi.

Um die Mesenterialrezesse, welche — wie ich im voraus vermutete — auch bei dieser hochinteressanten Tierordnung zu finden sein würden, bei Ceratodus Forsteri (Krafft) zu studieren, habe ich eine Reise nach München vorgenommen, wo ich durch das freundliche Entgegenkommen des Herrn Professor R. Semon Gelegenheit bekam, nicht nur ein erwachsenes Exemplar von diesem Tier, sondern auch alle die Schnittserien zu untersuchen, welche Herr Prof. Semon für seine „Normentafel" (1901) und andere Arbeiten hergestellt hatte. — Später habe ich durch Vermittelung vom Herrn Geheimrat Fürbringer noch zwei erwachsene Exemplare aus den Semonschen Sammlungen zur Untersuchung bekommen.

Die folgende Darstellung ist nur als eine vorläufige Mitteilung über die betreffenden Verhältnisse bei Ceratodus zu betrachten. Eine ausführlichere Arbeit hierüber ist für die Publikation „Semons zoologische Forschungsreisen“ reserviert.

Ceratodusembryo I (10,8 mm lang; = Stadium 43 in Semons [1901] Normentafel).

Die erste Leberanlage[1]) und Pankreasanlage[2]) sind vorhanden. Von Rezessbildungen ist noch nichts zu sehen.

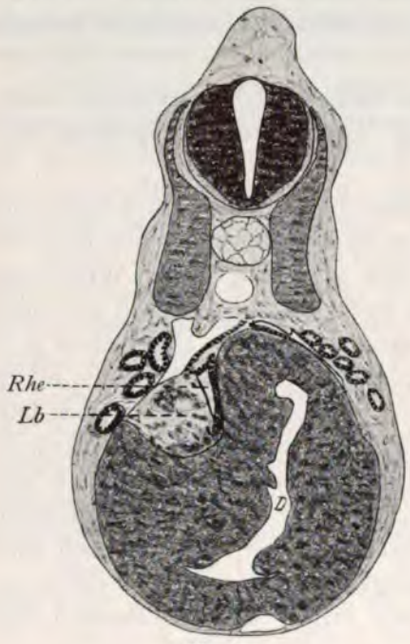

Fig. 613.

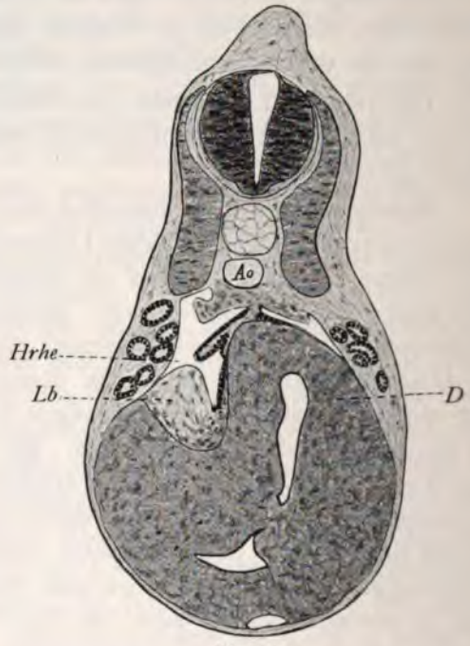

Fig. 614.

Fig. 613 und 614. Querschnitte in der Höhe des Recessus hepato-mesenterico-entericus (*Rhe*) von Ceratodus-Embryo II (10,9 mm). — $^{50}/_{1}$.

Ao Aorta; *D* Verdauungsrohr; *Hrhe* Eingangsöffnung des Recessus hepato-mesenterico-entericus; *Lb* Leber.

Ceratodusembryo II (10,9 mm; = Stadium 44 von Semon).

An der rechten Seite des Mesenterium ist ein 45 μ langer Recessus hepato-mesenterico-antericus gebildet (Fig. 613 *Rhe*), welcher kranialwärts blind endigt. Kaudalwärts öffnet er sich an der rechten Seite zwischen der Leber und einer vom Mesenterium gebildeten Falte, der Plica mesogastrica (Fig. 614).

Ceratodusembryo III (11,6 mm; = Stadium 45 von Semon).

Der Recessus hepato-mesenterico-entericus hat jetzt eine Länge von 0,18 mm.

[1]) Entsteht schon bei Stadium 40 (Semon).
[2]) Entsteht schon bei Stadium 42 (Semon).

Ceratodusembryo IV (13,9 mm; = Stadium 46 von Semon).

Die Lungenanlage[1]) ist als ein kurzes, gerade ventralwärts gerichtetes Zäpfchen zu sehen. Fast unmittelbar kaudalwärts von diesem liegt das kraniale Ende des Recessus hepato-mesenterico-entericus. Dieser Recessus hat eine Länge von 0,57 mm. Seine kraniale Hälfte bildet eine im Querschnitt allseitig geschlossene Spalte, welche kranialwärts eine fast frontale, kaudalwärts aber allmählich eine sagittale Stellung einnimmt. Die kaudale Hälfte öffnet sich nach der rechten Seite hin durch eine longitudinelle Öffnung in die grosse Körperhöhle. Die Begrenzung dieser Öffnung wird dorsalwärts von dem inzwischen angelegten Lobus venae cavae der Leber, ventralwärts vom Darm gebildet. Kaudalwärts vom Hiatus setzt sich der Recessus hepato-mesenterico-entericus in einen 15 μ langen Recessus pancreatico-entericus fort.

Ceratodusembryo V. Gehört ebenfalls dem Stadium 46 von Semon, ist aber etwas weiter entwickelt als der vorige Embryo.

Der Recessus hepato-mesenterico-entericus hat eine Länge von 0,76 mm. Die kranialwärts vom Hiatus gelegene Rezesspartie ist 0,37 mm lang. Der Hiatus bildet eine etwa 0,39 mm lange, longitudinelle Spalte. Kaudalwärts von ihr setzt sich der Recessus hepato-mesenterico-entericus in einen 15 μ tiefen kaudalen Blindsack, den Recessus pancreatico-entericus fort.

Die entodermale Lungenanlage ist etwas grösser geworden und biegt sich mit ihrem freien Ende kaudalwärts um.

Ceratodusembryo VI (15,7 mm = Stadium 47 von Semon).

Die entodermale Lungenanlage hat jetzt eine Länge von etwa 0,1 mm. Nach einem kurzen Verlauf ventralwärts biegt sie rechtwinkelig um und verläuft kaudalwärts an der ventralen Seite des Vorderdarmes und mit ihm parallel. Die ganze Lunge liegt auf diesem Stadium im ventralen Mesenterium eingebettet und wird also weder vom Vorderdarm noch von der Leber durch Rezessbildungen getrennt.

Erst 60 μ kaudalwärts von der Lunge beginnt der Recessus hepato-mesenterico-entericus aufzutreten. Er hat eine Länge von 0,96 mm und setzt sich kaudalwärts in einen 30 μ tiefen Recessus pancreatico-entericus fort.

Ceratodusembryo VII (= Stadium 47 1/2 von Semon).

Die entodermale Lungenanlage hat jetzt eine Länge von 0,63 mm. Die grössere kraniale Partie (0,37 mm lang) liegt im ventralen Mesenterium zwischen dem Vorderdarm und der Leber eingebettet, d. h. ohne von diesen Organen durch Rezessbildungen getrennt zu sein. Die kaudale Lungenpartie (0,26 mm lang) wird dagegen durch einen Recessus pneumato-entericus vom Vorderdarm und durch einen Recessus pneumato-hepaticus von der Leber ge-

[1]) Schon bei Semons Stadium 45 1/4 (12 mm) zu erkennen (Semon 1901).

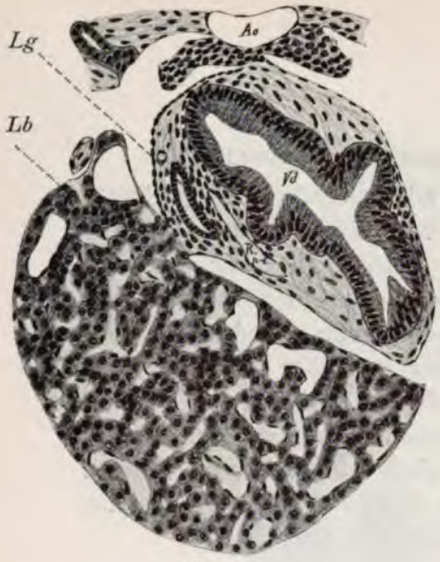

Fig. 615.

Fig. 616.

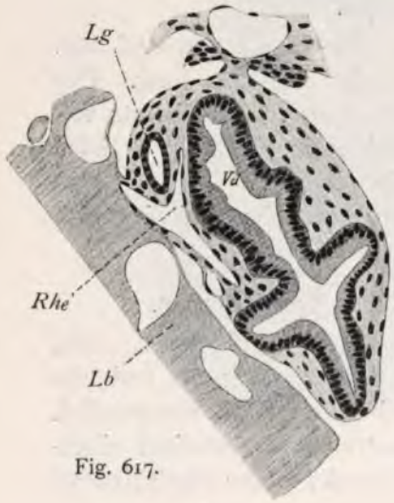

Fig. 617.

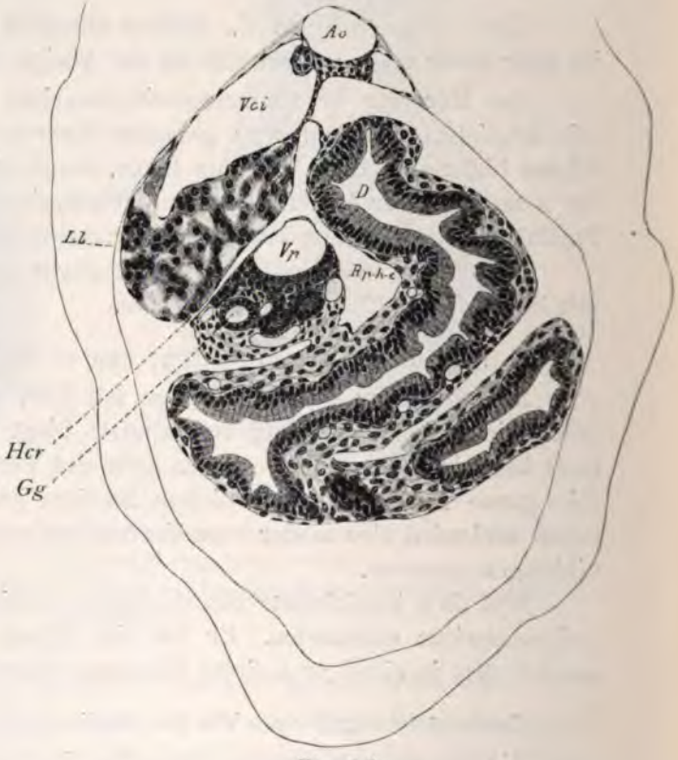

Fig. 618.

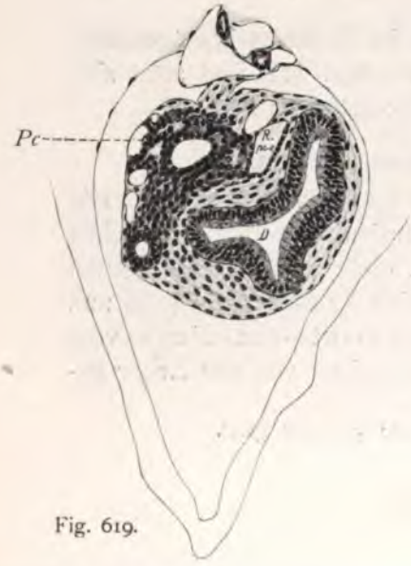

Fig. 619.

Fig. 615—618. $^{75}/_{1}$. Querschnitte durch Leber (*Lb*) und Vorderdarm (*Vd*) von Ceratodus-Embryo VIII (17,8 mm). In Fig. 616 und 617 ist nur die dorso-mediale Leberpartie (schematisiert) gezeichnet.

Fig. 619. $^{75}/_{1}$. Querschnitt durch Vorderdarm (*D*) und Pankreas (*Pc*) von Ceratodus-Embryo VII.

Ao Aorta; *Gg* Gallengang; *Hcr* Hiatus communis recessuum; *Lg* Lunge; *Rhe* (*Rphe*) Recessus hepato-mesenterico-entericus; *Rpce* Recessus pancreatico-entericus; *Rpe* Recessus pneumato-entericus; *Vci* Vena cava inferior; *Vp* Vena portae.

trennt. Die kranialen Enden dieser Rezesse liegen beide 0,24 μ kaudalwärts von der Einmündungsstelle der Lunge in den Vorderdarm. Kaudalwärts vereinigen sich diese Rezesse, indem sie in den Recessus hepato-mesenterico-entericus übergehen. Dieser setzt sich kaudalwärts vom Hiatus in einen 75 μ tiefen Recessus pancreatico-entericus (Fig. 619 *Rpce*) fort. Die vereinigten Rezesse haben zusammengenommen eine Länge von 1,32 mm und öffnen sich an der rechten Seite des Mesenterium durch einen 0,45 mm langen Hiatus in den Bauchraum.

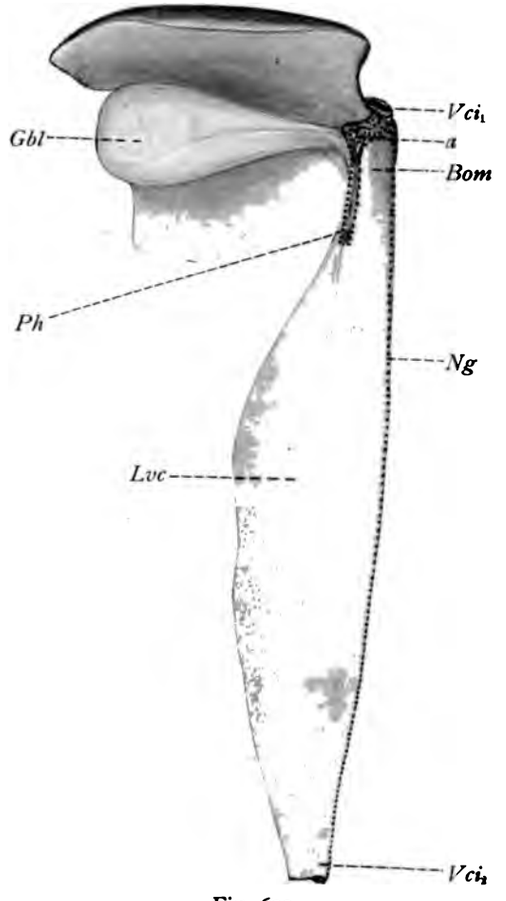

Fig. 620.

Leber von einem erwachsenen Ceratodus Forsteri. — 1/1. — Von der linken (und kaudalen) Seite gesehen. Die Schnittflächen sind schwarz punktiert.

a Kraniales Ende der Bursa omentalis (*Bom*); *Gbl* Gallenblase; *Lvc* Lobus venae cavae; *Ng* Nebengekröse; *Ph* Porta hepatis; Vci_1 Aus- und Vci_2 Eintrittsstelle der Vena cava inferior.

Ceratodusembryo VIII (17,8 mm = Stadium 48 von Semon).

Die entodermale Lungenanlage hat eine Länge von 0,74 mm. — 0,24 mm kaudalwärts von ihrer Verbindungsstelle mit dem Vorderdarm liegt das kraniale Ende des Recessus pneumato-entericus (Fig. 615 *Rpe*). Der Recessus pneumato-hepaticus ist etwas kleiner als dieser (Fig. 616 *Rhe*). Kaudalwärts vereinigen sie sich und gehen in den Recessus hepato-mesenterico-entericus (Fig. 617 u. 618) über. Dieser setzt sich kaudalwärts von dem Hiatus communis recessuum in einen kurzen Recessus pancreatico-entericus fort.

Bei erwachsenen Exemplaren von Ceratodus ist die embryonale Form der vereinigten Mesenterialrezesse, welche ich der Einfachheit halben mit dem Namen Bursa omentalis bezeichne, stark verändert worden. Bei der sehr starken Verlängerung des Lobus venae cavae (Fig. 620 *Lvc*) ist der Hiatus bursae omentalis in entsprechendem Masse grösser geworden und hat jetzt eine Länge von 90 mm. Die kraniale, auf dem Querschnitt allseitig geschlossene Bursapartie ist dagegen bloss 15 mm lang. Nur diese Partie bildet eine eigent-

liche Tasche, welche medialwärts von dem kurzen Omentum minus (Fig. 620 zwischen *a* und *Ph*), lateralwärts von dem den Lobus venae cavae an die Lunge fixierenden Nebengekröse (Fig. 620 *Ng*), dorsalwärts vom Digestionskanal und der medio-kranialen Partie der Lunge und ventralwärts von der Leber begrenzt wird. Das kraniale, blind geschlossene Ende der Bursa omentalis (Fig. 620 *a*) liegt unmittelbar kaudalwärts von der Stelle, wo die Lunge in den Digestionskanal einmündet.

Das kraniale Drittel der Lunge wird ventro-medialwärts von der Bursa omentalis begrenzt. Die übrige Partie der Lunge befindet sich kaudalwärts vom kaudalen Leberende und hat also zur Bursa omentalis (welche am kaudalen Leberende aufhört) keine direkte Beziehung.

Vom Recessus pancreatico-entericus war beim erwachsenen Ceratodus keine Spur zu finden.

Ein Ligamentum falciforme hepatis existierte nicht. Ausser durch die vom Omentum minus und vom Nebengekröse gebildeten Ligamente wurde die Leber nur durch ein Ligamentum coronarium (an das Pericardium) fixiert. — Die kaudale Hälfte des Darmes war dagegen durch ein dickes (nur im kaudalsten Teil etwas defektes) Mesenterium ventrale an die ventrale Bauchwand fixiert.

Übersicht.

Bald nachdem die Leberanlage zu erkennen ist, entsteht beim 10,9 mm langen Ceratodus-Embryo (Stadium 44 von Semon) an der rechten Seite des Mesenterium ein Recessus hepato-mesenterico-entericus, welcher kranialwärts eine auf dem Querschnitt allseitig geschlossene Tasche bildet (Fig. 613, pag. 542). Kaudalwärts und nach rechts öffnet sich diese Tasche durch einen relativ grossen Hiatus, welcher ventralwärts von der Leber, dorsalwärts von einer Plica mesogastrica begrenzt wird (Fig. 614, pag. 542). In diese Plica mesogastrica wächst die Leber bald hinein. So entsteht ein anfangs mässig langer Lobus venae cavae hepatis (Fig. 618 *Lb*, pag. 544), welcher die dorsale Begrenzung des Hiatus übernimmt.

Von der kaudalen Partie des Recessus hepato-mesenterico-entericus aus entsteht, bald nachdem die Pankreasanlage zu erkennen ist, ein kurzer kaudaler Blindsack (Recessus pancreatico-entericus), welcher die Pankreasanlage zum Teil vom Digestionskanal trennt (Fig. 619 *Rpce*).

Erst nachdem die Lunge eine Länge von 0,1 mm erreicht hat, bildet sich vom Recessus hepato-mesenterico-entericus aus ein Recessus pneumato-entericus, welcher die kaudale Lungenpartie vom Digestionskanal trennt. Bemerkenswert ist, dass dieser Recessus pneumato-entericus nicht, so wie es bei anderen Wirbeltieren im allgemeinen der Fall ist, von der kranialen Spitze des Recessus hepato-mesenterico-entericus, sondern etwas kaudalwärts von dieser Spitze ausgeht. In dieser Weise ist, glaube ich, die Tatsache zu erklären, dass

die vereinigten Rezesse, welche ich von jetzt ab mit dem Namen Bursa omentalis bezeichne, kranialwärts gabelig geteilt sind. Den ventralen Rezesszweig (Fig. 616 *Rhe* pag. 544) fasse ich als die eigentliche kraniale Spitze des Recessus hepato-mesenterico-entericus auf; den dorsalen Rezesszweig (*Rpe*) betrachte ich als einen mehr speziell für die Lunge entstandenen Rezess. Später verschmelzen wahrscheinlich diese Rezesszweige miteinander und bilden nachher eine einfache Tasche, deren kraniale Spitze unmittelbar kaudalwärts von der Einmündungsstelle der Lunge in den Digestionskanal zu liegen kommt. Die in dieser Weise entstandene kraniale Rezesspartie bildet zusammen mit dem auf dem Querschnitte allseitig geschlossenen Teil des Recessus hepato-mesenterico-entericus die taschenförmige kraniale Partie der definitiven Bursa omentalis (Fig. 620).

Die kaudale, lateralwärts offene Partie der Bursa omentalis wird bei der starken Verlängerung des Lobus venae cavae hepatis ebenfalls stark in die Länge ausgezogen. Der Hiatus wird hierbei so gross, dass er kaum als solcher zu erkennen ist, und die betreffende Bursapartie sieht nicht als eine Rezessbildung, sondern mehr als eine Partie der grossen Körperhöhle aus. — Der Recessus pancreatico-entericus verschwindet und ist beim erwachsenen Ceratodus nicht wiederzufinden.

B. Teleostei.

Von Knochenfischen stand leider nur ein sehr beschränktes Material zu meiner Verfügung. Von erwachsenen Knochenfischen hatte ich bloss Gelegenheit einige Exemplare von Salmo salar L., Esox lucius L., Lota vulgaris C. und Platessa vulgaris C. frisch zu untersuchen. Bei allen diesen hatten die Mesenterien so starke sekundäre Veränderungen (Perforationen etc.) erhalten, dass es unmöglich war mit Sicherheit zu konstatieren, ob Mesenterialrezesse existiert hatten oder nicht.

Bei einer Serie Lachsembryonen waren die Mesenterien so undeutlich, dass ich keine vollkommen sichere Resultate betreffs der Mesenterialrezesse bekommen konnte.

Ein für diese Untersuchung besser geeignetes Material habe ich in Forellen-Embryonen gefunden. Von solchen habe ich 7 Schnittserien untersucht, welche mir zum Teil von Herrn Geheimrat O. Hertwig, zum Teil von Herrn Dr. L. Neumayer zur Verfügung gestellt worden sind.

Forellenembryo I (20 Tage alt).

Zeigt keine Rezessbildung.

Forellenembryo II (27 Tage alt).

An der rechten Seite des dorsalen Mesenterium tritt in der Höhe der Magenanlage ein nach links einbuchtender Recessus mesenterico-entericus auf. Der Hiatus recessus mesenterico-enterici wird dorsalwärts von einer Falte

begrenzt, welche eine gewisse Ähnlichkeit mit der Plica mesogastrica der höheren Wirbeltiere hat.

Forellenembryo III (28 Tage alt).

Der Recessus mesenterico-entericus streckt sich jetzt nicht nur nach links (Fig. 621), sondern bildet auch dorsalwärts vom Magen eine etwa 40 μ tiefe, kaudalwärts blind endigende Tasche (Fig. 622).

Forellenembryo IV (29 Tage alt).

Der Recessus mesenterico-entericus hat dasselbe Aussehen wie bei Embryo III.

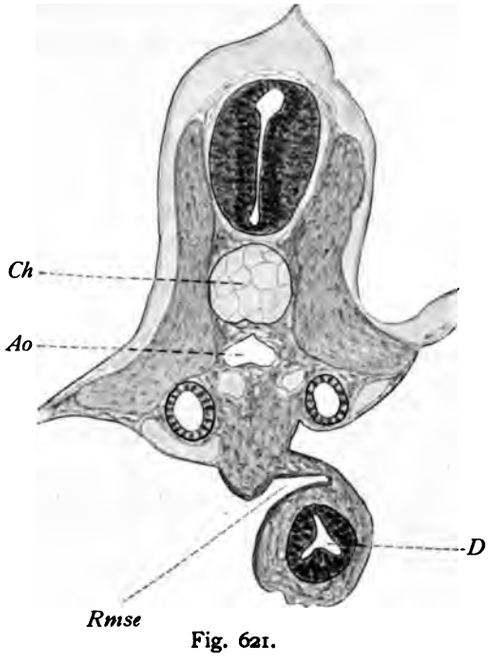

Fig. 621.

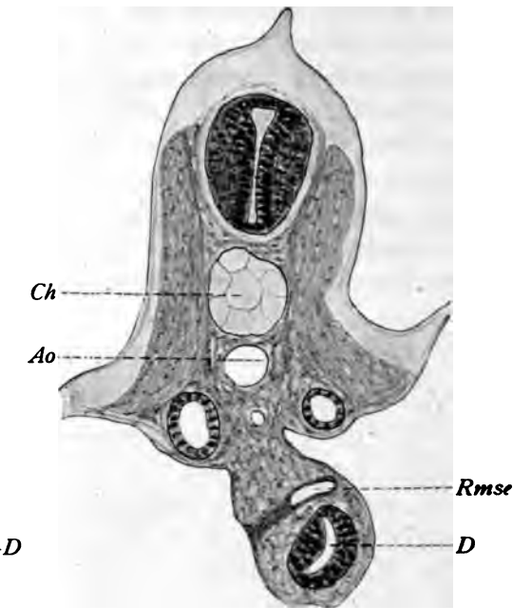

Fig. 622.

Fig. 621 und 622. Querschnitte von Forellen-Embryo III (28 Tage alt) in der Höhe des Recessus mesenterico-entericus (*Rmse*). — $^{100}/_{1}$.
Ao Aorta; *Ch* Chorda dorsalis; *D* Verdauungskanal.

Forellenembryo V (7 mm lang).

Der Recessus mesenterico-entericus ist tiefer geworden. Die seine Eingangsöffnung dorsalwärts begrenzende Falte ist höher geworden und mehr frontal gestellt. Die ventrale Begrenzung dieser Öffnung wird vom Vorderdarm gebildet. Kaudalwärts geht die nach rechts offene Rezesspartie in eine kaudalwärts blind endigende Tasche über, welche auf dem Querschnitt eine allseitig geschlossene, hauptsächlich frontal gestellte Spalte im dorsalen Mesenterium bildet.

Erst in der Höhe des kaudalen Rezessendes ist ventralwärts vom Vorderdarm die Leberanlage zu sehen. Diese hat also zum Recessus mesenterico-entericus keine direkte Beziehung.

Forellenembryo VI (38 Tage alt; 9 mm lang) und Forellenembryo VII (52 Tage alt; 10—11 mm lang).

Der Recessus mesenterico-entericus hat hauptsächlich dasselbe Aussehen wie bei Embryo V. — Bei Embryo VII war die kaudale, auf dem Querschnitt allseitig geschlossene Partie des Rezesses etwa 0,5 mm tief. — Das dorsale Mesenterium zeigte noch keine Defekte.

Übersicht.

Es ergibt sich also, dass auch bei den Knochenfischen (Forelle) an der rechten Seite des Mesenterium eine Rezessbildung entsteht, welche zuerst gerade nach links in das dorsale Mesenterium hervordringt und nach rechts hin überall weit offen ist. Dorsalwärts wird dieser Recessus, den ich Recessus mesenterico-entericus nenne, links von dem dorsalen Mesenterium und rechts von einer hiervon isolierten Falte (Plica mesogastrica ?) begrenzt. Die ventrale Wand desselben wird vom Digestionskanal (wahrscheinlich hauptsächlich vom Magen) gebildet.

Dieser Recessus mesenterico-entericus bildet bald kaudalwärts eine blind endigende, auf dem Querschnitt allseitig geschlossene Tasche, welche an die Bursa omenti majoris der höheren Wirbeltiere erinnert. Ob sie dieser Bursa vollkommen analog ist oder nicht, muss ich dahingestellt sein lassen.

Die von mir untersuchten Embryonen waren leider nicht alt genug, um ein Urteil darüber zu gestatten, ob bei den Knochenfischen ein taschenförmiger Recessus hepato-entericus gebildet wird oder nicht. Wenn ein solcher Rezess gebildet wird, tritt er indessen bei der Forelle erst in einem relativ späten Stadium auf und zwar viel später als der Recessus mesenterico-entericus.

Durch zahlreiche und ausgedehnte sekundäre Perforationen gehen die Rezesswände in späteren Stadien grösstenteils verloren.

C. Ganoidei.

Von Ganoiden habe ich nur Gelegenheit gehabt, ein einziges erwachsenes Exemplar von Lepidosteus osseus L. zu untersuchen. Auch hier waren die Mesenterien so stark defekt, dass taschenförmige Mesenterialrezesse, wenn sie einmal existiert hatten, nicht mehr als solche zu finden waren. Bemerkenswert ist, dass die dorsale Leberfläche durch zwei longitudinell verlaufende (an mehreren Stellen defekte) Ligamente (das Omentum minus und ein linkes Nebengekröse) an den Digestionskanal fixiert war. Die Existenz dieser beiden Ligamente machte es mir anfangs verdächtig, dass schon bei den Ganoiden ein Recessus hepato-entericus aufzutreten beginnt. Vielleicht ist indessen das betreffende Nebengekröse nur durch sekundäre Verwachsung entstanden.

D. Selachii.

Von erwachsenen Selachiern habe ich Scyllium canicula Cuv., Raja clavata L., Scymnus borealis Scoresty und Spinax niger Bon. untersucht. Mikroskopisch habe ich 3 Embryonen von Torpedo ocellata und 2 Embryonen von Acanthias vulgaris Risso untersucht. Die betreffenden Schnittserien gehören zur hiesigen Embryonalsammlung.

Von den Acanthias-Embryonen habe ich mit Hilfe der Bornschen Plattenmodelliermethode 4 in Fig. 626—633 abgebildete Rekonstruktionsmodelle hergestellt.

Embryo Nr. I von Torpedo ocellata.

Die Länge dieses Embryos war nicht angegeben. Er befindet sich auf einem bedeutend früheren Entwickelungsstadium als Torpedo-Embryo II.

Kranialwärts hat der Vorderdarm nur ein dorsales Mesenterium. Wenn man die Schnittserie kaudalwärts verfolgt, sieht man aber bald auch ein ventrales Mesenterium auftreten, das den Vorderdarm mit den Herz- und Leberanlagen verbindet und bis zum Nabel verfolgbar ist. Das kraniale Ende dieses ventralen Mesenterium ist doppelt. Mit anderen Worten: Zwischen dem Vorderdarm und der Herzanlage findet sich in dem ventralen Mesenterium ein kranialwärts offener, kaudalwärts blind endigender Recessus. Die ventrale Bauchwand wird nicht von dem ventralen Mesenterium erreicht.

Das überall kontinuierliche dorsale Mesenterium, das im allgemeinen gerade in der Medianebene liegt, zeigt etwa in der Höhe der Leberanlage eine Biegung mit der Konvexität nach links. Eine von der Aorta ausgehende, an der rechten Seite des dorsalen Mesenterium frei verlaufende Arteria coeliaca (Fig. 623 *Acoe*) scheint die nächste Ursache dieser Biegung zu sein.

Embryo Nr. II von Torpedo ocellata (20 mm).

Der oben erwähnte Recessus zwischen dem Vorderdarm und der Herzanlage ist verschwunden und zwar wie es scheint dadurch, dass seine Begrenzungsfalten (besonders die linke) atrophiert haben. Die Arteria coeliaca verläuft nicht mehr (wie bei Embryo I. vgl. Fig. 623) gerade dorso-ventral, sondern schief ventral- und kaudalwärts bis zum Nabelstiel herab. Von dem dorsalen Mesenterium ist sie vollkommen frei und befestigt sich erst, nachdem sie kaudalwärts von der Leber das ventrale Mesenterium erreicht hat (Fig. 624 *Acoe*).

Unmittelbar kaudalwärts von dieser Insertionsstelle der Arteria coeliaca ist jetzt ein 0,13 mm tiefer Recessus mesenterico-entericus (Fig. 625 *Rmse*) zu sehen. Dieser trennt eine Mesenterialpartie, in welcher wir die mesodermalen Anlagen des Pankreas (Fig. 625 *Pc*) und der Milz erkennen können, vom Vorderdarm. Kaudalwärts endigt der Recessus blind; kranialwärts öffnet er sich an der rechten Seite des Mesenterium (Fig. 624). Er wird von einer dicken Endothelschicht bekleidet, die dasselbe Aussehen hat wie die an der Oberfläche des

Mesenterium und zweifelsohne als eine Einstülpung der letztgenannten zu betrachten ist.

Embryo Nr. III von Torpedo ocellata.

Beträchtlich älter als Embryo II. Die Körperlänge ist nicht angegeben. Das ventrale Mesenterium beginnt etwa in der Höhe des kranialen Leberendes,



Fig. 623.

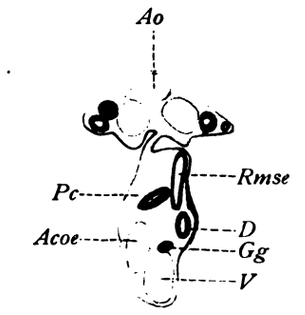

Fig. 625.

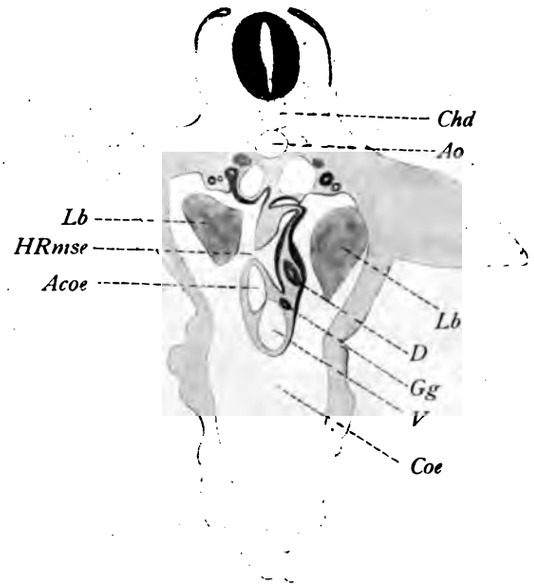

Fig. 624.

Fig. 623. $^{37,5}/_{1}$. Querschnitt von Torpedo-Embryo I in der Höhe der Arteria coeliaca (*Acoe*).
Fig. 624. $^{37,5}/_{1}$. Querschnitt von Torpedo-Embryo II (2 cm) in der Höhe des Hiatus recessus mesenterico-enterici (*Hrsme*).
Fig. 625. $^{37,5}/_{1}$. Querschnitt durch das Mesenterium desselben Embryos etwas weiter kaudalwärts.
Ao Aorta; *Chd* Chorda dorsalis; *Coe* Coelom; *D* Digestionskanal; *Gg* Gallengang; *Lb* Leber; *Pc* Pankreas; *Rmse* Recessus mesenterico-entericus; *V* Vene.

hört aber bald in einer Ausdehnung von 0,24 mm wieder auf, um dann bis zum Nabel kontinuierlich zu sein. Die kraniale Partie des dorsalen Mesenterium ist ebenfalls noch kontinuierlich; dagegen hat die kaudalwärts von der Leber gelegene Partie angefangen dehiscent zu werden.

Der Recessus mesenterico-entericus hat sich stark vergrössert und bildet jetzt eine 0,6 mm tiefe Tasche, welche das Pankreas und die Milz vom Vorderdarm trennt. Der Digestionskanal ist jetzt S-förmig gebogen.

Embryo I von Acanthias vulgaris (25 mm).

Die Entwickelung dieses Embryos ist etwas weiter fortgeschritten als die des Torpedo-Embryo II (20 mm).

Der Darm ist stumpfwinkelig gebogen, mit der Winkelspitze ventralwärts gerichtet. Von der Winkelspitze geht der Nabelblasenstiel aus (Fig. 630, Taf. XX). Die kaudalwärts von dieser Stelle gelegene Darmpartie beginnt den Spiraldarm zu bilden. An der linken Seite mündet in diesen die Pankreasanlage (Fig. 631, Taf. XX *Dpc*). Dorsalwärts von ihr begimnt die Milzanlage nach links und dorsalwärts auszubuchten (Fig. 627 *Mi*).

Unmittelbar kranialwärts von den erwähnten Organanlagen ist der eben angelegte, nur 36 μ tiefe Recessus mesenterico-entericus zu sehen (Fig. 630 u. 631, Taf. XX), welcher sich an der rechten Seite des Mesenterium in das grosse Cölom öffnet (Fig. 626 *Hrmse*). Ventralwärts vom Hiatus recessus mesenterico-enterici ist die Insertionsstelle der Arteria coeliaca, welche einen stark schiefen Verlauf hat (Fig. 626 *Acoe*).

Das kraniale Ende der Leber ist vom Darm frei; die grösste Partie derselben ist aber mit dem Vorderdarm durch ein etwa 1 mm langes Mesenterium (Fig. 627 *Mv*) verbunden. Kaudalwärts beginnt das dorsale Mesenterium des Hinterdarmes dehiscent zu werden.

Embryo II von Acanthias vulgaris (35 mm).

Etwa auf demselben Entwickelungsstadium wie Torpedo-Embryo III.

Der Vorderdarm hat sich stark verlängert, und seine kaudale Partie ist jetzt S-förmig gebogen (Fig. 633, Taf. XX). Kaudalwärts von der ersten Biegung (*a*) liegt an der linken Seite des Mesenterium die von diesem relativ freie Milzanlage (Fig. 629 *Mi*). — Das Pankreas hat sich besonders mächtig in der rechten Partie des dorsalen Mesenterium entwickelt (Fig. 628 *Pc*). Von hier aus streckt sich das Pankreas mit einem dünnen Stiel — kaudalwärts von der zweiten Biegung (*b*, Fig. 633, Taf. XX) des Vorderdarmes — schief zu der linken und ventralen Seite des Spiraldarmes hin, wo es wieder anschwillt. Von dieser linken Partie (Fig. 629 *Pc*) geht der etwa 0,5 mm lange Ductus pancreaticus aus und mündet schief nach rechts und kaudalwärts verlaufend in die ventrale Partie des Spiraldarmes (Fig. 633 *Dpc*, Taf. XX).

Etwas weiter kranialwärts mündet in der rechten Seite des Spiraldarmes der Gallengang (Fig. 632 *Gg*, Taf. XX).

Der Recessus mesenterico-entericus hat sich kaudalwärts vom Hiatus mächtig entwickelt und hat jetzt eine Tiefe von 1 mm. Mit einer rechten Partie trennt er jetzt den Hauptteil des Pankreas vom Darm und von der Milz; und mit einer linksseitigen Verlängerung macht er die zweite Biegung des Digestionskanales von der linken Pankreaspartie frei. Dorsalwärts beginnt der Recessus die dorsale Vorderdarmwand vom Mesenterium frei zu machen und sendet hier kranialwärts vom Hiatus eine kurze taschenförmige Verlängerung hinauf (Fig. 632, Taf. XX).

Die an der rechten Seite des Mesenterium teilweise frei verlaufende Arteria coeliaca hat sich nur verhältnismässig wenig verlängert (vgl. Fig. 626 und Fig. 628). Dorso-kaudalwärts von ihrer Darminsertion liegt der mit

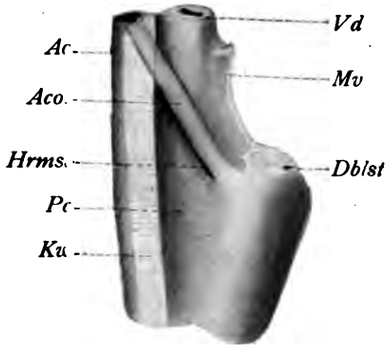

Fig. 626.

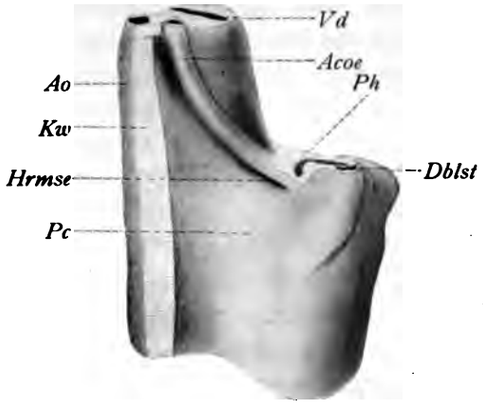

Fig. 628.

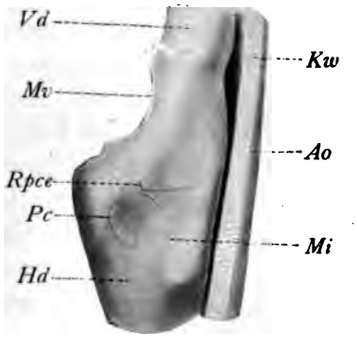

Fig. 627.

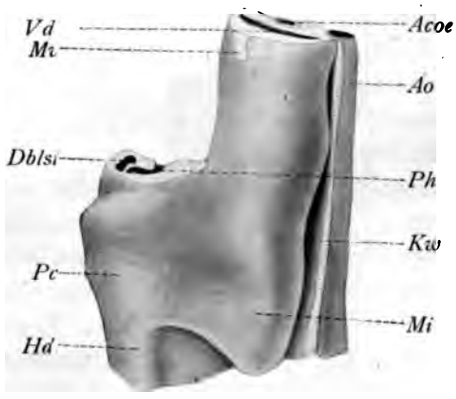

Fig. 629.

Fig. 626 und 627. $^{20}/_{1}$. Rekonstruktionsmodell des mittleren Teils der (mesodermalen) Darmanlage von einem 25 mm langen Acanthias-Embryo.

Fig. 628 und 629. $^{20}/_{1}$. Rekonstruktionsmodell derselben Darmpartie von einem 35 mm langen Acanthias-Embryo. — Von der dorsalen Körperwand (*Kw*) ist die zwischen der Aorta (*Ao*) und dem dorsalen Mesenterium gelegene Partie in die Rekonstruktion mitgenommen. Die Leber ist weggeschnitten. Die Schnittflächen sind schraffiert. — Fig. 626 und 628 von der rechten, Fig. 627 und 629 von der linken Seite gesehen.

Acoe Arteria coeliaca; *Dblst* Dotterblasenstiel (an der Darminsertion abgeschnitten); *Hd* Hinterdarm (= Spiraldarm); *Hrmse* Hiatus recessus mesenterico-enterici; *Mv* Mesenterium ventrale (Omentum minus); die Lage der Milz (*Mi*) und des Pankreas (*Pc*) wird durch punktierte Linien bezeichnet; *Ph* Porta hepatis; *Vd* Vorderdarm.

der Arterie parallele, etwa 0,25 mm lange Hiatus recessus mesenterico-enterici (Fig. 628 *Hrmse*).

Das ventrale Mesenterium, welches die Leber mit dem Vorderdarm verbindet, hat jetzt in der mittleren Partie obliteriert (vgl. Fig. 627 und 629). Von

den noch persistierenden Partieen ist die kaudale, welche die Porta hepatis (Fig. 629 *Ph*) mit dem Darm verbindet, am grössten.

Bei den von mir makroskopisch untersuchten Exemplaren von Raja clavata waren die Mesenterien so stark durch sekundäre Perforationen verändert, dass es unmöglich war zu konstatieren, ob Mesenterialrezesse jemals existiert hatten oder nicht. Sogar das Omentum minus (Ligamentum hepato-entericum) war defekt. Gallengang und Vena portae bildeten eine strangförmige Verbindung zwischen der Porta hepatis und dem Darmkanal. Im übrigen wurde die Leber nur durch ein frontal gestelltes Ligamentum coronarium fixiert. Es fehlte ihr vollständig ein Ligamentum falciforme.

Bei Scyllium canicula zeigte das Ligamentum hepato-entericum keine Defektbildung. Das Ligamentum coronarium streckte sich weniger weit lateralwärts als bei Raja. — Im übrigen hauptsächlich wie bei Raja.

Bei erwachsenen Exemplaren von Spinax niger waren die ursprünglichen mesenterialen Verhältnisse viel besser erhalten geblieben, obgleich auch hier eine sekundäre Perforation in dem dorsalen Mesenterium stattgefunden hatte. Von der in Fig. 634 ersichtlichen grossen Perforation war (bei Def.) auch das kaudale Ende der Rezesswand betroffen, und der Recessus mesenterico-entericus hatte also hier eine sekundäre Kommunikationsöffnung mit der grossen Körperhöhle.

Kranialwärts von dieser Stelle waren dagegen die Mesenterien fast vollkommen erhalten. Nur die zwischen dem aufsteigenden und dem absteigenden Teil des Darmes gelegene Mesenterialpartie (in Fig. 634 nicht sichtbar) hatte eine grosse Defektbildung, welche eine kraniale Fortsetzung der erwähnten sekundären Rezessöffnung bildete. Sogar das Ligamentum hepato-gastricum (Fig. 634 *Mv*) persistierte vollständig. Das kraniale Leberende wurde durch ein hauptsächlich frontal gestelltes, sichelförmig gebogenes Ligamentum coronarium an das Perikardium fixiert. Lateralwärts setzte sich dieses Ligament in zwei kurze, sagittal gestellte Ligamente (Fig. 635 *Ligheplat*) fort, welche sich kaudalwärts in die Ligamente der Geschlechtsdrüsen fortsetzten (vgl. Fig. 634). Diese lateralen Leberligamente sind wahrscheinlich als Derivate der Urnierenfalten zu betrachten und also nicht mit wahren Nebengekrösen zu verwechseln. Vorausgesetzt, dass diese Annahme richtig ist, sind also die zwischen diesen Ligamenten und dem Ligamentum hepato-gastricum (Omentum minus) gelegenen, kranialwärts blind endigenden Taschen nicht als wahre Recessus hepato-enterici zu betrachten. Aller Wahrscheinlichkeit nach sind nämlich diese Taschen nicht als Mesenterialrezesse entstanden.

ergleich zwischen Fig. 634 und Fig. 628 (pag. 553) zeigt im übrigen einstimmung zwischen dem erwachsenen Spinax und dem 35 mm thias-Embryo. Die Arteria coeliaca ist nur etwas mehr descen- n. Ihre kraniale Partie ist wie bei dieser allseitig frei, ihre kaudale,

grössere Partie an die rechte Magenwand fixiert. Unmittelbar kaudalwärts von dieser Arterie ist der kleine ursprüngliche Hiatus recessus mesenterico-

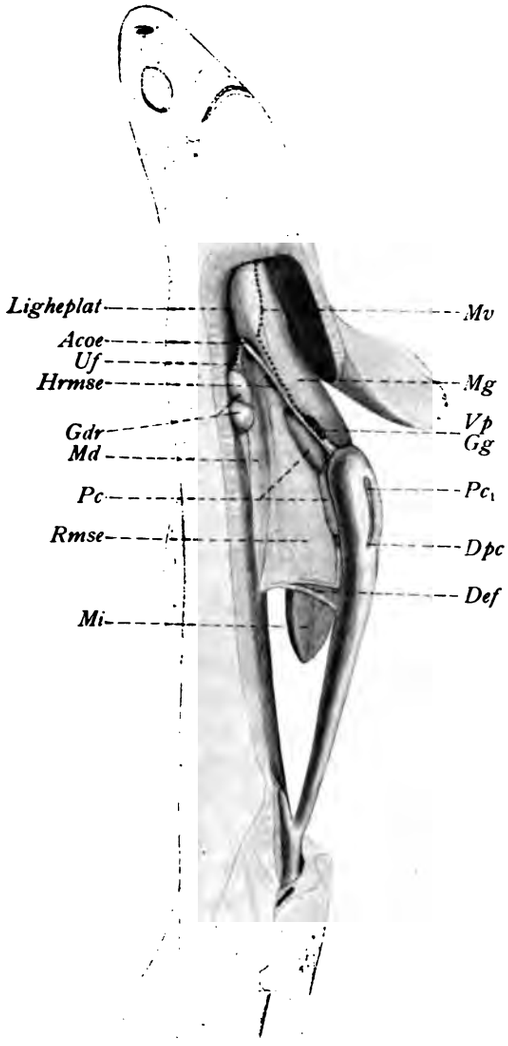

Fig. 634.

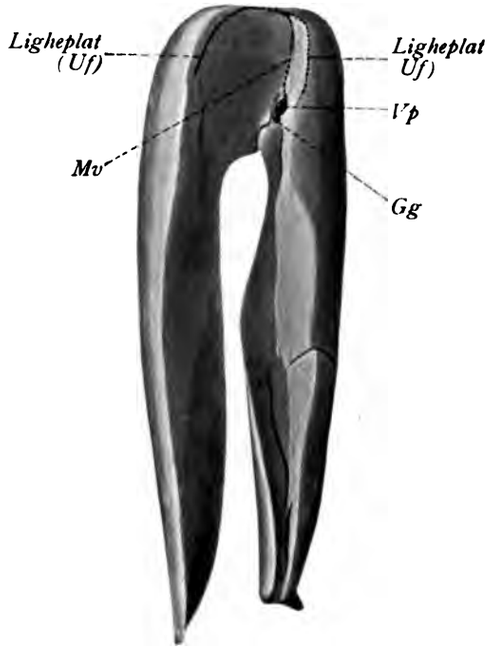

Fig. 635.

Fig. 634. $^{0,6}/_{1}$. Bauchhöhle von Spinax niger (erwachsen). Von der rechten Seite gesehen. Die Bauchwände sind grösstenteils weggeschnitten, und der Digestionskanal ist ventralwärts gezogen; die Leber ist weggeschnitten. Die Schnittflächen der Leberligamente sind schwarz punktiert.
Fig. 635. $^{0,6}/_{1}$. Leber desselben Tieres. Von der dorsalen Seite gesehen. Die Schnittflächen der Leberligamente sind schwarz punktiert.

Acoe Arteria coeliaca; *Dpc* Ductus pancreaticus; *Def* sekundäre Defektbildung im dorsalen Mesenterium (*Md*); *Gdr* Geschlechtsdrüse; *Gg* Gallengang; *Hrmse* Hiatus recessus mesenterico-enterici; *Ligheplat (Uf)* Ligamentum hepatis laterale (Urnierenfalte); *Mg* Magen; *Mv* Mesenterium ventrale (Omentum minus); *Mi* Milz; *Pc* Pankreas; *Rmse* rechte membranöse Wand des Recessus mesenterico-entericus; *Vp* Vena portae.

enterici (Fig. 634 *Hrmse*) zu sehen. Durch diese Öffnung kommt man in den relativ grossen Recessus mesenterico-entericus hinein, dessen Wände grösstenteils in dünne Membranen ausgezogen worden sind. Die grössere Partie des Pankreas liegt (in zwei Abteilungen gesondert) ventralwärts in der rechten Rezesswand (Fig. 634 *Pc*). Die kleinere Pankreaspartie — früher mehr nach links gerichtet — liegt im kranialen Teil der ventralen Rezesswand zwischen der Pars ascendens und der Pars descendens des Darmes (Fig. 634 Pc_1). Kaudalwärts von dieser Pankreaspartie ist, wie erwähnt, die ventrale Bursawand defekt. — Die Milz ist an der rechten membranösen Bursawand fixiert.

Bei zwei grossen Exemplaren von Symnus borealis (1,5 bezw. 2 Meter lang) waren die Mesenterien bedeutend mehr dehiscent als bei Spinax. Die ventrale und die linke Wand des Recessus mesenterico-entericus waren vollständig atrophiert. Dass ein solcher Rezess indessen während der Embryonalzeit existiert hat, beweist die Tatsache, dass seine ursprüngliche Eingangsöffnung noch beim erwachsenen Tier an der charakteristischen Stelle (vgl. Fig. 634 *Hrmse*) zu finden ist. — Das Omentum minus persistierte vollständig. — Laterale Leberligamente existierten nicht.

Übersicht.

Auch bei den Selachiern entsteht also ein von der rechten Seite des Mesenterium ausgehender Recessus mesenterico-entericus und zwar in ganz derselben Weise, wie wir es bei höheren Wirbeltieren gefunden haben. Dieser Recessus ist bei Acanthias-Embryonen schon von Phisalix (1885) beobachtet (vgl. Fig. 49—54, vorliegende Arbeit pag. 37) und als eine der menschlichen Bursa omentalis analoge Bildung beschrieben worden. So viel ich verstehe, ist indessen der betreffende Rezess nur einer Partie der menschlichen Bursa omenti majoris analog. Betreffs des Entstehungsmodus des Rezesses hat sich Phisalix gewiss geirrt. Er glaubt nämlich, wie schon oben (pag. 36 und 111) erwähnt, dass der betreffende Recessus als eine ursprünglich allseitig geschlossene Bursa entsteht, welche erst später durch eine sekundäre Perforationsöffnung mit der grossen Körperhöhle in Verbindung kommt.

Im Gegenteil hierzu fand ich immer, dass der betreffende Rezess von Anfang an mit der grossen Körperhöhle in Kommunikation stand (Fig. 624 pag. 551).

Wahrscheinlich entsteht der Recessus mesenterico-entericus dadurch, dass das Endothel der rechten Seite des Mesenteriums kaudalwärts zwischen den Pankreas- und Milz-Anlagen einerseits und dem Vorderdarm andererseits eingestülpt wird. Als ganz mechanische Ursachen der Rezessbildung sind wohl die Kaudalwärtsverschiebung der Magenanlage und die Fixierung des Mittel-
h die Arteria coeliaca (Fig. 623, 626 u. 628) und durch den Nabel-
betrachten. Diese beiden Faktoren bewirken offenbar die S-förmige
lagendarmrohres (vgl. Fig. 627, 629, 631 u. 633, Taf. XX) und geben

wohl wenigstens teilweise zu der Vertiefung des Rezesses Anlass. Dass dieser gerade an der rechten Seite des Mesenterium entsteht, ist wohl mit der rechtsseitigen Lage der Arteria coeliaca in Zusammenhang zu bringen.

Die Arteria coeliaca wird schon sehr früh mit ihrem Anfangsstück vom Mesenterium ganz frei (Fig. 623, pag. 551). Anfangs verläuft sie gerade dorsoventral, wird aber bei der Kaudalwärtsverschiebung des Darmes allmählich stark descendent (vgl. Fig. 623 u. 626, pag. 553). Unmittelbar kaudalwärts von dieser Arterie liegt der ursprüngliche kleine Hiatus recessus mesenterico-enterici (Fig. 626 *Hrmse*), welcher zeitlebens bei solchen Selachiern persistiert, deren Mesenterium durch sekundäre Perforationen an dieser Stelle nicht zerstört wird (Fig. 634, pag. 555 *Hrmse*). Wenn die sekundären Defektbildungen der Mesenterien dagegen sehr gross werden — was im allgemeinen der Fall zu sein scheint — wird der ganze Recessus mesenterico-entericus wieder mit der grossen Körperhöhle einverleibt und ist bei den erwachsenen Tieren spurlos verschwunden. Aber auch bei solchen Selachiern, deren Mesenterien relativ gut erhalten bleiben (z. B. Spinax), wird die Rezesswand kaudal- und ventralwärts perforiert und der Recessus so in weit offene sekundäre Kommunikation mit der Körperhöhle gebracht (Fig. 634 *Def*).

Auch das Omentum minus wird oft mehr oder weniger defekt (Fig. 627 u. 629, pag. 553 *Mv*). Wenn es persistiert und ausserdem die Leber mit den Urnierenfalten in Verbindung tritt (wie dies z. B. bei Spinax der Fall ist), entsteht an jeder Seite des Omentum minus zwischen der Leber und dem Digestionskanal eine kaudalwärts offene Tasche (Fig. 635, pag. 555), welche jedoch dem Recessus hepato-entericus der höheren Wirbeltiere nicht analog ist. Dieser wird nämlich lateralwärts von einem vom Mesenterium abgespaltenen Nebengekröse, jene Taschenbildungen bei Spinax werden dagegen lateralwärts von den von der Körperwand abgespaltenen Urnierenfalten begrenzt (Fig. 634, pag. 555).

Cyclostomi.

Von Cyclostomen habe ich Gelegenheit gehabt, Petromyzon Planeri Bloch., Petromyzon marinus L. und Bdellostoma cirratum Gthr. makroskopisch zu untersuchen. Mikroskopisch habe ich drei Embryonen von Petromyzon fluviatilis L. (4—8 mm lang) und einen älteren Embryo von Petromyzon Planeri (85 mm lang) untersucht. Die erstgenannten Embryonen wurden mir von Herrn Geheimrat O. Hertwig, den letztgenannten von Herrn Privatdozent Dr. L. Neumayer zur Verfügung gestellt.

Bei den zwei von mir untersuchten erwachsenen Exemplaren von Petromyzon Planeri kommunizierten die Perikardial- und Peritonialhöhle weit miteinander[1]). Die kraniale Leberfläche war in der Medianebene durch ein relativ

[1]) Im allgemeinen persistiert die Kommunikation zwischen diesen Höhlen nur bei den Myxinoiden (J. Müller, Hochstetter, 1902).

dieses Ligament mit dem Herzen verbindet. Dieses Ligament wächst in verschiedene Lebenstätte in zwei symmetrische Partien schmale streifen auf in dieses Stämmchen auf die ventrale Lebenstätte dorsal. In diesem war die Leber nur durch zwei strangförmige Reste des Ligamentum hepato-enterium dorsal. Dem ganze verschiedenen Ingestionskanal fehlte das dorsale Mesenterium fast vollständig. Nur an einer Stelle sah ich eine strangförmige Verbindung zwischen dem Darm und der dorsalen Körperwand. Das ventrale Mesenterium war nur durch die schon erwähnten Reste des Lig. hepato-enterium repräsentiert.

Bei Petromyzon marinus fehlte ebenfalls das dorsale Mesenterium. Der war dagegen das ventrale Mesenterium in Form eines ca. 1 mm langen Ligamentum hepato-enterium. Die Leber des verschiedenen Exemplare war 15 bis 20 lang erhalten. Durch dieses Ligament wurde die ventrale Partie der dorsalen Lebenstätte an den Ingestionskanal fixiert. Kranialwärts ging dieses Ligament in eine ventrale Verwachsung zwischen der Peripherie der ventralen Lebenstätte und der Körperwand über.

Diese ventrale Verwachsung würde an und für sich in einer vollständigen Trennung zwischen Perikardial- und Peritonealhöhle geführt haben. Dieselbe existierte dadurch, daß an dieses Perikardium ein „Septum pericardio-peritoneale" (Hochstetter 1900) welches die ventrale Lebenstätte von ihrer vollständig trennte. Zwischen dem Perikardium und der sehr schmalen ventralen Lebenstätte war also eine allseitig geschlossene Höhle entstanden, welche durch ein schräge dieses mediales Septum in zwei Segmente unvollständig geteilt wurde. — Die der ventralen Partie der ventralen Verwachsung entsprechende Stelle ist ein langes Ligamentum falciforme ventrale.

Bei Bdellostoma war ein Ligamentum falciforme nicht vorhanden. Bei diesen Tier waren die Mesenterien sehr schön erhalten. Weder das dorsale Mesenterium noch das Ligamentum hepato-enterium waren da. — Die Peripherie der ventralen bei Bdellostoma sehr dorsalwärts gerichteten Lebenstätte war grösstenteils mit der Körperwand verbunden. An der rechten Seite hatte dieselben diese Verbindung nicht vollständig eingenommen und die Peritonealhöhle kommunizierte hier noch mit der Perikardialhöhle. Ein besonderes geschlossenes Perikardium war nämlich nicht zur Entwickelung gekommen. Die ventrale Lebenstätte wurde durch ein mediales Ligament in Segmente geteilt.

Die Kommunikationsöffnung zwischen der Perikardial- und Peritonealhöhle liegt unmittelbar an der rechten Seite des Ingestionskanals medialwärts wird sie von diesem und vom dorsalen Mesenterium, dorsalwärts von einer schmalen Partie der dorsalen Körperwand lateral- und ventralwärts von einer dünnen, zwischen der rechten Körperwand und der Leber ausgespannten Membran begrenzt. Diese Membran bildet die rechte Partie der zwischen der Peripherie der dorsoventralen Lebenstätte und der Körperwand ausgespannten membranösen Verbindung.

Ehe man die Leber lospräpariert hat, imponiert die betreffende Höhle, soweit man sie von der Kommunikationsöffnung aus überblicken kann, als ein Recessus hepato-mesenterico-entericus. Wie schon erwähnt, kommuniziert aber dieser Rezess mit der Perikardialhöhle und kann also — vorausgesetzt, dass diese Kommunikation primär ist — kein wahrer Recessus hepato-mesenterico-entericus sein.

Durch embryologische Untersuchungen habe ich die Angabe von Goette (1890), dass die von ihm so benannte „Netzbeutel"-Anlage (vgl. Fig. 296 und 297 vorliegender Arbeit, pag. 240) primär mit der Perikardialhöhle kommuniziert, vollkommen bestätigen können. Hiermit wird aber die Annahme, dass diese Rezessbildung bei Petromyzon der menschlichen Bursa omentalis analog wäre, vollkommen unhaltbar. Sicher hätte Goette diese Annahme nie ausgesprochen, wenn er die Kenntnisse gehabt hätte, die wir jetzt über die Mesenterialrezesse der höheren Wirbeltiere besitzen.

Die von mir beschriebene, nur rechts offene Rezessbildung bei Bdellostoma ist wahrscheinlich der betreffenden Tasche bei Petromyzonembryonen vollkommen analog.

Übersicht.

Es ergibt sich also, dass bei den Cyklostomen keine wahren, taschenförmigen Mesenterialrezesse, welche der menschlichen Bursa omentalis gleichzustellen sind, gebildet werden. Die Leber wird nur durch weit offene Rezessbildungen vom Digestionskanal getrennt.

Leptocardii.

Von Amphioxus lanceolatus untersuchte ich mikroskopisch ein erwachsenes Exemplar. Die betreffende Schnittserie gehört zur hiesigen Sammlung.

Der an der rechten Seite des Digestionskanals gelegene Leberblindsack war kranialwärts vollkommen frei. Kaudalwärts mündet er bekanntlich in den Darm. Unmittelbar kranialwärts von seiner Einmündungsstelle ist der Lebersack mit dem Darm durch Bindegewebe relativ breit verbunden. In dieser bindegewebigen Verbindung, welche als eine Art Ligamentum hepato-entericum aufgefasst werden könnte, ist eine schwache Tendenz zur Taschenbildung zu erkennen. Diese Taschenbildung wäre wohl am nächsten mit dem Recessus hepato-entericus der höheren Wirbeltiere zu vergleichen, obgleich sie mit diesem nur wenig Ähnlichkeit hat. — Andere Mesenterialrezesse existieren bei Amphioxus nicht.

Überblick über die Entwickelung der Mesenterialrezesse bei den Wirbeltieren.

Dass die Organe, welche als Entodermausstülpungen von dem Digestionskanal aus entstehen, anfangs — solange sie noch relativ klein sind — in der

mesodermalen Wandpartie des Digestionskanales zu liegen kommen müssen, ist leicht einzusehen. Denkbar wäre es nun, dass sie in dem Innern dieser Wandpartie auch eine beträchtliche Länge erreichen könnten, ohne vom Digestionskanal getrennt werden zu brauchen. Diese Möglichkeit setzt aber voraus, dass das betreffende Organ erstens sehr nachgiebig ist, so dass es die peristaltischen Bewegungen des Digestionskanales nicht beeinträchtigt, und zweitens, dass es selbst keine Bewegungen ausführt, welche zu einer Auflockerung der ursprünglichen Verbindungen führen können.

Wenn dagegen die betreffenden Organe — so, wie dies im allgemeinen der Fall ist — gross und ausserdem entweder relativ starr oder mit selbständiger Beweglichkeit ausgerüstet werden, macht sich sofort das Bedürfnis der Frei-

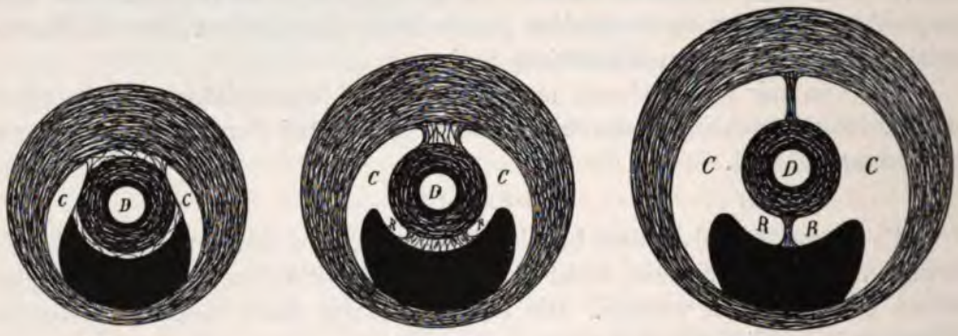

Fig. 636. Fig. 637. Fig. 638.

Fig. 636—638. Schematische Querschnitte, die Isolierung des Darmes *(D)* von einem grossen Organ (schwarz) durch Rezessbildungen *(RR)* zeigend. — Das Coelom *(C)* und der Körperumriss sind in Fig. 637 und 638 grösser gezeichnet, nur um die ausgezogenen Mesenterien gestreckt zu halten.

heit des Digestionskanales von den betreffenden Organen mehr oder weniger stark geltend.

Das solche Organe mit dem Digestionskanal verbindende Bindegewebe wird wahrscheinlich bald bei den Bewegungsversuchen des betreffenden Darmteiles stark aufgelockert und ausgedehnt, und wenn die betreffende Bindegewebepartie nicht entsprechend an Masse zunimmt, muss die Folge die werden, dass sie z. B. an Breite das einbüsst, was sie an Länge gewinnt (vgl. die Schemata Fig. 636—638, 639 und 640). Hiermit ist eine isolierende Rezessbildung eingeleitet, welche sich nachher allmählich vergrössern und das betreffende Organ vom Darme mehr oder weniger vollständig frei machen kann.

An solchen Stellen, wo die ursprüngliche Verbindung besonders fest (z. B. durch Gefässe oder durch den Drüsengang verstärkt) war, persistiert sie und gibt so zur Bildung definitiver Ligamente Anlass (Fig. 639—642). Wenn drei solche relativ feste Partieen der ursprünglichen Verbindungsfläche existieren, welche die Ecken einer triangelförmigen Figur einnehmen (vgl. Schema Fig. 639

und 641), ist eine Bedingung für die Entstehung eines taschenförmigen Rezesses erfüllt, dessen Kommunikationsöffnung mit der grossen Körperhöhle zwischen zwei von den erwähnten festen Punkten zu liegen kommt. Solchenfalls bekommt das betreffende Organ zwei Ligamente, welche sich an der Rezessspitze in der Nähe des dritten fixen Punktes vereinigen (Fig. 642).

Wenn zwei Rezessbildungen von verschiedenen Seiten her gegeneinander vordringen, wird die sie trennende, ursprünglich relativ dicke Mesodermalpartie in eine dünne Membran umgewandelt (Fig. 636–638). Wenn nun diese Membran besonders dünn und schwach ist und z. B. die die Rezessbildungen veranlassenden Darmbewegungen verhältnismässig stark sind, kann die Membran gesprengt werden. Die Rezesse kommen dann miteinander in direkte, mehr oder weniger weit offene Kommunikation.

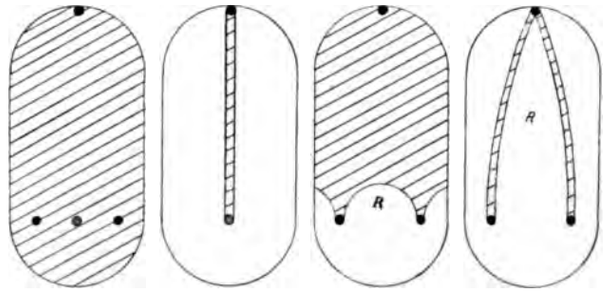

Fig. 639. Fig. 640. Fig. 641. Fig. 642.

Fig. 639–642. Schematische Längsschnitte, ein grosses Organ vom Darme isolierend. Die Schnittflächen sind schraffiert, die freien Flächen des Organes sind weiss. Die stärker fixierten Punkte der Organfläche sind schwarz oder feinschraffiert. *R* Taschenförmige Rezessbildung. — Wenn es nur zwei stärker fixierte Punkte gibt (der obere und der mittlere von den drei unteren in Fig. 639), entsteht durch die Rezessbildung ein einfaches Ligament (Fig. 640; vgl. auch Fig. 638). Wenn dagegen drei stärker fixierte Punkte existieren (Fig. 639, die drei schwarzen Punkte), entsteht ein taschenförmiger Rezess *(R)*, welcher von zwei Ligamenten begrenzt wird. (Fig. 641 u. 642).

Aber auch wenn die die Rezesse begrenzenden Membranen nicht durch sekundäre Perforationen zerstört werden, können sie in mehrfacher anderer Weise so stark verändert werden, dass die ursprüngliche Bedeutung der betreffenden Rezessbildungen bei erwachsenen, jetzt lebenden Tieren nicht mehr zu erkennen ist.

Die mehr oder weniger grosse Bedeutung und hiermit auch die mehr oder weniger starke Entwickelung eines gewissen Organs wechselt bekanntlich sehr während der Phylogenese. Der ursprüngliche Platz eines in Reduktion begriffenen Organes wird von benachbarten, sich relativ stark entwickelnden Organen mehr oder weniger vollständig eingenommen. So kann z. B. die rechte Lunge kaudalwärts in die laterale Wand eines Rezesses hineinwachsen, welcher ursprünglich die Aufgabe hatte, nur die Leber vom Darme zu trennen; und umgekehrt kann die Leber kranialwärts in die Wände von Rezessen eindringen, welche ursprünglich nur die Lungen vom Digestionskanal isolierten.

Das ungleiche Wachstum der verschiedenen Organe gibt zu sekundären Verschiebungen derselben Anlass. Dass die von solchen Organen begrenzten Rezesse hiermit auch sekundäre Form- und Lageveränderungen erleiden müssen, ist einleuchtend.

Wenn durch ungleiches Wachstum der Organe lokale Druckerhöhungen entstehen, welche stark genug sind, um eine Verlötung der einander berührenden serösen Wandflächen zu veranlassen, können ursprünglich einheitliche Rezessbildungen in vollständig getrennte Räume verwandelt werden. In derselben Weise können einzelne Rezesspartieen oder sogar ganze Rezesse sekundär vollständig veröden. — Gefässfalten, welche die ursprüngliche Eingangsöffnung eines Rezesses begrenzen, können ebenfalls gegeneinander oder gegen angrenzende Organe gepresst werden und durch ihre Verwachsung den Hiatus vernichten.

In der Ontogenese sind wahrscheinlich nicht überall ganz dieselben Faktoren bei der Rezessbildung wie in der Phylogenese wirksam. Wahrscheinlich greifen hier — besonders in den frühzeitigen Stadien — vitale Kräfte ein, um die für die Freiheit (und hiermit auch für die Funktion) der Organe so wichtigen Rezesse schon früh auszubilden. So finde ich es z. B. sehr wahrscheinlich, dass in der Ontogenese bei der allerersten Entstehung der Rezesse das seröse Endothel eine aktive Rolle spielen kann, obgleich ich zu der Überzeugung gekommen bin, dass dies nicht in der Phylogenese der Fall gewesen sein dürfte.

Die merkwürdige Tatsache, dass in der Ontogenie das Endothel sich nur an gewissen Stellen taschenförmig einstülpt, während es an anderen Stellen, wo — nach dem mikroskopischen Bild zu urteilen — die Wachstumsenergie desselben ebenso gross sein dürfte, keine Rezessbildung einleitet, glaube ich in folgender Weise erklären zu können. Durch Vererbung ist das die betreffenden Organe mit dem Digestionskanal verbindende Mesoderm an solchen Stellen, wo in der Phylogenese Rezesse gebildet wurden, wahrscheinlich besonders locker und nachgiebig geworden. Das seröse Endothel, welches in den betreffenden Stadien, wie es scheint, eine besonders grosse Tendenz zeigt, ihre Oberfläche zu vergrössern, wird an solchen Stellen sozusagen zu Einstülpungen eingeladen und benutzt diese Gelegenheit, seine Oberfläche zu vergrössern und seinen stark zusammengedrängten Zellen besser Platz zu bereiten. An solchen Stellen dagegen, wo das unterliegende Mesoderm weniger nachgiebig ist, fehlt eine meiner Meinung nach wesentliche Bedingung für die Rezessbildung. Auch wenn an solchen Stellen das Endothel ganz dieselben Einstülpungstendenzen hat, wird trotzdem keine Rezessbildung eingeleitet.

Auch finde ich es sehr wahrscheinlich, dass Organe, welche in der Phylogenie ursprünglich mit dem Digestionskanal breit verbunden waren, in der Ontogenie unter Umständen von Anfang an relativ frei auswachsen können.

Wie schon erwähnt, können ursprünglich getrennte Rezesse dadurch miteinander verschmelzen, dass sie gegeneinander vordringen, und dass die ihre

blinden Enden trennende Membran sekundär defekt wird. Aber auch Rezesse, welche in entgegengesetzter Richtung (divergent) vordringen, können — wenn ihre Eingangsöffnungen einander sehr nahe liegen — sekundär miteinander verschmelzen, und zwar entweder dadurch, dass die ihre Eingangsöffnungen begrenzenden Wandpartieen miteinander teilweise verwachsen oder dadurch, dass ein Organ, welches ursprünglich nur in der Wand des einen Rezesses liegt, in die Wand des anderen Rezesses sekundär eindringt und bei seiner weiteren Vergrösserung den Zwischenraum zwischen den beiden Rezessöffnungen in eine der beiden ursprünglichen Rezesse gemeinsame Höhle umwandelt. In diesem Falle findet also keine Verlötung bei der Verschmelzung der Rezesse statt, sondern die eine Begrenzung der für die beiden Rezesse gemeinsamen Eingangsöffnung wird nur durch das betreffende Organ verschoben. Das Endresultat wird in beiden Fällen dasselbe.

Wenn wir die mesenterialen Verhältnisse bei den verschiedenen Wirbeltierklassen überblicken, so finden wir, dass bei den niedersten Wirbeltieren (Amphioxus und Cyclostomi), bei welchen die Leber das einzige hier in Betracht kommende grosse, vom Darme entstandene Organ ist, dieses Organ auch schon durch weit offene Rezessbildungen vom Darme mehr oder weniger vollständig getrennt worden ist. Das Pankreas der Cyclostomen scheint nicht gross genug zu sein um eine Rezessbildung zu veranlassen.

Eigentliche taschenförmige Rezessbildungen, welche wenigstens teilweise der menschlichen Bursa omentalis analog sind, treten indessen erst bei etwas höher stehenden Wirbeltieren (Selachii) auf. Bei diesen Tieren sind bekanntlich nicht nur eine Leber, sondern auch ein grosses Pankreas und eine Milz vorhanden. Bald nachdem die letzterwähnten Organe in der embryonalen Entwickelung zu erkennen sind, entsteht an der rechten Seite des Mesenterium ein taschenförmiger, kaudalwärts blind endigender Recessus mesenterico-entericus (vgl. das Schema Fig. 643), welcher sowohl Pankreas- wie Milzanlage vom Darme isoliert (vgl. Fig. 632 u. 633, Taf. XX mit Fig. 628 u. 629, pag. 553). Zu derselben Zeit und in derselben Höhe entsteht auch die erste in der Wirbeltierreihe zu beobachtende S-förmige Magen-Darmschlinge, und es wäre darum in Betracht zu nehmen, ob nicht die Entstehung dieser Schlinge die einzige Veranlassung der betreffenden Rezessbildung wäre. Ich glaube aber nicht, dass dies der Fall ist. Aller Wahrscheinlichkeit nach dringt der Recessus teilweise aktiv zwischen den genannten Organen und dem Digestionskanal herab. Dagegen ist anzunehmen, dass die Entstehung und starke Vergrösserung des Rezesses durch die Schlingenbildung erleichtert und wohl auch zum Teil direkt veranlasst wird. Besonders finde ich es glaubhaft, dass es die rechtsseitige Lage der den Darm fixierenden Arteria coeliaca (Fig. 623, pag. 551 u. Fig. 626, pag. 553) ist, welche die Entstehung des betreffenden Rezesses von der rechten Seite des Mesenterium aus veranlasst.

In späteren Stadien verschwindet der Recessus mesenterico-entericus bei den Selachiern oft fast vollständig, indem seine Wände in ausgedehntem

Masse defekt werden. — Die Leber wird bei den Selachiern in derselben Weise wie bei den Cyklostomen vom Digestionskanal frei (vgl. Fig. 636—638 u. 640). Ein taschenförmiger Recessus hepato-entericus wird also im Mesenterium nicht gebildet.

Bei den Teleostiern bildet sich ebenfalls von der rechten Seite des Mesenterium aus ein kranialwärts blind endigender, taschenförmiger Recessus



Fig. 643. Fig. 644. Fig. 645. Fig. 646.

Fig. 647. Fig. 648. Fig. 649. Fig. 650.

Fig. 643—650. Schematische Frontalschnitte durch das Mesenterium verschiedener Wirbeltiere; um die ursprünglichen Beziehungen der taschenförmigen Mesenterialrezesse zu zeigen.
D Digestionskanal; *Lb* Leber; *Lg* Lunge; *lLg* linke, *rLg* rechte Lunge; *Pc* Pankreas.

mesenterico-entericus (Fig. 621 u. 622, pag. 548). Bei den bisher untersuchten erwachsenen Teleostiern war aber ein solcher Rezess nicht mehr mit Sicherheit zu unterscheiden. Wahrscheinlich war er durch Zerstörung seiner W[illegible]gangen.

[illegible]eleostiern (und Ganoiden) ein taschenförmiger Re-
[illegible]icus gebildet wird oder nicht, muss ich bis auf weiteres

dahingestellt sein lassen. Wenn ein solcher Rezess zur Entwickelung kommt, bildet er sich aber bei der Forelle erst relativ spät, und lange nachdem der hauptsächlich kaudalwärts gerichtete Recessus mesenterico-entericus entstanden ist.

Sehr wahrscheinlich finde ich es indessen, dass ein Recessus hepato-entericus auch bei diesen Tierordnungen nicht zur Entwickelung kommt; denn es fehlt ja ihnen die Vena cava inferior, deren Eintrittsstelle in die Leber bei den höher stehenden Wirbeltieren den für die Entstehung eines taschenförmigen Recessus hepato-entericus nötigen dritten fixen Punkt der Leber bildet.

Bei den Lungenfischen (Ceratodus) bildet sich zuerst ein kranialwärts blind endigender Recessus hepato-mesenterico-entericus an der rechten Seite des Mesenterium (Fig. 613 u. 614 *Rhe*, pag. 542). Erst in einem etwas späteren Stadium bildet sich von diesem Rezesse aus eine kaudalwärts blind endigende, das Pankreas vom Digestionskanal isolierende Tasche, die ich Recessus pancreatico-entericus (Fig. 619 *Rpce*, pag. 544) benannt habe. Ausserdem entsteht von der kranialen Partie des Recessus hepato-mesenterico-entericus aus eine hier zuerst auftretende Rezessbildung (Fig. 615—617 *Rpe*, pag. 544), welche die Lunge vom Digestionskanal trennt, und welche ich mit dem Namen Recessus pneumato-entericus bezeichnet habe (vgl. Schema Fig. 644). Dieser Rezess verschmilzt später vollkommen mit dem Recessus hepato-mesenterico-entericus und bildet zusammen mit diesem eine persistierende, kranialwärts blind endigende Tasche zwischen Leber, Lunge und Digestionskanal. Der Recessus pancreatico-entericus persistiert dagegen nicht.

Bei den Amphibien finden wir diese Rezessbildungen wieder. Zuerst entsteht an der rechten Seite des Mesenterium ein kranialwärts blind endigender Recessus hepato-mesenterico-entericus. Von der kaudalen Partie desselben entsteht später ein Recessus pancreatico-entericus. Die Lungen können beide durch taschenförmige Recessus pneumato-enterici vom Digestionskanal getrennt werden (Fig. 645). Der rechte Recessus pneumato-entericus nimmt immer seinen Ursprung von der kranialen Spitze des Recessus hepato-mesenterico-entericus und ist von diesem nie scharf abzugrenzen[1]). Der linke Recessus pneumato-entericus geht von der linken Seite des Mesenterium aus und ist immer selbständig, d. h. mit keinen anderen Rezessen verbunden. — Im allgemeinen wird aber die linke Lunge nicht durch einen taschenförmigen Recessus pneumato-entericus, sondern nur durch weit offene Rezessbildungen isoliert. Der rechte eigentliche (d. h. speziell für die Lunge gebildete) Recessus pneumato-entericus wird bei den Amphibien nie gross und existiert bisweilen vielleicht gar nicht. Die Leber streckt sich nämlich bei dieser Tierklasse schon in frühzeitigen Stadien sehr weit kranialwärts, und die rechte Lunge kann hier die nötige Freiheit vom Digestionskanal bekommen,

[1]) In den schematischen Figuren 645, 647, 649 und 650 habe ich nur der Deutlichkeit halber den Recessus pneumato-entericus dexter durch eine winkelige Biegung vom Recessus hepato-entericus abgegrenzt.

indem sie kaudalwärts in die laterale Wand des schon existierenden Recessus hepato-mesenterico-entericus hineinwächst.

Bei den lungenlosen Amphibien werden natürlich keine Recessus pneumato-enterici gebildet (Fig. 646, pag. 564).

Der Recessus hepato-mesenterico-entericus (als eine Unterabteilung desselben ist der Recessus pancreatico-entericus zu betrachten) bildet bei den Amphibien zusammen mit dem Recessus pneumato-entericus dexter (wenn ein solcher Rezess vorhanden ist) eine gemeinsame Höhle, welche der menschlichen Bursa omentalis fast vollkommen analog ist. Der Kommunikationsöffnung dieser Höhle entspricht das Foramen epiploicum Winslowi beim Menschen. Diese Kommunikationsöffnung bleibt bisweilen offen, bisweilen wird sie aber sekundär verschlossen. — Durch sekundäre Perforationen werden gewisse Rezesswände im allgemeinen mehr oder weniger defekt, und das ursprüngliche Aussehen der Mesenterialrezesse ist darum bei den erwachsenen Tieren oft gar nicht mehr zu erkennen. Der Recessus pancreatico-entericus ist gar nicht oder nur undeutlich bei den erwachsenen Amphibien zu sehen.

Bei den Reptilien tritt immer an der rechten Seite des Mesenterium ein Recessus hepato-mesenterico-entericus auf (Fig. 646—649, pag. 564), welcher zuerst eine kranialwärts blind endigende Tasche bildet. Etwas später bildet die kaudale Partie dieses Rezesses eine kaudalwärts blind endigende Tasche, welche die Pankreasanlage (und bisweilen auch die Milzanlage) vom Digestionskanal isoliert. Dieser kaudale Blindsack dringt wahrscheinlich zuerst aktiv zwischen den genannten Organen herab. Bei der Kaudalwärtsverschiebung des Magens wird diese Rezesspartie (Recessus pancreatico-entericus) indessen sozusagen mehr mechanisch tiefer gemacht und zwar dadurch, dass die unmittelbar kranialwärts vom Pankreas sagittal verlaufende Arteria coeliaca die betreffende Mesenterialpartie fixiert und so eine mehr oder weniger hohe Falte, die Plica arteriae coeliacae aufhebt. Hand in Hand mit dem Höherwerden dieser Falte wird der von ihr begrenzte kaudale Blindsack tiefer. Dieser Blindsack ist jetzt der menschlichen Bursa omenti majoris so ähnlich, dass ich es für berechtigt halte, ihn von jetzt ab mit diesem Namen zu bezeichnen. Weil der Magen keine (oder nur eine sehr unbedeutende) Rotation ausführt, bleibt die Bursa omenti majoris an der rechten Seite des Magens liegen.

Bei den Schlangen werden keine besonderen Recessus pneumato-enterici gebildet (Fig. 646, pag. 564). Bei den meisten schlangenähnlichen Lacertilien werden im allgemeinen keine taschenförmigen Recessus pneumato-enterici gebildet; die Lungen werden nur durch weit offene Rezessbildungen isoliert. Die Lungen haben solchenfalls von Anfang an nur je ein einfaches Ligament. Im allgemeinen werden indessen bei den Reptilien die Lungen durch taschenförmige Recessus pneumato-enterici vom Digestionskanal getrennt.

Der linke Recessus pneumato-entericus wird immer als eine Einstülpung direkt von der grossen Körperhöhle gebildet. Der rechte Recessus pneumato-entericus bildet sich im allgemeinen als eine kraniale Fortsetzung des Recessus hepato-mesenterico-entericus aus (Fig. 647). Bei gewissen Lacertilien (z. B. Teiiden) bildet sich aber der rechte Recessus pneumato-entericus in derselben Weise wie der linke selbständig von der grossen Körperhöhle aus (Fig. 648). In sehr seltenen Fällen (Agama Stellio) können zwei in den erwähnten verschiedenen Weisen entstandene Recessus pneumato-enterici dextri gleichzeitig existieren (Fig. 649).

Bei den erwachsenen Reptilien sind die Mesenterialrezesse im allgemeinen mehr oder weniger deutlich wiederzufinden. Nur bei gewissen Schlangen verödet das Rezesslumen vollständig. Die gemeinsame Eingangsöffnung der rechtsseitigen Mesenterialrezesse wird bei den Amphisbänen, bei den Krokodilen und bei gewissen Schildkröten sekundär verschlossen. Auch bei solchen Schlangen, deren Recessus hepato-mesenterico-entericus teilweise persistiert, wird die Eingangsöffnung dieses Rezesses konstant verschlossen. Bei den Krokodilen verödet sekundär das Lumen der Bursa omenti majoris. Bei diesen Tieren wird auch die Eingangsöffnung des Recessus pneumato-entericus sinister sekundär verschlossen.

Bei den Reptilien werden die Mesenterien im allgemeinen sekundär stark in die Länge ausgezogen, was natürlich Formveränderungen der Mesenterialrezesse hervorrufen muss. Dagegen treten sekundäre Perforationen der Mesenterien nur sehr selten auf. Betreffs der sekundären Beziehungen der Mesenterialrezesse zu den verschiedenen Organen, ebenso wie betreffs einiger nur bei gewissen Lacertilien auftretenden Mesenterialrezesse (Recessus ligamenti falciformis, Rec. plicae venae cavae, Recessus mesogastrii dorsalis und Recessus septi posthepatici) bitte ich auf das betreffende Übersichtskapitel (pag. 512) verweisen zu dürfen.

Bei den Vögeln (Fig. 650, pag. 564) entstehen die beiden Recessus pneumato-enterici fast gleichzeitig damit, dass an der rechten Seite des Mesenterium ein Recessus hepato-mesenterico-entericus auftritt. Der letztgenannte Rezess ist anfangs in einen ventralen Recessus-hepato-entericus und einen dorsalen Recessus mesenterico-entericus gesondert. Kranialwärts gehen diese beiden in den Recessus pneumato-entericus dexter über. In einem späteren Stadium entsteht von der kaudalen Partie der vereinigten rechtsseitigen Mesenterialrezesse aus eine die Pankreas- und Milz-Anlagen vom Digestionskanal trennende Bursa omenti majoris.

Die kranialsten Partieen der beiden Recessus pneumato-enterici obliterieren bei der in dieser Höhe stattfindenden Ausbildung des Zwerchfells (mit seinen Luftsäcken). Die übrige Partie der vereinigten rechtsseitigen Mesenterialrezesse bildet die Anlage der Bursa omentalis dextra. Von dieser persistiert immer die Bursa omenti minoris, deren Eingangsöffnung sekundär ver-

schlossen wird. — Die Bursa omenti majoris erleidet grosse sekundäre Veränderungen. Ihr Lumen kann zum Teil durch Verwachsungen veröden. Das dorsale Mesenterium kann in der betreffenden Höhe gesprengt werden, wodurch die Bursa sekundär mit anderen Partieen der Körperhöhle verbunden wird. Ihre ursprüngliche Eingangsöffnung wird bisweilen sekundär verschlossen.

Die persistierende Partie des Recessus pneumato-entericus sinister bekommt in einem relativ späten Entwickelungsstadium eine kaudalwärts blind endigende taschenförmige Verlängerung, welche dadurch entsteht, dass die laterale Partie des linken Leberlappens mit dem Drüsenmagen linear verwächst. Die betreffende Tasche, der Recessus hepato-entericus sinister ist also dem Bildungsmodus nach dem Recessus hepato-entericus dexter nicht analog. Der gemeinsame Hiatus dieser beiden linksseitigen Mesenterialrezesse wird bei den bisher untersuchten Vögeln nicht verschlossen. Die nächste Partie der grossen Körperhöhle wird dagegen durch sekundäre Verwachsungen zwischen Leber und Muskelmagen einerseits und Körperwand andererseits von der übrigen Bauchhöhle vollständig getrennt. Die in dieser Weise isolierte Partie der Bauchhöhle bildet zusammen mit den linksseitigen Mesenterialrezessen eine Höhle, welche ich hauptsächlich wegen ihrer Beziehungen zur Leber mit dem Namen Bursa omentalis sinistra bezeichnet habe. Diese Bursa omentalis sinistra ist also nur zum geringen Teil der Bursa omentalis dextra analog (vgl. Fig. 650, pag. 564). Wenn das dorsale Mesogastrium sekundär defekt wird, kommt die linke Bursa omentalis mit der rechten in direkte Verbindung.

Bei den Säugetieren (Fig. 647, pag. 564) entstehen ebenfalls die paarigen Recessus pneumato-enterici fast gleichzeitig damit, dass an der rechten Seite des Mesenterium ein Recessus hepato-mesenterico-entericus angelegt wird. Dieser ist anfangs in zwei getrennte Rezesse, einen ventralen Recessus hepato-entericus und einen dorsalen Recessus mesenterico-entericus gesondert. Der letztgenannte tritt etwa gleichzeitig mit den Recessus pneumato-enterici auf; der Recessus hepato-entericus entsteht etwas später. Kranialwärts geht der Recessus hepato-mesenterico-entericus in den Recessus pneumato-entericus dexter über. Durch die Vermittelung der Leber werden diese rechtsseitigen Rezesse bald in eine gemeinsame Höhle verwandelt, welche nur kaudalwärts durch eine sehr klein gewordene Öffnung mit der Bauchhöhle kommuniziert. Die dorso-kaudale Partie der vereinigten rechtsseitigen Mesenterialrezesse bildet, gleichzeitig damit, dass der Magen seine Kaudalwärtsverschiebung und seine Rotation ausführt, eine kaudalwärts und nach links blind endigende Tasche, welche die Anlage der Bursa omenti majoris darstellt. Die übrige Partie der vereinigten rechtsseitigen Rezesse bildet die gemeinsame Anlage der Bursa omenti minoris und der Bursa infracardiaca. Die letztgenannte Bursa, ir bei den mit einem Lobus infracardiacus (der rechten Lunge) etieren, sondern auch beim Menschen (und bei anderen Säuge- ter Lunge ein Lobus infracardiacus fehlt) im allgemeinen zeit-

lebens persistiert, wird bei der Zwerchfellbildung von der Bursa omenti minoris abgeschnürt. Der Hiatus communis der rechtsseitigen Mesenterialrezesse (das Foramen Winslowi) wird bei den Säugetieren nur in Ausnahmefällen sekundär verschlossen.

Die allererste Anlage der Bursa omenti majoris entsteht wahrscheinlich durch eine Einstülpung des Endothels. In späteren Stadien vergrössert sich diese Tasche wahrscheinlich nur durch das Wachstum ihrer Wände. Erst in einem relativ späten Entwickelungsstadium beginnen die keine Organe einschliessenden Wandpartieen stark zu wachsen und bilden so das eigentliche Omentum majus, welches eine den Säugetieren eigenartige Bildung ist.

Der Recessus pneumato-entericus sinister verschwindet bei den Säugetieren bereits in einem sehr frühzeitigen Stadium.

Wir haben also gesehen, dass es schon bei den Knorpelfischen einen Mesenterialrezess gibt, welcher der menschlichen Bursa omentalis teilweise analog ist. Am nächsten ist dieser Recessus mit der menschlichen Bursa omenti majoris zu vergleichen. Bei den Knochenfischen finden wir denselben Recessus wieder. Bei den Lungenfischen entstehen ausserdem andere Rezessbildungen, welche der Bursa omenti minoris und der Bursa infracardiaca analog sind. Auch bei den höher stehenden Wirbeltieren ist die Existenz ähnlicher Rezessbildungen immer zu konstatieren.

Über die Bedeutung und Funktion der Mesenterialrezesse.

Nachdem wir jetzt einen Überblick über die verschiedenen Mesenterialrezesse bei allen Wirbeltierklassen bekommen und auch die Entstehung und die primären Organbeziehungen dieser Rezesse studiert haben, können wir uns erlauben, auch etwas über die wahrscheinliche Bedeutung und Funktion der Mesenterialrezesse zu sagen.

Wie schon aus dem vorigen Kapitel hervorgehen dürfte, haben die Mesenterialrezesse — meiner Meinung nach — die Aufgabe, ursprünglich mit dem Digestionskanal breit verbundene Organe von diesem teilweise frei zu machen. Daraufhin deutet mit grosser Bestimmtheit die Tatsache, dass die betreffenden Rezesse immer im Anschluss an gewisse Organe gebildet werden und zwar im allgemeinen ein wenig nach diesen. Auch findet man niemals, dass ein Recessus, welcher für die Isolierung eines gewissen Organs speziell gebildet wurde, bei solchen Tieren zu finden ist, denen das betreffende Organ fehlt. Als Beispiel hierfür ist besonders der Recessus pneumato-entericus sinister geeignet, weil er der einzige linksseitige, aktiv vordringende Mesenterialrecessus und also leicht von anderen Rezessen zu erkennen ist. Dieser Recessus tritt konstant nur bei solchen Wirbeltieren auf, welche eine linke Lunge besitzen.

Die Zeugnisse, welche betreffs der gesetzmässigen Entstehung der Mesenterialrezesse — nach der Entstehung der betreffenden Organe (oder wenigstens gleichzeitig hiermit) — bei den niederen Wirbeltieren zu finden sind, sind so zahlreich und einstimmig, dass es meiner Meinung nach berechtigt ist, daraus zu schliessen, dass, wenn bei höheren Tierklassen ein sicher erkennbarer (z. B. Recessus pneumato-entericus sinister) Recessus in einem früheren Stadium als die betreffende entodermale Organanlage entsteht, die durch den Recessus vom Mesenterium isolierte Mesodermalmasse als die mesodermale Anlage des betreffenden Organs zu betrachten ist. Es ist mit anderen Worten anzunehmen, dass in gewissen Organen deren entodermale Anlage bei den niederen Wirbeltieren mehr gleichzeitig mit der mesodermalen zur Entwickelung kam, bei den höheren Wirbeltieren die mesodermale Anlage frühzeitiger als die entodermale zu erkennen ist.

In dieser Überzeugung habe ich z. B. die durch den Recessus pneumato-entericus sinister vom Digestionskanal getrennte Mesodermalmasse beim menschlichen Embryo als die kaudale Partie der linken mesodermalen Lungenanlage beschrieben, obgleich diese Mesodermalmasse noch nicht von der entodermalen Lungenanlage ausgefüllt wird. Dass diese Auffassung wirklich berechtigt ist, darauf deutet u. a. die Tatsache, dass bei demselben Embryo (Embryo II, 3 mm) auch die mesodermale Anlage des Magens relativ stärker als die entodermale entwickelt ist.

Als ursprüngliche Entstehungsursache der Mesenterialrezesse ist aller Wahrscheinlichkeit nach einerseits die selbständige Beweglichkeit des Digestionskanales und andererseits die Starrheit und Unbeweglichkeit (z. B. der Leber) oder die selbständige Beweglichkeit (z. B. der Lungen) der betreffenden Organe zu betrachten. Diese Faktoren genügen vollständig, um die Entstehung der Mesenterialrezesse phylogenetisch zu erklären. In der Ontogenie spielt natürlich auch die Erblichkeit bei der Entstehung der Mesenterialrezesse ihre Rolle (vgl. oben pag. 562).

Die Organe, welche durch Mesenterialrezesse vom Digestionskanal getrennt werden, sind Leber, Pankreas, Milz und Lungen. Diejenigen Rezesse, welche die ersterwähnten, unbeweglichen Organe vom Digestionskanal trennen, haben wahrscheinlich ihre wichtigste Bedeutung darin, dass sie den betreffenden Partieen des Digestionskanales gestatten, sich unbehindert von den starren Organen peristaltisch zu bewegen. — Die die Lungen vom Digestionskanal trennenden Rezesse haben aller Wahrscheinlichkeit nach ursprünglich ihre wichtigste Bedeutung für die unbehinderten respiratorischen Verschiebungen der Lungen. Für die Funktion der betreffenden Partie des Digestionskanales (im allgemeinen Ösophagus) sind sie wahrscheinlich weniger wichtig. Denn einerseits befindet sich diese Kanalpartie weniger oft in Bewegung, und andererseits würden die ursprünglich als lange, dünnwandige und nachgiebige Schläuche auftretenden Lungen kaum ein Hindernis für die freien Bewegungen des Di-

gestionskanales bilden können. — Wenn die Lungen aber höher organisiert werden und von Anfang an mehr frei und sozusagen in einer gewissen Höhe konzentriert vom Vorderdarm auswachsen können, verlieren die Recessus pneumato-enterici mehr oder weniger vollständig diese ursprüngliche Bedeutung. Einmal gebildete Recessus pneumato-enterici können dann entweder ganz und gar verschwinden (z. B. der Recessus pneumato-entericus sinister der Säugetiere) oder zu anderen Zwecken verwendet werden (z. B. der Recessus pneumato-entericus sinister der Krokodile, welcher seine ursprüngliche Beziehung zur linken Lunge verliert und anstatt dessen die kraniale Magenfläche von der Leber freimacht). Einem ähnlichen Funktionswechsel unterliegt der Recessus pneumato-entericus dexter der Säugetiere. Bei einigen verliert er nämlich jede direkte Beziehung zur rechten Lunge und übernimmt als eine kleine Bursa infracardiaca die Funktion, den Ösophagus so viel wie möglich von der betreffenden Zwerchfellpartie frei zu machen. (An der linken Seite wird dasselbe Ziel durch eine Kaudalwärtsprolongation der linken Pleurahöhle oder durch Bildung grosser Bindegewebelücken zwischen Ösophagus und Zwerchfell erreicht.) Auch bei solchen Säugetieren, welche eine grosse, die linke Lunge direkt begrenzende Bursa infracardiaca besitzen, hat diese wahrscheinlich für die freie Bewegung des Lobus infracardiacus nur sehr wenig zu bedeuten. Denn dieser Lappen kann recht gross sein und offenbar gut fungieren, ohne durch die Bursa infracardiaca vom Ösophagus getrennt zu werden.

Das interessanteste Beispiel eines Funktionswechsels bietet meiner Meinung nach die Bursa omenti majoris der Säugetiere dar. Bei dieser Tierklasse behält nur eine Partie der Bursa omenti majoris ihre ursprüngliche Funktion, das Pankreas und die Milz vom Verdauungsrohr zu trennen. Eine gewisse Partie der Bursawand bildet sich aber zu einem besonderen Organ aus, welches den Säugetieren ganz eigenartig ist.

Dieses Organ ist das sogenannte Omentum majus. — Da betreffs der Funktion dieses Organ meiner Meinung nach nichts Gemeinsames mit den in diesem Kapitel besprochenen Mesenterialrezessen haben kann, finde ich es angemessen, die Frage über die Funktion des Omentum majus in einem besonderen Kapitel zu behandeln.

Über die Funktion des Omentum majus.

Mit Recht hebt Hennecke (1836) hervor, dass es im menschlichen Körper wohl kein Organ gibt, dem man — von Hippokrates bis zu unserer Zeit — so viele und so merkwürdige Funktionen zugeschrieben hat wie dem Omentum majus. Zwar gibt es Autoren, welche mit Erisistratus jede Bedeutung des Omentum majus geleugnet haben, aber im allgemeinen hat man auf diesem Gebiete der Phantasie völlig freien Spielraum gelassen.

Einige von den Hypothesen über die Bedeutung des Omentum majus waren auf einer sehr naiven Auffassung über anatomische und physiologische Verhältnisse basiert und fielen natürlich von selbst, wenn die Kenntnisse erweitert wurden. Andere alte Hypothesen haben dagegen noch heute ihre Vertreter.

Ich hätte mich hier zu den letztgenannten Hypothesen halten können, erwähne aber der Kuriosität halber zuerst einige der erstgenannten Kategorie [1]):

1. So waren einige Autoren der merkwürdigen Ansicht, dass jedes Getränk direkt in die Bursa omenti majoris gelangte (Volkhammer).

2. Andere glaubten, dass die Bursa omenti majoris ein Reservoir für Abfälle und Unreinlichkeit von dem Magen, der Leber und der Milz wäre. Auch Luft könnte in die Bursa hineinkommen, was Bauchredner für ihre Kunst benützten (Fabricius ab Aquapendente).

3. Nach einer dritten Ansicht sollte das Omentum majus die Aufgabe haben, die Öldämpfe der Därme zu fangen und in Fett zu kondensieren (Petr. Laurembergius).

4. Andere nahmen umgekehrt an, dass das Netz die Aufgabe hätte, sein Fett dem Darmlumen abzugeben, um die Fäces weicher zu machen (Gabr. de Zerbis).

5. Der letztgenannte Autor glaubte auch, dass das Omentum majus wie ein Schild die Därme ganz mechanisch vor Läsionen schützte.

6. Tauvry hat die Ansicht ausgesprochen, dass das Netz wahrscheinlich die Aufgabe habe, das sonst allzu „scharfe" Blut der Vena portae durch sein Fett milder zu machen.

7. Nach Boerhave, Henrici und Stockar wird wahrscheinlich das Rohmaterial der Galle vom Netze zum Teil verarbeitet.

8. Wie wohl alle einigermassen gefässreichen Organe mit unbekannter Funktion, hat natürlich auch das Netz dem nicht entgehen können, als Regulator des Blutdruckes in wichtigeren Organen betrachtet zu werden (Rivinus, Ziegerus).

9. Die alte Hypothese, dass das grosse Netz die Aufgabe habe, den Magen und die Därme vor Kälte zu schützen (Aristoteles, Galenus, Fabricius ab Aquapendente, Glissonius u. a.), hat noch heutzutage viele Anhänger.

10. Dies ist auch der Fall mit der alten Annahme, dass dem Omentum majus die Funktion eines Fettreservoirs zuzuschreiben wäre (Bauhinus, Glissonius, Hensing, Stosch, Clarus u. a.).

11. Weniger Anerkennung hat die Hypothese gefunden, dass das grosse Netz nur als eine sogenannte „Vorratsfalte" zu betrachten wäre, zwischen deren Blättern der Magen sich unbehindert erweitern könnte (Boyer, Fabricius ab Aquapendente und Cuvier).

[1]) Diese Hypothesen sind hauptsächlich nach den Arbeiten von Riolan (1629) und Hennecke (1836) zusammengestellt.

12. Hiermit verwandt ist die Annahme, dass das grosse Netz nur existiert, um die Beweglichkeit des Magens grösser zu machen.

13. Mehrere Autoren (Verheyen, Glissonius, Petit u. a.) haben die Ansicht ausgesprochen, dass das grosse Netz die Funktion habe, die Därme vor Friktion zu schützen.

14. Nach anderen (Riolan, Vesalius, Fabricius ab Aquapendente, Glisson u. a.) sei es die wichtigste Aufgabe des Omentum majus, ein Ligament für das Colon transversum zu sein.

15. Weniger Anhänger hat die Hypothese von V. Hansen bekommen, dass das grosse Netz zwischen den Därmen eingewickelt werden und von hier aus eine Ziehung kaudalwärts auf den gefüllten Magen ausüben sollte, so dass die Respiration unbeeinträchtigt bleibe.

Wir wollen jetzt nachsehen, inwieweit diese Hypothesen eine Kritik vertragen. — Ausser acht lasse ich hierbei die 8 zuerst erwähnten, da sie alle einer vergangenen Zeit angehören.

Auch die unter 13, 14 und 15 erwähnten Hypothesen haben wohl heutzutage nicht viele Anhänger. Unserer Meinung nach genügt das Peritoneum parietale vollkommen, um die Därme vor Friktion gegen die Bauchwand zu schützen. — Dass das Omentum majus seine Hauptbedeutung als Ligament des Colon transversum haben sollte, widerspricht unter anderem der Tatsache, dass die meisten Säugetiere ein grosses Omentum majus besitzen, obwohl das Colon transversum hiervon vollkommen frei ist. — Dass es den gefüllten Magen kaudalwärts ziehen könnte, ist nicht zu glauben, da es dazu weder stark genug ist, noch die hierfür nötige Fixation zwischen den Dünndärmen bekommen kann.

Betreffs der unter 9. erwähnten Hypothese, so lässt es sich natürlich nicht leugnen, dass das grosse Netz — da es immer mehr oder weniger Fett enthält — die von ihm bedeckten Organe vor Kälte schützen kann. Denselben Dienst hätte aber eine entsprechend dickere Fettschicht in der Bauchwand tun können, und wir haben darum wohl kein Recht anzunehmen, dass die Existenz des Omentum majus nur durch diese Funktion ihre Berechtigung hat.

Über die Hypothese 10 ist ähnliches zu sagen: Das grosse Netz ist unwiderleglich als eine Niederlage von Fett zu betrachten; die betreffende Fettmenge ist aber nicht grösser, als dass sie in anderen Fettdepots des Körpers guten Raum hätte finden können, und die Existenzberechtigung des grossen Netzes kann also wahrscheinlich nicht hierin zu suchen sein.

Auch müssen wir gestehen, dass die Bewegungen des Magens durch die Existenz des Omentum majus freier werden als dies der Fall gewesen wäre, wenn anstatt dessen nur ein kurzes, gerade ausgespanntes Mesogastrium dorsale existiert hätte. Die grösste Partie des Omentum majus wird indessen nie bei diesen Bewegungen in Anspruch genommen, und ihr Dasein wird also nicht durch die Hypothese 12 erklärt.

Die unter 11. erwähnte Hypothese finde ich sehr beachtenswert. Dass nämlich der Magen bei seiner Erweiterung zum Teil von einer Serosa bedeckt wird, die, wenn er leer ist, dem Omentum majus angehört, ist a priori sehr wahrscheinlich. Die seröse Bekleidung des Magens braucht darum nicht (wie die Mukosa) während der Zwischenperioden in Falten zu liegen. Jedoch handelt es sich hierbei nur um die dem Magen am nächsten liegenden 2—5 cm des Omentum majus[1]), und die Existenz der grösseren kaudalen Omentpartie wird also hierdurch nicht erklärt. Wenn ich aber zu der erwähnten Hypothese eine andere füge, dass nämlich unsere Vorfahren einmal vielleicht so starke Grossfresser waren, dass nur eine Vorratsfalte von der grossen Ausdehnung des Omentum majus bei der stärksten Magenerweiterung genügte, so würden wir — vorausgesetzt, dass die Vorratsfalte in ihrer alten Ausdehnung vererbt wurde, auch nachdem sie zum grössten Teil unnötig wurde — hier eine Erklärung für die Existenz der bei uns so rätselhaften Bildung gefunden haben.

Indessen finde ich selbst diese Hypothese weniger wahrscheinlich. Meiner Meinung nach sind die bisher erwähnten, annehmbaren Funktionen des Omentum majus nur als Nebenfunktionen zu betrachten. Denn sogar alle zusammengenommen motivieren sie nicht genügend die starke Ausbildung des Omentum majus bei den meisten Säugetieren. Ich für meine Person glaube darum, dass dem Omentum majus eine bedeutend wichtigere, obwohl bisher unbeachtete Funktion zuzuschreiben ist. Ich glaube, dass das grosse Netz die Aufgabe hat, uns, wenn möglich, vor allgemeiner Peritonitis zu schützen.

Dass dies unter Umständen der Fall sein kann, ist fast beweislich. Man findet nämlich bisweilen Spuren einer lokalen Peritonitis, welche zur Verwachsung benachbarter Gedärme unter sich und mit dem Omentum majus geführt hat. Wenn das Netz nicht existiert hätte, würde wahrscheinlich in der Mehrzahl dieser Fälle eine Einkapselung des Infektionsherdes nicht stattgefunden haben. Denn es ist ja nicht anzunehmen, dass die Gedärme ebenso leicht mit der relativ starren vorderen Bauchwand wie mit dem ihre Bewegungen folgenden Netz verwachsen können. Erst nachdem sie schon mit dem Netze verlötet sind, glaube ich, dass eine Verwachsung mit der vorderen Bauchwand eintreten kann.

Aber nicht nur durch seine starke Neigung zu Verlötungen hat wahrscheinlich das Omentum majus grosse Bedeutung. Sein Reichtum an Lymph-

[1]) Wie grosse Partieen des Omentum majus bezw. des Omentum minus bei der Magenerweiterung als Magenserosa verwendet werden, habe ich in der Weise geprüft, dass ich bei einem kurz vorher gestorbenen 27jährigen Mann die Insertionslinien der Omente an dem kontrahierten Magen durch eine Farbe markierte und dann den Magen (unter der Wasserleitung) mit Wasser erfüllte. Es zeigte sich hierbei, dass die mittlere Partie des Omentum minus mit 3 cm, das Omentum majus mit 2—5 cm die ventrale Magenwand bekleidete. Wahrscheinlich wird bei der Magenausdehnung die dorsale Magenwand von ebenso grossen Partieen der Omente überzogen.

gefässen hat, glaube ich, auch etwas anderes zu bedeuten. Setzen wir voraus, dass bei kleineren Darmläsionen einzelne Bakterien durch die Darmwand hindurch kommen können, so ist anzunehmen, dass sie vom Netze aufgenommen und hier unschädlich gemacht werden können, ohne dass es zu einer Verlötung zu kommen braucht.

Diese Auffassung, dass das Omentum majus als eine Art Bakterienfänger zu betrachten ist, gibt eine Erklärung für die Tatsache, dass die Raubtiere das Netz am stärksten entwickelt haben. Es ist nämlich wahrscheinlich, dass die Gedärme dieser Tiere verhältnismässig oft durch Knochensplitter und dergleichen lädiert werden. Andererseits könnte man von demselben Standpunkte aus die schwache Entwickelung des Omentum majus bei den grossen Walfischen so erklären, dass diese Tiere nur relativ kleine Fische fressen, deren Knochen nicht entzwei gebissen werden. Die für den Darmkanal mehr oder weniger gefährliche Lebensweise würde also zu einer stärkeren, resp. schwächeren Ausbildung des Omentum majus geführt haben.

Die Ursache, dass das Omentum majus erst bei den Säugetieren auftritt, ist vielleicht darin zu suchen, dass diese Tiere eine für das Gedeihen einer grossen Anzahl Bakterien besonders geeignete Körpertemperatur haben. Bei den Vögeln ist wahrscheinlich ein Omentum majus dadurch unnötig geworden, dass die Bauchhöhle durch sekundäre Verwachsungen in kleinere Abteilungen gesondert worden ist. Hier treten also im voraus physiologische Abkapselungen einzelner Teile der Bauchhöhle ein, und die membranösen Zwischenwände, welche die Därme bedecken, können wahrscheinlich denselben Dienst wie das Omentum majus tun.

Ergebnisse.

Die wichtigsten Ergebnisse meiner eigenen Untersuchungen fasse ich in folgende Thesen zusammen:

I. Allgemeine Ergebnisse.

1. Bei allen untersuchten Wirbeltieren entstehen im Anschluss an gewisse Organe (Leber, Lungen, Pankreas und Milz), sobald diese einigermassen gross werden, Mesenterialrezesse, welche die betreffenden Organe mehr oder weniger vollständig vom Digestionskanal isolieren.

2. Diese Mesenterialrezesse treten bei verschiedenen Wirbeltieren in verschiedener Weise, aber bei nahe verwandten Tierformen immer in hauptsächlich derselben Weise auf. — Die Gesetzmässigkeit dieser Bildungen ist so gross, dass sie — meiner Meinung nach — berücksichtigt werden müssen und bisweilen zu wertvoller Leitung sein können, wenn es gilt, die nahe oder entfernte Verwandtschaft zweier Tierformen zu beurteilen.

3. Die Entstehungsursache der Mesenterialrezesse ist wahrscheinlich darin zu suchen, dass der Digestionskanal bei seinen peristaltischen Bewegungen die ursprünglichen, breiten, bindegewebigen Verbindungen desselben mit den grossen und wenig beweglichen Organen (Leber, Pankreas und Milz) allmählich auflockert und ausdehnt. Dieses führt natürlich — wenn die betreffende Bindegewebepartie nicht an Masse zunimmt — zu einer Verdünnung der ursprünglich breiten Verbindung und zu einer mehr oder weniger vollständigen Freimachung des betreffenden Organes vom Darme (vgl. Fig. 636—638, pag. 560). — Die selbständigen Bewegungen der Lungen haben wahrscheinlich eine ähnliche Wirkung.

4. Die diese Freimachung vermittelnden Mesenterialrezesse (vgl. Fig. 637 u. 638 *R*, pag. 560) bekommen je nach der Zahl und Lage der stärker (im allgemeinen durch Gefässe oder Drüsenausführungsgänge) fixierten Punkte des betreffenden Organs ein verschiedenes Aussehen (vgl. Fig. 639—642, pag. 561). Wenn es nur einen solchen Punkt gibt, kann das betreffende Organ fast vollkommen frei werden; es bekommt dann keine membranösen Ligamente (z. B. die Lungen der Anuren, Fig. 601, pag. 530). Wenn zwei solche fixe Punkte existieren, bekommt das betreffende Organ ein einfaches Ligament, dessen Insertionslinie zwischen diesen Punkten liegt (Fig. 640, pag. 561). Finden sich drei fixe Punkte, welche die Spitzen einer triangelförmigen Figur einnehmen, bekommt das Organ zwei Ligamente, welche sich an der einen Spitze des Triangels vereinigen (vgl. Fig. 641 u. 642, pag. 561); in diesem Falle ist eine Bedingung für die Entstehung eines taschenförmigen Rezesses vorhanden.

5. In der Ontogenese wird die Rezessbildung wahrscheinlich durch andere Faktoren als in der Phylogenese vermittelt. So ist mit Stoss und anderen anzunehmen, dass in der Ontogenese die allerersten Anlagen der Mesenterialrezesse im allgemeinen durch aktive Einstülpung des serösen Endothels entstehen, während in der Phylogenese die betreffende Endotheleinstülpung meiner Meinung nach wahrscheinlich als vollkommen passiv zu betrachten ist (vgl. pag. 560 und 562).

6. Nur die taschenförmigen Mesenterialrezesse (= Mesenterialrezesse im engeren Sinne) sind der menschlichen Bursa omentalis gleichzustellen.

7. Die Mesenterialrezesse sind nicht mit den Parietalrezessen (welche die Urnierenfalten von der Körperwand aufheben) zu verwechseln, obgleich diese unter Umständen auch Beziehungen zum Mesenterium bekommen können (vgl. Fig. 599 und 600, pag. 515).

8. Die Entstehung und die verschiedenen Beziehungen der Lungen- und Leberligamente bei den Wirbeltieren können nur durch das Studium der Rezessbildungen recht aufgefasst werden (vgl. Fig. 598—600, pag. 515).

9. An der linken Seite des Mesenteriums entsteht bei den bisher untersuchten Wirbeltieren durch Endotheleinstülpung im allgemeinen nur ein ein-

ziger taschenförmiger Rezess, welcher die Aufgabe hat, die linke Lunge vom Digestionskanal zu isolieren. Wenn diese Lunge nicht zur Entwickelung kommt, wird auch der betreffende Rezess nicht gebildet.

10. An der rechten Seite des Mesenteriums entstehen im allgemeinen drei Rezesse, welche die Leber, das Pankreas (und die Milz) und die rechte Lunge vom Digestionskanal isolieren.

11. Die Ursache, dass die taschenförmigen Rezesse, welche die Leber bezw. das Pankreas isolieren, im allgemeinen nur an der rechten Seite des Mesenteriums angelegt werden, ist wahrscheinlich in der Asymmetrie der Gefässe und der wohl hierdurch bedingten Asymmetrie der Leber und des Digestionskanals zu suchen.

12. In der Ontogenie entstehen die Mesenterialrezesse im allgemeinen etwas später als die betreffenden Organe. Sie scheinen bisweilen auch fast gleichzeitig mit den zu isolierenden Organen, aber niemals früher als diese entstehen zu können.

13. Bei den niederen Wirbeltieren entstehen die entodermale und die mesodermale Anlage eines Organs im allgemeinen fast gleichzeitig, und die entodermale Organanlage füllt die mesodermale von Anfang an vollständig aus. Bei den höheren Wirbeltieren (Säugetiere, Vögel) scheinen die mesodermalen Anlagen gewisser Organe (z. B. Lungen, Magen) im allgemeinen etwas früher als die entodermalen Anlagen derselben Organe erkennbar zu werden, und die entodermalen Organanlagen füllen anfangs die mesodermalen nur unvollständig aus.

14. Ursprünglich verschiedene Mesenterialrezesse können sich zu — dem Anscheine nach — einfachen Taschenbildungen vereinigen. Oft geht ein später entstehender Rezess von dem blinden Ende eines früher gebildeten Rezesses aus. In verschiedenen Richtungen vorgedrungene Rezesse können verschmelzen und zwar entweder dadurch, dass die zwischen den Eingangsöffnungen der verschiedenen Rezesse gelegene Partie der grossen Körperhöhle in die Rezessbildung hineingezogen wird, oder aber dadurch, dass die ursprünglichen Scheidewände der Rezesse dehiszent werden.

15. Ursprünglich gebildete Rezesse können als solche während der Ontogenese wieder vollständig verschwinden. Bisweilen werden sie vollständig vernichtet, indem ihre Wände miteinander verwachsen. Bisweilen werden sie wieder der grossen Körperhöhle einverleibt und zwar entweder dadurch, dass sie wieder ausgestülpt werden, oder aber dadurch, dass ihre Wände dehiszent werden.

16. Die ursprünglichen Eingangsöffnungen der Mesenterialrezesse obliterieren oft während der Ontogenese und sind dann bei den erwachsenen Tieren spurlos verschwunden. (In Übereinstimmung mit Hochstetter, Brachet, Mathes und Toldt; entgegen Klaatsch.)

17. In ähnlicher Weise können während der Ontogenese einzelne Partieen eines Rezesses durch Verwachsung der Rezesswände vollständig vernichtet

werden. Wenn diese Verwachsung nur an einer umschriebenen, intermediären Stelle stattfindet, wird eine allseitig geschlossene Bursa von dem Rezesse abgeschnürt. (Vgl. Ravn, Hochstetter, Stoss, Butler, Swaen und Brachet.)

18. Diese sekundären Verwachsungen — und überhaupt alle physiologischen Verwachsungen in der Körperhöhle der Wirbeltiere — werden aller Wahrscheinlichkeit nach 1. durch Druck einer gewissen Intensität und 2. durch Unbeweglichkeit der betreffenden Wand- oder Organpartieen vermittelt. (Vgl. Toldt, vorliegende Arbeit, pag. 117.) Von diesen Faktoren muss der Druck als der wichtigere betrachtet werden; denn ein hoher Druck kann bald zur Unbeweglichkeit führen.

19. In der Phylogenese können gewisse Mesenterialrezesse ihre ursprüngliche Bedeutung, wie es scheint, vollständig verlieren. Sie können aber trotzdem persistieren und zu neuen Zwecken verwendet werden.

20. Die Phylogenese der mesenterialen Verhältnisse der Wirbeltiere kann nicht allein durch die komparative Anatomie, sondern nur mit Zuhilfenahme von der komparativen Embryologie klargestellt werden. Denn die sekundären Veränderungen der Mesenterien sind bei den jetzt lebenden Wirbeltieren so gross und verschieden, dass es oft bei der Untersuchung eines entwickelten Tieres vollständig unmöglich ist, zu beurteilen, welche Mesenterialbildungen primär und welche sekundär sind.

II. Spezielle Ergebnisse.

21. Schon bei Amphioxus ist das Bedürfnis des Darmes nach Freiheit von grösseren Darmderivaten darin zu erkennen, dass die kraniale Partie des Leberschlauches vom Darme vollkommen frei ist.

---

22. Bei den Cyklostomen wird die Leber durch zwei weit offene Rezessbildungen vom Digestionskanal isoliert.

23. Das Pankreas scheint bei diesen Tieren nicht gross genug zu sein, um eine spezielle Rezessbildung zu veranlassen.

24. In der ursprünglichen Verbindung der Leber mit dem Digestionskanal gibt es nur zwei fixe Punkte (die Porta hepatis und die Austrittsstelle der Lebervenen), zwischen denen ein einfaches Ligament, ein Omentum minus, persistieren kann. Bei einigen Formen kann indessen auch dieses Ligament zwischen den beiden fixen Punkten grösstenteils obliterieren.

25. Taschenförmige Mesenterialrezesse, welche der menschlichen Bursa omentalis analog sind, werden bei den Cyklostomen nicht gebildet (entgegen Götte 1890).

26. Die Trennung der Perikardialhöhle von der Peritonealhöhle wird wahrscheinlich durch Verwachsung des kranialen Leberendes mit der Körperwand vermittelt. Bei Bdellostoma wird diese Trennung an der rechten Seite nicht

vollständig; dadurch entsteht eine Rezessbildung, welche beim ersten Anblick grosse Ähnlichkeit mit der Bursa omentalis hat, aber dieser natürlich nicht gleichzustellen ist, da sie primäre Kommunikation mit der Perikardialhöhle besitzt und übrigens keinen im Mesenterium entstandenen Rezess darstellt.

---

27. Bei den Selachiern entsteht während der Embryonalzeit an der rechten Seite des Mesenterium ein taschenförmiger Recessus mesenterico-entericus, welcher die Pankreasanlage und die Milzanlage vom Digestionskanal isoliert. (Vgl. Fig. 624–633.)

28. Diesem Rezess entspricht die von Phisalix (1885) bei Acanthias-Embryonen gefundene Bursa, welche sich sekundär (durch Perforation der Bursawand) mit der grossen Körperhöhle in Verbindung setzen sollte. Die von Phisalix gegebene Beschreibung über die Entstehung dieser Bursa und ihrer Eingangsöffnung ist indessen unrichtig. Der Rezess entsteht nämlich durch Einstülpung des Peritonealendothels, und seine Eingangsöffnung ist also eine primäre Bildung.

29. Dieser Rezess ist nicht der ganzen Bursa omentalis beim Menschen (entgegen Phisalix 1888), sondern nur der ursprünglichen Partie der Bursa omenti majoris analog.

30. Die Ursache, dass der Recessus mesenterico-entericus bei Selachiern eben von der rechten Seite des Mesenteriums aus angelegt wird, ist wahrscheinlich zunächst darin zu suchen, dass die Arteria coeliaca eine rechtsseitige Lage hat. Diese Arterie hat vermutlich sowohl auf die Bildung der Magen-Darmschlinge wie auf die starke Vertiefung des Recessus mesenterico-entericus einen wichtigen Einfluss.

31. Die Arteria coeliaca wird schon in einem sehr frühen Embryonalstadium vom dorsalen Mesenterium allseitig frei. (Fig. 623, pag. 551.)

32. Da die Arteria coeliaca anfangs gerade transversal (sagittal) verläuft, später aber stark deszendent wird (vgl. Fig. 623 und 626, pag. 553), so lässt sich daraus schliessen, dass die betreffende Darmpartie während der embryonalen Entwickelung stark kaudalwärts verschoben wird.

33. Bei allen bisher untersuchten Selachiern erleiden die Mesenterien durch Perforationen mehr oder weniger grosse sekundäre Veränderungen. Die Wände des Recessus mesenterico-entericus verschwinden hierbei im allgemeinen spurlos, so dass dieser Rezess bei erwachsenen Tieren nicht mehr wahrzunehmen ist.

34. Bei Spinax niger werden die Mesenterien relativ gut beibehalten. Bei diesem Tier ist auch der Recessus mesenterico-entericus deutlich zu erkennen, obgleich seine Wände kaudal- und ventralwärts Defekte zeigen. Bei Spinax niger und Scymnus borealis ist auch die ursprüngliche Eingangsöffnung des Rezesses beim erwachsenen Tier zu sehen. (Fig. 634, pag. 555.)

35. Die Leber wird in derselben Weise wie bei den Cyklostomen nur durch zwei weit offene Rezessbildungen vom Digestionskanal isoliert. Zwischen diesen Rezessbildungen entsteht ein einfaches Ligamentum hepato-entericum (Omentum minus), welches sich zwischen der Porta hepatis und der Austrittsstelle der Lebervenen erstreckt. Dieses Ligament persistiert bei Spinax niger, Scymnus borealis und Scyllium canicula; bei den anderen untersuchten Selachiern obliteriert es zwischen den oben erwähnten fixen Punkten mehr oder weniger vollständig.

36. Bei Spinax niger verbindet sich die kraniale Leberpartie mit den Urnierenfalten. Zwischen den hierdurch entstandenen lateralen Leberligamenten und dem Ligamentum hepato-entericum (Fig. 635, pag. 555) sind zwei Peritonealtaschen zu sehen, welche mit wahren Mesenterialrezessen nicht zu verwechseln sind.

37. Bei Lepidosteus osseus sind Reste von zwei dorsalen Leberligamenten zu sehen. Das eine entspricht dem Ligamentum hepato-entericum der Selachier; das andere ist entweder durch sekundäre Verwachsung zwischen einer zuerst frei gewordenen Leberpartie und dem Digestionskanal entstanden, oder dadurch, dass ein taschenförmiger Recessus hepato-entericus ein Nebengekröse vom ventralen Mesenterium isoliert hat.

38. Bei der Forelle entsteht während der Embryonalzeit an der rechten Seite des Mesenteriums ein Recessus mesenterico-entericus (Fig. 621 und 622, pag. 548), welcher dem oben erwähnten taschenförmigen Rezess bei den Selachiern analog ist.

39. Bei den von mir untersuchten erwachsenen Teleostiern waren die Mesenterien so stark durch sekundäre Perforationen verändert, dass der erwähnte Rezess nicht zu erkennen war.

40. Bei Ceratodus Forsteri entsteht während der Embryonalzeit und zwar unmittelbar, nachdem die Leber zu erkennen ist, an der rechten Seite des Mesenteriums ein taschenförmiger Recessus hepato-mesenterico-entericus (Fig. 613 und 614, pag. 542), welcher ventralwärts die Leber und dorsalwärts eine Mesenterialfalte, die Plica mesogastrica, vom Digestionskanal isoliert. Kranialwärts endigt dieser Rezess blind, kaudalwärts und nach rechts öffnet er sich in das Cölom.

41. Bald nachdem die Lunge angelegt worden ist, entsteht von dem Recessus hepato-mesenterico-entericus aus ein anderer taschenförmiger Rezess, welcher die Lunge vom Digestionskanal trennt. (Fig. 615—617, pag. 544.)

42. Von der kaudalen Partie des Recessus hepato-mesenterico-entericus aus bildet sich ein dritter taschenförmiger Rezess, welcher kaudalwärts vordringt und die Pankreasanlage vom Digestionskanal isoliert. (Fig. 619, pag. 544.)

43. Zusammen bilden diese drei Rezesse eine gemeinsame Tasche, welche der menschlichen Bursa omentalis (+ Bursa infracardiaca) entspricht.

44. Der Recessus pancreatico-entericus obliteriert später. Die beiden anderen Rezesse persistieren dagegen und sind noch beim erwachsenen Tier zu finden.

45. In die Plica mesogastrica wächst sekundär Lebersubstanz hinein. (Vgl. Fig. 614 und 618.) So entsteht der lange Lobus venae cavae hepatis. (Fig. 620, pag. 545.)

---

46. Bei allen embryologisch untersuchten Amphibien (auch bei den lungenlosen Urodelen) entsteht an der rechten Seite des Mesenteriums ein taschenförmiger Recessus hepato-mesenterico-entericus.

47. Von diesem Rezess aus bildet sich in einem späteren Stadium ein Recessus pancreatico-entericus, welcher indessen wieder zugrunde geht und bei erwachsenen Amphibien nicht deutlich wiederzufinden ist.

48. Bei allen embryologisch untersuchten Amphibien entstehen die rechtsseitigen Mesenterialrezesse als Einstülpungen vom Peritonealendothel. Die Rezesse haben also von Anfang an Kommunikation mit der grossen Körperhöhle. (In Übereinstimmung mit Hochstetter, Brachet, Mathes und Toldt; entgegen Klaatsch.) Während der Embryonalzeit wird diese Kommunikationsöffnung später bei den allermeisten Amphibien verschlossen.

49. Bei vielen Amphibien werden die Lungen nicht durch speziell für diese Organe gebildete taschenförmige Rezesse, sondern durch weit offene Rezessbildungen vom Digestionskanal isoliert. Bei gewissen Urodelen entsteht indessen an jeder Seite ein taschenförmiger Recessus pneumato-entericus. Der linke Rezess geht immer von der grossen Körperhöhle, der rechte von der kranialen Spitze des Recessus hepato-mesenterico-entericus aus (vgl. Fig. 645, pag. 564).

50. Ursprünglich sind die Lungen der embryologisch untersuchten Amphibien in ihrer ganzen Länge durch ein oder zwei Ligamente an das Mesenterium fixiert. Dieser Sachverhalt ist noch bei erwachsenen Exemplaren von Proteus anguineus zu finden. Bei den anderen von mir untersuchten erwachsenen Urodelen (vgl. pag. 531) und bei Coecilia sind die kaudalen Lungenenden mehr oder weniger vollständig frei geworden. Diese Verkürzung der Lungenligamente ist wahrscheinlich nur eine relative.

51. Bei den Anuren werden die Lungenligamente während der Embryonalzeit relativ kürzer, indem die Lungen stärker als ihre Ligamente in die Länge wachsen. Während der Metamorphose verschwinden die Lungenligamente vollständig und zwar wahrscheinlich dadurch, dass sie bei den stärkeren Atembewegungen gesprengt werden.

52. Sekundäre Perforationen treten bekanntlich in den Mesenterien der allermeisten Amphibien auf. Nur bei Amphiuma tridactyla waren keine

Perforationsöffnungen zu sehen. — Das Nebengekröse zeigte bei keinen von mir untersuchten Amphibien sekundäre Perforationsöffnungen.

53. Die ursprüngliche Eingangsöffnung des Recessus hepato-mesenterico-entericus persistiert bei Menopoma alleghaniensis (vgl. Fig. 610, pag. 537) und gelegentlich auch bei Siren lacertina.

54. Die zwischen den Insertionslinien des Omentum minus und des den Recessus hepato-mesenterico-entericus nach rechts begrenzenden Nebengekröses gelegene Leberpartie (der Lobus Spigeli) streckt sich bei den Urodelen bis zur kranialen Lebergrenze. Bei einigen Urodelen ist der Lobus Spigeli breit, bei anderen sehr schmal (Fig. 610—612, pag. 537). — Bei den Anuren ist kein Lobus Spigeli abgrenzbar, weil das Omentum minus grösstenteils zugrunde gegangen ist (Fig. 603, pag. 530). — Bei der erwachsenen Coecilia pachynema existiert kein Lobus Spigeli, denn das Nebengekröse und das Omentum minus vereinigen sich hier, ehe sie an die Leber inserieren, und die Leber begrenzt also nicht direkt den Recessus hepato-mesenterico-entericus.

55. Bei gewissen Urodelen inserieren die Urnierenfalten an die Leber und bilden kurze ventro-laterale Leberligamente, welche kranial- und medialwärts mit dem einfachen Ligamentum falciforme verbunden sind. Wenn diese Leberligamente asymmetrisch sind, scheint immer das linke das grössere zu sein.

56. Das anscheinend einfache dorsale Mesenterium der Gymnophionen ist, nach meinen Befunden bei Coecilia pachynema zu urteilen, eine zusammengesetzte Bildung, welche nur kaudalwärts vom Pankreas ein wahres Dorsalgekröse darstellt (vgl. pag. 524).

57. Bei allen untersuchten Reptilien entsteht während der Embryonalzeit an der rechten Seite des Mesenteriums ein Recessus hepato-mesenterico-entericus. Von der kaudalen Partie desselben aus bildet sich später ein Recessus pancreatico-entericus, welcher bei der Kaudalwärtsverschiebung des Magens mehr oder weniger stark vertieft wird und die Anlage der Bursa omenti majoris darstellt. (Fig. 646–649, pag. 564.)

58. Bei den Schlangen werden keine anderen Mesenterialrezesse gebildet. Bei den anderen Reptilien entstehen dagegen ausserdem zwei Recessus pneumato-enterici, welche entweder taschenförmig oder weit offen sein können.

59. Bei den allermeisten Reptilien geht der Recessus pneumato-entericus dexter von der kranialen Spitze des früher gebildeten Recessus hepato-mesenterico-entericus aus und ist von diesem nie scharf abzugrenzen. Solchenfalls ist der Recessus pneumato-entericus immer taschenförmig und bildet zusammen mit dem Recessus hepato-mesenterico-entericus eine gemeinsame Tasche, welche wir mit dem Namen Bursa omentalis bezeichnen können.

60. Bei gewissen Lacertilien (bei den Teiiden und Anguiden, bei Gongylus ocellatus und wahrscheinlich bei den Amphisbäniden) entsteht

der Recessus pneumato-entericus dexter (in derselben Weise wie immer der Recessus pneumato-entericus sinister) als eine Einstülpung direkt von der grossen Körperhöhle aus; mit dem Recessus hepato-mesenterico-entericus hat er also von Anfang an keine direkte Verbindung (Fig. 587 und 588, Taf. XIX). Auch in diesem Falle kann der Recessus pneumato-entericus dexter taschenförmig sein, scheint aber im allgemeinen weit offen zu sein. — Diese Tiergruppe ist theoretisch sehr interessant, weil sie eine gute Stütze für die Richtigkeit meiner Auffassung gibt, dass die Lungen durch speziell für diese Organe gebildete Rezesse (die Recessus pneumato-enterici) vom Digestionskanal isoliert werden.

61. Bei Agama Stellio und Agama inermis werden zwei taschenförmige Recessus pneumato-enterici dextri gebildet, von welchen der eine (ventrale) selbständig von der grossen Körperhöhle, der andere (dorsale) von der kranialen Spitze des Recessus hepato-mesenterico-entericus ausgeht. In diesem Falle bekommt die rechte Lunge drei membranöse Ligamente (Fig. 574, pag. 489). — Diese Tiere bilden eine Übergangsform zwischen den in 59 und 60 erwähnten Hauptgruppen der Reptilien.

62. Auch bei den Teiiden wird ein Recessus hepato-entericus gebildet. (Entgegen Butler und Hochstetter.)

63. Bei allen von mir untersuchten Lacertilien persistiert die Bursa omenti majoris als eine bisweilen recht grosse Tasche an der rechten Seite der Pars pylorica ventriculi (Fig. 594, pag. 507). Die rechte Wand dieser Tasche wird von einer Plica arteriae coeliacae gebildet, welche im allgemeinen eine mehr oder weniger grosse Partie des Pankreas umschliesst. In dem freien Rande der Plica arteriae coeliacae verläuft ein Magenzweig von der Arteria coeliaca.

64. Die rechtsseitige Lage der Bursa omenti majoris wird wahrscheinlich dadurch verursacht, dass der Magen nicht wie bei den Säugetieren während der Embryonalzeit eine Rotation um seine Längsachse ausführt.

65. Bei den von mir embryologisch untersuchten Lacertilien persistieren die Rezesse und obliterieren nicht durch sekundäre Verwachsungen ihrer Wände. Auch bei Anguis obliteriert, nach meinem Material zu urteilen, nicht das kraniale Ende des Recessus hepato-mesenterico-entericus. (Entgegen Hochstetter).

66. Wenn der Recessus pneumato-entericus sinister taschenförmig ist, bekommt die linke Lunge zwei Ligamente, ein dorsales und ein ventrales, von welchen bekanntlich das ventrale im allgemeinen kürzer als das dorsale ist (Fig. 565, pag. 487). Wenn der betreffende Rezess nicht taschenförmig, sondern weit offen ist, bekommt die Lunge nur ein einfaches Ligament, dem das Ligamentum pulmonale dorsale entspricht (Fig. 575, pag. 489).

67. Unter den von mir untersuchten Reptilien hatte nur bei Anolis das Ligamentum pulmonale ventrale sinistrum dieselbe Länge wie das Ligamentum pulmonale dorsale sinistrum (vgl. Fig. 561, pag. 487).

68. Die bei gewissen Lacertilien während der Embryonalzeit entstandene Verkürzung des Ligamentum pulmonale ventrale sinistrum ist im allgemeinen nur relativ. Überhaupt ist es als eine grosse Seltenheit zu bezeichnen, wenn bei den Lacertilien einmal gebildete mesenteriale Ligamente durch Perforationen sekundär verkleinert oder vernichtet werden. Nur bei Cnemidophorus und Tubinampis (deren rechte Lunge in frühen Embryonalstadien mit der Leber eine ligamentöse Verbindung hat, die später nicht wiederzufinden ist, vgl. Fig. 591 und 592, pag. 506), habe ich eine solche Ligament-Obliteration konstatieren können.

69. Die erste Leberanlage liegt bei den Lacertilien (und überhaupt bei den höheren Wirbeltieren) relativ weiter kaudalwärts als bei den Amphibien. In späteren Entwickelungsstadien vergrössert sich indessen die Leber relativ stark in kranialer Richtung und gewinnt dadurch ganz neue Beziehungen zu den Mesenterialrezessen. So erklärt es sich, dass bei gewissen Lacertilien die Leber anfangs in ihrer ganzen Länge, aber in späteren Stadien nur mit ihrer kaudalsten Partie den Recessus hepato-entericus begrenzt (vgl. Fig. 591 und 592, pag. 506). In dieser Weise ist es auch zu erklären, dass die Leber sekundär in die Höhe der Recessus pneumato-enterici und der Parietalrezesse hinaufkommt und so mit den ursprünglichen ventralen Pulmonalligamenten und mit den Urnierenfalten sekundär in Verbindung kommt.

70. Je nach der verschieden starken Entwickelung der taschenförmigen Recessus pneumato-enterici bekommen die ventralen Lungenligamente eine verschiedene Insertion: an das ventrale Mesenterium, an die dorsale, laterale oder ventrale Leberfläche, an die ventrale Körperwand oder an die hiervon aufgehobenen Urnierenfalten (vgl. Fig. 598—600, pag. 515). — Auch die Insertion der dorsalen Lungenligamente wird durch die Form und Grösse der erwähnten Rezesse bestimmt. Die dorsalen Lungenligamente inserieren darum kranialwärts (wo die Rezessspitze kaudalwärts von dem Hauptbronchus liegt) im allgemeinen an das ventrale Mesenterium und gehen kaudalwärts (wo diese Rezesse in sagittaler Richtung immer breiter werden), den Digestionskanal schief kreuzend, in das dorsale Mesenterium über.

71. Bei den allermeisten Lacertilien wird diejenige Partie der Plica venae cavae, welche die Eingangsöffnung des Recessus hepato-mesenterico-entericus begrenzt, von Lebersubstanz (Lobus venae cavae) eingenommen. Die rechte Lunge erreicht also im allgemeinen nicht diese Öffnung, auch wenn sie weit kaudalwärts in die Plica venae cavae hineinwächst. Eine Ausnahme von dieser Regel bildet Chamäleon, dessen rechte Lunge den Hiatus communis der rechtsseitigen Mesenterialrezesse begrenzt (Fig. 560, pag. 487).

72. Im allgemeinen buchten die durch zwei Ligamente fixierten Lacertilienlungen nur lateralwärts aus; d. h. die Ligamente inserieren an die medialen nflächen (Fig. 562 und 564, pag. 487). Eine Ausnahme hiervon bilden a und Metopoceros, deren rechte Lunge mit ihrer kaudalen Partie

in das Innere der vereinigten rechtsseitigen Mesenterialrezesse hineinbuchtet, d. h. die Lungenligamente gehen hier kaudalwärts in die laterale Lungenfläche über (Fig. 566, pag. 488).

73. Die von den Urnierenfalten gebildeten Leberligamente sind bei den Lacertilien nicht selten asymmetrisch und zwar im allgemeinen so, dass das von der rechten Urnierenfalte gebildete Leberligament das längere ist.

74. Bei Liocephalus personatus bildet das von der rechten Urnierenfalte gebildete Leberligament zusammen mit der „kaudalen Begrenzungsfalte" der rechten Pleurahöhle eine fast vollständige Scheidewand zwischen dieser Pleurahöhle und der Bauchhöhle.

75. Bei Agama colonorum persistiert oft in der Scheidewand zwischen der rechten Pleurahöhle und der Bauchhöhle eine kleine Kommunikationsöffnung zwischen diesen Körperhöhlen. (Vgl. Hochstetter, vorliegende Arbeit, pag. 371.)

76. Bei Tupinambis teguixin liegt nicht die ganze Leber kranialwärts von dem „Septum posthepaticum"; die kaudale Partie des Lobus venae cavae liegt konstant kaudalwärts von diesem Septum. Nach rechts von dieser intraabdominalen Leberpartie ist bisweilen eine kleine Kommunikationsöffnung zwischen der rechten Pleurahöhle und der Bauchhöhle in dem Septum zu sehen (vgl. Fig. 594, pag. 507; entgegen Butler).

77. Dieses von Butler entdeckte „Septum posthepaticum" entsteht aller Wahrscheinlichkeit nach dadurch, dass an der rechten Seite die Leber, an der linken Seite der Magen (und vielleicht das ventrale Mesenterium) sekundär mit den Körperwänden verwachsen. — An der linken Seite des Magens wird bei Tupinambis ein Recessus septi posthepatici gebildet, welcher die betreffende Magenpartie wieder teilweise von dieser Verbindung befreit. Auch die Leber wird von dem Septum posthepaticum grösstenteils frei und zwar wahrscheinlich in hauptsächlich derselben Weise, wie z. B. beim Menschen die Leber vom Zwerchfell frei wird. — Der wichtigste Unterschied, welcher beim ersten Anblick die Ähnlichkeit zwischen dem Zwerchfell der Säugetiere und dem Septum posthepaticum des Tupinambis verdeckt, ist ja nur der, dass sie an verschiedenen Seiten der Leber kondensiert werden. Diese Bildungen entstehen offenbar beide zum grossen Teil unter Vermittelung von der Leber. Dass dieses Organ in dem einen Falle kranialwärts, in dem anderen Falle kaudalwärts von der betreffenden Scheidewand ausbuchtet, ist nicht merkwürdiger als die Tatsache, dass die rechte Lunge, welche im allgemeinen lateralwärts vom rechten Nebengekröse ausbuchtet, bei Iguana und Metopoceros auch medialwärts vom Nebengekröse einbuchtet.

78. Bei allen untersuchten Scincoiden war ein Recessus mesogastrii dorsalis zu finden, welcher von dem Recessus hepato-mesenterico-entericus aus als eine kranialwärts blind endigende Tasche (Fig. 583 und 584, pag. 494) gebildet wird. Dieser dorsale Rezess ist vielleicht in der Phylogenese als eine relativ alte Bildung zu betrachten, denn er kann gelegentlich in der Ontogenese

von solchen Lacertilien (Tarentola) auftreten, denen der betreffende Rezess im entwickelten Stadium vollständig fehlt.

79. Bei gewissen Lacertilien kann das Ligamentum falciforme durch das Auftreten eines Recessus ligamenti falciformis in seiner ganzen Ausdehnung doppelt sein.

80. Die Lungen von Anguis fragilis sind ursprünglich etwa gleichgross. Erst in späteren Embryonalstadien entsteht die grosse Lungenasymmetrie, indem die rechte Lunge stärker als die linke wächst. — Die Tatsache, dass bei den Anguiden mit stark asymmetrischen Lungen, das Ligament der kurzen linken Lunge konstant dieselbe Länge wie dasjenige der rechten Lunge hat, deutet auch daraufhin, dass die Vorfahren dieser Tiere gleichgrosse Lungen hatten. Das lange Ligament der linken Lunge ist wahrscheinlich als eine mesodermale Lungenanlage zu betrachten.

81. Bei Tropidonotus natrix ist dagegen die linke Lunge von Anfang an konstant kleiner als die rechte. Dieser Grössenunterschied wird während der Embryonalzeit sekundär vermehrt.

82. Der von Butler bei den Schlangen gefundene Mesenterialrezess ist nur dem Recessus hepato-mesenterico-entericus (+ Recessus pancreatico-entericus) anderer Reptilien gleichzustellen. Der Recessus hepato-mesenterico-entericus ist zuerst bei etwa 3,3 mm langen Tropidonotus-Embryonen zu sehen. In einem etwas späteren Stadium entsteht von diesem Rezess aus der Recessus pancreatico-entericus (die Bursa omenti majoris).

83. Die von der Leber begrenzte Rezesspartie wird schon früh absolut kleiner und zwar wahrscheinlich durch sekundäre Verschiebung der Leber. — Die in späteren Stadien stattfindende Verkleinerung oder Vernichtung des Rezesses durch Verwachsung der Rezesswände wird wahrscheinlich durch eine lokale Druckerhöhung vermittelt. Die in derselben Höhe befindlichen Partieen der grossen Körperhöhle obliterieren auch, wenn der Rezess zu grunde geht, persistieren aber teilweise, wenn der Rezess persistiert; und es erscheint darum berechtigt anzunehmen, dass die Obliteration durch einen gemeinsamen Faktor bewirkt wird.

84. Ähnliche sekundäre Verwachsungen treten auch während der Embryonalzeit bei den Schildkröten auf. Diese Verwachsungen werden wahrscheinlich zum Teil durch lokale Druckerhöhungen, zum Teil durch einen hohen, allgemeinen intraabdominalen Druck verursacht. Der allgemeine intraabdominale Druck wird wahrscheinlich durch eine Disproportion in dem Wachstum der Körperhöhle und ihres Inhaltes erhöht. — Diese Auffassung erklärt die Tatsache, dass diejenigen Schildkröten, welche die relativ grössten Lungen und Baucheingeweide haben (z. B. Testudo), auch die meisten sekundären Verwachsungen zeigen.

85. Die Mitte der Schildkrötenleber wird durch sekundäre Atrophie in ein Centrum membranaceum umgewandelt. Diese Atrophie ist wahrscheinlich als eine Druckatrophie aufzufassen und bildet eine gute Stütze für die in These 84 erwähnte Hypothese. (Fig. 551 und 554, pag. 463.)

86. Bei allen untersuchten Schildkröten zeigte das Mesocolon gegenüber der Milz eine sekundäre Verwachsung. Hierdurch erklärt sich die bisherige Auffassung, dass die Milz dem Mesocolon angehören sollte. Diese Auffassung ist unrichtig. Die Milz der Schildkröten entsteht nämlich (in derselben Weise wie bei den Krokodilen und Vögeln) in der Plica arteriae coeliacae und hat also ursprünglich keine direkte Beziehung zum Mesocolon.

87. Die Plica arteriae coeliacae, welche während der ersten Embryonalzeit von der linken, kaudalen Partie der Plica mesogastrica aufgehoben wird, verstreicht in der späteren Embryonalzeit wieder allmählich, indem sie bei der starken Breitenzunahme des Rumpfes breiter und relativ niedriger wird. Bei erwachsenen Schildkröten ist darum die Grenze zwischen der Bursa omenti majoris und der Bursa omenti minoris undeutlich. (Fig. 556, pag. 466.)

88. An der rechten Seite der Plica arteriae coeliacae entsteht gleichzeitig mit dieser Falte ein Recessus cavo-coeliacus, welcher dem Atrium (Vestibulum) bursae omentalis analog ist. Dieser Rezess ist bei den Schildkröten im allgemeinen stark entwickelt; kaudalwärts endigt er blind, wenn — wie gewöhnlich — der Hiatus communis der rechtsseitigen Mesenterialrezesse verschlossen wird. (Fig. 54", Taf. XVIII.)

89. Der Hiatus communis der rechtsseitigen Mesenterialrezesse (= der Bursa omentalis) wird sekundär absolut verkleinert und schliesst sich bei etwa 11 mm langen Emys-Embryonen. Die Ursache der betreffenden Verwachsung ist wahrscheinlich darin zu suchen, dass die Plica venae cavae und die Plica venae portae (welche diese Öffnung begrenzen) während der betreffenden Entwickelungsperiode durch ungleiches Wachstum einander genähert und gegeneinander gepresst werden. — Dass diese Verwachsung keine grössere Bedeutung haben kann, beweist die Tatsache, dass sie bei einzelnen Emysexemplaren nicht zu stande kommt, und dass die betreffende Kommunikationsöffnung bei nahe verwandten Schildkröten (Chrysemys, Cinosternon und Aromochelys), wie es scheint, regelmässig persistiert.

90. Von der erwähnten Eingangsöffnung abgesehen, obliterieren die Mesenterialrezesse bei den bisher untersuchten Schildkröten nicht durch sekundäre Verwachsung ihrer Wände. — Dagegen verschwindet der Recessus pneumato-entericus sinister als Tasche und zwar dadurch, dass die Eingangsöffnung sekundär grösser wird. In dieser Weise wird die betreffende Tasche wieder in die grosse Körperhöhle einverleibt.

91. Der Recessus-pneumato-entericus sinister ist bei den embryologisch untersuchten Schildkröten (Emys, Chrysemys und Chelone) zwar taschenförmig, aber im allgemeinen von Anfang an relativ weit offen (ventral- und

kaudalwärts). Das Ligamentum pulmonale ventrale sinistrum ist also von Anfang an kürzer als das Ligamentum pulmonale dorsale sinistrum. (Fig. 548.)

92. Die Lungenligamente der Schildkröten sind ursprünglich denen der meisten Lacertilien vollkommen ähnlich. Die dorsalen Lungenligamente der Schildkröten verschwinden als solche bei der Verwachsung der dorso-medialen Lungenflächen mit dem dorsalen Mesenterium und der dorsalen Körperwand. Die ventralen Lungenligamente, welche sekundär mit der Leber in Verbindung kommen, persistieren dagegen. (Fig. 556 *lNg*, *rNg*, pag. 466.)

93. Auch die Leberligamente der Schildkröten stimmen mit denen gewisser Lacertilien, der Hauptsache nach, überein. Im Zusammenhang mit der starken Entwickelung des Lobus Spigeli und mit dem starken Breiterwerden der ganzen Leber erleiden indessen die Leberligamente so starke Form- und Lageveränderungen, dass die oben erwähnte Übereinstimmung mit den Lacertilien nur durch einen Vergleich mit der embryonalen Schildkrötenleber festgestellt werden kann. (Fig. 549—554, pag. 463.)

94. Bei gewissen Schildkröten (Chelone, Trionyx) bildet die linke Partie des Lobus Spigeli hepatis keine Ausbuchtung; in diesem Falle ist die dorsalwärts vom Magen gelegene Bursapartie leer.

Im allgemeinen bildet aber der Lobus Spigeli der Schildkrötenleber an der linken Seite eine Prominenz, welche ich mit dem Namen Processus papillaris bezeichne. Dieser Processus füllt die Bursa omenti majoris aus und treibt bisweilen, wenn er besonders stark entwickelt ist, die ursprünglich dorsale Bursawand kaudalwärts vom Magen vor sich her. Das hierbei entstandene Omentum majus ist indessen — als eine passiv entstandene Bildung — dem Omentum majus der Säugetiere nicht gleichzustellen.

95. Der linksseitige Mesenterialrezess der Krokodile ist aller Wahrscheinlichkeit nach nicht der rechtsseitigen Mesenterialtasche vollkommen analog. Der linksseitige Rezess ist wahrscheinlich als ein Recessus pneumato-entericus sinister aufzufassen, obgleich er sehr früh seine ursprüngliche Beziehung zur linken Lunge verliert. Die rechtsseitige Mesenterialtasche ist wahrscheinlich (in derselben Weise wie bei den Schildkröten und bei den meisten Lacertilien) eine aus drei verschiedenen Rezessen zusammengesetzte Bildung, von welchen nur der kraniale dem linksseitigen Rezess analog ist. — Der von Hochstetter beobachtete zuerst sichtbare rechtsseitige Mesenterialrezess, welcher bedeutend früher als der Recessus pneumato-entericus auftritt, ist wahrscheinlich dem von mir so benannten Recessus hepato-mesenterico-entericus anderer Reptilien gleichzustellen. (Vgl. Fig. 531—534, Taf. XVII.)

96. Die kaudale Partie der Leber und die mittlere Partie des Magens fangen schon bei etwa 28 mm langen Krokodil-Embryonen an, mit den Körperwänden zu verwachsen. Durch diese sekundäre Verwachsung wird das sogenannte „Zwerchfell" der Krokodile gebildet.

97. Durch diese Verwachsungen wird auch die Eingangsöffnung des Recessus pneumato-entericus sinister, welche bei etwa 28 mm langen Krokodilembryonen noch offen ist, verschlossen.

98. Die Bursa omenti majoris obliteriert etwa gleichzeitig mit der Entstehung des „Zwerchfells", und zwar wahrscheinlich dadurch, dass ihre Wände bei der in dieser Höhe existierenden lokalen Druckerhöhung miteinander verwachsen.

99. Auch bei den Krokodilen wird ein Recessus cavo-coeliacus gebildet. Dieser Rezess persistiert und ist beim entwickelten Tier an der rechten und dorsalen Seite des Magens zu sehen (Fig. 541, pag. 454). Die Bursa omenti minoris verändert während der späteren Embryonalzeit zum Teil ihre ursprüngliche Form und Lage; beim entwickelten Tier findet man, dass die linke Partie derselben sich ventralwärts von der kaudalen Ösophaguspartie und ventrokranialwärts vom Magen erstreckt, die Medianebene nach links hin überschreitend. (Fig. 542, pag. 454.)

100. Nicht nur die Lungenligamente, sondern auch die Leberligamente der Krokodile sind ursprünglich denen der meisten Lacertilien der Hauptsache nach ähnlich (vgl. Fig. 537, pag. 453 und Fig. 579, pag. 491). — Erst sekundär treten bei den Verwachsungen der Leber neue Leberligamente auf. (Vgl. Fig. 538 und 540, pag. 453.)

101. Bei den Vögeln werden die Mesenterialrezesse in hauptsächlich derselben Weise angelegt wie bei den meisten Lacertilien (Gruppe A). An der rechten Seite des Mesenteriums entstehen drei Rezesse, ein Recessus mesenterico-entericus, ein Recessus hepato-entericus und ein Recessus pneumato-entericus; an der linken Seite wird anfangs nur ein Recessus pneumato-entericus gebildet.

102. In einem späteren Stadium entsteht bei den Vögeln ausserdem ein Recessus hepato-entericus sinister. Dieser Rezess entsteht indessen in ganz anderer Weise als der Recessus hepato-entericus dexter und ist nicht als diesem vollkommen analog zu betrachten. Bisweilen ist die den linken Recessus hepato-entericus lateralwärts begrenzende Falte beim erwachsenen Huhn nicht deutlich zu sehen; vielleicht wird sie nicht immer gebildet.

103. Die kranialen Enden der beiden Recessus pneumato-enterici liegen von Anfang an in gleicher Höhe (in Übereinstimmung mit Ravn) und zwar ursprünglich fast unmittelbar kaudalwärts von der Trachealbifurkation. Von dieser werden sie später bei der starken Verlängerung der Hauptbronchien weit entfernt. — Bei der Entwickelung der Zwerchfellsluftsäcke obliterieren die kranialen Rezessspitzen durch Verwachsung ihrer Wände. Diese Verwachsung wird wahrscheinlich dadurch veranlasst, dass die erwähnten Luftsäcke bei ihrer starken Vergrösserung eine lokale Druckerhöhung in dieser Höhe erzeugen.

104. Die übrige Partie der rechtsseitigen Mesenterialrezesse bildet die Bursa omentalis dextra.

105. Die Eingangsöffnung dieser Bursa (= der Hiatus communis der rechtsseitigen Mesenterialrezesse) wird bei den bisher untersuchten Vögeln konstant verschlossen (in Übereinstimmung mit Butler; entgegen Mall).

106. Die den Hiatus bursae omenti majoris begrenzende Plica arteriae coeliacae wird bei den Vögeln — in Übereinstimmung mit dem Sachverhalt bei den Reptilien nicht von dem Leberzweig (entgegen Ravn), sondern von dem Magenzweig aufgehoben.

107. In dieser Falte entwickeln sich bei den Vögeln, Krokodilen und Schildkröten die Milz und eine grosse Partie des Pankreas, welche Organe also rechts vom Magen zu liegen kommen. Vielleicht ist die bei diesen Tieren bedeutend schwächere Rotation des Magens die Ursache, dass die Lage der erwähnten Organe von derjenigen bei den Säugetieren so beträchtlich abweicht.

108. Ausser beim Huhn wird der Hiatus bursae omenti majoris bei der Ente und der Taube verschlossen. Es gibt indessen auch Vögel, bei denen diese Öffnung zeitlebens persistiert (z. B. Schneehuhn, Birkhuhn, Sperling). Beim etwa 266 Stunden alten Hühnerembryo findet dieser Verschluss in der Weise statt, dass die Plica arteriae coeliacae mit der rechten Drüsenmagenwand verwächst. Vielleicht ist die Ursache hierzu in einer durch die Milz erzeugten lokalen Druckerhöhung zu suchen. Hierfür spricht die Tatsache, dass die oben erwähnten Vögel, welche einen offenstehenden Hiatus bursae omenti majoris besitzen, eine relativ kleine Milz haben.

109. Nur die kaudale Partie der Bursa omenti majoris verödet sekundär durch Verwachsung ihrer Wände (entgegen Butler). Diese Verwachsung findet etwa gleichzeitig damit statt, dass der Muskelmagen mit den Körperwänden verwächst, was auf eine gemeinsame Verwachsungsursache hindeutet.

110. Nur in seltenen Fällen (bei der Gans) scheint das dorsale Mesogastrium des Muskelmagens persistieren zu können. Schon bei etwa 266 Stunden alten Hühnerembryonen tritt hier eine grosse Defektbildung auf. Beim Birkhuhn atrophiert auch das dorsale Mesogastrium des Drüsenmagens.

111. Ein Omentum majus ist bei etwa 154 Stunden alten Hühnerembryonen schwach angedeutet, kommt aber niemals zur Entwickelung.

112. Das sogenannte „Pseudomentum avium" entsteht durch sekundäre Verwachsung zwischen dem Muskelmagen und der Körperwand. Mit dem Omentum majus der Säugetiere hat diese Bildung nichts Gemeinsames (entgegen Mall).

113. Die Bursa omenti majoris erreicht beim Hühnerembryo schon in einem sehr frühen Stadium die kaudale Grenze des Muskelmagens. Die starke sekundäre Vertiefung dieser Bursa entsteht offenbar bei der Vergrösserung und Kaudalwärtsverschiebung dieses Magens.

114. Die Bursa omenti minoris wird sekundär stark verbreitert. Die Eintrittsstelle der Vena cava inferior in die Leber erfährt hierbei eine relative Medialwärtsverschiebung (vgl. Fig. 528 und 529, pag. 435).

115. In derselben Weise wie bei den Reptilien wächst die Leber auch bei den Vögeln relativ stark in kranialer Richtung und gewinnt hierbei sekundär direkte Beziehung zu den Recessus pneumato-enterici. — Auch das Ligamentum pulmonale ventrale sinistrum wird hierbei mit der dorsalen Leberfläche verbunden (entgegen Ravn). (Fig. 526, pag. 433 und Fig. 528, pag. 435.)

116. Der Recessus pneumato-entericus sinister persistiert — mit Ausnahme von der kranialsten Partie (vgl. These 103) — zeitlebens (hauptsächlich in Übereinstimmung mit Butler, entgegen Mall); zusammen mit dem Recessus hepato-entericus sinister und einer bei der Verwachsung der Leber und des Muskelmagens mit der Körperwand isolierten Partie der grossen Körperhöhle bildet er die von mir so benannte Bursa omentalis sinistra. — Durch den in These 110 erwähnten Defekt im dorsalen Mesogastrium kommuniziert die Bursa omentalis sinistra mehr oder weniger breit mit der Bursa omenti majoris der Bursa omentalis dextra. Ventralwärts wird die Bursa omentalis sinistra teilweise von einer Leberpartie begrenzt, welche ich mit dem Namen Lobus Spigeli sinister bezeichnet habe. (Vgl. Fig. 527 und 529, pag. 435.)

---

117. Beim menschlichen Embryo wird konstant an der linken Seite des Mesenteriums ein Recessus pneumato-entericus gebildet. Dieser Rezess verschwindet aber bald wieder spurlos und zwar wahrscheinlich dadurch, dass er bei der zu dieser Zeit stattfindenden Kranialwärtsverschiebung der linken Lunge wieder ausgestülpt wird.

118. Auch beim Hundeembryo wird ein Recessus pneumato-entericus sinister gebildet (vgl. Fig. 508, pag. 407); entgegen Mall.

119. Die bei menschlichen und anderen Säugetierembryonen auftretende rechtsseitige Mesenterialtasche ist eine aus drei ursprünglich verschiedenen Mesenterialrezessen zusammengesetzte Bildung, von welchen nur der eine, kranialwärts gerichtete, dem Recessus pneumato-entericus sinister entspricht. — Die kaudale Partie derselben Tasche wird von einem ursprünglich dorsomedialwärts gerichteten Recessus mesenterico-entericus und von einem ventro-medialwärts gerichteten Recessus hepato-entericus gebildet.

120. Der Recessus mesenterico-entericus wird lateralwärts von einer Mesenterialfalte begrenzt, welche ich mit dem Namen Plica mesogastrica bezeichnet habe. Die Plica mesogastrica wird sekundär in eine rechte Plica venae cavae und eine linke Plica arteriae coeliacae geteilt. Die zwischen den beiden letzterwähnten Falten auftretende Rezesspartie (der Recessus cavo-coeliacus) bildet die erste deutliche Anlage des Atrium (s. Vestibulum) bursae omentalis.

121. Die kraniale Partie der vereinigten rechtsseitigen Mesenterialrezesse wird gleichzeitig mit der Entstehung der „kaudalen Begrenzungsfalte" der linken Pleurahöhle von der kaudalen Partie abgeschnürt und bildet dann die von Ravn und Hochstätter entdeckte dritte Pleurahöhle, welche ich mit dem Namen Bursa infracardiaca bezeichnet habe.

122. Diese Bursa infracardiaca persistiert im allgemeinen und ist auch beim erwachsenen Menschen und bei anderen Säugetieren zu finden, deren rechter Lunge ein Lobus infracardiacus fehlt. Die Persistenz der Bursa infracardiaca wird also nicht durch die Existenz eines Lobus infracardiacus veranlasst.

123. Die Grösse der Bursa infracardiaca ist nicht proportional zur Grösse des Lobus infracardiacus dexter. Denn obgleich wohl im allgemeinen Säugetiere mit grossem Lobus infracardiacus dexter auch eine relativ grosse Bursa infracardiaca besitzen, gibt es hiervon Ausnahmefälle (z. B. Macaco, Tarsius). — Die beträchtlichen Längenvariationen der Bursa infracardiaca können wahrscheinlich dadurch erklärt werden, 1. dass der Recessus pneumato-entericus sich bei verschiedenen Säugetieren ursprünglich verschieden weit kranialwärts erstreckt und 2. dass die betreffende Partie des Mediastinums bei verschiedenen Säugetieren verschieden weit in die Länge ausgezogen wird.

124. Die Grösse der die Bursa infracardiaca direkt begrenzenden Lungenpartie ist sehr (auch individuell) wechselnd und nicht proportional weder zur Grösse des Lobus infracardiacus dexter, noch zur Grösse der Bursa infracardiaca.

125. Alles deutet auch darauf hin, dass die ursprüngliche Bedeutung der Bursa infracardiaca bei der höheren Organisation der Lunge mehr oder weniger vollständig aufhört. Anstatt dessen übernimmt die Bursa infracardiaca oder die kaudale Partie derselben eine ganz neue Funktion: den Ösophagus vom Zwerchfell frei zu machen.

126. Die Länge der Bursa infracardiaca ist schon unmittelbar nach der Abschnürung derselben beim Katzenembryo relativ grösser als beim menschlichen Embryo. Dieser Längenunterschied wird indessen in späteren Stadien noch grösser und zwar dadurch, dass die die Bursa einschliessende Mediastinalpartie bei dem Katzenembryo stärker als beim menschlichen Embryo verlängert wird. — Gleichzeitig mit dieser starken Verlängerung des Mediastinums wird bei der Katze die kaudale Perikardialwand vom Zwerchfell isoliert.

127. Die beim menschlichen Embryo unmittelbar nach ihrer Abschnürung sehr kleine Bursa infracardiaca (grösster Diameter: ca. 0,45 mm) vergrössert sich später in etwa demselben Masse, wie der Ösophagus dicker wird. Unter Umständen kann die Bursa infracardiaca auch beim Menschen ihre ursprüngliche Beziehung zur rechten Lunge teilweise beibehalten (vgl. Fig. 514, pag. 418).

128. Die mesodermalen Lungenanlagen sind beim menschlichen Embryo ursprünglich symmetrisch (vgl. Fig. 156, 158 und 160, Taf. I und II). Bei den anderen von mir untersuchten Säugetierembryonen waren sie dagegen von Anfang an asymmetrisch (Fig. 503, pag. 405). In einem späteren Stadium werden sie auch beim menschlichen Embryo asymmetrisch (Fig. 166, pag. 130) und zwar, wie es scheint, dadurch, dass die Leber die Form der beiden Lungenanlagen in verschiedener Weise beeinflusst.

129. Die Insertionslinien der beiden Mesenterien an dem Digestionskanal sind ursprünglich absolut breiter als in den nächstfolgenden Stadien (vgl. Fig. 144, pag. 122 und Fig. 156, Taf. I); wo sie nicht durch das Vordringen der taschenförmigen Mesenterialrezesse schmäler gemacht werden, werden sie durch das Vordringen weit offener Rezessbildungen verschmälert.

130. Die Rotation des entodermalen Magens in dem Inneren des mesodermalen ist wahrscheinlich nur scheinbar.

131. Bei menschlichen Embryonen von 5—16 mm Länge (und auch bei anderen Säugetierembryonen aus derselben Entwickelungsperiode) existieren in dem noch sehr kurzen Omentum minus Venen, welche, von dem Ductus venosus Arantii kommend, sich in den Wänden der Magenanlage verzweigen. Diese Venen obliterieren in einem späteren Stadium, wenn das Omentum minus in die Länge ausgezogen wird. Da die Existenzzeit dieser Venen mit der wichtigsten Formentwickelungsperiode des Magens zusammenfällt, und da die Arteria coeliaca zu dieser Zeit relativ klein erscheint, ist es anzunehmen, dass diese Venen den Magenwänden von der Placenta kommendes Blut zuführen, und dass sie also das starke Breitenwachstum der Magenanlage vermitteln.

132. Bei der Obliteration des kaudalen Teils des Mesenterium ventrale bekommt beim menschlichen Embryo die in dieser Mesenterialpartie eingeschlossene Gallenblase zuerst eine oberflächliche Lage. Später wird sie vollständig in Lebersubstanz eingebettet und wird erst in einem noch späteren Stadium durch Leberatrophie an der kaudalen Leberfläche wieder sichtbar.

133. Beim Meerschweinchen persistiert der die Gallenblase einschliessende Teil des Mesenterium ventrale.

134. Wenn wir die beim Menschen persistierende Partie des Omentum minus nach der verschiedenen Insertion an den Digestionskanal benennen wollen, ist zu den bisher üblichen Namen, „Ligamentum hepato-duodenale“ und „Ligamentum hepato-gastricum“, auch ein dritter Name, Ligamentum hepato-oesophagicum, zu fügen.

135. Der Lobus Spigeli hepatis ist schon bei einem 5 mm langen menschlichen Embryo angelegt (Fig. 165, pag. 129). Die erste Anlage desselben entsteht dadurch, dass die Leber kranialwärts in die ventrale Wand des Recessus pneumato-entericus dexter teilweise hineinwächst.

136. Die kaudale Begrenzung der gemeinsamen Eingangsöffnung der rechtsseitigen Mesenterialrezesse wird anfangs von der Leber gebildet. Diese Leberpartie wird später ventral- und kranialwärts verschoben. Die kaudale Begrenzung des erwähnten Hiatus wird dann von einer Ausbuchtung übernommen, welche ich mit dem Namen Bulbus venae omphalo-mesentericae dextrae bezeichnet habe. (Fig. 167, pag. 131.)

137. Dieser Bulbus venae omphalo-mesentericae beginnt gleichzeitig mit der Entstehung der definitiven Vena portae zu obliterieren und zieht sich hierbei dorsalwärts zurück. Zu derselben Zeit entsteht die Duodenalschlinge, was

wahrscheinlich teilweise mit der erwähnten Bulbusatrophie in Zusammenhang zu bringen ist. (Fig. 184, pag 141.)

138. In späteren Stadien wird die kaudale Begrenzung des Foramen Winslowi zuerst von einer Plica arteriae pancreatico-duodenalis inf. (diese Falte liegt in der Höhe der im betreffenden Stadium einfachen, aber bei jüngeren 5 bis 11,7 mm langen, menschlichen Embryonen im allgemeinen zweiwurzeligen Arteria mesenterica superior[1]) und dann von einer Plica duodeno-suprarenalis (= Ligamentum duodeno-renale beim Erwachsenen) oder vom Duodenum gebildet. (Fig. 195, 204, 220 und 235.)

139. Das beweislich aktive Vordringen der Mesenterialrezesse hört sehr früh (schon bei 3—5 mm langen menschlichen Embryonen) auf. Die späteren Veränderungen der Rezesse können alle durch die Lageveränderungen und das Wachstum der sie begrenzenden Organe erklärt werden.

140. Das Omentum majus ist als ein aktiv auftretendes Lymphgefässorgan zu betrachten. An solchen Stellen, wo der Druck relativ niedrig ist, zeigt es beim menschlichen Embryo in einer gewissen Entwickelungsperiode konstant einen schwammigen Bau. Wenn in späteren Stadien der Druck höher wird, werden diese spongiösen Omentpartieen membranös. — Bei Katzenembryonen, bei welchen der intra-abdominale Druck wahrscheinlich niedriger als beim menschlichen Embryo ist, ist die Pars spongiosa omenti majoris bedeutend stärker als beim menschlichen Embryo entwickelt. (Fig. 232, pag. 164.)

141. Die dorsale Wand der Bursa omenti majoris zeigt beim menschlichen Embryo im allgemeinen zwei Verwachsungsflächen mit der dorsalen Körperwand: eine kaudale, halbinselförmige und eine kraniale, inselförmige, welche später konfluieren. — Die inselförmige Verwachsungsfläche bildet einen absolut bindenden Beweis für die Richtigkeit der Toldtschen Auffassung, dass die dorsale Insertionslinie des dorsalen Mesogastriums nicht durch wahre Verschiebung, sondern durch Verwachsung nach links hin disloziert wird. (Fig. 230.)

142. Bei mehreren Nagern (Cavia, Georychus, Mus, Lemmus) ist eine quere Verwachsung zwischen der dorsalen Wand der Bursa omenti majoris und der dorsalen Körperwand zu beobachten. Beim Igel findet sich eine ähnliche Verbindung, welche jedoch von der dorsalen Magenwand (kranialwärts von der Bursa omenti majoris) ausgeht.

143. Die sekundäre Verbindung zwischen dem Mesocolon resp. Colon transversum und dem Omentum majus entsteht durch Verwachsung und nicht durch „Abwickelung" (in Übereinstimmung mit Toldt; entgegen Lockwood.)

144. Eine ähnliche sekundäre Verwachsung zwischen dem Mesocolon transversum und dem Omentum majus ist auch bei Cavia und bei gewissen Wal-

[1]) Erst nachdem der erste Teil vorliegender Arbeit gedruckt worden war, erschienen zwei Publikationen von Tandler (1903: 1 und 2), welche über ähnliche Befunde betreffs der Arteria mesenterica superior berichten. Tandler fand nämlich, dass die Arteria mesenterica superior bei zwei 9 mm langen menschlichen Embryonen zweiwurzelig war.

fischen (Balaena) zu beobachten. Eine ligamentöse Verbindung zwischen dem Omentum majus und dem Mesocolon findet man bei der Ratte, bei dem Lemmus und dem Fuchs.

145. Der Magen und die Dünndärme führen während der Embryonalzeit peristaltische Bewegungen wahrscheinlich früher als der Dickdarm aus. Wenn diese Annahme richtig ist, können alle die beim menschlichen Embryo stattfindenden Verwachsungen als Folge von der Wirkung zweier mechanischer Faktoren (Druck einer gewissen Intensität und Unbeweglichkeit) erklärt werden. Die vitale Verwachsungstendenz der Serosa ist wahrscheinlich überall etwa dieselbe.

146. Dass sekundäre Verwachsungen in der Bauchhöhle nur bei gewissen Säugetieren physiologisch vorkommen, wird wahrscheinlich dadurch verursacht, dass bei diesen Tieren eine Rumpfverkürzung ohne entsprechende Reduktion der Grösse der Baucheingeweide stattgefunden hat, und dass der allgemeine intraabdominale Druck darum bei diesen Tieren höher als ursprünglich geworden ist. (Vgl. pag. 426.)

147. Das Omentum colicum Halleri ist schon bei 14 cm langen menschlichen Embryonen zu beobachten. Es entsteht dadurch, dass der rechte Rand des Omentum majus mit einer Kolonpartie verwächst, welche nachher relativ stark in die Länge wächst und nach rechts hin verschoben wird. (Fig. 237, pag. 169.)

148. Die Flexura coli sinistra resp. dextra werden nicht subserös in einem „Ligamentum recto-lienale" bezw. einem „Ligamentum cavo-duodenale" verschoben, sondern bekommen ihre definitive Lage durch sekundäre Verwachsung. (In Übereinstimmung mit Toldt; entgegen Klaatsch). Die Existenz dieser von Klaatsch beschriebenen Ligamente konnte ich bei den von mir untersuchten menschlichen Embryonen nicht bestätigen.

149. Die Bursa omentalis der Säugetiere ist eine aus drei verschiedenen Rezessen (dem Recessus hepato-entericus, dem Recessus mesenterico-entericus und der kaudalen Partie des Recessus pneumato-entericus dexter) zusammengesetzte Bildung. — Die jetzige Aufgabe der Bursa omenti minoris und der kranialen (zuerst gebildeten) Partie der Bursa omenti majoris ist offenbar, die Leber, das Pancreas und die Milz vom Digestionskanal zu isolieren.

150. Die annehmbaren Funktionen, welche von Seiten der Anatomen bisher dem Omentum majus zuerkannt wurden, sind nur als unwichtige Nebenfunktionen zu betrachten. Ausserdem hat das Omentum majus aller Wahrscheinlichkeit nach eine wichtige, ja unter Umständen lebenswichtige Funktion als Bakterienfänger. (In Übereinstimmung mit Roger [1898] und Anderen[1].) Diese An-

[1]) Erst nachdem das betreffende Kapitel gedruckt worden war, wurde ich durch eine Arbeit von Pirone (1904, Januar 30.) darauf aufmerksam gemacht, dass eine ähnliche Hypothese schon früher von Roger (1898), Milian (1899) und De Renzi et Boeri (1902) ausgesprochen und sogar durch experimentelle Untersuchungen gestützt worden war. (Die betreffenden Arbeiten waren mir ganz verborgen geblieben, weil sie nicht in anatomischen Zeitschriften publiziert oder in anatomischen Bibliographieen aufgenommen worden waren.) — Roger (1898)

nahme wird meiner Meinung nach erstens dadurch gestützt, dass das Omentum majus eine bei den Säugetieren neu und aktiv auftretende und konstant existierende Bildung ist (ich nehme darum an, dass es eine wichtige Funktion haben muss); und zweitens dadurch, dass die Grösse des Omentum majus bei den verschiedenen Säugetieren in direkter Proportion zu der mehr oder weniger gefährlichen Nahrung (und also zu der Möglichkeit einer Darmperforation) des betreffenden Tieres zu stehen scheint.

151. Als ein nicht unwichtiges Resultat meiner Arbeit erwähne ich zuletzt die plastischen Rekonstruktionsbilder, welche ich von den die Mesenterialrezesse begrenzenden embryonalen Organen gegeben habe. (Hervorzuheben ist indessen, dass die von mir gemachten Rekonstruktionen der entodermalen Lungen-, Magen- und Pankreasanlagen von den menschlichen Embryonen I, III—V und VII—IX nur insofern etwas neues darbieten, als sie die Beziehungen der Mesenterialrezesse, der Arteria coeliaca und der Arteria mesenterica superior zu den betreffenden Organen zeigen. Der entodermale Vorderdarm der erwähnten Embryonen war nämlich schon früher von Professor Hammar rekonstruiert worden und seit einigen Jahren den Besuchern unseres Museums wohl bekannt.)

Weitere Forschungsaufgaben.

Die Richtung des Blutstromes in den von mir beschriebenen, zur Magenwand verlaufenden Zweigen des Ductus venosus Arantii ist experimentell festzustellen. Es ist dies aber als eine ganz besonders schwierige Aufgabe zu betrachten, denn durch gewöhnliche Injektion, welche die normalen Druckverhältnisse verändert, wird man wohl nie zu bestimmten Rückschlüssen kommen können. Ausserdem ist eine gewöhnliche Injektion z. B. bei Säugetierembryonen, welche sich in dem betreffenden Entwickelungsstadium (Sch.-St.-L. etwa 5—15 mm) befinden, mit unseren jeztigen Hilfsmitteln wohl kaum ausführbar.

Sowohl betreffs der Technik einfacher wie für die Resultate sicherer, wäre es, wenn man die Uterusgefässe eines soeben getöteten Muttertieres durch eine leicht diffundierbare Farbelösung[1]) injizierte und die einzelnen Embryonen, nach-

exstirpierte das Omentum majus bei Kaninchen und Meerschweinchen und injizierte, nachdem sie von der Operation geheilt waren, einige Tropfen einer Staphylococcus-Kultur in die Bauchhöhle (kranialwärts vom Nabel) der operierten Tiere. Diese Tiere starben alle binnen 2 bis 3 Tagen. Dagegen vertrugen die Kontrolltiere, denen das Omentum majus nicht fehlte, konstant dieselbe Menge der Staphylococcus-Kultur. — Nach Milian (1899) sorgt das grosse Netz im Kampfe gegen etwaige Infektionen „augenscheinlich für die Resorption ‚gefallener' Leukocyten und für die Herbeischaffung neuer frischer Truppen; es reinigt die Bauchhöhle, indem es alle Fremdkörper, Karminkörnchen, Bakterien u. s. w. auffischt und fortschafft; es ist endlich stets bereit, etwaige Löcher im Darme zu verlegen und damit die Gefahr der allgemeinen Peritonitis zu verringern."

[1]) Als eine solche Farbe hat mir Dozent Dr. John af Klercker Kongorot empfohlen welche Farbe in sauren Lösungen (= sauren Fixierungsflüssigkeiten) schnell blau wird. (Vgl. af Klercker 1892.)

dem sie verschieden lange ihre Verbindung mit dem Muttertier beibehalten hatten, fixierte. Vor der Fixierung wäre das embryonale Herz z. B. durch eine glühende Nadel zum plötzlichen Stillstand zu bringen. In dieser Weise würde man wahrscheinlich bei verschiedenen Embryonen desselben Stadiums eine verschieden weit gegangene „physiologische" Injektion bekommen können, welche betreffs der Zirkulationsverhältnisse im Magen und in der Leber, ja sogar im ganzen embryonalen Körper, bestimmte Rückschlüsse gestatten könnte. — Bei niederen Wirbeltieren (z. B. bei Reptilien), bei denen die betreffenden Gefässe persistieren, würde man vielleicht bei älteren, einigermassen grossen, lebenden Embryonen die Richtung des Blutstromes in den betreffenden Gefässen direkt unter dem Mikroskop feststellen können.

Zu untersuchen ist weiter, ob nicht die mehrerwähnten Magenvenen unter Umständen auch bei den Säugetieren und speziell beim Menschen persistieren können. Diejenigen „Venae portae accessoriae", welche von dem Pylorusteil des Magens kommen, in dem Ligamentum hepato-duodenale verlaufen und in die Fissura transversa hepatis einmünden (E. H. Weber[1]) 1842, Sappey[1]) 1859 und Turner 1879), sind, glaube ich, nicht mit den von mir beschriebenen embryonalen Magenvenen identisch. Die letztgenannten Venen verlaufen nämlich im allgemeinen in der kranialen Partie des Omentum minus (vgl. Fig. 194, Taf. VII und Fig. 206, Taf. X). Eher wäre dann zu erwägen, ob nicht die von Hochstetter (1886) beschriebene Gefässanomalie von meinen Magenvenen herzuleiten wäre. Hochstetter fand nämlich, dass die Vena coronaria ventriculi (sinistra) in einigen Fällen durch die kraniale Partie des Omentum minus selbständig zur Leber verlief. — Die relativ zahlreichen, sehr kleinen, normalen Venen des Omentum minus des Erwachsenen, welche sowohl in die Leber- wie in die Magenvenen einmünden (Sappey[1]) 1859, Walsham 1879, Hochstetter 1886, Mariau 1893), sind wahrscheinlich später als die von mir beschriebenen Venen entstanden.

Die Existenz und die Beziehungen der Bursa infracardiaca ist bei den in dieser Hinsicht bisher nicht studierten Säugetieren zu untersuchen. Beim Menschen ist es statistisch festzustellen, wie oft sie obliteriert. — Wer die Bursa nicht einmal deutlich gefunden hat, sollte indessen — meiner Meinung nach — keine Statistik aufstellen wollen, denn man braucht etwas Übung, um sie nicht zu übersehen oder nicht mit gewöhnlichen Bindegewebelücken zu verwechseln.

Bei Missbildungen, deren linke Zwerchfellshälfte vollkommen defekt ist (d. h. bei denen nicht einmal die „kaudale Begrenzungsfalte" der linken Pleurahöhle zur Entwickelung gekommen ist), wäre zu untersuchen, ob nicht die Kommunikation zwischen der Bursa omentalis und der Bursa infracardiaca beibehalten wäre.

Bei solchen Missbildungen, bei welchen Hindernisse für die Ausbildung eines normal grossen intraabdominalen Druckes (z. B. grosse Bauchspalten) exi-

[1]) Zit. nach Henle (1868).

stierten, ist zu untersuchen: a) ob nicht das ganze Omentum majus einen spongiösen Bau habe und b) ob nicht sowohl das Omentum majus wie das Colon und Mesocolon ganz frei geblieben seien.

Die Richtigkeit meiner Vermutung, dass nicht nur die Extremitätsmuskulatur, sondern überhaupt jede Muskelfaser im embryonalen Körper Kontraktionsübungen haben dürfte, nachdem sie ein gewisses Entwickelungsstadium erreicht hat, muss wenn möglich geprüft werden.

Ebenfalls muss meine Hypothese, dass der embryonale Dickdarm noch ruhig liegen dürfte, nachdem der Dünndarm angefangen hat, sich peristaltisch zu bewegen, einer Prüfung unterworfen werden.

Mit Rücksicht auf die Hypothese, dass dem Omentum majus eine unter Umständen lebenswichtige Funktion als Bakterienfänger zuzuschreiben sein dürfte, muss die relativ starke oder schwache Entwickelung des Omentum majus der verschiedenen Säugetiere im Zusammenhang mit der für den Darmkanal mehr oder weniger gefährlichen Lebensweise der betreffenden Tiere eingehender studiert werden. Hierbei ist aber nicht nur die Art der Nahrung, sondern auch der mehr oder weniger starke Bau der Magen- und Darmwand und die Entkalkungsfähigkeit des Magensafts in Betracht zu ziehen. Auch können neue experimentelle Untersuchungen, welche nach kleinen Darmperforationen stattgefundene Infektionen des Peritoneums so viel wie möglich nachahmen, für diese Frage von grossem Interesse sein.

Meine Befunde von sekundären Verwachsungen des Omentum majus bei verschiedenen Nagern machen es wahrscheinlich, dass solche noch bei mehreren Säugetieren zu finden sind. — In diesem Zusammenhang wäre auch zu prüfen, ob der intraabdominale Druck bei solchen Säugetieren, bei welchen sekundäre Verwachsungen in der Bauchhöhle auftreten, wirklich (entweder permanent oder wenigstens in der Verwachsungsperiode) höher ist als bei solchen, denen diese Verwachsungen ganz fehlen.

Die Entstehung des den Magenfundus an die dorsale Bauchwand fixierenden Ligamentes beim Igel und seine ursprünglichen Beziehungen zur linken Nebenniere sind näher zu untersuchen.

Die Ontogenie von Klaatschs Ligamentum hepato-cavo-duodenale ist bei Echidna (oder bei anderen Säugetieren, welche es stark entwickelt haben) zu studieren.

Bei den Vögeln sind die Bursae omentales in ausgedehnterem Masse komparativ-anatomisch zu untersuchen.

Die Beziehungen der Bursae omentales zu den Luftsäcken sind sowohl embryologisch (durch Rekonstruktion) wie komparativ-anatomisch näher zu untersuchen.

Die sekundären Verwachsungen in der Bauch- und Brusthöhle der Vögel sind zunächst embryologisch zu studieren. Diese Verhältnisse sind so verwickelt, meiner Meinung nach nur durch Rekonstruktionsbilder deutlich und ver-

ständlich gemacht werden können. Da es sich bei dieser Untersuchung um relativ alte Embryonalstadien handelt, wird man viel Mühe ersparen, wenn man als Objekt nicht das Huhn, sondern einen kleineren Vogel (z. B. Fringilla, Sylvia, welche beide leicht zu bekommen sind) wählt.

Bei jungen Krokodilembryonen müssen die allerersten Beziehungen der Mesenterialrezesse untersucht werden. Es muss festgestellt werden, ob die von mir ausgesprochenen Vermutungen (dass der zuerst entstehende rechtsseitige Recessus als ein Recessus hepato-mesenterico-entericus zu betrachten ist, und dass der linksseitige Recessus ursprünglich die linke Lungenanlage vom Vorderdarm trennt) richtig sind oder nicht.

Die sekundären Verwachsungen der Leber und des Magens mit der Körperwand, d. h. die Bildung des sogenannten „Zwerchfells" ist bei Krokodilembryonen (relativ alten Stadien) durch Rekonstruktion klarzustellen. In diesem Zusammenhang ist auch die Entstehung der ventralen, schief longitudinellen Leberligamente zu studieren. Diese Ligamente werden während der postembryonalen Entwickelung lateral- und dorsalwärts verschoben. Sehr wahrscheinlich finde ich es, dass sie durch sekundäre Verwachsung der medio-ventralen Leberkanten mit der Bauchwand entstanden sind; eine Vermutung, deren Richtigkeit indessen geprüft werden muss.

Die sekundäre Verwachsung der Lungen ist bei Schildkröten- und Schlangen-Embryonen näher zu studieren. Bei den Varaniden wissen wir nicht, ob die Verbindung der Lungen mit den Körperwänden primär oder sekundär ist.

Der Mechanismus beim Verschluss des Hiatus recessus hepato-mesenterico-enterici ist bei Vögeln, Krokodilen, Schildkröten, Schlangen, Amphisbäniden und Amphibien embryologisch näher zu untersuchen.

Die Ursachen zu der sekundären Verödung einzelner Abschnitte der Körperhöhle bei den Schlangen sind durch embryologische Untersuchungen (Rekonstruktion!) zu ermitteln.

Die Ursachen der bei einigen Wirbeltierklassen auftretenden verschieden starken Magenrotation und ihre Beziehungen zu der definitiven Lage des Pancreas dorsale und der Milz sind näher zu studieren. Vielleicht kann, wie erwähnt, die sehr verschiedene Lage dieser Organe bei den Säugetieren einerseits und bei den Vögeln und Krokodilen etc. andererseits wenigstens teilweise durch diese Rotation erklärt werden.

Da ich habe feststellen können, dass das Centrum membranaceum der Schildkrötenleber durch sekundäre Atrophie der Lebersubstanz entsteht, wäre es zu vermuten, dass an dieser Stelle sogenannte „Vasa aberrantia" zu finden sein würden.

Die Entstehung des Recessus mesogastrii dorsalis ist bei den Scincoiden embryologisch zu untersuchen.

Die Entstehung des Ligamentum falciforme und des Recessus ligamenti falciformis ist z. B. bei Lacerta- oder Plestiodon-Embryonen näher zu studieren. Ich habe den Verdacht, dass die Entstehungsursache des erwähnten Rezesses in einer besonderen Gefässanordnung zu finden sein wird.

Die Entstehung des Septum posthepaticum und des Recessus septi posthepatici ist bei Tupinambis-Embryonen zu untersuchen. In diesem Zusammenhang ist auch die Entstehung der Ligamente der kaudalen Leberfläche zu studieren. Wahrscheinlich entstehen sie in ähnlicher Weise wie das Ligamentum coronarium hepatis beim Menschen, d. h. bei partieller sekundärer Freimachung der Leber von dem Septum.

Ebenfalls durch sekundäre Freimachung der kranialen Leberfläche vom Pericardium entstehen wahrscheinlich die beiden subperikardialen Rezesse bei Varanus; eine Vermutung, deren Richtigkeit indessen durch embryologische Untersuchung geprüft werden muss. — Auch die Existenz eines taschenförmigen Recessus pneumato-entericus sinister wäre bei Varanus-Embryonen zu konstatieren.

Die partielle Umwandlung der Urnierenfalten in Leberligamente ist näher (z. B. bei Chamaeleo- oder Agama-Embryonen) zu studieren. In diesem Zusammenhang wäre auch die Ursache der bisweilen sehr grossen Asymmetrie dieser Ligamente (das rechte ist grösser bei den Reptilien, das linke bei den Urodelen) zu ermitteln.

Die Bildung des bei gewissen Agama-Arten existierenden vollständigen Septums zwischen der rechten Pleurahöhle und der Bauchhöhle ist embryologisch zu untersuchen. Ich nehme an, dass dieser Verschluss unter Vermittelung von der Leber stattgefunden hat; denn es ist sehr unwahrscheinlich, dass zwei dünne Falten (die Urnierenfalte und die „kaudale Begrenzungsfalte" der rechten Pleurahöhle) von selbst miteinander verlöten.

Durch embryologische Untersuchung muss festgestellt werden, ob die von mir ausgesprochene Vermutung richtig ist, dass bei den Gymnophionen eine Bursa omentalis gebildet wird, deren Eingangsöffnung sekundär verschlossen wird, und deren von dem dorsalen Hauptmesenterium gebildete Wand sekundär grösstenteils atrophiert.

Bei Ceratodus ist das Verschwinden des Recessus pancreatico-entericus embryologisch zu untersuchen.

Sehr interessant wäre es, die Mesenterialrezesse und ihre Entstehung bei den übrigen Dipnoern (deren Lungen paarig sind) zu studieren. Ich setze nämlich voraus, dass solche Rezesse auch hier existieren.

Bei Embryonen von Teleostiern und Ganoiden ist zu untersuchen, ob ein Recessus hepato-entericus gebildet wird oder nicht. A priori finde ich es indessen wenig wahrscheinlich, dass bei diesen Tieren ein solcher Rezess gebildet würde, denn es fehlt ja ihnen die Vena cava inferior, deren Eintrittsstelle in die Leber bei den höheren Wirbeltieren den für eine taschenförmige Rezessbildung nötigen dritten fixen Punkt der Leber bildet.

Bei Ganoiden-Embryonen ist zu untersuchen, ob ein Recessus mesenterico-entericus (R. pancreatico-entericus) gebildet wird oder nicht.

Auch bei Teleostier-Embryonen sind der Recessus mesenterico-entericus und seine Organbeziehungen eingehender zu studieren.

Die Entstehung der lateralen Leberligamente bei Spinax niger ist embryologisch zu untersuchen.

Die ursprüngliche Bedeutung der Plica mesogastrica ist noch zu ermitteln. Mit Rücksicht darauf, dass in der Ontogenie die mesodermalen Organanlagen oft früher als die entodermalen auftreten, finde ich es wahrscheinlich, dass die Plica mesogastrica als die mesodermale Anlage eines gewissen Organs zu betrachten ist. Am nächsten liegt es wohl anzunehmen, dass sie als die mesodermale Anlage einer ursprünglich sehr langen einfachen, rechtseitigen Lunge oder eines ursprünglich stark entwickelten Lobus venae cavae hepatis zu betrachten ist.

Nomenklatorische Bemerkung.

Der Leser wird in dieser Arbeit mehrere neue Namen gefunden haben und zwar nicht nur solche, welche bisher unbekannte Tatsachen oder Verhältnisse benennen, sondern auch solche, welche schon bekannte Organ- oder Mesenterialteile bezeichnen, die bisher entweder gar keine oder ganz andere Namen hatten.

Da indessen die von mir gewählte Nomenklatur nicht ohne Inkonsequenzen ist, und da ich der Ansicht bin, dass man eine schon vorhandene Nomenklatur nicht ohne wichtige Gründe verändern darf, fühle ich mich verpflichtet, hierüber einige Worte zur Erklärung und Verteidigung zu sagen.

Die Mesenterialrezesse habe ich versucht, je nach der wahrscheinlich anfangs verschiedenen Funktion derselben, verschieden zu benennen. Im allgemeinen habe ich sie nach den ursprünglich zu trennenden Organen benannt. Eine Ausnahme hiervon bildet der Recessus mesenterico-entericus, den ich konsequenter und bei gewissen Tierklassen vielleicht besser mit dem Namen Recessus pancreatico-lieno-entericus hätte bezeichnen können. Ehe wir indessen die ursprüngliche Bedeutung der Plica mesogastrica kennen gelernt haben, finde ich es vorteilhaft, den indifferenten Namen Recessus mesenterico-entericus beizubehalten.

Mehrere Namen (z. B. Bursa omentalis sinistra, Lobus Spigeli sinister, Bursa infracardiaca) habe ich gewählt, hauptsächlich weil sie bequem zu erinnern sind.

Die ursprünglichen Eingangsöffnungen der taschenförmigen Mesenterialrezesse sind richtiger mit dem Namen Hiatus als mit dem Namen Foramen zu bezeichnen. Jedoch habe ich den Namen Foramen epiploicum Winslowi (anstatt Hiatus bursae omentalis) beibehalten, weil er überall seit längerer Zeit eingebürgert ist.

Die ventralen Lungenligamente sind, wo sie existieren, nicht als akzessorische Ligamente zu betrachten. Ich finde es darum nicht passend, sie mit dem Namen Ligamenta pulmonalia accessoria (Ravn) zu bezeichnen. Sie befestigen sich ursprünglich nicht — und sogar nicht immer sekundär — an die Leber. Ich habe darum auch nicht die Namen Ligamentum hepato-pulmonale und Ligamentum hepato-cavo-pulmonale (Mathes) akzeptieren können.

Unter dem Namen Nebengekröse (Mesolaterale) verstehe ich jede von dem Mesenterium durch einen taschenförmigen Rezess aufgehobene Falte. An der linken Seite wird das Nebengekröse im allgemeinen nur durch die Lungenligamente, an der rechten Seite sowohl durch die Lungenligamente (kranialwärts) wie durch die Plica venae cavae (kaudalwärts) repräsentiert.

Die von mir so benannte Plica mesogastrica wurde von Ravn und Hochstetter unter dem Namen Plica venae cavae beschrieben. Diesen Namen habe ich indessen für die allererste Anlage der betreffenden Falte nicht akzeptieren wollen, 1. weil die Vena cava inferior nicht die Entstehungsursache dieser Falte bilden kann (denn die Vene entsteht später als die Falte) und 2. weil diese Falte sekundär in zwei Falten geteilt wird, von denen die rechte passender mit dem Namen Plica venae cavae bezeichnet werden kann. Die linke von diesen Falten, welche die Grenze zwischen der Bursa omenti minoris und der Bursa omenti majoris bildet, habe ich Plica arteriae coeliacae genannt, um eine für alle Wirbeltiere, welche eine Bursa omenti majoris besitzen, verwendbare Bezeichnung zu haben. Bisweilen enthält nämlich diese Falte sowohl die Arteria gastrica sinistra wie die Arteria hepatica, bisweilen nur eine Arteria gastrica.

Den alten Namen Bursa omentalis habe ich vor dem Namen Bursa hepato-enterica (Klaatsch) vorgezogen, weil die betreffende Tasche auch andere Organe als die Leber vom Digestionskanal isoliert. Auch finde ich die ältere Bezeichnung Lobus venae cavae hepatis besser als den Namen Lobus descendens hepatis (Klaatsch), weil es fraglich werden könnte, welche Richtung man mit dem Wort descendens bezeichnet.

Unter dem Namen Lobus Spigeli im weiteren Sinne verstehe ich diejenige Leberpartie, welche zwischen den Insertionslinien des Omentum minus und des betreffenden Nebengekröses liegt. Diese Leberpartie wird an der rechten Seite oft teilweise auch von dem Lobus venae cavae gebildet. Der Lobus Spigeli dexter im engeren Sinne hat medialwärts dieselbe Grenze; lateralwärts streckt er sich dagegen nur bis zum Lobus venae cavae, von welchem er durch eine Furche abgegrenzt ist.

Da ich zu der festen Überzeugung gekommen bin, dass die rechtsseitige Mesenterialtasche der linksseitigen nicht vollkommen analog ist, und dass die Aufgabe dieser Taschen nicht in der Isolierung der Lungen von ien ist, so habe ich den Namen Recessus pulmo-hepatici ieren können.

Literaturverzeichnis.

Die mit * bezeichneten Arbeiten waren mir nicht im Original zugänglich.

1880. Aeby. Der Bronchialbaum der Säugetiere und des Menschen nebst Bemerkungen über den Bronchialbaum der Vögel und Reptilien. — Leipzig.

1903: 1. Ancel et Sencert. Morphologie du péritoine. Les ligaments hépatiques accessoires chez l'homme. — Journal de l'Anat. et de la Physiol. Anné 39, Nr. 4, pag. 353.

1903: 2. Dieselben. Sur le petit épiploon, le ligament hépato-duodéno-épiploïque. Bibliographie anatomique. Tome XII, pag. 1.

1903: 3. Dieselben. Nouvelles recherches sur le ligament cysto-duodéno-épiploïque. Bibliographie anatomique. Tome XII, pag. 102.

1883. Anderson, R. J. The arrangement of the peritoneum in man and other animals. The Dublin quaterly Journal of medical science. Vol. 76, pag. 180.

*1889. Baraban. Recherches sur la soudure des feuillets de l'épiploon humain. Revue médicale de l'Est.

1897. Bertelli. Pieghe dei Reni primitivi. Contributo alla Morfologia e allo Sviluppo del Diaframma. Pisa.

1867. Bochdalek jun. Über den Peritonealüberzug der Milz und des Ligamentum pleurocolicum. Arch. f. Anat., Phys. u. Med. pag. 565.

1895. Brachet. Recherches sur le développement de la cavité hépato-entérique de l'Axolotl et de l'arrière cavité du peritoine chez les Mammifères (Lapin). Archiv de Biologie. Tome 13, pag. 559.

1896. Derselbe. Sur le développement de la cavité hépato-entérique chez les Amphibiens. Anat. Anz., Bd. XI, pag. 641.

1891. Broesike. Über intraabdominale (retroperitoneale) Hernien und Bauchfelltaschen nebst einer Darstellung der Entwickelung peritonealer Formationen. Berlin.

1895. Broman. Beschreibung eines menschlichen Embryo von beinahe 3 mm Länge mit spezieller Bemerkung über die bei demselben befindlichen Hirnfalten. — Morph. Arbeiten, herausgegeben von Schwalbe. Bd. 5, Heft 2, pag. 202.

1899. Derselbe. Die Entwickelungsgeschichte der Gehörknöchelchen beim Menschen. (Dissertation.) — Anatomische Hefte herausgegeben von Merkel und Bonnet, Heft 37 (Bd. II, Heft 4).

1902. Derselbe. Über die Entwickelung des Zwerchfelles beim Menschen. — Verhandlungen der anatomischen Gesellschaft auf der sechzehnten Versammlung in Halle a/S., 1902, pag. 16.

1903. Derselbe. Über die Existenz eines bisher unbekannten Kreislaufes im embryonalen Magen. — Anat. Anz., Bd. XXIII, pag. 390.

1889. Butler, Gerard W. On the Subdivision of the Body-cavity in Lizards, Crocodiles and Birds. Proceedings of the Zoological Society of London. pag. 452.

1889. Butler, Gerard W. On the Relations of the Fatbodies of the Sauropsida. Proceedings of the Zool. Society of London. pag. 602.
1892. Derselbe. On the Subdivision of the Body-cavity in Snakes. Proceedings of the Zool. Society of London. pag. 477.
1894. Camerano. Richerche anatomo-fisiologiche intorno ai Salamandridi normalmente apneumoni. Anat. Anz., Bd. IX, pag. 676 (und Torino 1894).
1896. Derselbe. Nuove ricerche intorno ai Salamandridi normalmente apneumoni e intorno alla respirazione negli Anfibi urodeli. — Anat. Anz., Bd. XII, pag. 114.
*1902. De Renzi et Boeri. Sull'azione protettrice dell'epiploon. — Riforma medica, vol. IV. Zit. nach Pirone (1904).
1903. Dévé. Note complémentaire au sujet des lobes postérieurs et cardiaques du poumon. Bulletins et mémoires de la Société anatomique de Paris. Année 78, Série 6, Tome 5, pag. 270—275.
1889. Duval, M. Atlas d'Embryologie. Paris.
1892. Endres. Anatomisch-entwickelungsgeschichtliche Studien über die formbildende Bedeutung des Blutgefässapparates unter besonderer Berücksichtigung der damit verbundenen mechanischen Einflüsse. — Arch. f. mikr. Anat., Bd. 40, pag. 435.
1884. Fol. Déscription d'un embryon humain de cinq millimètres et six dixièmes. Recueil zoologique suisse. Tome I, Nr. 3, pag. 357 (383).
1900. Fredet. Péritoine. Morphogenèse et morphologie etc. In Poirier et Charpy: Traité d'Anatomie humaine. Tome 4, pag. 869.
1901. Gegenbaur. Vergleichende Anatomie der Wirbeltiere. Bd. II, pag. 201, Leipzig.
*1903. Gianelli. Sullo sviluppo della cavità epato-enterica degli Anfibi (Nota preventiva)[1]). — Arch. ital. di Anat. e di Embryol. Vol. 2, Fasc. 1, pag. 264—271.
1875. Goette. Die Entwickelungsgeschichte der Unke. Leipzig.
1890. Derselbe. Entwickelungsgeschichte des Flussneunauges (Petromyzon fluv.). I. Teil. Leipzig.
1764. v. Haller. Elementa Physiologiae Corporis Humani. Bernae. Tomus VI, pag. 362.
1900. Hammar. Sakkunnighetsutlåtande. — Ansökningshandlingar och sakkunniges utlåtanden rörande e. o. professuren i Histologi vid Karolinska Medico-Kirurgiska Institutet. Stockholm 1900. pag. 19.
1834. Hansen, Valentinus. Peritonaei humani anatomia et physiologia. Diss. Berolini.
1868. Henle. Handbuch der systematischen Anatomie des Menschen. Bd. III. Gefässlehre. pag. 371.
1836. Hennecke. De functionibus omentorum in corpore humano. Diss. Gottingae.
*1879. Hennig. Wachstumsverhältnisse der Frucht und ihrer wichtigsten Organe in den verschiedenen Monaten der Tragzeit. — Arch. f. Gynäkologie XIV. Zit. nach Preyer (1885).
1868. His. Untersuchungen über die erste Anlage des Wirbeltierleibes. — Die erste Entwickelung des Hühnchens im Ei. Leipzig.
1880—85. Derselbe. Anatomie menschlicher Embryonen. Leipzig. I. Embryonen des ersten Monats. 1880.
1887. Derselbe. Zur Bildungsgeschichte der Lungen beim menschlichen Embryo. Archiv f. Anat. u. Phys. Anat. Abt.
1895. Derselbe. Die anatomische Nomenklatur. — Archiv für Anat. und Phys., Anat. Abt. Supplement-Band.
1886. Hochstetter. Anomalien der Pfortader und der Nabelvene in Verbindung mit Defect oder Linkslage der Gallenblase. Anomalien der Vena coronaria ventriculi. — Archiv f. Anat. u. Phys. — Anat. Abt., pag. 369.
1887. Derselbe. Über die Bildung der hinteren Hohlvene bei den Säugetieren. — Vorläufige Mitteilung. Anat. Anzeiger. Arch. f. A. u. Ph. Anat. Abt.
1881:1. Derselbe. Beiträge zur Entwickelungsgeschichte des Venensystems der Amnioten. — I. Hühnchen. Morphol. Jahrb., Bd. 13, 1888, pag. 582.
1882:2. Derselbe. Zur Morphologie der V. cava inferior. Anat. Anz., Jahrg. III, Nov., pag. 8[illegible]7.

[1]) Diese Mitteilung, welche erst während des Druckes vorliegender Arbeit erschienen ist, war mir leider nicht zugänglich und ich habe sie darum hier gar nicht berücksichtigen können.

1888:3. Hochstetter. Über das Gekröse der hinteren Hohlvene. Ebenda. pag. 965.
1899. Derselbe. Über partielle und totale Scheidewandbildung zwischen Pleurahöhle und Peritonealhöhle bei einigen Sauriern. Morphol. Jahrbuch, Bd. 27, pag. 263.
1902. Derselbe. Die Entwickelung des Blutgefässsystems (des Herzens nebst Herzbeutel und Zwerchfell, der Blut- und Lymphgefässe, der Lymphdrüsen und der Milz in der Reihe der Wirbeltiere). — Hertwigs Handbuch der vergl. und experim. Entwickelungslehre der Wirbeltiere.
1890. Hoffmann, C. K. Entwickelungsgeschichte der Reptilien. Bronns Klassen und Ordnungen des Tierreiches. Bd. VI, 3, pag. 2074 u. ff.
1844. Huschke. Lehre von den Eingeweiden und Sinnesorganen des menschlichen Körpers. v. Sömmerings Handbuch „vom Baue des menschlichen Körpers". Leipzig. pag. 201.
1879. Koelliker. Entwickelungsgeschichte des Menschen und der höheren Tiere. Zweite Auflage. Leipzig.
1892. Klaatsch. Zur Morphologie der Mesenterialbildungen am Darmkanal der Wirbeltiere. Morphologisches Jahrbuch, Bd. 18, pag. 385 u. 609.
1893. Derselbe. Zur Beurteilung der Mesenterialbildungen. Entgegnung an Herrn Prof Toldt. Morphol. Jahrb., Bd. 20, pag. 398.
1895. Derselbe. Über die Persistenz des Ligamentum hepato-cavo-duodenale beim erwachsenen Menschen in Fällen von Hemmungsbildungen des Situs peritonei. Morphologisches Jahrbuch, Bd. 23, pag. 218.
1892. afKlercker, John. Über Stückfärbung von Mikrotommaterial. — Biologiska Föreningens förhandlingar. Bd. IV, pag. 111.
1883. Leunis. Synopsis der Tierkunde. I. Zoologie von H. Ludwig.
1884. Lockwood. The developement of the great omentum and transverse mesocolon. Journal of Anatomy and Physiology. Vol. 18.
1890. Mall. Developement of the lesser peritoneal cavity in birds and mammals. Journal of Morphology. Vol. 5, pag. 165.
1893. Mariau. Recherches anatomiques sur la Veine porte et particulièrement sur les anastomoses avec le système veineux général. Thése. Lyon.
*1889. Martin. Die Entwickelung des Wiederkäuermagens und -Darmes. — Schweizer Archiv f. Tierheilkunde.
1890. Derselbe. Zur Entwickelung der Bursa omentalis und der Mägen beim Rinde. Österreichische Monatsschrift für Tierheilkunde. Bd. 14, pag. 49.
1891. Derselbe. Die Entwickelung des Wiederkäuermagens und -Darmes. Festschrift zur Feier des 50jähr. Doktorjubiläums der Herren Prof. Dr. v. Nägeli und Geh.-Rat Prof. Dr. v. Koelliker.
1895. Mathes. Zur Morphologie der Mesenterialbildungen bei Amphibien. Morphologisches Jahrbuch, Bd. 23, pag. 256.
1902. Maurer. Die Entwickelung des Darmsystems. Hertwigs Handbuch der vergl. und exper. Entwickelungslehre der Wirbeltiere.
1817. Meckel. Bildungsgeschichte des Darmkanals der Säugetiere und namentlich des Menschen. Deutsches Archiv f. d. Physiologie, herausg. v. Meckel. Bd. III, pag. 1—84 (pag. 82).
*1899. Milian, G. La mobilité défensive de l'épiploon. — Gaz. des Hôp. LXXII. 74. — Ref. in Schmidts Jahrbücher, Bd. 265, 1900, pag. 236.
1897. Müller, Erik. Beiträge zur Anatomie des menschlichen Fötus. Kongl. Svenska Vetenskapsakademiens Handlingar. Bd. 29, Nr. 2.
1830. Müller, Johannes. Über den Ursprung der Netze und ihr Verhältnis zum Peritonealsacke beim Menschen, aus anatomischen Untersuchungen an Embryonen. Meckels Archiv für Anat. u. Phys. pag. 395.
1901. Narath. Der Bronchialbaum der Säugetiere und des Menschen. — Bibliotheca medica. A. Heft 3. Stuttgart.
1892. Pérignon. Étude sur le développement du péritoine dans ses rapports avec l'évolution du tube digestif et de ses annexes. Thèse. Paris.

1885. Phisalix. Recherches sur l'anatomie et la physiologie de la rate chez les Ichthyopsidés. Thèse de Paris.
1888. Derselbe. Étude d'un embryon humain de 10 millimètres. Archives de Zoologie expérimentale et générale. II. Série. Tome 6. pag. 279.
1904. Pirone, R. Sur la fonction protectrice du grand épiploon. Arch. Italiennes de Biologie. Tome XL. Fasc. 2. pag. 300.
1885. Preyer, W. Spezielle Physiologie des Embryo. Leipzig.
1874. Ranvier. Sur la formation des mailles du grand épiploon. Archives de Physiologie norm. et pathol. pag. 421.
1887. Ravn. Vorläufige Mitteilung über die Richtung der Scheidewand zwischen Brust- und Bauchhöhle in Säugetierembryonen. Biolog. Zentralbl., Bd. 7, Nr. 14, Sept. 1887, pag. 425.
1888. Derselbe. Om dannelsen of skillevaeggen mellem bryst-og bughulen hos pattedyrsfostre. Diss. Köbenhavn.
1889:1. Derselbe. Über die Bildung der Scheidewand zwischen Brust- und Bauchhöhle in Säugetierembryonen. — Archiv f. Anat. u. Phys., Anat. Abt., Leipzig, pag. 123.
1889:2. Derselbe. Untersuchungen über die Entwickelung des Diaphragmas und der benachbarten Organe bei den Wirbeltieren. — Arch. f. Anat. u. Phys., Anat. Abt., pag. 412.
1896. Derselbe. Die Bildung des Septum transversum beim Hühnchen. Arch. f. Anat. und Phys., Anat. Abt., pag. 156.
1830. Retzius, Anders. Anatomisk undersökning öfver några delar of Python bivittatus jemte comparativa anmärkningar. Kongl. Vetenskaps-Academiens Handlingar för år 1829. Stockholm 1830, pag. 89.
1629. Riolan. Oeuvres anatomiques (mis en français par Pierre Constant). Paris. (pag. 234—242. L'Epiploon.)
1783. Roesslein. De differentiis inter foetum et adultum. Dissertatio inauguralis anatomico-physiologica. Argentorati.
1898. Roger. Rôle protecteur du grand épiploon. — La Semaine Médicale. T. 18, pag. 79.
1901. Semon. Normentafel zur Entwickelungsgeschichte des Ceratodus Forsteri. — Normentafel zur Entwickelungsgeschichte der Wirbeltiere, herausg. von Keibel. Heft 3. Jena.
1890. Stoss. Vergleichend-anatomische Untersuchungen über die Entwickelung des Verdauungskanals der Wiederkäuer. — Deutsche Zeitschrift für Tiermedizin und vergl. Pathologie. Bd. XVI, pag. 96—124.
1892. Derselbe. Untersuchungen über die Entwickelung der Verdauungsorgane, vorgenommen an Schafsembryonen. Diss. phil. Leipzig.
1896. Swaen. Recherches sur le développement du foie du tube digestif de l'arrière-cavité du péritoine et du mésentère. Journal de l'Anat. et de la Physiol. Bd. 32, pag. 1.
1897. Derselbe. Recherches sur le développement du foie du tube digestif et de l'arrière-cavité du péritoine et du mésentère. II. Journal de l'Anat. et de la Physiol. Bd. 33.
1899:1. Derselbe. Nouvelles recherches sur le développement du grand épiploon et des mésocôlons chez les embryons humains. Bulletin de l'Académie royale de médecine de Belgique. IV. Série. — Tome XIII. pag. 147.
1899:2. Derselbe. Note sur la topographie des organes abdominaux et sur les dispositions du péritoine. Bibliographie anatomique. T. VII. pag. 153—189.
1903:1. Tandler. Zur Entwickelungsgeschichte der menschlichen Darmarterien. — Verhandlungen der anatomischen Gesellschaft auf der siebzehnten Versammlung in Heidelberg. 1903. pag. 132.
1903:2. Derselbe. Zur Entwickelungsgeschichte der menschlichen Darmarterien. — Anatomische Hefte, herausg. von Merkel und Bonnet. Bd. 23, Heft 1, pag. 189.
1881. Tarenetzky. Beiträge zur Anatomie des Darmkanales. Mem. de l'Acad. imp. de St. Pétersbourg. T. 28.
1879. Toldt. Bau und Wachstumsveränderungen der Gekröse des menschlichen Darmkanales. Denkschriften d. kais. Akad. d. Wissenschaften in Wien. — Math.-Naturwiss. Klasse. Bd. 41.
Derselbe. Die Darmgekröse und Netze im gesetzmässigen und gesetzwidrigen Zustand. Denkschr. d. kais. Akad. d. Wissenschaften. — Math.-Naturw. Klasse. Bd. 56. Wien. pag. 1.

1893: 1. Toldt. Über die massgebenden Gesichtspunkte in der Anatomie des Bauchfelles und der Gekröse. Denkschriften d. kais. Akad. d. Wiss. — Math.-Naturw. Klasse. Wien. pag. 63.

1893: 2. Derselbe. Über die Geschichte der Mesenterien. Verhandlungen d. Anat. Ges. in Göttingen. pag. 12 (30—34).

*1857. Treitz. Hernia retroperitonealis. Ein Beitrag zur Geschichte innerer Hernien. Prag.

1899. Tullberg. Über das System der Nagetiere. Eine phylogenetische Studie. — Nova acta reg. soc. Sc. Ups. Ser. III. Upsala.

1879. Turner. Note on Mr. Walshams Observations on the Coronary Veins of the Stomach. — Journal of Anat. und Phys. Vol. XIV. pag. 403.

1901. Voeltzkow. Beiträge zur Entwickelungsgeschichte der Reptilien. IV. — Abhandlungen der Senkenbergischen naturforschenden Gesellschaft. Bd. 26. Frankfurt a. M.

1879. Walsham. Observations on the coronary veins of the Stomach. — Journal of Anatomy and Physiology. Vol. XIV. pag. 398.

1879. Wiedersheim. Die Anatomie der Gymnophionen. — Jena.

1896. Wilder. Lungless Salamanders. Second paper. Anat. Anz., Bd. XII, pag. 182.

1718. Winslow. Nouvelles observations anatomiques sur la situation et la conformation de plusieurs visceres. Histoire de l'Académie royal des Sciences. Année 1715. Paris. pag. 234.

1764. Wrisberg. Descriptio anatomica embryonis. Diss. Goettingae.

1881. Zoerner. Bau und Entwickelung des Peritoneum. Diss. Halle

Nachtrag.

Obgleich ich in dem referierenden Teile dieser Arbeit der Vollständigkeit nachgestrebt habe, habe ich leider nicht entgehen können, dass eine Publikation (von Brouha[1]) aus neuerer Zeit von mir ganz übersehen worden ist. Dies erklärt sich dadurch, dass in der von mir durchgesuchten Bibliographie die betreffende Arbeit nicht unter der gewöhnlichen Rubrik „Darmsystem" aufgenommen worden war. Erst nachdem die vorliegende Arbeit schon gedruckt war, und ich für eine neue Arbeit wieder zum Literatursuchen ging, wurde ich auf die betreffende Publikation aufmerksam gemacht.

Brouha (1898) untersuchte die Entwickelung der Bursae omentales („cavités hépato-entériques) bei zwei Tauben-Embryonen (59 bezw. 80 Stunden alt) und 5 Hühnerembryonen (resp. 68, 84, 100, 108 und 124 Stunden alt).

Bei dem 59 Stunden alten Taubenembryo waren die entodermalen Lungenanlagen noch nicht vom Vorderdarm abgeschnürt. Taschenförmige Mesenterialrezesse existierten noch nicht. — Bei dem 80 Stunden alten Taubenembryo waren die entodermalen Lungenanlagen von der Ösophagusanlage getrennt. Nach der Textfigur *g* (loc. cit. pag. 341) zu urteilen, streckte sich die rechte entodermale Lungenanlage etwas weiter kaudalwärts als die linke. An der rechten Seite war eine relativ grosse Mesenterialtasche zu sehen, deren kraniales, in der Höhe der rechten Lunge liegendes Ende („la cavité hépato-entérique") auf dem Querschnitt allseitig geschlossen war. Kaudalwärts setzte sich diese Kavität in eine etwa 0,3 mm lange „gouttière hépato-entérique" fort. Eine ähnliche „gouttière hépato-entérique" war auch an der linken Seite des Mesenteriums zu sehen. Die lateralen Begrenzungen dieser Mesenterialfurchen („les prolongements caudaux des méso-latéraux") gingen kaudalwärts von dem ventralen auf das dorsale Mesenterium über.

Ein Vergleich zwischen diesen beiden Embryonen zeigt nach Brouha, „qu'il est impossible d'expliquer la formation des cavités hépato-entériques par la soudure de l'aile pulmonaire avec la face dorsale du sinus veineux" und „que l'apparition des gouttières et des cavités hépato-entériques est due à la pénétration active de l'épithélium coelomique dans le tissu de la cloison mésentérique".

[1]) Brouha: Recherches sur le Développement du Foie, du Pancréas, de la Cloison mésentérique et des Cavités hépato-entériques chez les Oiseaux. — Journal de l'Anat. et de la Physiol. T. 34. 1898 pag. 338.

[illegible]

[illegible]

[illegible]

enterica dextra zeigten junge Embryonen von Rana esculenta ähnliche Verhältnisse.)

Bei älteren Tritonembryonen tritt auch an der linken Seite ein Ligamentum hepato-pulmonale — und hiermit auch eine Cavitas hepato-enterica sinistra — auf. Diese Kavität verschwindet aber als solche bald wieder, indem das Ligamentum hepato-pulmonale sinistrum sekundär verloren geht.

Die Cavitas hepato-enterica dextra persistiert dagegen zeitlebens. Bei der Entstehung der Duodenalschlinge atrophiert das sehr dünne dorsale Mesenterium in dieser Höhe („par traction"), und die Cavitas hepato-enterica (dextra) bekommt so wieder Kommunikation mit der grossen Körperhöhle.

Die Hauptergebnisse Gianellis fasst Fusari in folgenden Worten zusammen: „D'après ses recherches l'A. conclut que, des deux cavités hépato-entériques embryonnaires, la droite seule prend un développement considérable, et que c'est elle qui va former la cavité homonyme de l'adulte, et que les deux cavités embryonnaires sont dues à des enfoncements coelomatiques primitives qui, secondairement, sont détachés de la cavité coelomatique générale par les ligaments hépato-pulmonaires".

Die Arbeiten von Robinson[1]) über das Peritoneum waren mir nur durch Holls Referate in Schwalbes Jahresberichte bekannt. Ich habe diese Arbeiten hier nicht erwähnt, weil es mir nach den Referaten schien, dass sie betreffs der Entstehung der Mesenterialrezesse nichts Neues brachten. Zwei von diesen Arbeiten [1]) und [2]) sind mir jetzt im Original zugänglich geworden und haben im allgemeinen diese Annahme bestätigt. Nur ist hervorzuheben, dass Robinson[1]) (1896) betreffs der Funktion des Omentum majus der Katze die Ansicht ausgesprochen hat, dass „it is the cat's peritoneal protector against infectious invasions. It prevent adhesions of the gut to the anterior abdominal wall." Robinson gibt indessen keine Gründe für diese Hypothese an und scheint sie auch nicht betreffs der Funktion des Omentum majus der anderen Säugetiere festzuhalten.

Zuletzt möchte ich hier die Aufmerksamkeit auf zwei Arbeiten von Eccles (1894)[3]) und Adami (1898)[4]) hinlenken, welche mir leider weder im Original noch im Referat zugänglich waren.

[1]) Robinson: Studies in the Peritoneum, its Arrangement in Animals. — Journ. of Anat. and Physiol. Vol. 30. 1896. pag. 349.

[2]) Derselbe: The Morphology of the Mesenterial Development of Digestive Tract. — Journ. of. Anat. and Physiol. Vol. 33. 1899. pag. 434.

[3]) Eccles: The great Omentum. Notes on its Development, Anatomy, Physiology and Pathology — St. Bartholomew's Hospit. Rep. s. Vol. 30. 1894. pag. 81—110.

[4]) Adami: The great Omentum. — The Philadelphia Med. Journ. 26. Febr. 1898.

Errata.

Seite 141, Zeile 5 von oben lies Taf. III statt Taf. IV.
„ 173, „ 2 „ unten „ Recessus statt Processus.
„ 177, „ 1 „ „ „ 131 statt 13.
„ 187, „ 16 „ oben „ 183 „ 182.
„ 288, Fig. 385 und 386. Die Defektbildungen der Mesenterien (*dfv* und *dfd*) sind in der Reproduktion undeutlich geworden.
„ 395, Zeile 1 von unten lies 295 statt 432.
„ 422, „ 18 „ oben „ 176 „ 175.
„ 446, „ 14, 17 und 18 von unten lies Atrophie statt Obliteration[1]).
„ 498, „ 9 von unten lies an statt von.
„ 506, Fig. 593 oberhalb *Mg* lies *Ligpd* statt *Ligpv*.
„ 518, Zeile 8 von unten lies 578 statt 577.
„ 538, „ 11 „ „ „ linken statt rechten.
„ 553, „ 1 „ „ „ atrophiert statt obliteriert.
„ 588, „ 7 „ „ „ Recessus pneumato-entericus sinister statt Recessus pneumato-entericus.

[1]) Auch an anderen Stellen habe ich dieses Wort in der Bedeutung von Atrophie verwendet.

Tafel I u. II.

Fig. 156—163. $^{100}/_{1}$.

Fig. 156, 158, 160 und 162. Rekonstruktionsmodell der kranialen Partie des Mesenterium von Embryo II (3 mm); Fig. 156 von vorne, Fig. 158 von der rechten, Fig. 160 von der linken und Fig. 162 von der dorsalen Seite gesehen. Die dorsale Schnittfläche des Modells (*dKw*) ist an die Stelle gelegt worden, wo das Mesenterium von der dorsalen Körperwand ausging. Durch die ventrale Schnittfläche sind Herz (bei *Mcp*) und Leber (bei *Lb*) entfernt worden. Die Schnittflächen sind schraffiert. — Fig. 157, 159, 161 und 163. Rekonstruktionsmodell der in dem oben erwähnten Mesenterium steckenden Partie des entodermalen Vorderdarmes mit ihm festsitzenden Abgüssen der Rezesse (blau); Fig. 157 von vorne, Fig. 159 von der rechten, Fig. 161 von der linken und Fig. 163 von der dorsalen Seite gesehen.

D Darm; *Gg* Gallengang; *Hcr* Hiatus communis recessuum; *Hrpesin* Hiatus recessus pneumato-enterici sinistri; *Lg, Lgent* entodermale Lungenanlage; *lLg* linke, *rLg* rechte entodermale Lungenanlage; *lLgm* linke, *rLgm* rechte mesodermale Lungenanlage; *Mcp* Mesocardium posticum: *Mg* entodermale, *Mgm* mesodermale Magenanlage; *Msgv* Mesogastrium ventrale; *Oe* Ösophagus; *Pd* Pancreas dorsale; *Pv* Pancreas ventrale; *Pmsg* Plica mesogastrica; *Rhe* Recessus hepato-entericus; *Rmse* Recessus mesenterico-entericus; *Rpedx* Recessus pneumato-entericus dexter; *Rpesin* Recessus pneumato-entericus sinister; *Tr* Trachea; *Vd* Vorderdarm; *Vom* Vena omphalo-mesenterica (die Höhe dieser Venen wird in den Fig. 157, 159, 161 und 163 nur schematisch angegeben).

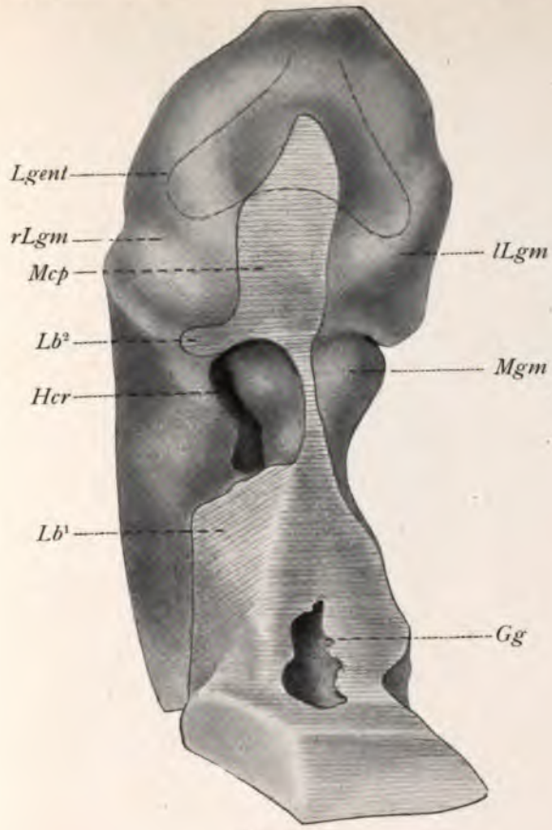

Fig. 156.

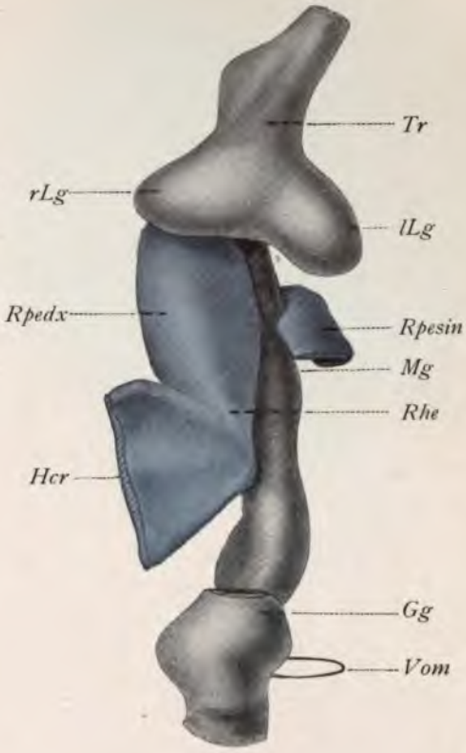

Fig. 157.

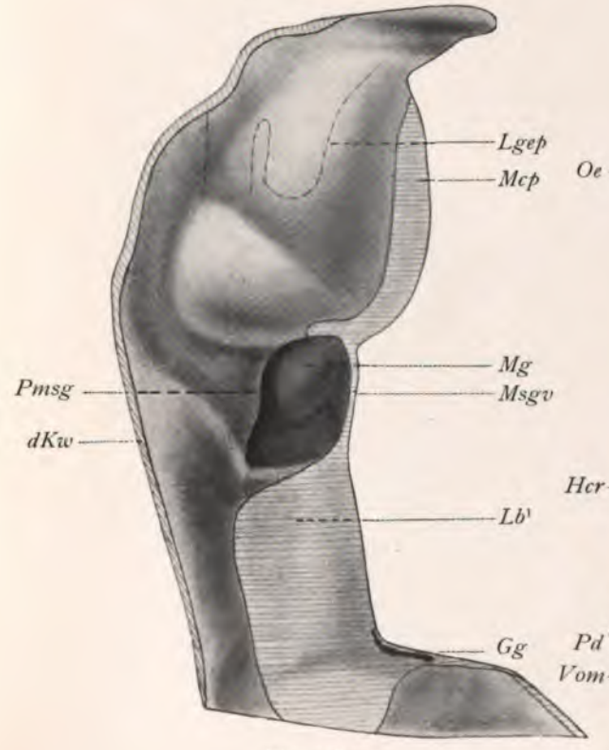

Fig. 158.

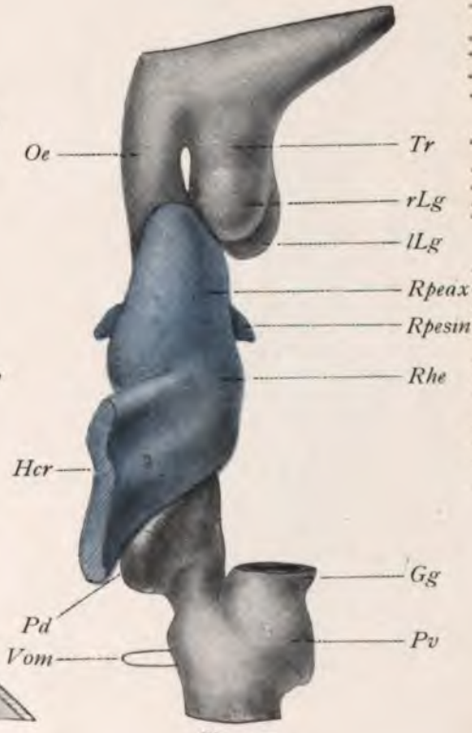

Fig. 159.

STANFORD LIBRARY

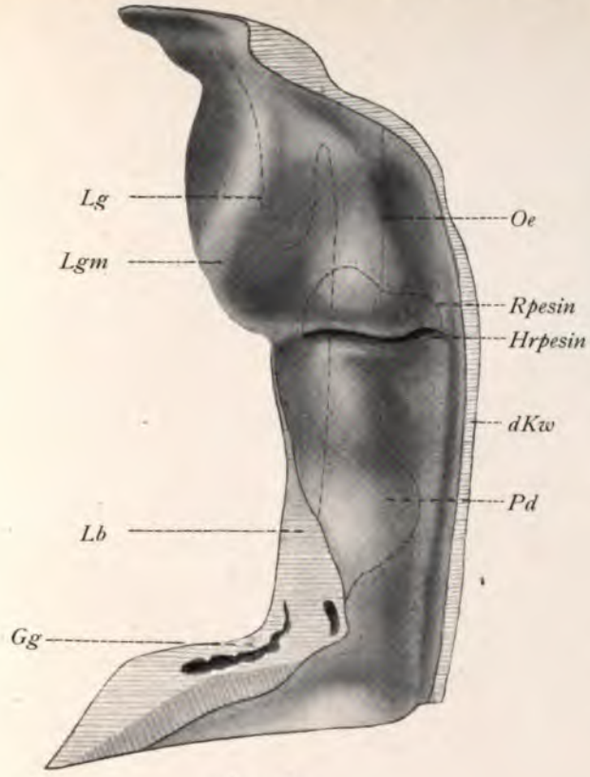

Fig. 160.

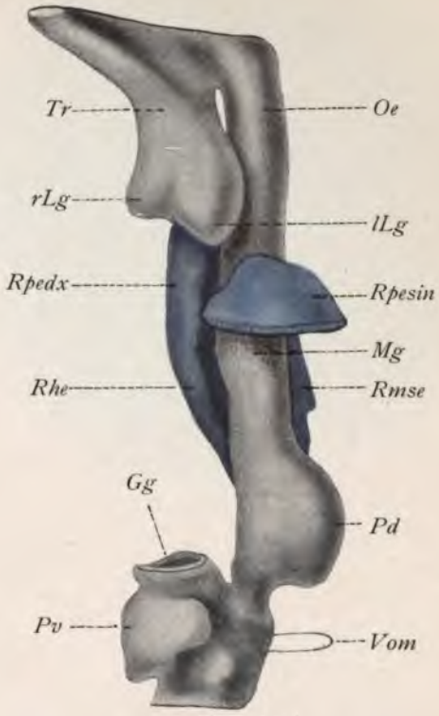

Fig. 161.

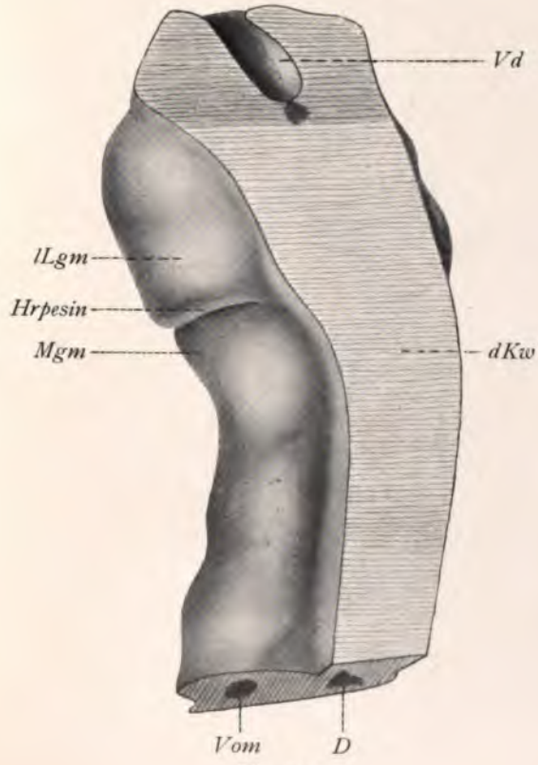

Fig. 162.

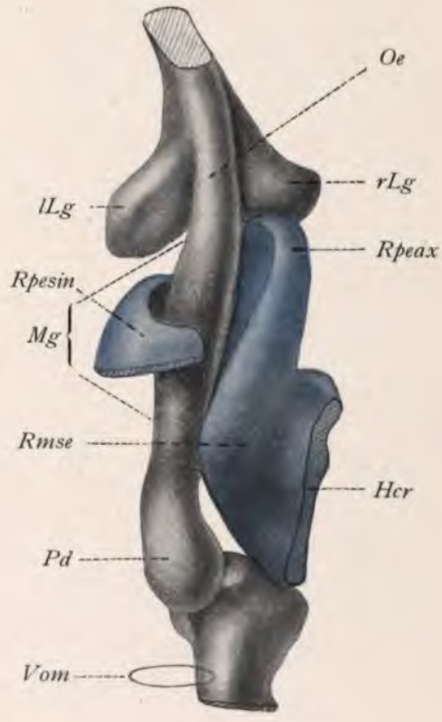

Fig. 163.

Copyright

Tafel III.

Fig. 170–173. $^{50}/_{1}$.

Rekonstruktionsmodell des entodermalen Vorderdarmes mit anhaftendem Abguss (blau) der vereinigten Rezesse des Embryo III (5 mm); Fig. 170 von der ventralen, Fig. 171 von der rechten, Fig. 172 von der linken und Fig. 173 von der dorsalen Seite gesehen.

Acoe Arteria coeliaca; *Ags* Arteria gastrica sinistra; *Ah* Arterica hepatica; *Ams* Arteria mesenterica superior; *Ao* Aorta; *D* Darm; *Gbl* Gallenblase; *Hcr* Hiatus communis recessuum; *lLg* linke, *rLg* rechte Lungenanlage; *Mg* Magen; *Oe* Oesophagus; *Pd* Pancreas dorsale; *Pv* Pancreas ventrale; *Py* Pylorus; *Rhe* Recessus hepato-entericus; *Rmse* Recessus mesenterico-entericus; *Rpedx* Recessus pneumato-entericus dexter; *Tr* Trachea; *Vomsin*, *Vomdx* Vena omphalo-mesenterica sinistra resp. dextra.

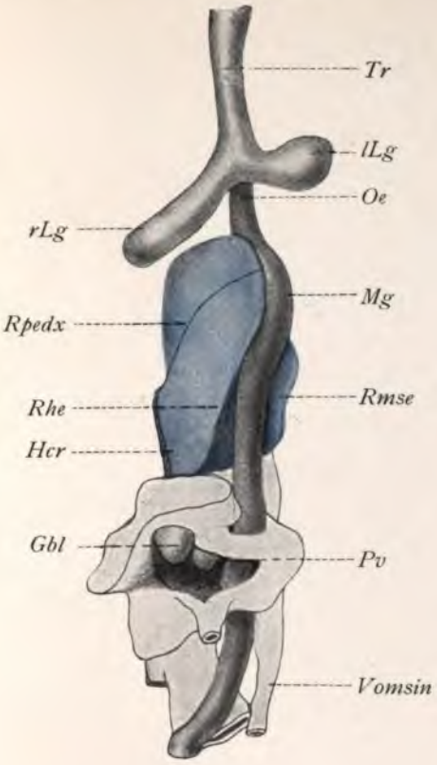

Fig. 170.

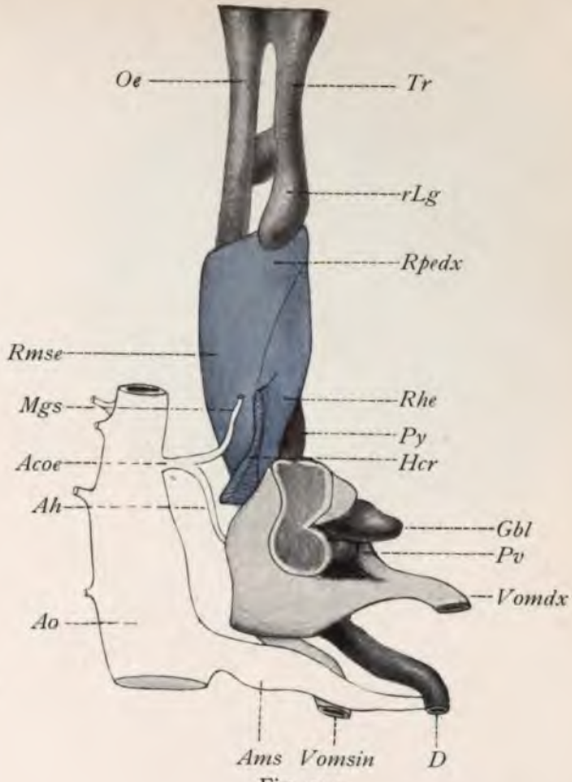

Fig. 171.

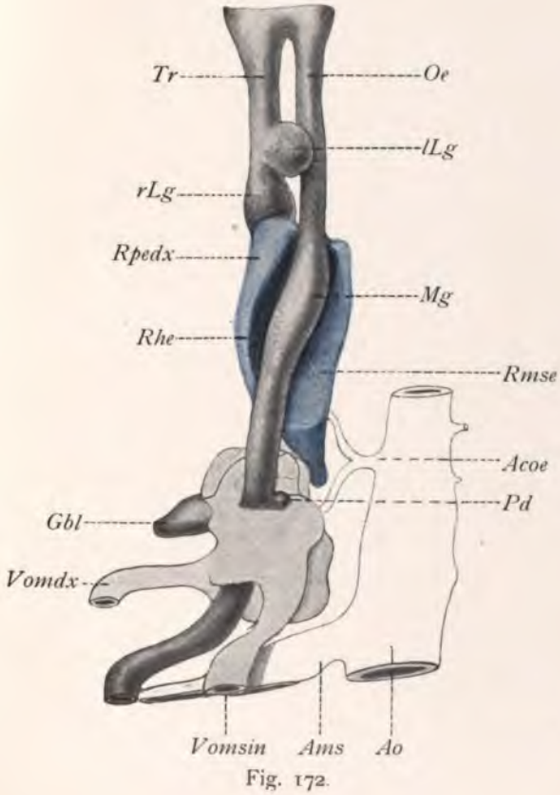

Fig. 172.

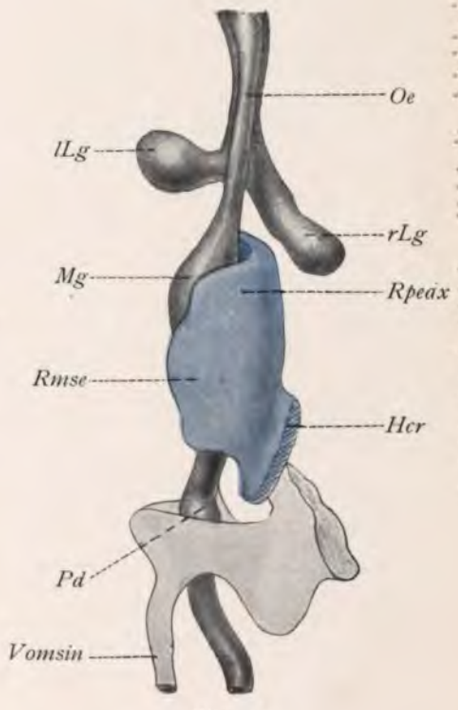

Fig. 173.

STANFORD LIBRARY

Tafel IV u. V.

Fig. 178—181. $\frac{30}{1}$.

Rekonstruktionsmodell des entodermalen Vorderdarmes mit anhaftendem Abguss (blau) der vereinigten Rezesse von Embryo IV (8 mm); Fig. 178 von der ventralen, Fig. 179 von der rechten, Fig. 180 von der linken und Fig. 181 von der dorsalen Seite gesehen. Die punktierte Linie auf dem Rezessabguss markiert die dorsale Grenze der von Lebersubstanz begrenzten Rezesspartie.

Acoe Arteria coeliaca; *Ah* Arteria hepatica; *Ams*^{I}, *Ams*^{II} Arteriae mesentericae superiores; *Ao* Aorta; *D* Darm; *Dch* Ductus choledochus; *Gbl* Gallenblase; *Gg* Gallengang; *Hcr* Hiatus communis recessuum; *lLg*^{1} Lobus inferior, *lLg*^{2} Lobus superior der linken Lunge; *rLg*^{1} Lobus inferior, *rLg*^{2} Lobus medius, *rLg*^{3} Lobus superior der rechten Lunge; *Mg* Magen; *Oe* Oesophagus; *Pd* Pancreas dorsale; *Pv* Pancreas ventrale; *Rcacoe* Recessus cavo-coeliacus; *Rhe* Recessus hepato-entericus; *Rmse* Recessus mesenterico-entericus; *Rpedx* Recessus pneumato-entericus dexter; *Tr* Trachea; *Vp* Vena portae.

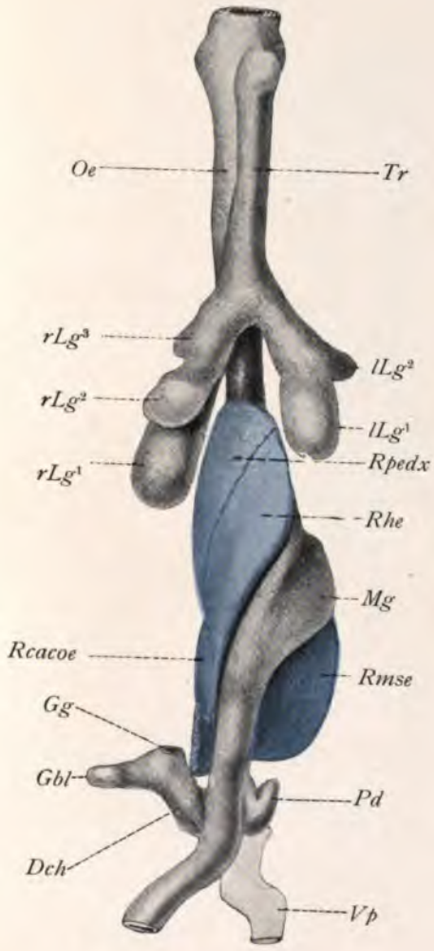

Fig. 178.

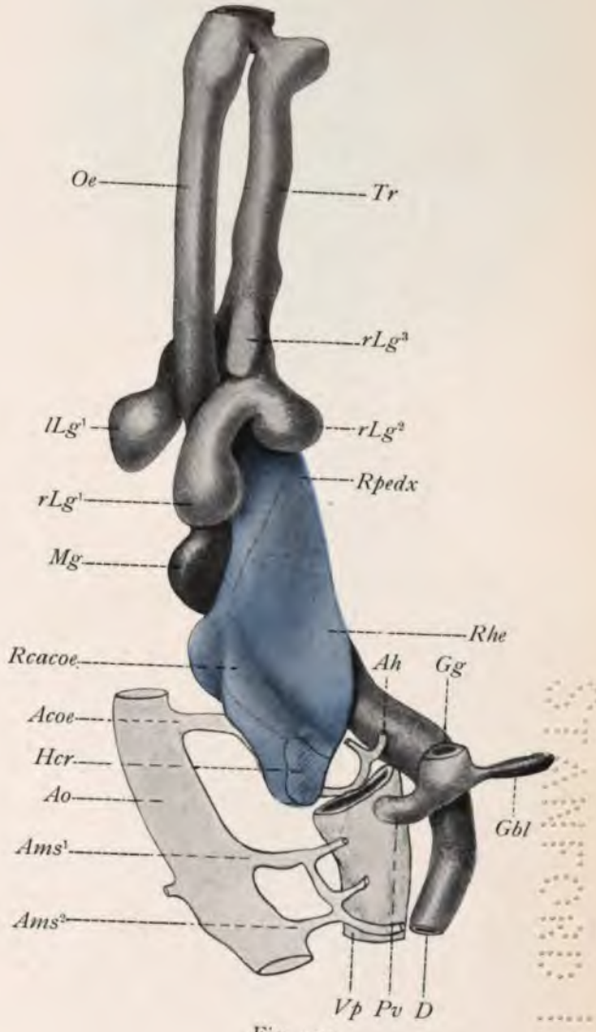

Fig. 179.

Copyright

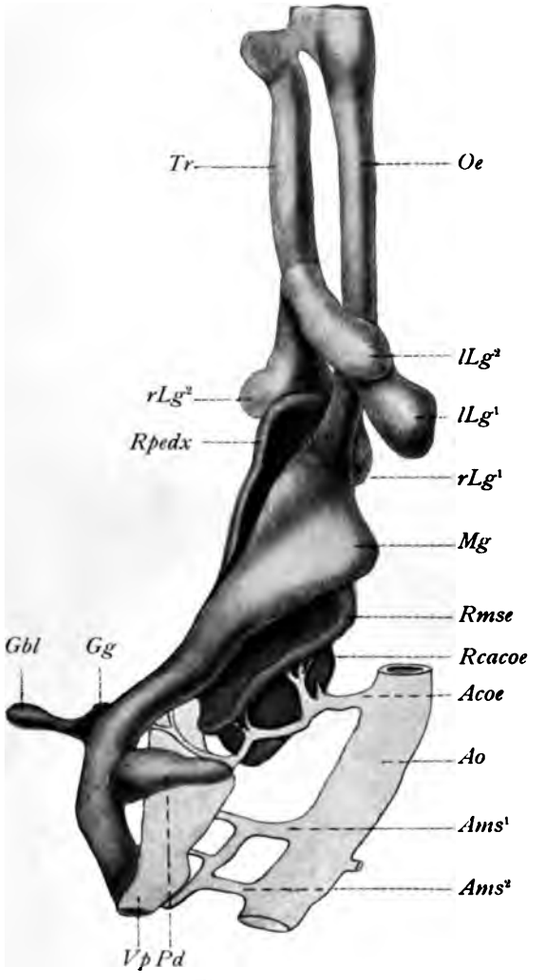

Fig. 180.

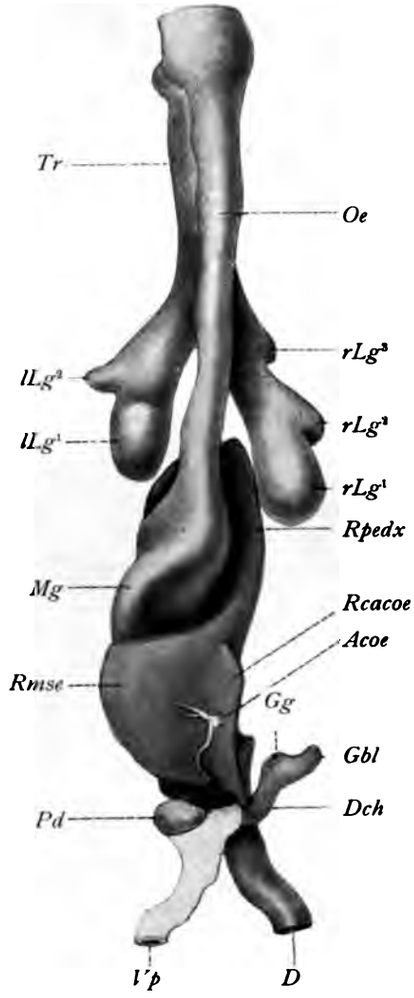

Fig. 181.

STANFORD LIBRARY

Tafel VI.

Fig. 187—189. $^{50}/_{1}$.

Rekonstruktionsmodell des entodermalen Magens und Duodenums von Embryo V (8,3 mm); mit anhaftendem Abguss (blau) von den vereinigten Rezessen. Fig. 187 von der rechten, Fig. 188 von der linken und Fig. 189 von der dorsalen Seite gesehen.

a Von Lebervenen und der Vena cava inferior begrenzte Rezesspartie; *Ac* Arteria coeliaca: *Ags* Arteria gastrica sinistra; *Ah* Arteria hepatica; *Al* Arteria lienalis; *D* Darm; *Dch* Ductus choledochus; *Dpd* Ausführungsgang des Pancreas dorsale *(Pd)*; *Hcr* Hiatus communis recessuum; *Gg* Gallengang; *Lb* von der Leber, *Lg* von der Lunge begrenzte Rezesspartie; *Mg* Magen; *Oe* Oesophagus; *Pv* Pancreas ventrale; *Rcacoe* Recessus cavo-coeliacus; *Rhe* Recessus hepato-entericus; *Rmse* Recessus mesenterico-entericus (Bursa omenti majoris); *Rpedx* Recessus pneumato-entericus dexter; *Vp* Vena portae.

Fig. 190. $^{30}/_{1}$.

Rekonstruktionsmodell der Leber des Embryo V (8,3 mm). Von der dorsokaudalen Seite gesehen.

Hcr Hiatus comm. recessuum; *Gbl* Gallenblase; *Iv* Impressio ventriculi; *Ipulm* Impressio pulmonis; *LcSp* Lobus caudatus Spigeli; *Ml* Mesolaterale; *Mplpdx* und *sin* Membrana pleuro-peritonealis (Urnierenfalte) dextra et sinistra; *Omin* Schnittfläche durch das Omentum minus; *Ph* Porta hepatis; *Vu* Vena umbilicalis.

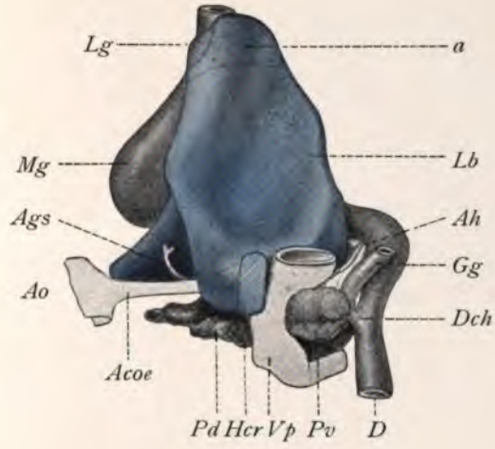

Fig. 187.

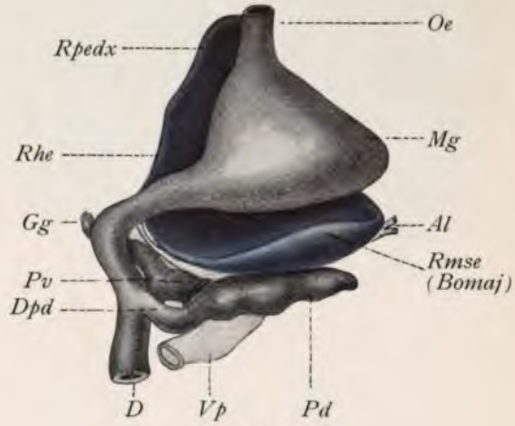

Fig. 188.

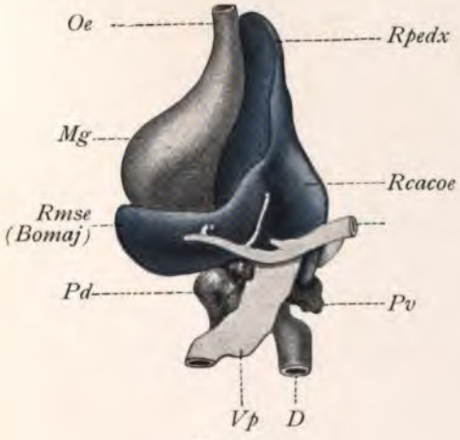

Fig. 189.

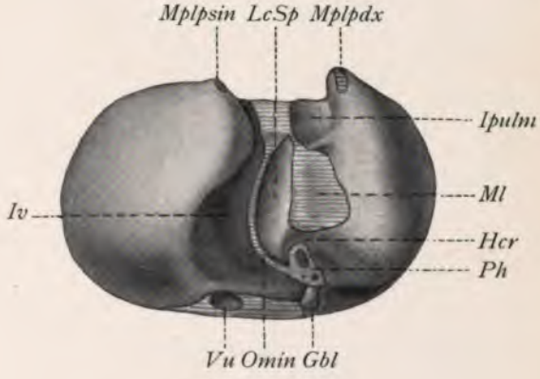

Fig. 190.

Digitized by the Internet Archive

Tafel VII.

Fig. 193 und 194. $\frac{50}{1}$.

Rekonstruktionsmodell der entodermalen Magenanlage mit anhaftendem Abguss (blau) der vereinigten Rezesse von Embryo VI (10 mm); Fig. 193 von der rechten und dorsalen, Fig. 194 von der linken und ventralen Seite gesehen.

Du Duodenum; *Hcr* Hiatus communis recessuum; *Mg* Magen; *Oe* Ösophagus; *Rcacoe* Recessus cavo-coeliacus; *Rhe* Recessus hepato-entericus; *Rmse (Bomaj)* Recessus mesenterico-entericus; *Rpedx* Recessus pneumato-entericus dexter; *VV* bezeichnet die Lage der vom Ductus venosus Arantii zum Magen gehenden Venen.

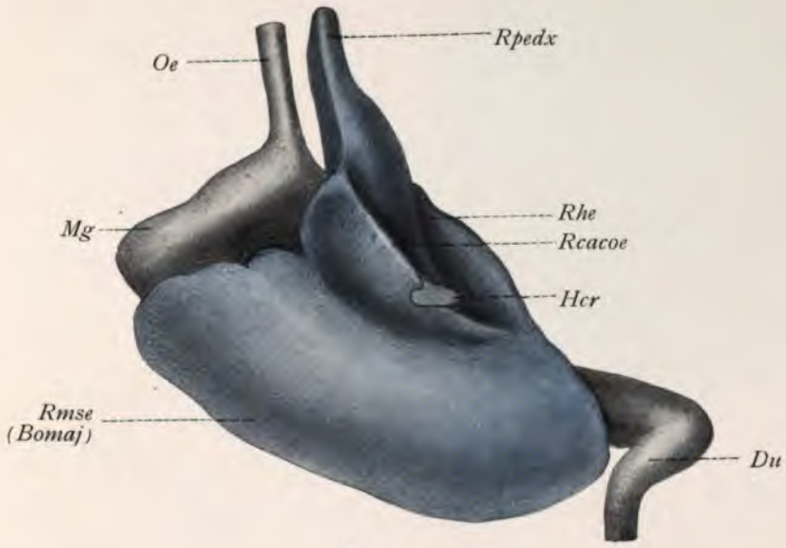

Fig. 193.

Fig. 194.

Please Recycle

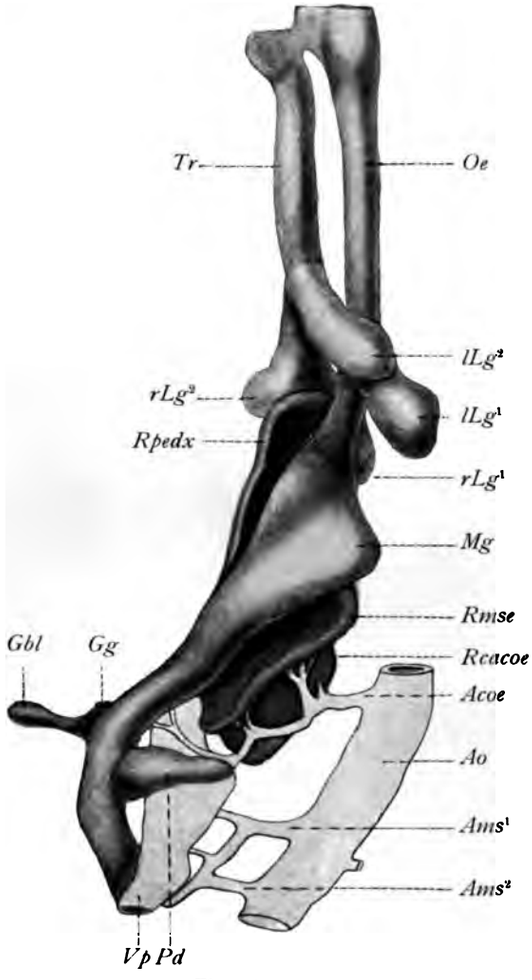

Fig. 180.

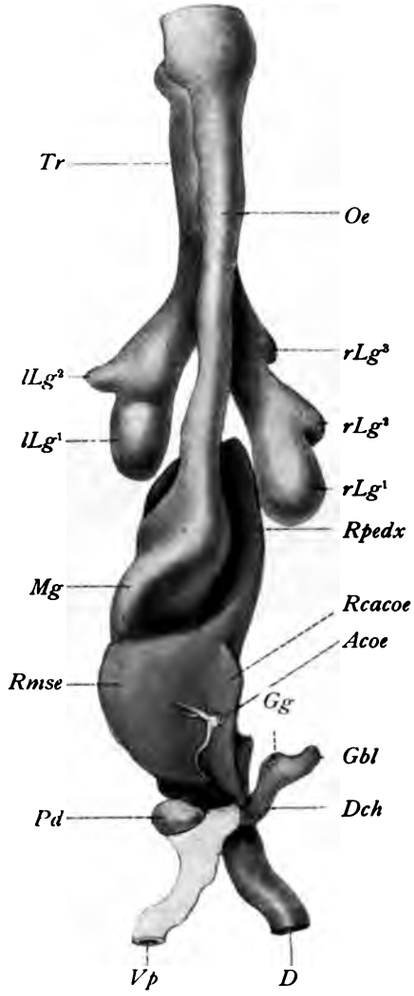

Fig. 181.

STANFORD LIBRARY

Tafel VI.

CONFIDENTIAL

Tafel IX.

Fig. 202 und 203. $^{50}/_{1}$.

Rekonstruktionsmodell der entodermalen Magenanlage von Embryo VIII (11,7 mm) mit festsitzenden Abgüssen (blau) der Bursa omentalis und der Bursa infracardiaca *(Bic)*; Fig. 202 von der rechten und dorsalen Seite, Fig. 203 von der linken Seite gesehen.

Bomaj Bursa omenti majoris; *Bomin* Bursa omenti minoris; *Du* Duodenum; *FW* Foramen epiploicum Winslowi (Hiatus communis recessuum); *Mg* Magen; *Oe* Ösophagus; *Rcacoe* Recessus cavo-coeliacus (Atrium bursae omentalis).

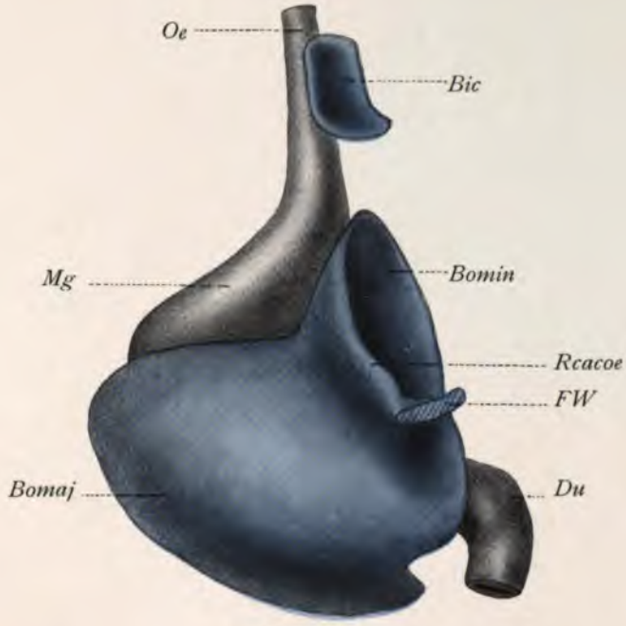

Fig. 202.

Fig. 203.

Scanned with CamScanner

Tafel X.

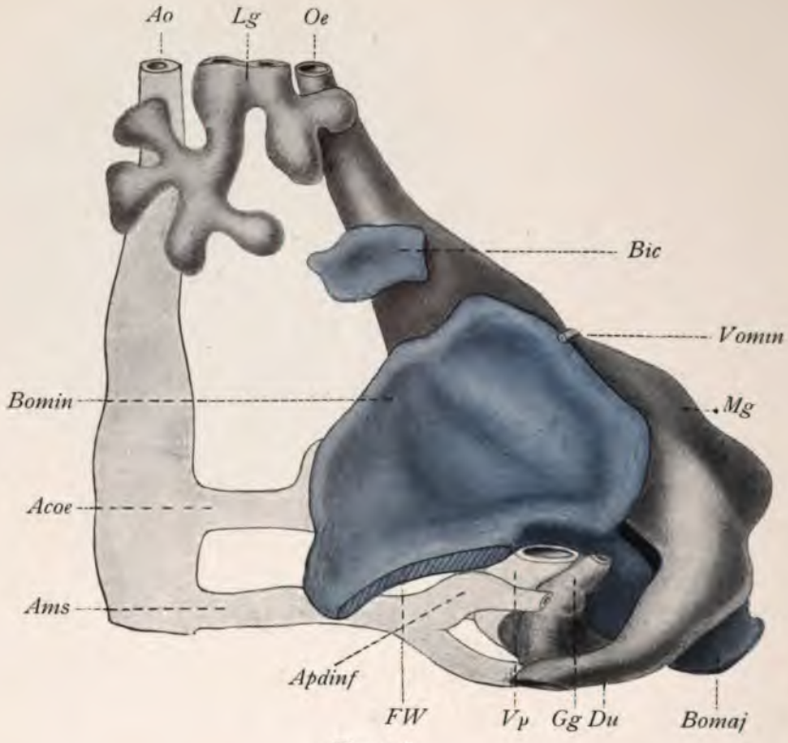
Ao
Lg
Oe
Bic
Vomin
Bomin
Mg
Acoe
Ams
Apdinf
FW
Vp
Gg
Du
Bomaj

Fig. 206.

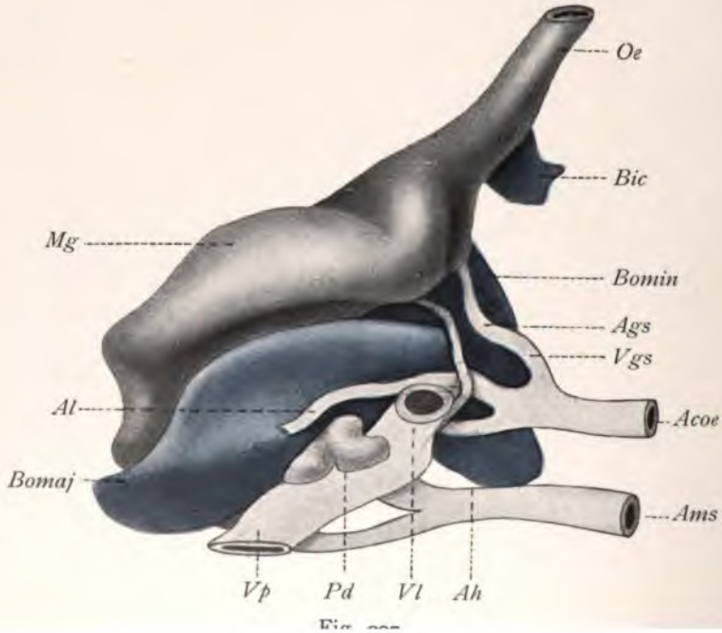
Oe
Bic
Mg
Bomin
Ags
Vgs
Al
Acoe
Bomaj
Ams
Vp
Pd
Vl
Ah

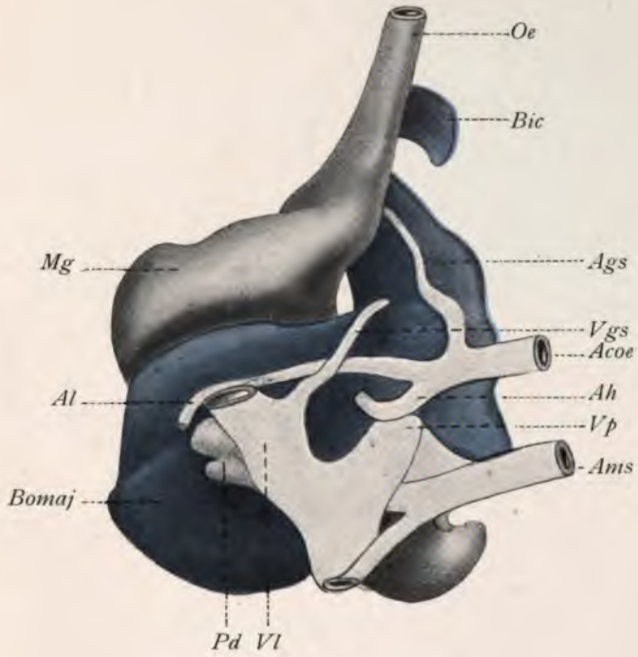

Fig. 208.

Fig. 206–208. $^{50}/_{1}$.

Rekonstruktionsmodell der entodermalen Magenanlage des Embryo IX (13,2 mm) mit festsitzenden Abgüssen (blau) von der Bursa omentalis und der Bursa infracardiaca *(Bic)*. Die kaudale Partie der rechten, entodermalen Lungenanlage *(Lg)* ist auch in der Rekonstruktion mitgenommen. Fig. 206 von der rechten, Fig. 207 von der linken und Fig. 208 von der dorsalen Seite gesehen.

Acoe Arteria coeliaca; *Ags* Arteria gastrica sinistra; *Ah* Arteria hepatica (der Verweisstrich ist in Fig. 207 teilweise undeutlich geworden); *Al* Arteria lienalis; *Ams* Arteria mesenterica superior; *Ao* Aorta; *Apd* Arteria pancreatico-duodenalis inf.; *Bomaj* Bursa omenti majoris; *Bomin* Bursa omenti minoris; *Du* Duodenum; *FW* Foramen Winslowi; *Gg* Ductus choledochus; *Mg* Magen; *Oe* Ösophagus; *Pd* Pancreas dorsale; *Vgs* Vena gastrica sinistra; *Vl* Vena lienalis; *Vomin* Vena omenti minoris; *Vp* Vena portae.

Confidential

Tafel XI.

Fig. 211—213. $^{25}/_{1}$.

Rekonstruktionsmodell der entodermalen Magenanlage des Embryo X (16,2 mm) mit Abgüssen (blau) der Bursa omentalis und der Bursa infracardiaca *(Bic)*. Fig. 211 von der rechten, Fig. 212 von der linken und ventralen und Fig. 213 von der dorsalen Seite gesehen.

Acoe Arteria coeliaca; *Ags* Arteria gastrica sinistra; *Ah* Arteria hepatica; *Ams* Arteria mesenterica superior; *Al* Arteria lienalis (die kleine kranialwärts von *Pd* verlaufende Arterie, deren Verweisstrich undeutlich geworden ist); *Bomaj* Bursa omenti majoris; *Bomin* Bursa omenti minoris; *Dcyst* Ductus cysticus (in den Ductus choledochus einmündend); *Du* Duodenum; *FW* Foramen Winslowi; *Mg* Magen; *Oe* Ösophagus; *Pd* Pancreas dorsale; *Pv* Pancreas ventrale; *Vp* Vena porta.

Fig. 214. $^{25}/_{1}$.

Rekonstruktionsmodell der mesodermalen Magenanlage von Embryo XII (18,5 mm). Von der linken Seite gesehen.

Die Linie *Bomaj* gibt die Lage der Bursa omenti majoris an. Die feinpunktierte Linie bezeichnet den Umriss der entodermalen Magenanlage; *Ca* Cardia; *D* Darm; *Md* Mesenterium dorsale; *Mi* Milz; *Omin* Schnittfläche des Omentum minus; *Py* Pylorus.

Fig. 215 und 216. $^{25}/_{1}$.

Rekonstruktionsmodell der entodermalen Magenanlage von Embryo XIII (20,5 mm) mit Abgüssen (blau) von der Bursa omentalis und der Bursa infracardiaca *(Bic)*. Fig. 215 von der rechten und Fig. 216 von der linken Seite gesehen.

Py Pylorus. Die übrigen Bezeichnungen siehe Fig. 211 – 213.

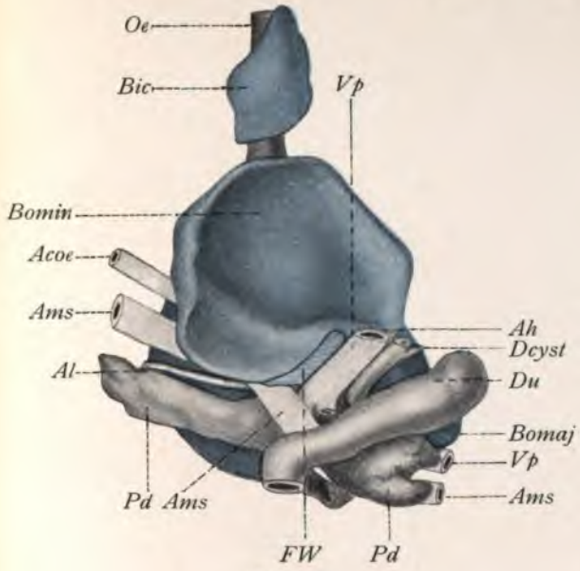

Fig. 211.

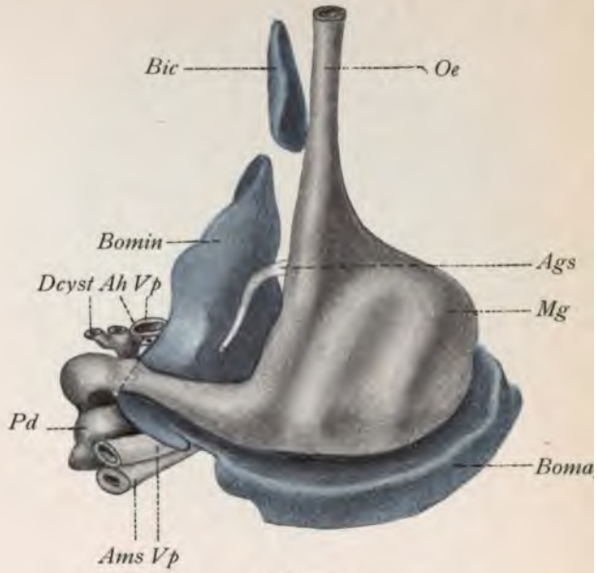

Fig. 212.

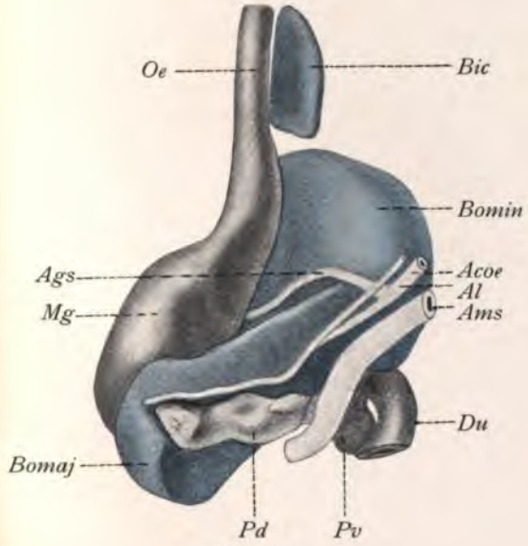

Fig. 213.

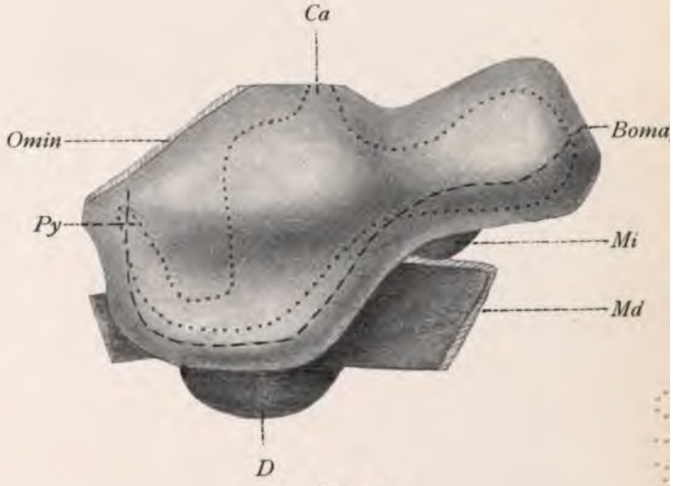

Fig. 214.

Fig. 215.

Fig. 216.

Confidential

Tafel X.

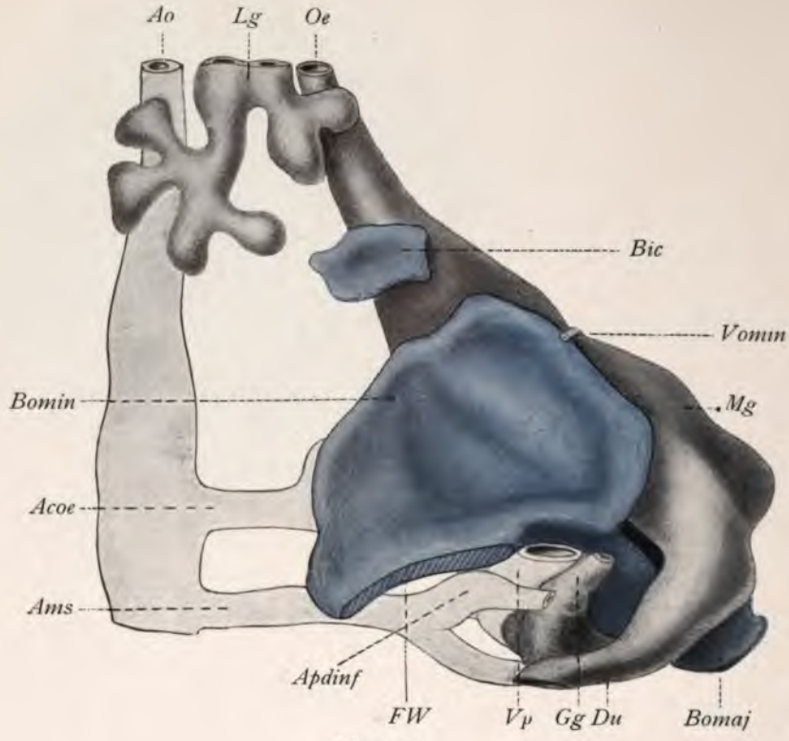

Fig. 206.

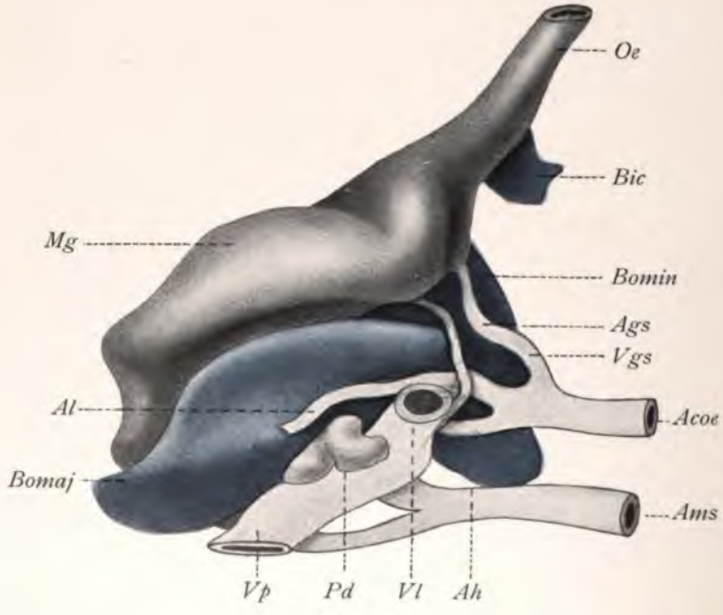

Fig. 207.

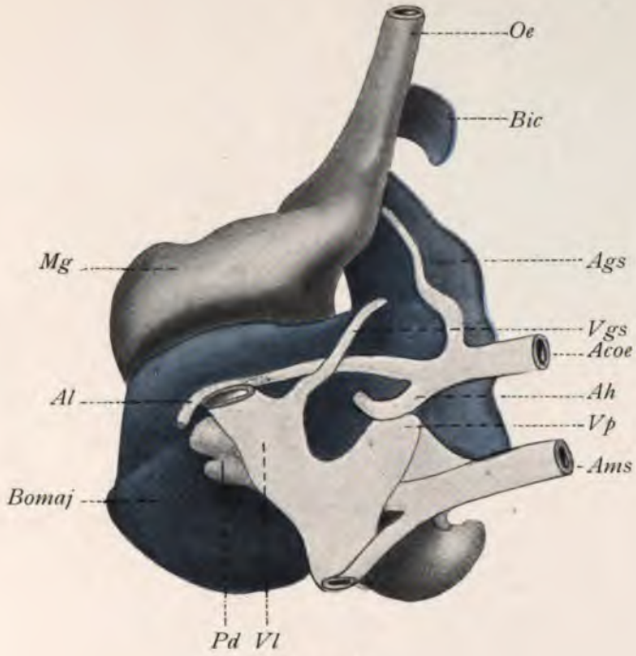

Fig. 208.

Fig. 206–208. $^{30}/_{1}$.

Rekonstruktionsmodell der entodermalen Magenanlage des Embryo IX (13,2 mm) mit festsitzenden Abgüssen (blau) von der Bursa omentalis und der Bursa infracardiaca *(Bic)*. Die kaudale Partie der rechten, entodermalen Lungenanlage *(Lg)* ist auch in der Rekonstruktion mitgenommen. Fig. 206 von der rechten, Fig. 207 von der linken und Fig. 208 von der dorsalen Seite gesehen.

Acoe Arteria coeliaca; *Ags* Arteria gastrica sinistra; *Ah* Arteria hepatica (der Verweisstrich ist in Fig. 207 teilweise undeutlich geworden); *Al* Arteria lienalis; *Ams* Arteria mesenterica superior; *Ao* Aorta; *Apd* Arteria pancreatico-duodenalis inf.; *Bomaj* Bursa omenti majoris; *Bomin* Bursa omenti minoris; *Du* Duodenum; *FW* Foramen Winslowi; *Gg* Ductus choledochus; *Mg* Magen; *Oe* Ösophagus; *Pd* Pancreas dorsale; *Vgs* Vena gastrica sinistra; *Vl* Vena lienalis; *Vomin* Vena omenti minoris; *Vp* Vena portae.

Scanned

Tafel XIII, XIV u. XV.

Fig. 226, 228 und 230. $^{10}/_{1}$.

Rekonstruktionsmodell der mittleren Partie des Mesenteriums von Embryo XXXVI (70 mm Sch.-St.-L.). Leber und Zwerchfell sind weggeschnitten, um die Bursa omenti minoris (*Bomin*) und die Bursa infracardiaca (*Bic*) zu zeigen. Fig. 226 von der ventralen, Fig. 228 von der rechten und Fig. 230 von der dorsalen Seite gesehen.

Fig. 227, 229 und 231. $^{10}/_{1}$.

Rekonstruktionsmodell der entodermalen Anlagen des Magens und des Duodenum von Embryo XXXVI (70 mm) mit Abgüssen (blau) der Bursa omentalis und der Bursa infracardiaca (*Bic*). Fig. 227 von der ventralen, Fig. 229 von der rechten und Fig. 231 von der dorsalen Seite gesehen.

a und *b* Verwachsungsflächen des Omentum majus mit der dorsalen Körperwand; *Ao* Aorta; *Apv* Appendix vermiformis; *Bomaj* Bursa omenti majoris; *Bomin* Bursa omenti minoris; *Coe* Coecum; *Cotr* Colon transversum; *dKw* Schnittfläche durch die dorsale Körperwand an deren Übergang in das Mesenterium dorsale; *Du* Duodenum; *FW* Foramen Winslowi; *Il* Ileum; *L* Schnittfläche zwischen der Leber und der dorsalen Körperwand; *Mg* Magen; *Mi* Milz; *Oe* Ösophagus; *Omaj* Omentum majus; *Omin* Omentum minus; *rPlh* die kaudalste Partie der rechten Pleurahöhle; *Pmomaj* Pars membranacea, *Pspomaj* Pars spongiosa omenti majoris; *Vp* Vena portae; *Zw* Schnittfläche durch das Zwerchfell.

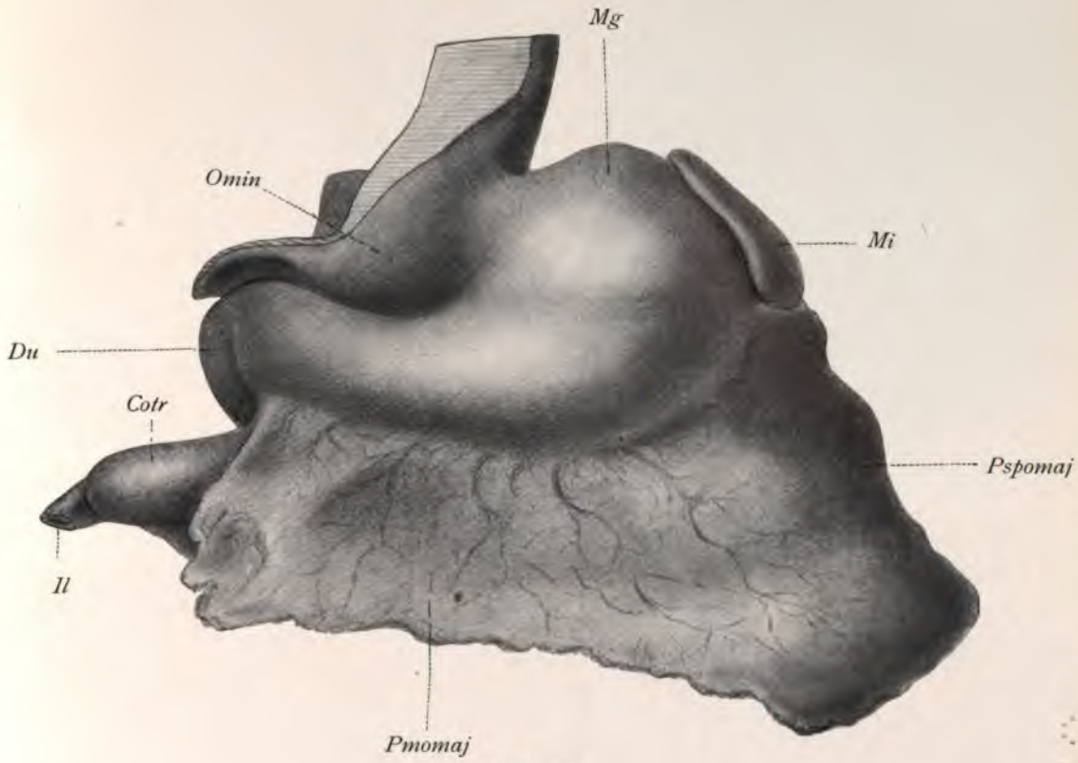

Fig. 226.

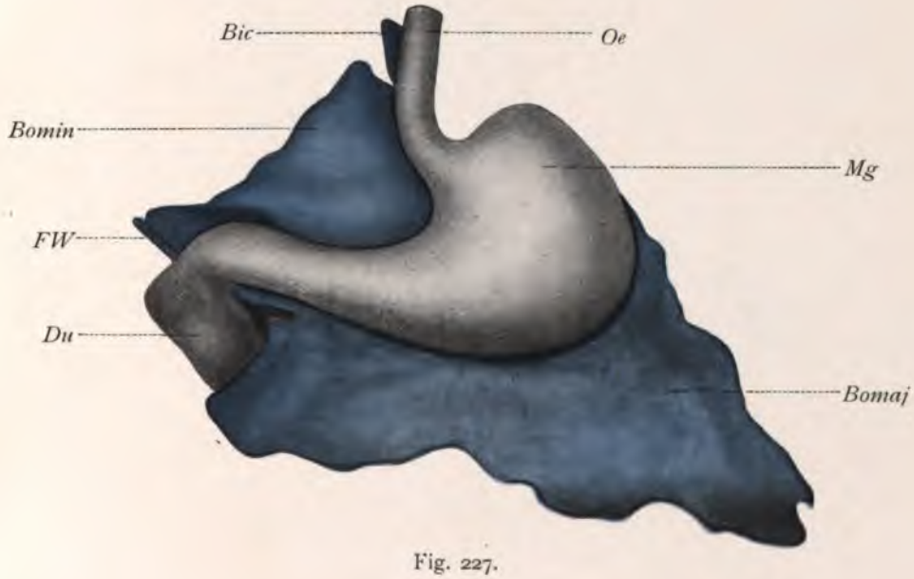

Fig. 227.

Public Disclosure Authorized

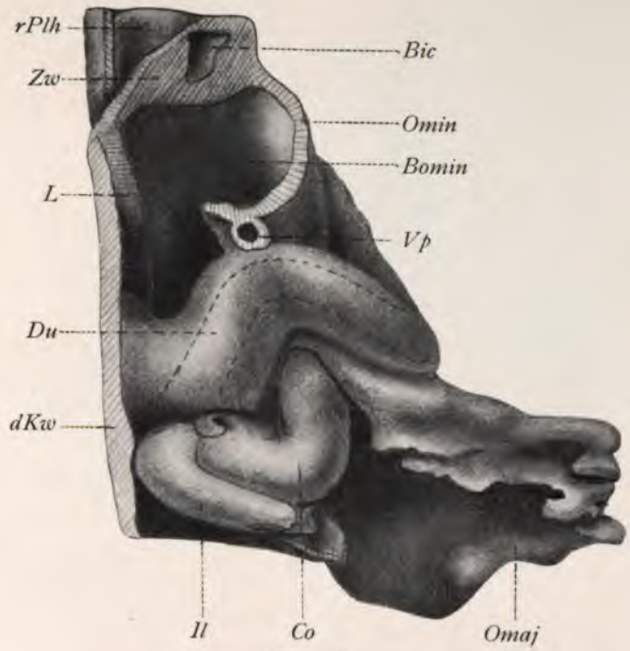

Fig. 228.

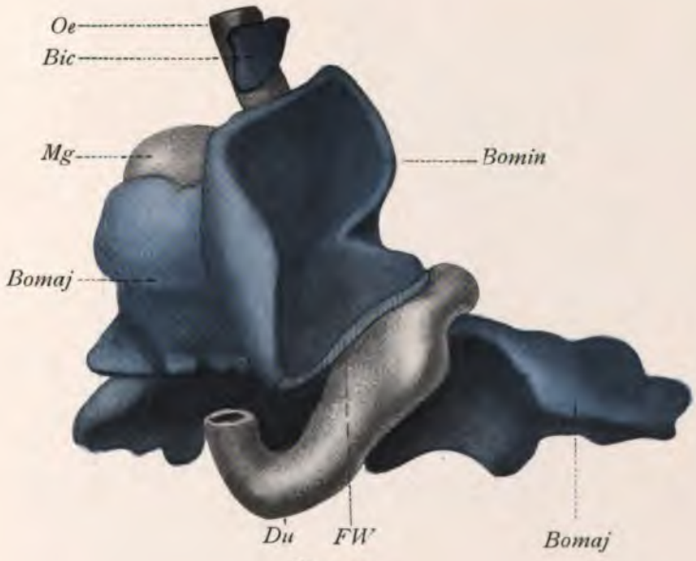

Fig. 229.

Scanned with CamScanner

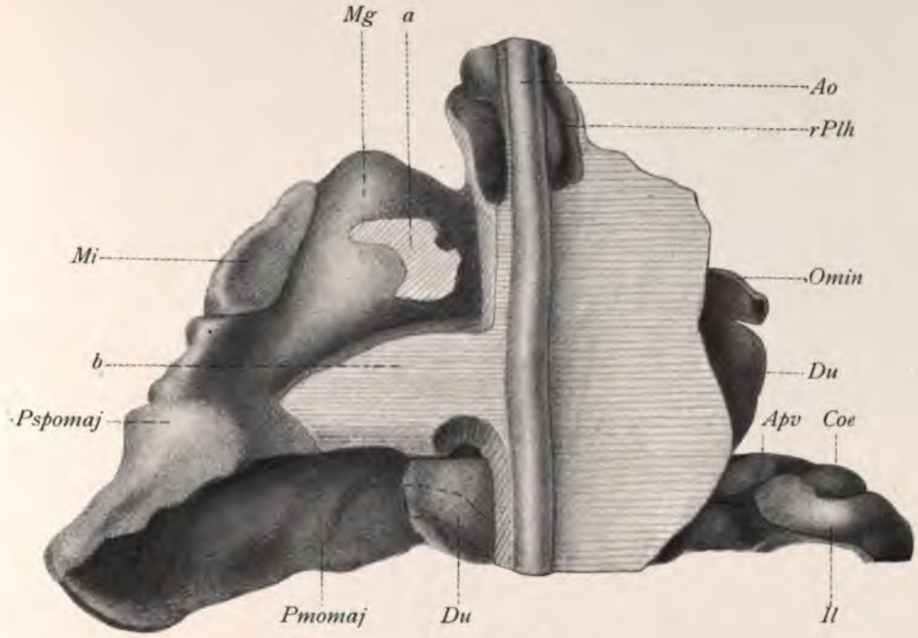

Fig. 230.

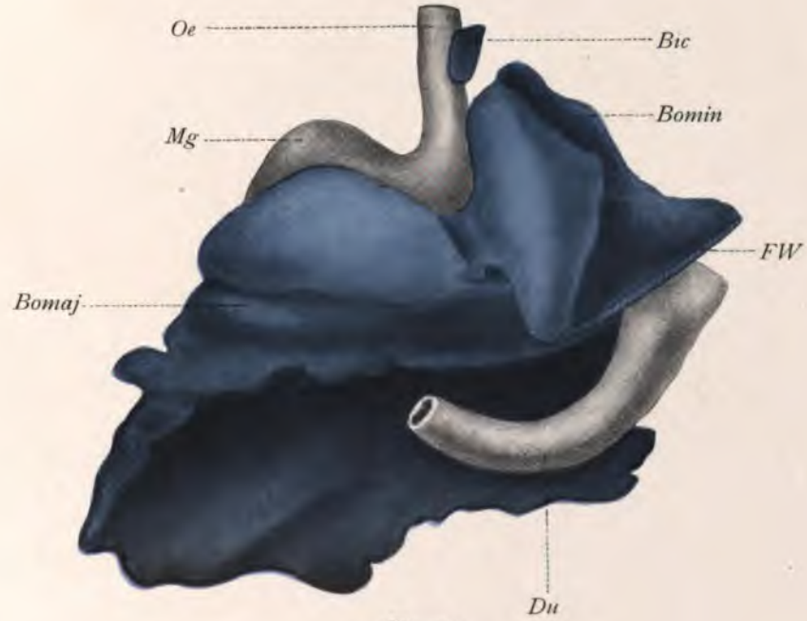

Fig. 231.

Digitized by Google

Tafel XVI.

Fig. 522.

Rekonstruktionsmodell einer Partie des entodermalen Vorderdarmes von einem 72 Stunden altes Hühnerembryo mit festsitzenden Abgüssen (blau) der Rezesse. (Die kaudale Partie des Recessus hepato-mesenterico-entericus ist nicht mitgenommen.) Von der ventralen Seite gesehen. — $^{100}/_{1}$.

Hcr Hiatus communis der rechtsseitigen Rezesse; *Hrpesin* Hiatus recessus pneumato-enterici sinistri; *lLg* linke, *rLg* rechte entodermale Lungenanlage; *Rpedx* rechter, *Rpesin* linker Recessus pneumato-entericus; *Tr* Trachea; *Vd* Vorderdarm.

Fig. 523 und 524.

Rekonstruktionsmodell der entodermalen Magenanlagen von einem 154 Stunden alten Hühnerembryo mit festsitzenden Abgüssen (blau) der Rezesse. Fig. 523 von der rechten, Fig. 524 von der linken Seite gesehen. — $^{25}/_{1}$.

Bomaj Bursa omenti majoris; *Bomin* Bursa omenti minoris; *lBr, rBr* abgeschnittene Stückchen der beiden Hauptbronchien; *Drmg* Drüsenmagen; *Du* Duodenum; *Hcr (FW)* Hiatus communis der rechtsseitigen Rezesse; *Hrpesin* Hiatus recessus pneumato-enterici sinistri (könnte auch mit dem Namen Hiatus communis der linksseitigen Rezesse bezeichnet werden); *Mmg* Muskelmagen; *Oe* Ösophagus; *Rpedx* rechter, *Rpesin* linker Recessus pneumato-entericus; *Rhesin* Recessus hepato-entericus sinister.

Fig. 525.

Rekonstruktionsmodell der mesodermalen Lungen- und Magenanlagen von einem 154 Stunden alten Hühnerembryo; von der linken Seite gesehen. — $^{20}/_{1}$.

Ao Aorta; *Ams* Arteria mesenterica superior; *a* sekundäre Verwachsungsfläche; *Drmg* Drüsenmagen; *Hcsin* Hiatus communis der linkssseitigen Rezesse; *lLg* linke Lunge; *Ligpvsin (lNg)* Ligamentum pulmonale ventrale sin. (linkes Nebengekröse); *lNg*^{2} sekundäres, linkes Nebengekröse; *Mmg* Muskelmagen; *Mv (Omin)* Mesenterium ventrale (Omentum minus).

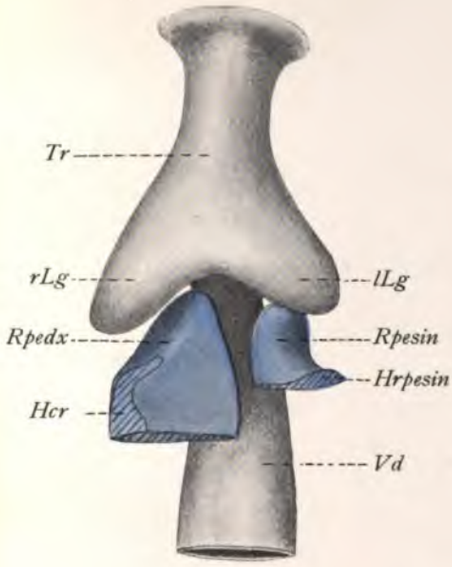

Fig. 522.

Fig. 523.

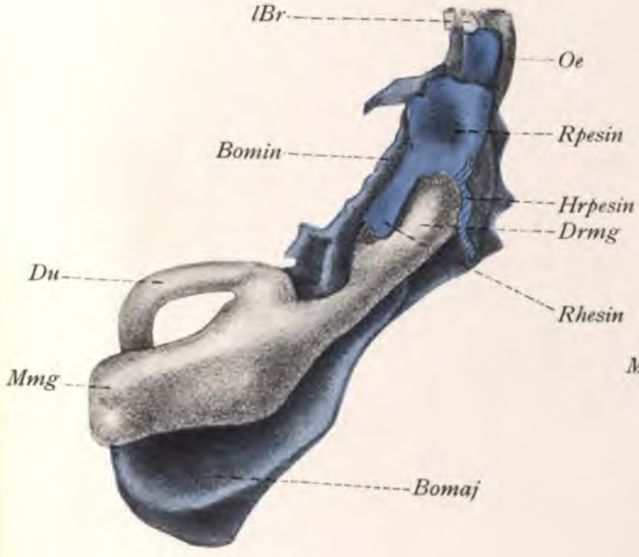

Fig. 524.

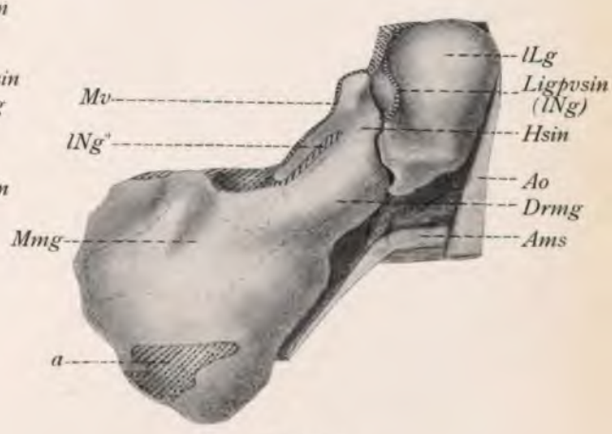

Fig. 525.

CONFIDENTIAL

Tafel XVII.

Fig. 531—534.

Rekonstruktionsmodell der entodermalen Magenanlage eines 14,3 mm langen Krokodilembryos mit festsitzenden Abgüssen (blau) der Rezesse. $^{25}/_{1}$. — Fig. 531 von der ventralen (und linken), Fig. 532 von der dorsalen, Fig. 533 von der rechten und Fig. 534 von der linken Seite gesehen.

Bomaj Bursa omenti majoris; *Du* Duodenum; *Mg* Magen; *Hrpesin* Hiatus recessus pneumato-enterici sinistri; *Rcacoe* Recessus cavo-coeliacus; *Rpedx* rechter, *Rpesin* linker Recessus pneumato-entericus.

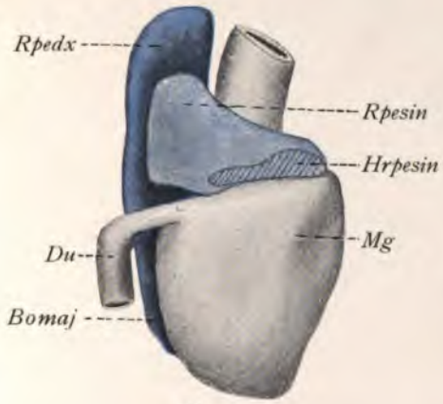

Fig. 531.

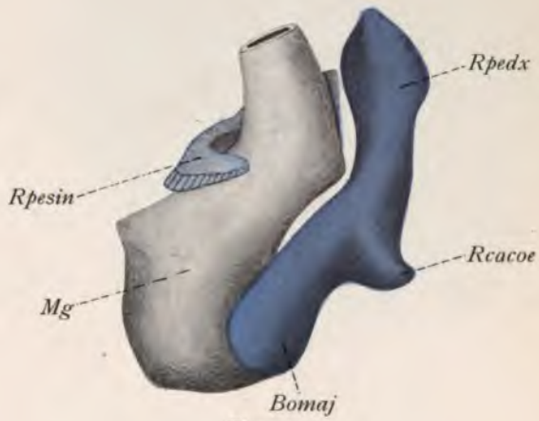

Fig. 532.

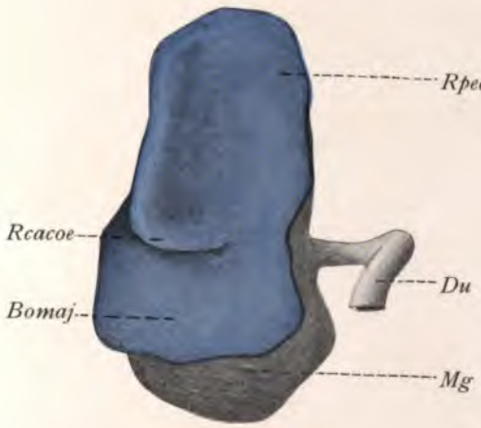

Fig. 533.

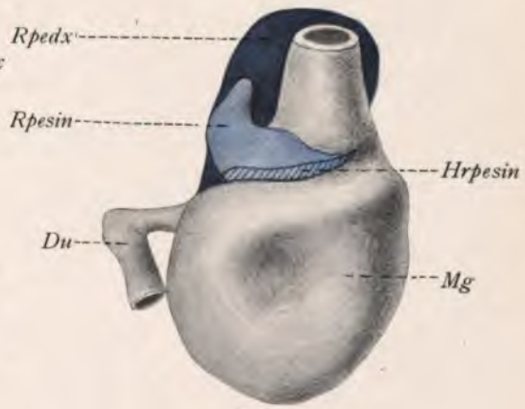

Fig. 534.

Tafel XVIII.

Fig. 545 und 546. $^{15}/_{1}$.

Rekonstruktionsmodell der entodermalen Magenanlage *(Mg)* eines 12 mm langen Chelone-Embryo mit festsitzenden Abgüssen der Rezesse (blau). Fig. 545 von der ventralen und Fig. 546 von der dorsalen Seite gesehen.

Bomaj Bursa omenti majoris; *Du* Duodenum; *Hrpesin* Hiatus recessus pneumato-enterici sinistri; *Rcacoe* Recessus cavo-coeliacus; *Rpedx* rechter, *Rpesin* linker Recessus pneumato-entericus.

Fig. 547 und 548. $^{15}/_{1}$.

Rekonstruktionsmodell der mesodermalen Magen- *(Mg)* und Lungenanlagen *(rLg, lLg)* desselben Embryos. Die Schnittflächen sind schraffiert. Fig. 547 von der ventralen und rechten, Fig. 548 von der dorsalen und linken Seite gesehen.

Ao Aorta; die punktierte Linie *Bomaj* bezeichnet (in Fig. 548) die Grenze der Bursa omenti majoris, die Linie *Rpesin* die Grenze des Recessus pneumato-entericus sinister; *dKw* Schnittfläche zwischen dem dorsalen Mesenterium und der dorsalen Körperwand; *Ligpd* Ligamentum pulmonale dorsale; *Ligpv* Ligamentum pulmonale ventrale; *Mv* Mesenterium ventrale (Omentum minus); *Placoe* Plica arteriae coeliacae.

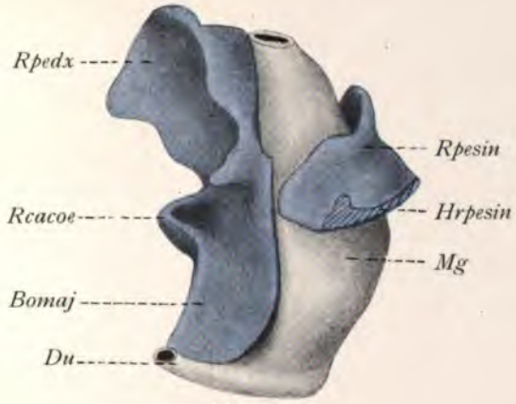

Fig. 545.

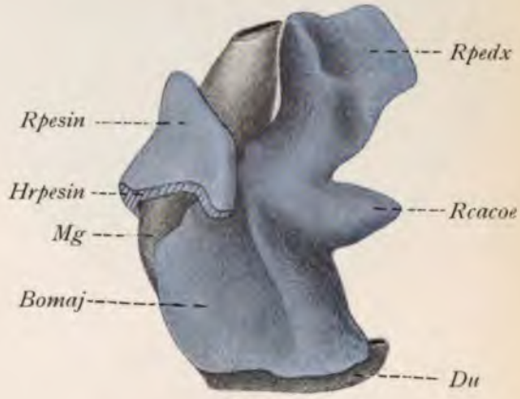

Fig. 546.

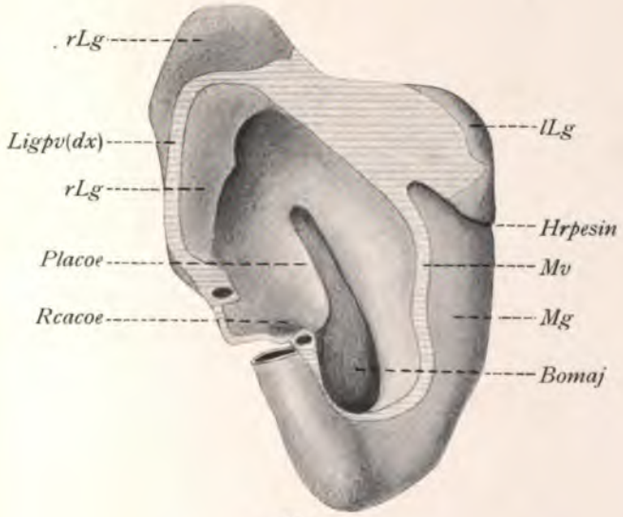

Fig. 547.

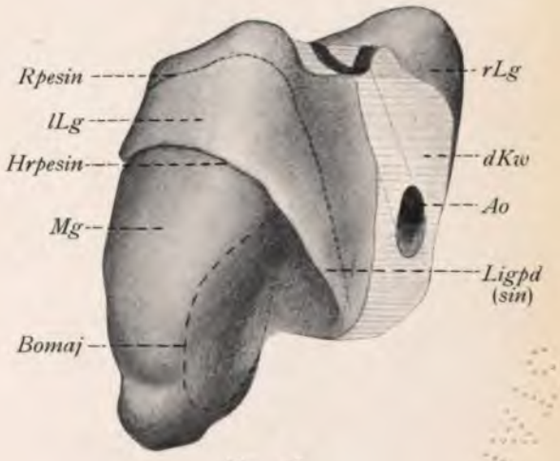

Fig. 548.

Tafel XIX.

Fig. 585—587. $^{50}/_{1}$.

Rekonstruktionsmodell des entodermalen Vorderdarmes von einem 5 mm langen Cnemidophorus-Embryo (II) mit festsitzenden Abgüssen (blau) der Rezesse. Fig. 585 von der rechten, Fig. 586 von der linken und Fig. 587 von der ventralen Seite gesehen.

Du Duodenum; *Gg* Gallengang; *Hrhmse* Hiatus recessus hepato-mesenterico-enterici; *Hrpedx* Hiatus recessus pneumato-enterici dextri; *Hrpesin* Hiatus recessus pneumato-enterici sinistri; *lLg* linke, *rLg* rechte Lungenanlage; *Mg* Magen; *Oe* Ösophagus; *Rhmse* Recessus hepato-mesenterico-entericus; *Rpce* Recessus pancreatico-entericus (Bursa omenti majoris); *Rpedx* rechter, *Rpesin* linker Recessus pneumato-entericus; *Tr* Trachea.

Fig. 588. $^{50}/_{1}$.

Rekonstruktionsmodell der mesodermalen Lungen- und Magenanlagen desselben Embryos; von der ventralen Seite gesehen. Leber und Herz sind weggeschnitten; die Schnittflächen sind schraffiert.

Hrhmse Eingangsöffnung des Recessus hepato-mesenterico-entericus (*Rhmse*); *Hrpedx* Eingangsöffnung des rechten, *Hrpesin* diejenige des linken Recessus pneumato-entericus; *lLg* linke, *rLg* rechte Lunge; *Mc* Mesocardium posticum; *Mg* Magen; *Mv* Mesenterium ventrale (Omentum minus); *Ng* Nebengekröse; *Ph* Porta hepatis; *Placoe* Plica arteriae coeliacae.

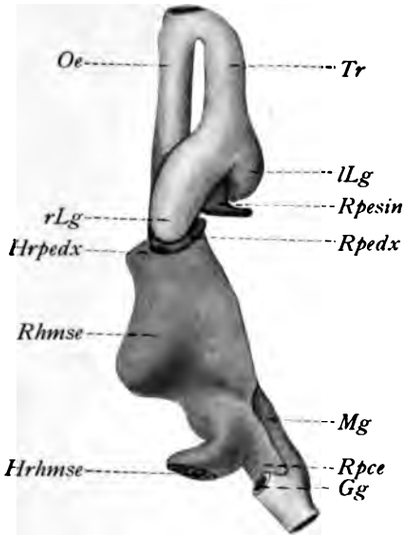

Fig. 585.

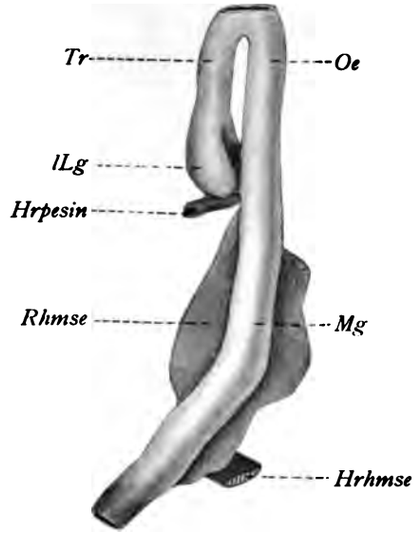

Fig. 586.

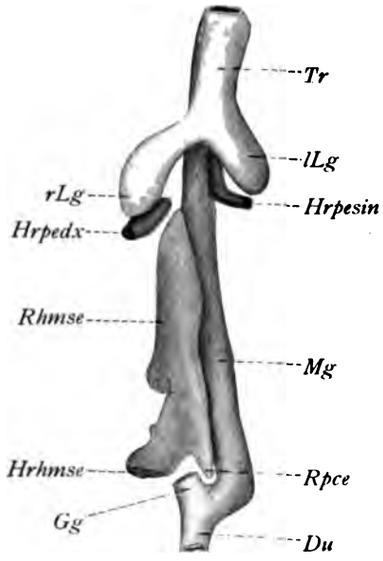

Fig. 587.

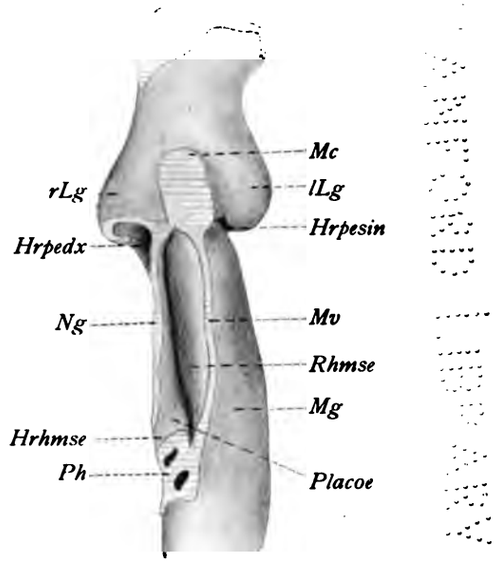

Fig. 588.

STANFORD LIBRARY

Tafel XX.

Fig. 630 und 631. $^{40}/_{1}$.

Rekonstruktionsmodell der mittleren Partie der entodermalen Darmanlage von einem 25 mm langen Acanthias-Embryo mit festsitzendem Abguss des Recessus mesenterico-entericus (*Rmse*, blau). Fig. 630 von der rechten, Fig. 631 von der linken Seite gesehen.

Fig. 632 und 633. $^{40}/_{1}$.

Rekonstruktionsmodell der mittleren Partie der entodermalen Darmanlage von einem 35 mm angen Acanthias-Embryo mit festsitzendem Abguss (blau) des Recessus mesenterico-entericus (*Rmse*). Fig. 632 von der rechten, Fig. 633 von der linken Seite gesehen.

a Proximale, *b* distale Biegung des Darmes; *Dpc* Ductus pancreaticus; *Gg* Gallengang; *Hrmse* Hiatus recessus mesenterico-enterici; *Nblst* Nabelblasenstiel; *Pc* Pankreas; *Spd* Spiraldarm (Hinterdarm); *Vd* Vorderdarm.

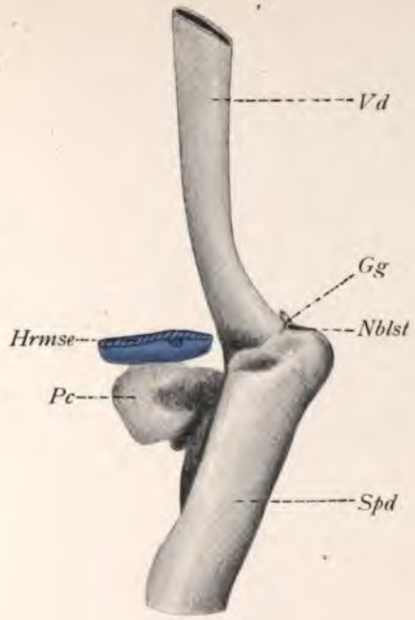

Fig. 630.

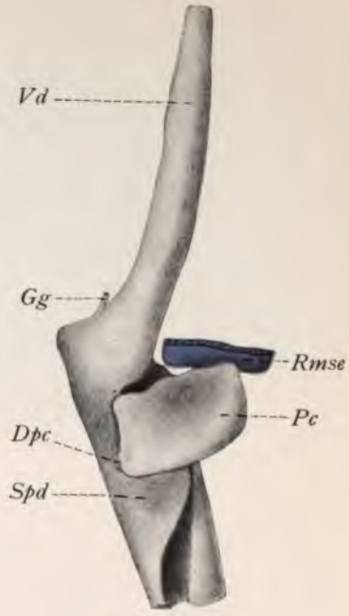

Fig. 631.

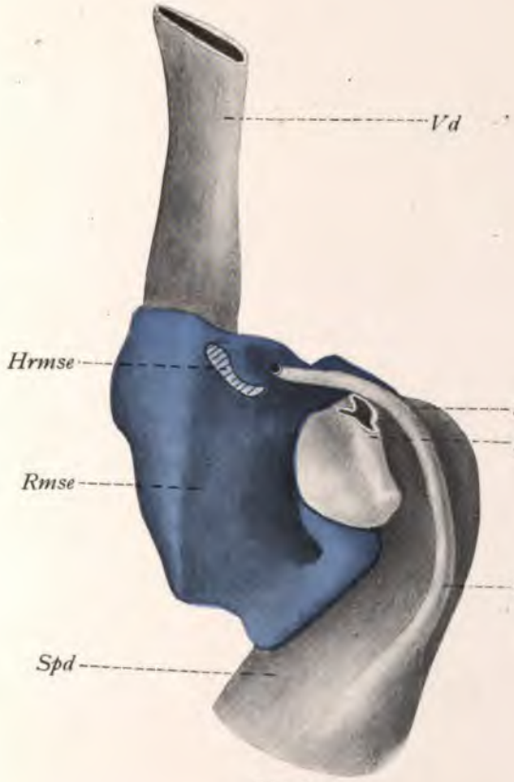

Fig. 632.

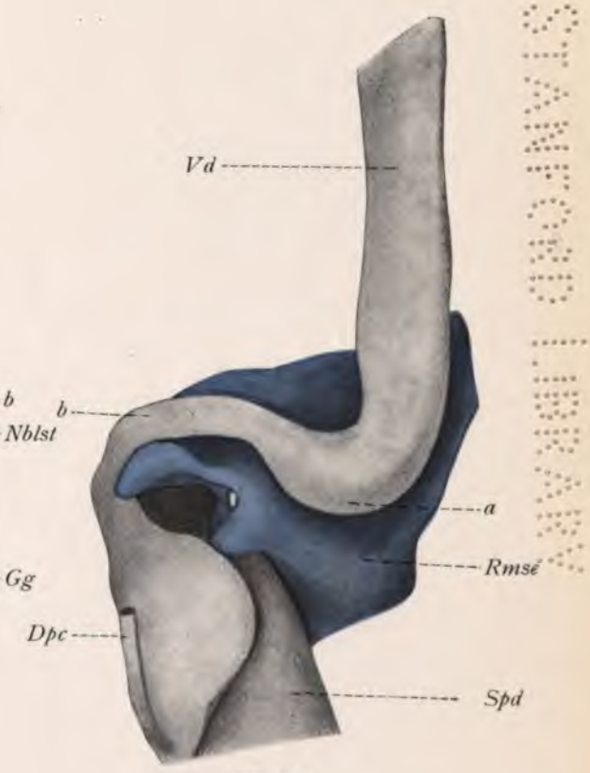

Fig. 633.

Tafel XIX.

Fig. 585—587. $^{50}/_{1}$.

Rekonstruktionsmodell des entodermalen Vorderdarmes von einem 5 mm langen Cnemidophorus-Embryo (II) mit festsitzenden Abgüssen (blau) der Rezesse. Fig. 585 von der rechten, Fig. 586 von der linken und Fig. 587 von der ventralen Seite gesehen.

Du Duodenum; *Gg* Gallengang; *Hrhmse* Hiatus recessus hepato-mesenterico-enterici; *Hrpedx* Hiatus recessus pneumato-enterici dextri; *Hrpesin* Hiatus recessus pneumato-enterici sinistri: *lLg* linke, *rLg* rechte Lungenanlage; *Mg* Magen; *Oe* Ösophagus; *Rhmse* Recessus hepato-mesenterico-entericus; *Rpce* Recessus pancreatico-entericus (Bursa omenti majoris); *Rpedx* rechter, *Rpesin* linker Recessus pneumato-entericus; *Tr* Trachea.

Fig. 588. $^{50}/_{1}$.

Rekonstruktionsmodell der mesodermalen Lungen- und Magenanlagen desselben Embryos; von der ventralen Seite gesehen. Leber und Herz sind weggeschnitten; die Schnittflächen sind schraffiert.

Hrhmse Eingangsöffnung des Recessus hepato-mesenterico-entericus *(Rhmse)*; *Hrpedx* Eingangsöffnung des rechten, *Hrpesin* diejenige des linken Recessus pneumato-entericus; *lLg* linke, *rLg* rechte Lunge; *Mc* Mesocardium posticum; *Mg* Magen; *Mv* Mesenterium ventrale (Omentum minus); *Ng* Nebengekröse; *Ph* Porta hepatis; *Placoe* Plica arteriae coeliacae.

To avoid fine, this book should be returned on
or before the date last stamped below

ANATOMY

Tafel XX.